

ТИББИЁТ ИНСТИТУТЛАРИ ТАЛАБАЛАРИ УЧУН  
ЎҚУВ АДАБИЁТИ

**М. С. АБДУЛЛАХЎЖАЕВА**

**ОДАМ  
ПАТОЛОГИЯСИ  
АСОСЛАРИ**

II ҚИСМ

Ўзбекистон Республикаси Олий ва ўрта  
махсус таълим вазирлиги томонидан тиб-  
биёт институтларининг талабалари учун  
дарслик сифатида рухсат этилган

ТОШКЕНТ  
АБУ АЛИ ИБН СИНО НОМИДАГИ  
ТИББИЁТ НАШРИЁТИ  
1999

**АБДУЛЛАХЎЖАЕВА М. С.** — Ўзбекистон Республикаси Фанлар академиясининг мухбир аъзоси, тиббиёт фанлари доктори, профессор, II Тошкент Давлат тиббиёт институти патологик анатомия кафедраси ва суд-тиббиёти курси мудир, Республика патологик анатомия марказининг директори, Халқаро патология академияси ва Нью-Йорк фанлар академиясининг аъзоси.

Тақризчилар: тиббиёт фанлари доктори, профессор *В. А. АЛИМОВ*, тиббиёт фанлари доктори, профессор **Н. Г. АЛЕКСАНДРОВ**

### **Абдуллахўжаева М. С.**

**А 15** Одам патологияси асослари: II қисм: Тиббиёт институтларининг талабалари учун дарслик.— Т.: Абу Али ибн Сино номидаги тиббиёт нашр., 1999.— 591 б.

Сарл. олдида: Тиббиёт институтлари талабалари учун ўқув адабиёти.

Мазкур дарсликнинг II қисмида одамда учраб турадиган асосий хасталиклар, шу жумладан қон, юрак-томир, сийдик-таносил, нафас, ҳазм, эндокрин, суяк-мускул ва нерв системаси касалликларининг келиб чиқиш сабаблари, патогенези ва патологик анатомияси ёритилган.

Китоб тиббий олий ўқув юрklarининг барча факультетлари талабалари учун мўъжалланган. Унда шунингдек 102 расм, 3 жадвал, адабиётлар рўйхати, фан курсаткичи ҳам бор.

М 4107010000—001 — 98  
М 354(04)—99

**ББК 52.5я73**

ISBN 5-638-01276-1

© Абдуллахўжаева М. С., 1999 й.

## СЎЗ БОШИ

Қўлингиздаги «Одам патологияси асослари» номли китоб муस्ताқил Ўзбекистон Республикасидаги тиббий олий ўқув юртларининг талабалари учун патологик анатомиядан Ватанимизда дарслик яратиш борасидаги дастлабки уринишнинг самарасидир.

Бу дарслик врачлар етиштириб чиқаришга доир янги ғояларга ва шу асосда патологик анатомия юзасидан ишлаб чиқилган янги дастурга мувофиқ қилиб ёзилган. Нашр икки қисмдан иборат.

Китобда касалликлар пайдо бўлишининг умумий қонуниятларига алоҳида эътибор берилиб, умумпатологик жараёнлар, шунингдек одамда учрайдиган асосий касалликларнинг органлар тuzилишига доир томонлари молекулалар даражасидан бошлаб кўрсатиб берилганки, ҳар қандай ихтисосдаги врач буларни билиб олиши керак.

Китоб тиббий олий ўқув юртларининг барча факультетлари талабалари учун мўлжалланган. Муаллиф бу китоб тиббий олий ўқув юртларининг ўқитувчилари ва барча ихтисосдаги врачлар учун ҳам диққатга сазовор бўлар деб умид қилади ва китобхонларнинг унинг тўғрисида билдирган қимматли фикр ҳамда мулоҳазалари учун олдиндан миннатдор бўлиб қолади.

# ОРГАНОПАТОЛОГИЯ

## ҚОН ЯРАТУВЧИ ВА ЛИМФОИД СИСТЕМА КАСАЛЛИКЛАРИ

### АНЕМИЯЛАР

**Постгеморрагик анемия**

**Гемолитик анемия**

*Турмушда орттирилган гемолитик анемиялар*

*Табиатан иммунитетга боғлиқ гемолитик анемиялар*

*Эритроцитларнинг механик зарарланишига алоқадор гемолитик анемия*

**Ирсий анемиялар**

*Ирсий сфероцитоз*

*Уроқсимон-хужайрали анемия*

*Талассемия*

**Эритропоэз бузилиши оқибатида бошланадиган анемиялар**

*Темир танқислигига боғлиқ анемия*

*Мегалобластик анемия*

*Фолат кислота танқислигига алоқадор анемия*

*Пернициоз анемия*

*Апластик анемия*

*Миелофтиз анемия*

### ПОЛИЦИТЕМИЯ

**ЛИМФОИД ВА ҚОН ЯРАТУВЧИ СИСТЕМАЛАРНИНГ ЎСМАЛАРИ**

**Лимфоид системанинг ўсма касалликлари**

*Лимфомалар*

*Қузиқоринсимон микоз*

*Хожкин касаллиги*

**Қон яратувчи системанинг ўсма касалликлари (гемобластозлар)**

*Ўткир лейкозлар*

*Сурункали лейкозлар*

*Миелопролифератив касалликлар*

### ПЛАЗМАТИК ХУЖАЙРАЛАР ДИСКРАЗΙΑСИ

**Тарқоқ миелома**

**Вальденстрем макроглобулинемияси**

**Оғир занжирлар касаллиги**

### АГРАНУЛОЦИТОЗ

### ГЕМОРРАГИК ДИАТЕЗЛАР

**Тромбоцитопения**

**Қон ивишининг бузилишига алоқадор геморрагик диатезлар**

### ИНФЕКЦИОН МОНОНУКЛЕОЗ ГИСТИОЦИТОЗЛАР

Қон яратувчи ва лимфоид система касалликлари инсон патологиясининг каттакон бир бўлимини ташкил этади. Бу касалликларни клиник **гематология** деган алоҳида фан ўрганadi. Патологик

жараёнлар фақатгина эритроцитларда ёки оқ қон таначаларида бўлиши мумкин. Патологик жараёнларнинг эритроцитларда бошланиши анемияларга олиб келса, оқ қон таначаларида бошланиши одатда табиатан хавфли бўладиган ўсма жараёнлари бошланишига олиб боради. Гемостазнинг издан чиқиши геморрагик диатез пайдо бўлишига олиб келади.

## АНЕМИЯЛАР

*Анемия (камқонлик)*— ҳажм бирлигидаги қонда эритроцитлар сони ва гемоглобин миқдори камайиб кетиши билан таърифланадиган касалликдир. Бунда тўқималарга кислород етказиб бериш жараёни издан чиқади.

Анемияларнинг сабаблари, худди клиник кўринишлари сингари, жуда ҳар хил. Бироқ, анемиянинг ҳамма турларини урта асосий гуруҳга бўлиш мумкин.

### *I. Постгеморрагик анемия.*

Ўткир (масалан, травмадан кейин бошланадиган) анемия;

Сурункали (меъда-ичак йўли, аёллар жинсий органлари шикастланганида бошланадиган) анемия.

### *II. Гемолитик анемия*

Эритроцитлар тузилишида туғилишдан ўзгаришлар борлигига алоқадор анемиялар.

1) Иммун табиатли гемолитик анемия:

- а) изоиммун анемия — чақалоқларнинг посттрансфузион, гемолитик касаллиги;
- б) аутоиммун анемия — идиопатик (бирламчи) анемия;
- в) дори препаратлари таъсирига алоқадор анемия.

2) Эритроцитларнинг механик тарзда зарарланишига алоқадор анемия:

- а) микроангиопатик анемия: тромбоцитлар ва тромбоцитопеник пурпура, ҚКТИҚ-синдроми (ДВС-синдром);
- б) юрак қопқоқлари протезланганида бошланадиган (кардиал) анемия;
- в) инфекция анемия (масалан, безгакда бўладиган анемия).

Эритроцитлар тузилишида туғилишдан ўзгаришлар борлигига алоқадор (ирсий) анемиялар:

- 1) эритроцитлар цитоскелети мембраналарининг бузилиши (эритроцитлар мембранопатияси, сфероцитоз);
- 2) эритроцитлар ферментлари танқислиги (эритроцитлар ферментопатияси);
- 3) гемоглобин синтезининг бузилиши (гемоглобинопатиялар).

### *III. Эритропоэз издан чиқиши туфайли бошланадиган анемиялар.*

А. Бошланғич қон ҳужайралари пролиферацияси ва табақаланишининг издан чиқиши:

- 1) апластик анемия;
- 2) эритроцитлар соф аплазияси;
- 3) буйрак етишмовчилигида учрайдиган анемия;
- 3) эндокрин бузилишларда учрайдиган анемия.

Б. Эритроцитлар пролиферацияси ва етилишининг издан чиқиши:

- 1) ДНК синтезида нуқсон бўлиши: витамин В<sub>12</sub> ва фолат кислота танқислиги ёки етарлича ўзлаштирилмаслиги (мегалобластик анемия);
- 2) гемоглобин синтезидаги нуқсонлар:
  - а) гем синтезининг бузилиши — темир етишмаслигидан бўладиган анемия,
  - б) глобин синтезининг бузилиши — талассемия.
- 3) номаълум сабабларга алоқадор анемия:
  - а) сидеробластик анемия, сурункали инфекцияларда учрайдиган анемия,
  - б) кўмик инфильтрациясига алоқадор миелофтиз анемия.

### **ПОСТГЕМОМОРРАГИК АНЕМИЯ**

*Қон йўқотишга, қон кетиб қолганига алоқадор анемия табиатан ўткир ёки сурункали бўлиши мумкин. Қуйидагилар бирдан қон кетиб қолишига сабаб бўлиши мумкин: 1) меъда яраси тубидаги томирлар аррозияси, 2) сил жараёнида ўпка томирлари аррозияси, 3) жигар циррозида варикоз кенгайиб кетган қизилўнғач веналарининг ёрилиши, 4) бачадондан ташқаридаги ҳомиладорликда фаллопий найининг ёрилиши, 5) аорта аневризмасининг ёрилиши, 6) бачадондан қон кетиши (масалан, одатдагича жойлашган плацента вақтидан илгари ўрнидан кўчганида, бачадон фибромиомасида).*

Юқорида айтиб ўтилган сабабларга кўра одамдан талайгина қон кетиб қолиши гиповолемия бошланиб, постгеморрагик шок пайдо бўлишига олиб боришини айтиб ўтиш керак.

Қон кетиши ўлимга олиб борадиган даражага етмаган бўлса, у ҳолда дарҳол гемодилиюция бошланиб, 2—3 кундан кейин энг юқори даражасига чиқади ва эритроцитлар сони камайиб кетади. Айни вақтда ясси суяклар кўмигининг фаолияти кучайиб боради. Одатдаги шароитларда ишламай турадиган найсимон суяклар эпифизининг кўмиги ҳам ишга туша бошлайди. Бунинг натижасида илик (сарик кўмик) қизил кўмикка айланиб, эритропоэтик ва

миелоид қатор ҳужайраларига бой, сершира бўлиб қолади. Бундан ташқари, талоқ, лимфа тугунлари, шиллиқ ва сероз пардаларда экстремедулляр қон яратиш ўчоқлари пайдо бўлади. Кўмик ва экстремедулляр қон яратиш ўчоқларида бўлиб ўтадиган регенератор жараёнлар туфайли йўқотилган қон ўрни тўла-тўқис тўлиб боради. Бироқ, организмда темир миқдори етарли бўлсагина, йўқотилган қоннинг ўрни тўла-тўқис тўлиши мумкин. Ички қон кетиш маҳалларида организмдаги темир миқдори одатда етарлича бўлади, чунки бунда темир организмда сақланиб қолади (масалан, қорин бўшлиғига қон кетганида).

Қон ташқарига кетганида организм темирни йўқотади. *Темир танқис бўлиб турган шароитларда эритроцитлар регенерацияси тўлалигича юзага чиқмайди, шу муносабат билан темир етишмаслигига алоқадор постгеморрагик анемия бошланади.* Ана шу даврда бемор ўлиб қолгудек бўлса, бадан териси оқариб кетганлигидан ташқари, мурдаси ёриб кўрилганида ички органлари ҳам оқариб тургани, ўлимдан кейин кузатиладиган гипостаз ҳодисаларининг йўқлиги қайд килинади.

Сурункали қон йўқотишда тўқима ва органларда гипоксия бошланиб, юрак мускули илвиллаган, хира тортган бўлиб қолади, жигар оч-сарғиш тусга кириб, талоқ кичраяди. Микроскопик текширишда миокард, жигар, буйрак, бош мия нерв ҳужайраларида ёғ дистрофияси кўзга ташланади, жумладан миокард ёғ дистрофияси яққол сезилиб туради («йўлбарс юраги»).

## ГЕМОЛИТИК АНЕМИЯ

*Гемолитик анемия — касалликларнинг каттакон бир гуруҳи бўлиб, асосий белгиси эритроцитларнинг зўр бериб емирилишидан иборат.* Эритроцитлар зўр бериб емирилиб бориши натижасида, бир томондан, талайгина парчаланиш маҳсулоти ҳосил бўлиб, анемия пайдо бўлиб борса, иккинчи томондан, табиатан компенсатор жараён бўлган эритроцитопоз кучайиб боради. Гемолиз бошланишига олиб борадиган сабаблар хилма-хилдир. Уларни икки асосий гуруҳга ажратиш мумкин:

1) эритроцитлар тузилишининг туғилишдан ёки кейин ўзгариб кетиши (интракорпускуляр гемолитик анемия);

2) турли экзоген омиллар таъсири (экстракорпускуляр гемолитик анемия).

Гемолитик анемияларнинг ҳаммаси, сабаби нима эканлигидан қатъий назар: 1) эритроцитлар деструкцияси тезлигининг ортиши, 2) организмда эритроцитлар парчаланиш маҳсулотлари, жумладан темир тўпланиб бориши, 3) эритроцитопоз кучайиши муносабати билан кўмик ҳужайраларнинг ортиши, 4) жигар ва талоқда

экстрамедулляр гемопоэз ўчоқлари пайдо бўлиши билан таърифланади.

Эритроцитлар регенерацияси периферик қондаги ретикулоцитлар сонининг ортиб боришида ўз аксини топади. Эритроцитлар деструкцияси томирлар доирасида (интраваскуляр гемолиз) ёки фагоцитар системанинг мононуклеар ҳужайраларида (экстраваскуляр гемолиз) кузатилиши мумкин.

*Интраваскуляр гемолиз* эритроцитлар механик тарзда шикастланганида, беморга тўғри келмайдиган қон қуйилган маҳалларда, тунги пароксизмал гемоглобинурия пайтида бошланади. Қандай сабабга кўра бошланишидан қатъий назар, интраваскуляр гемолиз гемоглобинемия, гемоглобинурия ва гемосидеринурияга олиб боради. Гем пигментининг билирубинга айланиши бадан сарғайиб кетишига сабаб бўлиши мумкин. Томирлар ичида бошланган кучли гемолиз буйрак каналчаларининг ўткир некрозига сабаб бўлиши мумкин.

*Томирдан ташқарида бўладиган гемолиз* — эритроцитлар деструкциясининг энг кўп учрайдиган хилидир. Бу ҳодиса кўпчилик ҳолларда талоқ ва жигарнинг фагоцитловчи ҳужайраларида рўй беради. Эритроцитлар зарарланар ёки иммунологик ўзгаришларга учрар экан, уларни мононуклеар-фагоцитловчи система ҳужайралари ҳар сафар айланиб турган қондан чиқариб олади. Эритроцит талоқ синусига тушиши учун шаклини анчагина ўзгартириши керак. Борди-ю, у шаклини ўзгартира олмай қолса, девордан ўта олмайди ва талоқда секвестрланиб, кейинчалик фагоцитланади. Ана шу нарса ҳар хил турдаги гемолитик анемияларда эритроцитлар парчаланганининг патогенезида муҳим омилларнинг бири бўлади деб тахмин қилинади. *Экстраваскуляр гемолиз* гемоглобинемия ва гемоглобинурия билан бирга давом этмайди. Бироқ, бадан териси сарғайиб, ўт-тош ҳосил бўлиб боради.

Кўпчилик ҳолларда мононуклеар-фагоцитар система функцияси кучайиб кетиши туфайли спленомегалия бошланиб, ортиқча миқдорда темир тўпланиб боради. Темир ферритин ва гемосидерин кўринишида кўпгина орган ва тўқималарда ортиқча миқдорда тўпланиб бориб, юқорида тасвирлаб ўтилган маҳаллий ва умумий гемосидерозга сабаб бўлади. Маҳаллий гемосидероз гематомалар, геморрагик инфарктлар, яъни экстравазатларда кузатилади. Системага алоқадор гемосидероз аксари гемолитик анемия пайтида, тўғри келмайдиган қон қуйилган маҳалларда, темирни ўзлаштириш сусайиб кетган пайтларда кузатилади. Талассемия ва сидеробласт анемия маҳалларида темирни ўзлаштириш сусайиб қолади.



## ТУРМУШДА ОРТТИРИЛГАН ГЕМОЛИТИК АНЕМИЯЛАР

### *Табиатан иммунитетга боғлиқ гемолитик анемиялар*

Анемияларнинг бу тури нормал ёки зарарланган эритроцитлар мембраналарига қарши антителолар бўлишига боғлиқ. Антителолар борлигига алоқадор гемолитик анемиянинг бир қанча ҳолларда экзоген омиллар таъсир этган маҳалларда бошланиши аниқланган (*иммуногемолитик анемия*). Бироқ, эритроцитларга қарши антителолар юзага келишига нима сабаб бўлиши кўпчилик ҳолларда номаълум бўлиб қолмоқда, бундай ҳолларда шу хилдаги анемияни *аутоиммун анемия* деб айтилади.

Антителолар ҳосил бўлишининг сабаби нималардан иборат эканлигидан қатъий назар, иммуногемолитик анемия деган диагноз эритроцитларга қарши антителолар борлиги аниқланганидан кейин қўйилади

Антителоларнинг табиатига қараб гемолитик анемияларнинг иккита асосий хили тафовут қилинади. *Иссиқлик аутоантителолари туфайли бошланадиган биринчи хили 37°С ҳароратда ҳаммадан фаол бўладиган G иммуноглобулинлар (гоҳо иммуноглобулин A) борлиги билан таърифланади. Гемолитик анемиянинг бу тури кўпчилик ҳолларда табиатан идиопатик бўлади* ва сабаби номаълум аутоиммун касалликлар қаторига киради. Анемиянинг турли система касалликларида, масалан система қизил волчанкаси (югириги)да, лимфоид тўқима ўсмаларида, турли дори препаратлари ишлатилганида бошланадиган *гемолитик анемиянинг иккинчи хили* камроқ учрайди. Бу гемолизнинг патогенезида эритроцитларнинг иммуноглобулин антителолар билан опсонланиб, кейинчалик талоқ макрофаглари томонидан фагоцитланиши аҳамиятлидир.

**Идиопатик иммун гемолитик анемияда** кўпгина ҳолларда сфероидал ҳужайралари топилади, ҳужайра мембраналарининг маълум қисмлари зарарланиб, антителолар билан ўралиб турган ҳужайралар фагоцитози маҳалида йўқолиб кетади ва шу нарса эритроцитнинг умумий юзасини кичрайтириб, унга сфероидсимон шакл беради деб тахмин қилинади, ана шу сфероцитлар кейинчалик секвестрланади ва талоқда емирилиб кетади.

**Дори препаратлари таъсиридан** эритроцитлар гемолизланишининг механизми ҳар хил бўлиб, унча аниқ ҳам эмас. Масалан, пенициллин гаптенлар сингари таъсир кўрсатади деб тахмин қилинади. Гаптенлар эритроцитлар мембранасига бирикиб олиб, дори препаратига қарши антителолар пайдо бўлишига йўл очади. Ана шу антителолар ҳужайраларга бириккан пенициллинга ёпишади ва шу эритроцитларнинг фагоцитозга учраб, емирилиб кетиши учун шароит туғдиради. Бошқа препаратлар олдин плазма оқсилларига бирикиб олиб, антителолар ҳосил бўлишига олиб келади. Таркибида дори препаратлари бўладиган мана шу иммун комп-

лекслар кейинчалик эритроцитлар мембранасида тўпланиб бориб, уларнинг зарарланишига сабаб бўлади.

**Гемолитик анемиянинг иккинчи хили** ҳарорат 30°C дан паст бўлган маҳалда ҳаммадан фаол ҳолга ўтадиган М-антителолар борлиги билан таърифланади. Эритроцитлар гемолизи эритроцитни қоплаб турган М-иммуноглобулинларга комплемент келиб бириктиришига боғлиқ. Эритроцитлар антитело ва комплемент билан қопланиб қолган заҳоти мононуклеар фагоцитар система ҳужайралари, айниқса Купфер ҳужайралари уларни қон оқимидан ажратиб олади. Микоплазма пневмонияси ва инфекцион мононуклеозда ҳам совуқлик аглютинацияси кузатилади. Бироқ, бу ҳолда юзага келадиган анемия табиидан транзитор, ўтиб кетувчи бўлади ва клиник жиҳатдан аҳамиятга эга эмас. Лимфопрлифератив жараёнлар ҳам гемолитик анемия бошланишига сабаб бўлиши мумкин. Бундай ҳолларда касаллар танасининг дистал қисмларидаги капиллярлардаги эритроцитларга аутоантителолар ва комплемент ўтириб қолиши туфайли Рейно синдроми кузатилиши мумкин.

**Чақалоқларнинг гемолитик касаллиги (ёки ҳомила эритробласти)** қориндаги ҳомила ирсий сабабларга кўра ота эритроцитига алоқадор антигенли бўлиб қолган, шунинг натижасида она учун ёт антигенларга айланиб кетган ҳолларда юзага келувчи изоиммун можаро туфайли бошланадиган касаллик деб ҳисобланади.

Чақалоқлар гемолитик касаллиги бошланишининг механизми асосида резус-манфий ҳомиладор онанинг ҳомила эритроцитлари антигенлари билан иммунланиб, кейинчалик она антителоларининг йўлдош орқали ҳомилага ўтиши ётади. Ҳомила эритроцитлари она қон томирлари ўзанига ё ҳомиладорликнинг охириги уч ойи давомида (бу даврда цитотрофобласт ўзининг барьерлик функциясини йўқотади) ёки туғруқ маҳалида ўтади. Мана шу нарса онанинг ёт антиген билан сенсбиллашувига олиб келади.

Резус-системанинг кўпдан-кўп антигенлари орасида фақат D-антигенгина резус жиҳатдан номунофиқлик бўлишига олиб борадиган асосий сабабдир. D-антигенли эритроцитлар резус-мусбат бўлиб ҳисобланади, эритроцитларда ана шу антиген бўлмаса, улар резус-манфий бўлиб қолади. Эритробластоз патогенезида олдиндан сенсбилланиш муҳим ўрин тутаети. Резус-антигеннинг дасглабки таъсири туфайли йўлдош барьеридан ўта олмайдиган безарар иммуноглобулин М-антителолар ҳосил бўлишига йўл очилади. Ана шунинг учун ҳам резус-касаллик биринчи ҳомиладорлик маҳалида камдан-кам учрайдети. Кейинги ҳомиладорликлар маҳалида йўлдош барьеридан ўтиб кетет оладиган G антителолар юзага келетдики, улар резус-мусбат эритроцитларнинг гемолизига сабаб бўлади.

**Патологик анатомияси.** Гемолитик анемияда учрайдиган анатомик ўзгаришлар гемолиз даражасига антителоларнинг тури ва титрига боғлиқдир. Гемолитик анемия баъзан қориндаги боланинг ўлики

туғилишига сабаб бўлади. Чақалоқлар гемолитик касаллигининг шишли, камқон ва сариқ бўладиган учта клиник хилига яраша патологоанатомик ўзгаришлар ҳам ҳар хил бўлади.

Бу *касаликнинг шишли хилида* ҳомила танасининг кўпгина жойлари шишган бўлиб, терисининг ранги оқарган, ярим тиниқ, қисман мацерацияланган (пўст ташлаган) бўлиб кўзга ташланади, унда петехиал қонталашлар бўлади. Ҳомила юраги, жигари ва талоғи анчагина катталашади. Буйраклари эмбрионал даврлагига хос сезиларли бўлақларини сақлаб қолади, қаттиқ бўлади. Юмшоқ мия пардаси ва мия тўқимаси шишиб, қонга тўлиб туради. Айрисимон без атрофияга учраган, етилмаганлик белгилари кўзга ташланади. Микроскопияда жигар, талоқ, лимфа тугунлари ва ҳатто юракда талайгина эритробластоз топилади. Органларда бир қалар гемосидероз бўлади. Юрак мускули толалари гиперплазияга учрайди. Жигар, буйрак усти безлари, бош мияда қон қуйилган жойлар, некробиотик ўзгаришлар кўзга ташланади, майда томирлар фибриноидга учраган бўлади. Ой-куни етиб туғилган болаларда ҳам тўқималарнинг етилмаганлигига хос белгилари топилади.

Бу *касаликнинг камқон хилида* қопламлар умуман анча ранги ўчиб, ички органлар камқон бўлиб туради. Жигар ва талоқда ўртача эритробластоз топилади. Органларда арзимас даражада дистрофик ва микробиотик ўзгаришлар борлиги маълум бўлади.

*Гемолитик касаликнинг сариқ хилида* тери, тери ости ёғ қатлами ва интимаси ҳам сарғайиб қолган бўлади. Сероз бўшлиқларда бироз миқдор сариқ тусли тиниқ суюқлик топилади. Юқорида тасвирлаб ўтилган ядро сариқлиги ҳодисаси ҳам учрайди. Жигар ва талоқ катталашган, қаттиқ, гемосидерозли бўлади. Буйрақларда билирубин инфарктлари кўзга ташланади. Миокардда мускул толалари дистрофияга учраган ва вакуоллашган бўлиб чиқади. Нейронларда токсик шикаст ва некробиоз аломатлари кўзга ташланади. Гемопоз кучайиб, периферик қонда бир талай етилмаган эритроцитлар, ретикулоцитлар, нормобластлар ва эритробластлар кўзга ташланади. Гемолитик касаликнинг *эритробластоз* деган иккинчи номи ҳам шундан олинган.

**Клиник манзараси.** Чақалоқлар гемолитик касалиги ҳар хил ўтади. Бу касалик боланинг ўлик ҳолда туғилишига, чақалоқнинг ўлиб қолишига ёки ўртача оғирликдаги камқонлик бошланишига сабаб бўлиши мумкин. Марказий нерв системасининг зарарланиши (ядро сариқлиги маҳалида) боланинг нимжон бўлиб озиб кетиши, шунингдек психикасининг ўзгариши, бош мия нервлари фалажи, экстрапирамида системаси шикастланганига хос аломатлар юзага келиши билан намоён бўлади. Эритробластознинг биринчи кўпроқ ифодаланган хилларида анемия ва ядрога алоқадор сариқлик туғма юрак етишмовчилиги ва тарқоқ шишлар билан бирга давом этиб боради.

## ***Эритроцитларнинг механик зарарланишига алоқадор гемолитик анемия***

Бу — гемолитик анемиянинг кам учрайдиган хилидир. Юракка ясама қопқоқлар қўйилганида, томирлар торайиб ёки битиб қолганида бошланадиган анемия клиник жиҳатдан кўпроқ аҳамиятга эгадир.

*Юракка ясама қопқоқлар қўйилганида* эритроцитлар қоннинг уярма ҳолда ҳаракатланиши туфайли ёки юрак қоринчаси систоласи маҳалида протез билан қопқоқ ҳалқаси ўртасидаги тирқишдан қоннинг куч билан ўтиши туфайли зарарланади.

*Микроангиопатик гемолитик анемия* томирларнинг жуда торайиб қолган қисмидан қон ўтаётганида эритроцитларнинг шикастланиб қолиши билан таърифланади. Майда томирлар йўлининг торайиб қолиши кўпинча уларга фибрин ўтириб қолганига (ДВС-синдромига) боғлиқ бўлади. Микроангиопатик гемолитик анемия хавфли гипертензия, система қизил волчанкаси (югириги), тромбопетик пурпура, гемолитик-уремик синдром, тарқоқ рак маҳалида ҳам бошланиши мумкин. Эритроцитлар механик равишда шикастланган маҳалларда қонда парчаланиб кетган эритроцитлар кўзга ташланади (шистоцитлар, учбурчак ва дубулғасимон эритроцитлар).

## **ИРСИЙ АНЕМияЛАР**

Булар турмушда орттирилган анемияларга қараганда анча кам учрайди-ю, лекин клиник жиҳатдан катта аҳамиятга эга, айниқса *ирсий сфероцитоз, ўроқсимон ҳужайрали анемия, талассемия* шулар жумласидандир.

### ***Ирсий сфероцитоз***

*Бу касаллик эритроцитлар мембранасида эритроцитларни микросфероцитларга айлантириб қўядиган ирсий нуқсон бўлиши билан таърифланади.* Улар сфероцитга айланиб қолиши натижасида ўзининг мулойимлигини ва талоқ пульпасидан веноз синусоидларга ўтиш маҳалида шаклини ўзгартира олиш хусусиятини йўқотиб қўяди. Ана шу нарса уларнинг секвестрланишига (талокда туриб қолишига) ва тузилиши ўзгариб кетишига (деструкциясига) олиб келади. Бу касаллик аутосом-доминант тарзда наслдан-наслга ўтиб боради.

**Этиологияси ва патогенези.** Сфероцитоз бошланашида эритроцитлар мембранаси скелети оқсилларининг бирламчи норасолиги асосий аҳамиятга эга деб ҳисобланади. Спектрин, анкурин ва 4.1

протеиндан иборат ана шу оқсиллар ҳужайра мембранаси ички юзасидаги туташувчи, лекин қайишқоқ тузилмаларни ҳосил қилади. Мана шу оқсилларнинг уччалоғи бир бўлиб эритроцитларнинг нормал шакли пишиқлиги ва эластиклигини таъминлайди. Шу муносабат билан бу оқсиллардан бирортасининг тузилишида нуқсон бўлса, бу нарса эритроцитлар шакли ўзгариб қолишига олиб келади. Лекин спектрин ҳозиргина айтиб ўтилган учта оқсилнинг орасида ҳаммадан катта аҳамиятга эга. Спектринда нуқсон бўлиши баъзи ҳолларда унинг 4.1, оқсил билан мустаҳкам бирикмай қолишига олиб келади. Бошқа ҳолларда мутант спектрин мембранага маҳкам бирикиб қолади. Шунинг натижасида эритроцитлар мембраналари турғунлигини йўқотади. Бундай эритроцитлар қон оқимида тушганидан кейин мембраналари қисмларга ажралиб кетади. Натижада эритроцитлар ҳажми ўзгариб, кичик бўлиши билан ажралиб турадиган микросфероцитларга айланади. Микросфероцитлар ўз мулойимлигини йўқотиб қўйганлиги туфайли талоқ пульпасидан синусоидларга ўта олмай, унда ушланиб қолиб, фагоцитоз ва гемолизга учрайди. Мана шунинг учун ҳам талоқ олиб ташланса (спленэктомияда), гемолиз тўхтайтиди, лекин микросфероцитлар сақланиб қолаверади.

**Патологик анатомияси.** Ирсий сфероцитозда эритроцитлар сфероид шаклда, кичик бўлиши ва ўртасида ёришиб турадиган жойи йўқолиб кетганлиги билан ажралиб туради. Гемолитик анемия авж олиб бориши туфайли кўмиқда эритропоэз кучаяди, периферик қонда ретикулоцитоз борлиги ана шундан далолат беради. Гемолитик анемиянинг бошқа хилларидагига қараганда спленомегалия табиатан анча сезиларли бўлади. Талоқнинг оғирлиги 500—1000 г га бориши ва бундан оғирроқ бўлиши мумкин. Қисмларга ажралиб кетган эритроцитлар синусоидларнинг гипертрофияланган қирғоқ ҳужайраларида ёки талоқнинг ретикуляр ҳужайраларида кўпроқ кўзга ташланади. Гемолиз узоқ давом этса, система гемосидерози бошланади.

**Клиник кечиши.** Ирсий касаллик бўлмиш сфероцитоз катта болалик ёки ўсмирлик давридагина маълум беради. Лекин бу касалликнинг бола туғилган заҳоти бошланиши ҳам истисно қилинмайди. Жараённинг жадаллиги ҳар хил — аломатларсиз ўтадиган касаллик ҳолларидан тортиб то оғир камқонлик даражасига борадиган ҳоллар ҳам маълум. Лекин кўпинча ўрта даражадаги анемия, яъни ўртача анемия кузатилади. Ирсий сфероцитознинг характерли белгиси эритроцитлар осмотик қаршилигининг пасайиб кетишидир. Бу касалликнинг асосий белгилари бадан териси, кўз склералари, шиллиқ пардаларнинг сариқ тусга кириб, ахлат ва сийдикнинг тўқ рангли бўлиб туришидир.

Бу касаллик учун гемолитик ва апластик кризлар патогномоник бўлиб ҳисобланади. *Гемолитик кризлар* аста-секин бошлана-

ди, кўпроқ аёлларда кузатилади ва инфекциялар ҳамда тугруқлардан кейин учрайди. Улар гемолиз, сариқлик кучайиши, спленомегалия ва анемия бўлиши билан таърифланади. Бу аломатларнинг ҳаммаси табиатан транзитор, яъни ўтиб кетадиган бўлади. *Апластик кризлар* асосан инфекциялардан кейин бошланади ва кўмик функциясининг батамом тўхтаб қолиши билан бирга давом этиб боради. Шунинг натижасида беморларда лейкопения, тромбоцитопения бошланиб, қондан ретикулоцитлар ва эритробластлар батамом йўқолиб кетади.

Ирсий сфероцитозда талоқни олиб ташлаш (спленэктомия) асосий даво усули ҳисобланади.

### ***Ўроқсимон-хужайрали анемия***

*Ўроқсимон-хужайрали анемия гемоглобин тузилишида камчиликлар бўлиши билан таърифланадиган ирсий гемоглобинопатиялар гуруҳига киради.* Гемоглобинлар нормал тузилиши бузилишининг 300 дан ортиқроқ хили тасвирланган. Шуларнинг учдан бир қисми клиник белгилар билан бирга давом этиб боради.

Гемоглобинопатиянинг ҳаммадан кўра кўпроқ учрайдиган хили ўроқсимон-хужайрали анемиядир, бу касалликнинг пайдо бўлиши бета-глобин занжирлари ҳосил бўлишини кодловчи ген мутациясига боғлиқдир. Гетерозиготалар аутосомал кодминант касаллиги бўлмиш ўроқсимон-хужайрали анемияга олиб борадиган асосий сабаб гемоглобинда бета-глобин занжирлари пайдо бўлишидир, бу занжирларда 6 ҳолатда бўладиган валин аминокислотаси глутаминат кислота билан алмашинган бўлади.

Анемиянинг бу хили асосан ер юзининг безгак касаллиги учраб турадиган қисмларида яшовчи кишилар орасида учрайди. Масалан, Марказий Африка мамлакатларида аномал бета-гемоглобин 40 фоиз популяция вакилларида учраса, Ўртаер Денгизи. Яқин ва Ўрта Шарқ мамлакатларида камроқ учрайди. S-гемоглобин кишиларни *Plasmodium falciparum* кўзгатадиган тропик безгакдан асрайди.

**Этиологияси ва патогенези.** Ўроқсимон-хужайрали анемияга сабабчи, юқорида айтиб ўтилганидек, одатдан ташқари, яъни аномал гемоглобин синтезланиб чиқиши сабаб бўладиган ген мутациясидир. Деоксигенланиш таъсири остида S-гемоглобин молекуласи полимерланишга учрайди. Шунинг натижасида мембраналар зарарланиб, эритроцит шакли ўзгариб қолади. Натижада хужайраларда кальций тўпланиб, калий, сув йўқолиб боради. Улар мулојимлигини йўқотиб, ригид бўлиб қолади. Эритроцитлар шаклининг адекват оксигенацияга қарамасдан ўзгариб, ўроқсимон кўринишига кириши қайтмас жараёндир. Ўроқсимон эритроцитлар пайдо бўлиши қуйидаги жараёнлар бошланишига олиб боради:

1) эритроцитлар ригид бўлиб қолиб, шунинг натижасида талоқда тезгина секвестрация ва гемолизга учрайди. Бундай эритроцитлар 20 кун атрофида умр кўради;

2) бошланган гемолитик анемия капиллярларга ўроқсимон ригид эритроцитлар тикилиб қолиши ва кейинчалик орган ҳамда тўқималарнинг ишемиядан зарарланишига олиб келади;

3) эритроцитлар мембраналарининг заряди ўзгариб қолади-ки, бу нарса эритроцитларнинг томирлар эндотелийсига ёпишиб қолишига, қон оқими секинлашиб, аноксия бошланишига олиб келади;

4) эритроцитлар мембраналаридаги фосфолипидлар альтерацияси қонни ивитувчи омилларнинг фаол ҳолга ўтишига йўл очади, бу эса қон ивувчанлиги кучайишига олиб келади.

**Патологик анатомияси.** Морфологик ўзгаришлар қуйидаги сабабларга кўра рўй беради: 1) гемолиз бўлиб, гемолитик анемия бошланиши, 2) гемоглобин ва парчаланиш маҳсулотлари (асосан билирубин) миқдорининг ортиб бориши, 3) капиллярларда стазлар бошланиб, тромбоз пайдо бўлиши.

Капиллярлар ёриғидаги ўроқсимон эритроцитлар чўзиқ, дуксимон бўлиб кўринади, ғалати шаклга эга бўлиб, баъзан қайиққа ўхшаб туради. Сезиларли даражадаги анемия томирлардаги стазлар билан бирга кўшилиб, юрак, жигар, буйрақларнинг бурама каналчаларида гипоксемик ёғ дистрофияси бошланишига олиб боради. Илик (сарик илик) фаоллашади. Кўмикдаги нормобластлар сони кескин кўпайиб кетади. Гиперплазияси баъзида суяклар резорбциясига олиб боради. Жигар ва талоқда экстремедулляр қон яратиш ўчоқлари пайдо бўлади.

Талоқнинг қизил пульпасида бир талай ўроқсимон эритроцитлар тўпланиб қолиши билан ўртача спленомегалия бошланади (талоқ оғирлиги 500 г гача бориб қолади). Талоқда эритростаз зўрайиб бориши талоқнинг гипоксиядан зарарланиб, унда бир талай инфарктлар пайдо бўлишига олиб боради. Кейинчалик талоқ кичрайиб буришиб қолади (сидерофибротик талоқ). Пировард натижада талоқ бутунлай фиброз тўқима билан алмашинади. Мана шу жараён *аутоспенэктомия* деб аталади ва катта ёшдаги одамларда кузатилади.

Барча органлар, жумладан суяклар, жигар, буйрак, кўз тўр пардасидаги томирлар қонга тўлиб, тромбозлар, инфарктлар пайдо бўлади. Оёқларда тери ости тўқималарининг гипоксияга учраши муносабати билан трофик яралар пайдо бўлиши мумкин. Ўпка артерияларининг тромбози юрак ишининг бузилишига (юракнинг ўпка туфайли зарар кўришига) олиб келади. Ҳар қандай табиатли гемолитик анемияга характерли бўлган бошқа ўзгаришлар ҳам учрайди.

**Клиник кечиши.** Гомозигот ўроқсимон-хужайрали анемияда касалликнинг дастлабки белгилари: сезиларли анемия, ретикулоци-

тоз ва гипербилирубинемия ҳаётнинг биринчи йили охирларига келиб пайдо бўлади. Вақти-вақти билан вазоокклюзион ва апластик кризлар бўлиб туриши мумкин.

*Вазоокклюзион кризлар* тўш, қорин, мускуллар, мияда кучли оғриқлар пайдо бўлиши билан таърифланади (кўкрак, қорин синдроми, мускуллар, мия синдроми, абдоминал синдром). Бу оғриқлар микроциркулятор томирларга ўроқсимон эритроцитлар тиқилиб қолиши ва тўқималарнинг гипоксиядан зарарланишига боғлиқдир. Марказий нерв системаси ишемияси бош оғриғи, талваса тутиши ёки гемиплегиялар пайдо бўлиши билан намоён бўлади.

*Апластик кризлар* кўмик функциясининг вақтинча тўхтаб қолганлигини акс эттиради. Ретикулоцитлар периферик қондан батамом йўқолиб кетади, анемия кескин кучайиб боради.

Кризларнинг мана шу иккала хили одатда инфекциялар маҳалида бошланиб қолади. Касаллар турли инфекцияларга жуда сезгир бўлади. Бу нарса айниқса талоқ батамом фиброзилашиб бораётган шароитларда шу орган фагоцитар функциясининг сусайиб кетишига боғлиқдир деб тахмин қилинади. Касалликнинг клиник симптомлари ҳар хил, чунки инфекция кўшилиши, стресслар, ҳомиладорлик, бот-бот кризлар бўлиб туришининг аҳамияти бор.

### **Талассемия**

*Талассемия* — гемоглобиндаги глобин занжирлари синтезининг бузилиши билан таърифланадиган ирсий гемолитик анемияларнинг гетероген гуруҳидир. Маълумки, нормал гемоглобин иккита альфа-глобин ва иккита бета-глобин занжирларидан тузилган. Альфа-глобин занжирларининг синтези бузилганида ёки бутунлай тўхтаб қолганида альфа-талассемия, бета-глобин занжирларининг синтези издан чиққани ёки бутунлай тўхтаб қолганида эса бета-талассемия бошланади. Талассемия учун касалликнинг аутосом-доминант йўл билан наслдан-наслга ўтиб бориши хосдир.

*Талассемиянинг гетерозигот ва гомозигот хиллари* тафовут қилинади. Талассемиянинг *гетерозигот хили* (кичик талассемия ёки характерли талассемия) симптомларсиз ўтиши ёки ўртача ифодаланган симптомлар билан бирга давом этиб бориши мумкин. *Гомозигот хили* ёки катта талассемия учун кучли ифодаланган гемолитик анемия хосдир.

**Этиологияси ва патогенези.** Талассемиянинг асосий сабаблари: 1) глобулинлар синтезини идора этиб борувчи генлар мутацияси; 2) баъзи структура генларининг делецияга учраши; 3) улар транскрипциясининг самарасизлиги; 4) беқарор, аномал ёки таъсир кўрсатмайдиган РНК синтезланишидир.

Талассемия патогенези турлича, лекин ҳар бир талассемия хили-



нинг негизда асосий HbA (A1) гемоглобин фракциясининг танқислиги ётади. Бета-талассемияда юзага келадиган анемия патогенезида мана бу икки омил роль ўйнайди: 1) бета-глобин синтезининг сусайиб кетиши, бу нарса ноадекват HbA ҳосил бўлишига, демак, ҳар бир ҳужайрадаги гемоглобин умумий миқдорининг камайиб кетишига олиб келади; 2) альфа-глобулин занжирларининг ортиқча ҳосил бўлиши, бунда альфа-глобулин занжирлари синтези норма доирасида сақланиб туради-ю, лекин бета-глобулин синтезланмай қўяди.

**Патологик анатомияси.** Катта бета-талассемияда периферик қондаги эритроцитлар гипохром, микроцитар бўлади. Баъзи эритроцитларда гемоглобин нотекис тақсимланади. Анизоцитоз, пойкилоцитоз, ретикулоцитоз ҳам кўзга ташланади. Эритроцитларнинг осмотик резистентлиги кучайиб кетади.

Аутопсия маҳалида гемолитик анемия учун хос бўлган патологоанатомик ўзгаришлар топилади. Бироқ, спленомегалия ва кўмикнинг ўта реактивлиги табиатан анча сезиларли бўлади. Илик ҳам эритропоезга қўшилиб кетади. Кўмик гиперплазияси ҳисобига кўмик катталашиб, суякнинг зич моддаси юққалашади, суяк ўсиши издан чиқади. Суяклар шакли ўзгариб, синиши ҳам мумкин. Экстрамедулляр гематопоез спленомегалия билан гепатомегалияга олиб боради. Эритроцитлар тобора кўпроқ зўр бериб парчаланиб бориши муносабати билан эритропоез самарасиз бўлиб қолаверади, мана шу нарса система гемосидерозига, гоҳида гемохроматозга олиб боради.

**Клиник кечиши.** Катта талассемия кўпроқ 2—8 яшар болаларда кузатилади. Бола бўйининг ўсишдан қолиб, қорнининг катталашиб (гепатоспленомегалия), калла шаклининг ўзгариб бориши характерлидир. Қайта-қайта қон қуйиб туриш умрни 20—30 ёшгача узайтиради. Бироқ, касаллар 15—17 ёшида ўлиб кетади. Кучайиб борадиган гемосидероз ҳаёт учун муҳим органлар ишини издан чиқариб қўяди, чунончи, юрак гемохроматози юрак етишмовчилигига сабаб бўлиши мумкин. Плюригландуляр етишмовчилик, жигар циррози (пигментли), меъда ости бези циррози ҳам бошланади, бадан терисида трофик яралар пайдо бўлади.

Кичик талассемия микроцитар гипохром анемия кўринишида ўтади.

### **ЭРИТРОПОЭЗ БУЗИЛИШИ ОҚИБАТИДА БОШЛАНДИГАН АНЕМИЯЛАР**

Анемияларнинг бу тури кўмикнинг гемопоез учун зарур моддалар билан тегишлича таъминланмай қолганига боғлиқдир. Темир, фолат кислота, витамин B<sub>12</sub> танқислиги ана шундай анемияларга ҳаммадан кўра кўпроқ сабаб бўлади. Тиаминга боғлиқ анемия камроқ учрайди.

## ТЕМИР ТАНҚИСЛИГИГА БОҒЛИҚ АНЕМИЯ

*Анемиянинг бу тури ҳаммадан кўра кўп тарқалган ва темир моддаси танқислигига боғлиқ бўлиб, унга олиб келадиган сабабларни иккита асосий гуруҳга — эндоген ва экзоген сабабларга ажратиш мумкин. Эндоген етишмовчилик организм ўсиб, етилиб борадиган даврда темирнинг ортиқча сарфланишига, организм эҳтиёжларининг ортиб кетганига, меъда-ичак йўлида темир сўрилишининг издан чиққанига боғлиқ бўлиши мумкин. Экзоген омиллар жумласига асосан овқатда темир етишмовчилиги қиради, овқатда темир етишмовчилиги алиментар анемияга олиб боради.*

Шу муносабат билан темир танқислигига алоқадор анемия:

1) бир хилдаги сутли овқатлар билангина овқатланадиган бо-лаларда; 2) сунъий, сигир ёки эчки сути билан боқиладиган чақалоқларда; 3) ўсмирлик даврида темирга эҳтиёж кучайиши, ҳайз бўлиб туриши муносабати билан қизларда; 4) қориндаги бола ҳам темир сарфлаб туриши муносабати билан қориндаги аёлларда; 5) сурункали касалликлари ва инфекциялари бор кекса одамларда; 6) овқатга яхши ёлчимаслик туфайли кўпгина ичкиликвозларда кузатилади.

Темир танқислигига алоқадор анемия аёлларда бошланган бўлса-ю, ҳозир айтиб ўтилган сабаблар бўлмаса ёки ҳайз кўрмайдиган аёлларда бошланган бўлса, у вақтда бу касалликнинг сабаби меъда-ичак йўлидан қон кетаётганлиги эмасмикан деб ўйлаб кўриш керак.

Маълумки, гемоглобин ва миоглобин синтези учун цитохром ва флавопротеидлар сингари таркибида темир бўладиган талайгина ферментлар зарур. Шу муносабат билан бу хилдаги анемиянинг патогенезида ушбу ферментлар етишмовчилигининг аҳамияти бор. Темир танқислиги аста-секин кучайиб боради. Баъзи олимлар унинг уч босқичи бўлади деб ҳам ҳисоблайди: *биринчи босқичида* темир захиралари камайиб кетади, қон зардобида ферритин ва кўмикда бўяладиган темир миқдорининг камайиб қолганлиги шундан далолат беради. *Иккинчи босқичида* қонда айланиб юрган темир миқдори камайиб, қон зардобининг темирни бириктириб олиш хусусияти умуман кучаяди, *учинчи босқичи* эритроцитлардаги гемоглобин миқдорининг камайиб, темир танқислигига алоқадор анемия бошланиши билан таърифланади. Темир танқислиги кучайиб борганида мия ва иммун системанинг функционал ҳолати ҳам издан чиқади.

**Патологик анатомияси.** Темир танқислигига алоқадор анемия камқонликнинг бошқа хилларига қараганда бирмунча енгилроқ ўтади. Периферик қондаги эритроцитлар одатда гипохром бўлади. Кўмикда бир қадар гиперплазия кўзга ташланади, айтилиш вақтда нормобластлар устун туради. Кесмалар Перлсу усули билан бўяб кўрилганида кўмикда гемосидерин гранулалари кўринмайди, бу

нарса темир заҳираларининг тугаб қолганидан далолат беради. Бадан териси ва шиллиқ пардалар оқариб туради. Бошқа органлардаги ўзгаришлар узоқ давом этган анемик гипоксияга боғлиқ бўлади. Меъда-ичак йўлида атрофик жараёнлар бўлиши характерлидир. Атрофик гастрит кўпинча атрофик глоссит, гингивит билан бирга давом этиб боради. Жараёнга қизилўнгач ҳам қўшилиб кетганда Пламмер—Винсон синдроми пайдо бўлади. Миокардда, жигарда ёғ дистрофияси ҳам кузатилади.

**Клиник манзараси.** Темир танқислигига алоқадор анемия кўпчилик ҳолларда аломат бермай ўтиб боради. Бирмунча оғир ҳолларда бадан териси ва шиллиқ пардалар ранги ўчиб, одам дармонсизланади, жисмоний жиҳатдан салга чарчаб қоладиган, ҳаракат қилганида ҳансирайдиган, боши айланадиган, қулоғи шангилайдиган бўлиб қолади. Тирноқларда трофик ўзгаришлар бошланиб, узунасига ёки кўндалангига кетган йўллар пайдо бўлиши характерлидир. Тирноқлар баъзан қошиқсимон бўлиб қолади. Пламмер—Винсон синдромида қизилўнгач дисфагияси кузатилади. Гемоглобин миқдорининг камайиб, ранг кўрсаткичи пасайиб қолгани, микроцитоз борлиги, қон плазмасидаги темир миқдори камайиб кетгани ҳам характерлидир. Темир танқислигига алоқадор анемия бошқа бир касаллик (масалан, ўсма) симптоми бўлиши ҳам мумкинлигини эсда тутиш керак.

## МЕГАЛОБЛАСТИК АНЕМИЯ

Мегалобластик анемиянинг икки тури тасвирланган. Буларнинг бири фолат кислота, иккинчиси витамин В<sub>12</sub> танқислигига боғлиқ. *Кўмикда мегалобластлар ва периферик қонда йирик эритроцитлар пайдо бўлиши буларнинг умумий белгиси бўлиб ҳисобланади.* Қон яратувчи илдизнинг учаласи ҳам зарарланади. Шу нарса лейкопоз сусайиб, улкан метамиелоцитлар пайдо бўлишига олиб боради, бу ҳужайралар гиперсегментланган нейтрофиллар пайдо қилади. Улкан ҳужайралар шаклининг пайдо бўлиши ДНК синтези сусайишига боғлиқдир. Бунинг натижасида ҳужайра бўлиниши издан чиқиб, йирик ядролар пайдо бўлади. Айни вақтда РНК синтези бузилмайди. Натижада цитоплазма тўла-тўқис етилгани ҳолда ядро егилмай қолади. *Ядро-цитоплазматик асинхронизм* деб ана шу ҳодисага айтилади.

Мегалобластик анемия бошланишига икки хил жараён йўл очади: 1) аутогемолизга учрайдиган мегалобластлар кўплаб ҳосил бўлишига олиб борадиган самарасиз эритропоз, 2) аномал йирик эритроцитларнинг ортиқча парчаланиши. Эритроцитлар ва прекурсорларининг кўплаб гемолизга учраши асосан кўмикдаги мононуклеар фагоцитларда темир тўпланиб боришига олиб келади.

## **Фолат кислота танқислигига алоқадор анемия**

Бу хилдаги анемия: 1) аҳолиси овқатга яхши ёлчимайдиган ривожланаётган мамлакатларда, 2) овқати организмининг эҳтиёжларига жавоб бера олмайдиган ҳомиладор аёлларда, 3) ички кўвон ва гиёҳванд кишиларда кўпроқ учрайди.

Овқат пишириш маҳалида фолат кислота жуда тез парчаланиб кетади. Шунинг учун ҳам фолат кислотанинг асосий манбалари янги ёки янгилигича музлатилган сабзавот ва мевалардир. Фолат кислота ингичка ичакнинг устки учдан бир қисмида сўрилади, шу муносабат билан ичакнинг бу бўлимида сўрилиш жараёнининг издан чиққанлиги фолат кислота танқислигига олиб келиши мумкин. Фолат кислота сўрилганидан кейин у моноглютамат кўринишида қонда бўлади. Фолат кислота тўқималарда ўзгаришларга учраб, ҳар хил дериватлар ҳосил қилади, шулардан ДНК синтезида иштирок этадиган тетрагидрофолат ҳаммадан катта аҳамиятга эга. Шунинг учун ҳам фолат кислота танқислиги ДНК синтези пасайиб, мегалобластик анемия пайдо бўлишига олиб боради.

**Патологик анатомияси.** Асосий ўзгаришлар кўмикда, қонда кўзга ташланади. Анемия сезиларли даражага етган маҳалларда турли орган ва тўқималарда иккиламчи гипоксик шикастлар пайдо бўлади. Кўмик мегалобластлар (аномал эритроцитлар) сони кўпайиб кетиши ҳисобига гиперплазияланади. Бу ҳужайралар нормобластлардан анча йирик бўлиб, ядросининг нозик катаксимон тузилишда эканлиги билан ажралиб туради, яхши кўриниб турадиган ядрочаси бўлади. Буларнинг цитоплазмаси мўл-кўл, базофил ёки хромотофилдир. Нормобластлар битта-яримта учрайди. Етук эритроцитлар мутлақо бўлмайди. Гранулоцитлар прекурсорларида ядро-цитоплазматик асинхронлик кўзга ташланади, улкан промиелоцитлар ҳосил бўлиб туради.

Анемиянинг дастлабки даврларида периферик қонда жуда кўп сегментларга бўлинган (гиперсегментланган) гранулоцитлар топилади. Улардаги сегментлар сони одатдаги 2—3 та ўрнига 5—6 тага боради. Қонда макроцитоз пайдо бўлиши характерлидир. Эритроцитлар йирик, тухумсимон шаклда бўлиши билан ажралиб туради.

**Клиник кечиши.** Касаллик зимдан бошланади ва дармонсизлик, тез чарчаб қолиш сингари нотайин аломатлар билан маълум беради. Баъзан меъда-ичак йўли зарарланганига хос симптомлар кузатилади. Витамин В<sub>12</sub> етишмаслигига алоқадор анемиядан фарқ қилиб, фолат кислота танқислигига алоқадор анемияда неврологик симптоматика бўлмаслигини таъкидлаб ўтиш керак.

## Пернициоз анемия

*Пернициоз анемия* (витамин  $B_{12}$  танқислигига алоқадор анемия, Аддисон-Бирмер касаллиги, мегалобласт анемия) *витамин  $B_{12}$  етишмаслиги натижасида келиб чиқади*, шу сабабдан камқонликнинг бу хилини витамин  $B_{12}$  танқислигига алоқадор анемия деб ҳам айтилади. Бу витамин етишмовчилиги периферик нервлар демиелинизациясига ҳам сабаб бўлади-ки, шу нарса орқа мия учун айниқса муҳим. Пернициоз анемия шу сабабдан сезиларли неврологик симптоматика билан бирга давом этиб боради.

Авитаминоз  $B_{12}$  сабаблари хилма-хил, хусусан овқат норасолиги, организмнинг бу витаминга эҳтиёжи кучайиб кетиши, витамин  $B_{12}$  сўрилишининг издан чиқиши шулар жумласидандир. Витамин  $B_{12}$  ҳайвон маҳсулотларида бўлади. Шу сабабдан ҳам нуқул ўсимлик овқатлари истеъмол қиладиган кишилар, яъни гўштемас (вегетариан) одамларда бу витамин етишмай қолиши мумкин. Витамин  $B_{12}$  жигарда тўпланиб боради ва ўт иштирокида реабсорбланади. У овқат пишириш ва қайнатиш маҳалида парчаланиб кетмайди. Шунинг учун овқатга алоқадор витамин  $B_{12}$  танқислиги жуда кам учрайдиган ҳодисадир.

Бироқ, витамин  $B_{12}$  ни ўзлаштириш учун зарур бўлган ички меъда омили (Касл омили) етарлича ҳосил бўлмаслиги ёки етишмаслиги устига витамин  $B_{12}$  ҳам танқис бўлиб қолса, ана шундагина пернициоз анемия бошланиши мумкинлигини эсда тутиш керак. Ички меъда омили синтезининг бузилиши париетал ҳужайралар ва шу омилнинг ўзига қарши қаратилган аутоиммун реакцияга боғлиқ деб ҳисобланади. Натижада меъда шиллиқ пардасида атрофия бошланади. Бунда ана шу анемия билан оғриган касалларда бошқа аутоиммун касалликлар, масалан, Хашимото тиреоидити, ревматоид артрит ҳам кузатилади. Меъда шиллиқ пардаси атрофияси 40 ёшгача бўлган кишиларда камдан-кам бўлади. Одам ёши улғайган сайин бу жараён кучайиб боради ва 60 ёшга бориб пернициоз анемия бошланади. Ҳозир пернициоз анемиянинг келиб чиқишида муҳим аҳамиятга эга бўлган аутоантителоларнинг уч тури тасвирланган. Чунончи, уларнинг *биринчи тури* меъда париетал шиллиқ пардаси ҳужайраларига қарши таъсир кўрсатади (85—90 фоиз ҳолларда); *иккинчи тури* ички омилга қарши таъсир кўрсатса (бунинг натижасида витамин  $B_{12}$  бирикмайдиган бўлиб қолади), *учинчи тури* «ички омил — витамин  $B_{12}$ » мажмуига қарши таъсир кўрсатади ва витамин абсорбциясини тўхтатиб қўяди.

Витамин  $B_{12}$  абсорбцияланишида ички омилнинг иштироки мураккаб жараён бўлиб, уни умуман олганда қуйидагича тасаввур этиш мумкин. Меъдадаги кислоталар микдори нормал даражада бўлганида меъда ва ичак ферментлари таъсири остида овқатдан витамин  $B_{12}$  ажралиб чиқади, кейин у сўлак ва меъда шираси оқсил-

ларига бирикади. Гоҳо у тўғридан-тўғри ички омилга бирикади. Ички омил ва витамин  $B_{12}$  бирикмаси ингичка ичакка ўтиб, шу ерда эпителий жиягининг махсус рецептори билан бирикади. Сўнгра бу комплекс парчаланadi ва витамин  $B_{12}$  ингичка ичак шиллиқ пардасининг эпителиал ҳужайраларига ўтиб, шу ерда оқсиллар билан бирга комплекс (транскобаламин II) ҳосил қилади, витамин ана шу комплекс ҳолида жигар, кўмик ва бошқа пролиферацияланувчи бошқа ҳужайраларга етиб боради. Демак, транскобаламин II ҳосил қила олиш лаёқатининг туғилишдан бўлмаслиги ҳам мегалобластик анемия ва нейропатия бошланишига олиб келиши мумкин.

**Патологик анатомияси.** Пернициоз анемия кўмик, ҳазм йўли ва нерв системасида ўзгаришлар пайдо бўлиши билан таърифланади. Кўмик кесиб кўрилганида юмшоқ, қизил, лиқилдоқсимон бўлиб кўзга ташланади. Микроскопда текшириб кўрилганида эритроид қатор ҳужайралари гиперплазияга учраб, уларнинг табақалашуви мегалобластлар доирасида узилиб қолгани маълум бўлади. Бу нарса кўмикда бир талай мегалобластлар тўпланиб қолишига олиб келади, буларнинг орасида битта-яримта нормобластлар ва етук эритроцитлар кўзга ташланади. Периферик қонда макроцитлар, кўп сегментланган гранулоцитлар топилади.

Пернициоз анемия учун атрофик глоссит, атрофик гастрит характерлидир. Тил шиллиқ пардаси қип-қизил, лак суриб қўйгандек бўлиб кўзга ташланади. Микроскопда текшириб кўрилганида шиллиқ парда остидаги қатламда носпецифик сурункали яллиғланиш, тил сўрғичлари ва тилни қоплаб турувчи эпидермис атрофияси борлиги маълум бўлади. Пернициоз анемияда кузатиладиган неврологик симптоматика орқа миyanинг орқа ва ён устунлари, периферик нервларнинг миелин пардадан маҳрум бўлишига, шунингдек аксонларнинг дегенерацияга учрашига боғлиқдир. Бу касалликда кузатиладиган гемолиз жигар, талоқ, кўмик гемосидерозига олиб боради.

**Клиник кечиши.** Пернициоз анемия учун дармон қуриши, ҳансираш, синкопал кризлар характерлидир. Бирмунча каттароқ ёшдаги одамларда стенокардия, юрак ўйнаши, юрак етишмовчилиги кузатилиши мумкин. Касалларда меъда-ичак йўли зарарланганига хос аломатлар пайдо бўлади. Пернициоз анемия клиникасида неврологик симптоматика муҳим ўринда туради: карахтлиқ ҳолати, қўл ва оёқ панжаларида ачишиш сезгиси пайдо бўлиши, одамнинг кайфияти бузилиб, кўнгли бўшаб туриши кузатилади. Витамин  $B_{12}$  билан даво қилинадиган бўлса, бу анемиянинг барҳам топиб кетиши мумкинлигини таъкидлаб ўтиш керак. Пернициоз анемия диагностикаси учун қуйидагиларнинг аҳамияти бор: 1) қон зардобида витамин  $B_{12}$  миқдорининг камлиги; 2) қон зардобида фолат кислота миқдорининг одатдагича ёки кўп бўлиши; 3) таш-

қаридан кирадиган цианокобаламин абсорбциясининг бузилиши; 4) ўртача ёки сезиларли даражада мегалобластик анемия борлиги; 5) лейкопения бўлиб, нейтрофиллар сегментларининг сезиларли даражада кўпайиб қолгани; 6) парентерал йўл билан витамин В<sub>12</sub> юборилганида бунга жавобан жонли ретикулоцитар реакция бўлиши; 7) меъдада турғун ахлоргидрия борлиги.

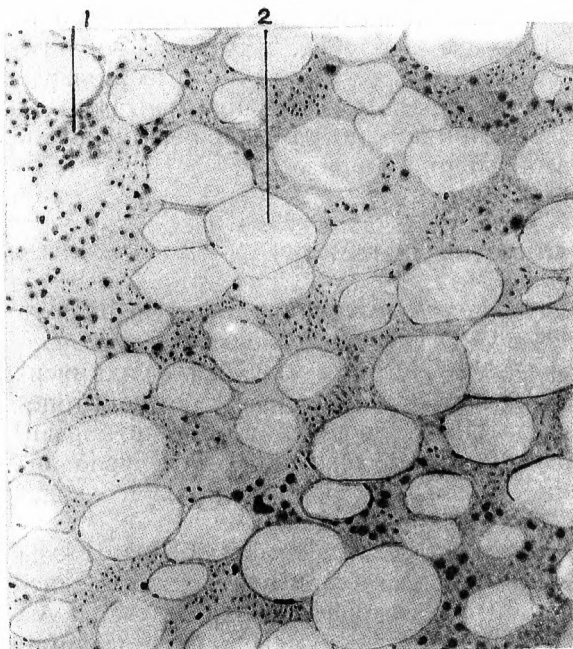
## АПЛАСТИК АНЕМИЯ

*Апластик анемия кўмикнинг қон яратувчи функцияси, айниқса бош ҳужайралар функциясининг сусайиб қолиши билан таърифландиган қон системаси касаллигидир.* Ана шу ҳужайралар функциясининг сусайиб қолиши кўмик гипоплазияга учраб, тромбоцитопения ва агранулоцитоз (панцитопения) бошланишига олиб боради. Кўпинча фақат эритроид қатор ҳужайралари аплазияга учраб, апластик анемия бошланади. Ушбу бўлимда биз худди ана шу хилдаги апластик анемияни кўздан кечириб чиқамиз.

**Этиологияси ва патогенези.** Апластик анемия сабаблари жуда ҳар хил, радиация, кимёвий моддалар, дори препаратлари, миелотоксик таъсир кўрсатадиган вирус инфекциялари шулар жумласидандир. Эритроцитларнинг аплазиясига сабаб бўла оладиган дори препаратлари жумласига ўсмаларга қарши препаратлар, алкилловчи бирикмалар, фолат кислота антагонистлари, пурин аналоглари, сульфаниламидлар, фенилбутазон, антибиотиклар, эстрогенлар киради. Яқинда цитомегаловирусли инфекция, А ва В вирусли гепатит, шунингдек герпес инфекцияси маҳалида ҳам апластик анемия бошланиши мумкинлиги аниқланди. Шу билан бирга вирусли гепатит маҳалидаги апластик анемия неча ойлар давомида зимдан авж олиб боради.

Апластик анемиянинг бошланиш механизмида қуйидагилар аҳамиятга эга: 1) бош гемапоэз ҳужайраларининг етишмаслиги ёки норасолиги; 2) кўмик стромаси, яъни гемопоэз ҳужайралари учун микромуҳит бўлиб ҳисобланадиган тузилманинг ишдан чиқиши (шунинг натижасида кўмик бош ҳужайраларнинг нормал функциясини қувватлаб бориш хусусиятини йўқотиб қўяди); 3) бош ҳужайралар функциясининг иммунологик реакциялар туфайли сусайиб қолиши.

Беморлар антитимоцитар глобулин билан даволанганида бунинг наф бериши апластик анемия генезида иммунопатологик жараёнлар аҳамиятга эга эканлигини кўрсатади. Кўмик кўчириб ўтказилганида гемопоэзнинг тикланиб, аслига келиши апластик анемиянинг бошланиш механизмида бош ҳужайралар етишмаслиги ёки аномалияларининг аҳамияти бор деган фикрни тасдиқлайди.



1- расм. Апластик  
анемия. Фаол кў-  
мик илик билан  
алмашинган.

I — қон яратувчи  
хужайралар, II — ёғ  
хужайралари.

**Патологик анатомияси.** Мурда ёриб кўрилганида ички органларнинг камқонлиги ва дистрофияга учраганига хос аломатлар кўзга ташланади. Эпикард остидаги клетчатка, чарвида бир талай ёғ йиғилган бўлади. Бадан териси, шиллиқ пардалар, сероз қопламаларда талайгина геморрагиялар учрайди. Баъзан бош мия ёки миокардда бир талай қон қуйилиб қолгани топилади. Ясси суяклар кўмиги оқ пушти ёки сариқ рангда бўлади, баъзан унда қон қуйилиб қолган жойлар кўзга ташланади. Кўмик хужайраларида сезиларли гиперплазия бошланиб, ёғ тўқимаси кўпайиб қолганлиги маълум бўлади (1-расм). Фиброз тўқимада лимфоцитлар ва плазматик хужайраларнинг кичик-кичик тўпламлари учрайди. Бир қадар енгилроқ ҳолларда қон яратувчи оддий хужайралар оролча-оролча бўлиб сақланиб қолади. Бошқа ўзгаришлар жумласидан жигар ёғ дистрофияси, қон қуйилиши, тромбоцитопения ва гранулоцитопения туфайли иккиламчи бактериал инфекция қўшилишини айтиб ўтиш керак. Кўп жойларга қон қуйилиб қолганида гемосидероз манзараси кўзга ташланади.

**Клиник кечиши.** Апластик анемия ҳар қандай ёшда, эркакларда ҳам, аёлларда ҳам бирдек учрайверади. Касаллик аста-секин бошланиб боради, баъзида у тўсатдан ва тез авж олади. Апластик анемиянинг дастлабки аломатлари одам рангининг оқариб, дармони қуриши, ҳансираб туришидир. Тромбоцитопения натижасида петиция ва экхимозлар пайдо бўлади. Агранулоцитоз тез-тез инфек-



ция бўлиб туришига ёки тўсатдан ҳарорат кўтарилиб, одамни қалтироқ босиши ва эси кирарли-чиқарли бўлиб туришига олиб келади. Спленомегалия кузатилмайди, башарти спленомегалия борлиги аниқланса, бу ҳолда апластик анемия деб қўйилган диагнозни шубҳа остига олиш керак. Типик ҳолларда эритроцитлар нормоҳром, одатдаги катталиқда бўлади, лекин макроцитлар ҳам учраши мумкин. Ретикулоцитоз бўлмайди.

Апластик анемия диагнози кўмик биопсиялари ва периферик қонни текшириш натижаларига асосланиб қўйилади. Апластик анемияни миелодиспластик синдромдан фарқ қилиб, ажратиб олиш жуда муҳим, чунки бу иккала касаллик учун панцитопения характерлидир. Клиник манзарасига қараб бу касалликларни бири-биридан ажратиб олиш қийин, лекин апластик анемияда кўмикда бироз миқдор қон яратиш ҳужайралари топилади, ҳолбуки, миелодисплазияда кўмикда етилмаган аномал миелоид ҳужайралар кўзга ташланади.

Кўмик аплазиясининг *оқибати* нима билан тугашини олдиндан айтиб бўлмайди. Кўмик учун заҳарли препаратлар ишлатилганида бошланидиган апластик анемия, агар ўша препаратларни ишлатиш вақтида тўхтатилса, табиатан қайтар бўлади. Идиопатик апластик анемиянинг оқибати нохуш. Яхши наф берадиган даво усули кўмикни кўчириб ўтқозишдир.

### **МИЕЛОФТИЗ АНЕМИЯ**

*Кўмик функциясининг бу хили кўмик ўрнида ўсма пайдо бўлганида ёки қандай бўлмасин бошқа патологик жараён туфайли кўмик емирилиб кетган маҳалларда бошланади.* Сут бези, ўпка, қалқонсимон без, простата раки кўмикка метастаз берган маҳалларда жуда кўп учрайди. Миелома, лимфома, лейкомия, остеосклероз, зўрайиб борадиган кўмик фибрози миелофтиз анемияга камроқ сабаб бўлади. Характерли ўзгаришлар анемия ва тромбоцитопения бўлишидан иборат, гранулоцитлар камроқ зарарланади. Периферик қонда ғалати шаклга кирган ва етилмаган эритроцитлар топилади, оқ қон таначалари арзимас даражада кўпаяди (лейкоэритробластоз).

### **ПОЛИЦИТЕМИЯ**

*Полицитемия (ёки эритроцитоз) эритроцитлар сонининг кўпайиб кетиши билан таърифланади.* Айни вақтда гемоглобин миқдори ҳам кўпайиб боради. Эритроцитлар миқдорининг кўпайиши нисбий (бунда плазма ҳажми камайган бўлади) ёки мутлақ бўлиши мумкин (бунда эритроцитлар сони умуман кўпайиб кетади). *Нисбий полицитемия* одам вужуди сувсизланганида, масалан, одам

варақ-варақ қусиб, ичи кетаверадиган маҳалларда, диуретиклар дозаси ошириб юборилган пайтларда кузатилади. *Мутлақ полици-темия* бирламчи ва иккиламчи бўлиши мумкин. Бирламчи полици-темияда эритроцитлар сонининг кўпайиши бош миелоид ҳужай-ралар аномалиясига боғлиқ бўлади. Иккиламчи полицитемия сабаби эритропознинг кучайиб кетганлигидир. Бирламчи полицитемия миелоид бош ҳужайралар клонал неопластик пролиферацияси белгиларининг биридир.

## **ЛИМФОИД ВА ҚОН ЯРАТУВЧИ СИСТЕМАЛАРНИНГ ЎСМАЛАРИ**

Бу ўсмаларни пайдо қиладиган манба оқ қон ҳужайраларидир. Хавфли пролифератив жараёнларнинг ҳаммаси учта асосий гуруҳ-га бўлинади:

1) лимфоцитар қатор ҳужайраларининг лимфоид тўқима дои-расида юзага чиқадиган пролиферацияси билан таърифланадиган лимфомалар;

2) кўмикда бошланиб, кейинчалик ўсмага хос лейкоз ҳужай-раларини қонга чиқариб турадиган ва гематоген йўл билан бошқа органларга тарқалиб борадиган лейкомиялар (лейкозлар);

3) парапротейнемик лейкозлар, булар учун ўсма ҳужайрала-рининг антителилар ишлаб чиқаришга қодир бўлиши характер-лидир.

Баъзи касалликларда ҳозир айтиб ўтилган учала жараён бирга учраши мумкин, масалан, Вальденстрем макроглобулинемиясида бир йўла лимфома, лейкомия бошланиб, плазматик ҳужайралар-нинг дискразияга учраши характерлидир.

### **ЛИМФОИД СИСТЕМАСИНING ЎСМА КАСАЛЛИКЛАРИ**

#### **ЛИМФОМА**

*Лимфома — лимфоид тўқимада учрайдиган ўсмаларнинг асосий тури бўлиб, одатда лимфа тугунларида (65 фоиз ҳолларда) ва парен-химатоз органларнинг лимфоид тўқимасида (35 фоиз ҳолларда) бош-ланади. Ўсма тарқалиб, бошқа лимфа тугунлари ва турли орган-лар, хусусан жигар, талоқ, кўмикни шикастлантириши мумкин. Жараён кўмикка ўтиб кетган маҳалларда пролиферацияга учраган ҳужайралар қонда пайдо бўлиб, лейкозга ўхшаган манзарани ву-жудга келтириши мумкин.*

Сўнгги йилларда иммунологик ва цитокимёвий маркерлар қўлланиладиган бўлгани муносабати билан лимфомаларнинг ҳам-масини *T-ҳужайрали* ва *B-ҳужайрали* лимфомалар, нулинчи *ҳужайра-*

лар лимфомалари ва гистиоцитар лимфомаларга ажратиш расм бўлмақда. Тузилишига қараб нодуллер ва диффуз лимфомалар тафовут қилинади.

*Нодуллер лимфомаларда* фолликулаларнинг оч тусли муртак марказларига ўхшаб кетадиган тузилмалар пайдо бўлади (нодуллер лимфомалар). Бироқ, нормадагидан фарқ қилиб, лимфоид фолликулалар лимфа тугунларининг пўстлоқ қатламида ҳам, мия қатламида ҳам топилади. Булар катта-кичиклиги бир хил, ҳужайралари фолликулаларнинг муртак марказларига қараганда бирмунча мономорф бўлади. Нодуллер лимфомалар уларни ташкил этган ҳужайраларнинг тузилишига кўра диффуз лимфомага ўхшаб кетади. Бироқ, клиник жиҳатдан олганда, улар куйидаги белгилари билан фарқ қилади: 1) нодуллер лимфомалар бирмунча катта ёшли одамларда пайдо бўлади; 2) улар эркакларда ҳам, аёлларда ҳам бирдек учрайверади; 3) оқибати бир қадар хайрли бўлади.

*Диффуз лимфомаларга* шу нарса характерлики, бунда лимфа тугуни бутунлай ўсма ҳужайралари билан алмашинади. Айни вақтда лимфа тугунининг архитектуроникаси бузилиб, мия қатлами билан пўстлоқ қатлами ўртасидаги фарқи йўқолиб кетади. Диффуз лимфомалар тузилиши ва клиник кўриниши жиҳатидан бир-бирдан ажралиб турадиган бирмунча гетероген ўсмалар гуруҳидир.

Лимфомалар цитологик характеристикаси жиҳатидан бешта асосий кенжа гуруҳга бўлинади: 1) лимфоцитар лимфомалар, 2) гистиоцитар лимфомалар, 3) аралаш лимфогистиоцитар лимфомалар, 4) лимфобласт лимфомалар ва 5) табақалашмаган лимфомалар.

**Лимфоцитар лимфомалар.** Лимфоцитар лимфомалар ўсма ҳужайраларининг табақаланиш даражасига қараб, яхши табақалашган ва суст табақалашган ўсмаларга бўлинади.

*Яхши табақалашган лимфоцитар лимфома* лимфоманинг диффуз хили бўлиб, В-ҳужайраларнинг ўсма ҳужайраларга айланиши натижасида пайдо бўлади. Ўсма ҳужайралари ўз тузилишига кўра одатдаги лимфоцитларга ўхшаб кетади. Улчамлари кичикроқ, шакли думалоқ, цитоплазмаси гардиш кўринишида бўлади. Ядроси думалоқ шаклда, зич. Ядрочалари туташмаган, митозлар сийрак. Сурункали лимфолейкозда лимфа тугуни ҳам худди шунга ўхшаш тузилишда бўлади, лекин бу ҳолда ўсма лимфоцитлари кўмик ва периферик қонда топилади. Бу ўсмаларнинг иккала хили ўз морфологияси жиҳатидангина эмас, балки клиник манзараси жиҳатидан бир-бирига ўхшашдир. Лекин лимфомада лимфа тугунларидан ташқарида жойлашган лимфоид тўқима камдан-кам зарарланади.

*Суст табақалашган лимфоцитар лимфома* атипик В-лимфоцитлардан иборатдир. У нодулляр ва диффуз шаклда бўлиши мумкин. Ўсма лимфоцитлари йирик, ядролари нотўғри шаклда бўлади. Уларнинг пўстлари аниқ билиниб туради ва инвагинациялар ҳосил қилади. Ядро хроматини йирик, яхлитлашган, лекин митозлар сийрак бўлади. Диффуз лимфома баъзи ҳолларда периферик қонда ўсма ҳужайралари пайдо бўлиши билан бирга давом этиб борadi (лейкемик лимфосаркома деб шунга айтилади).

**Гистиоцитар лимфома** нормал лимфоцитлар ва ҳатто гистиоцитлардан 2—3 барабар катта келадиган ўсма ҳужайраларидан ташкил топган. Бу ҳужайраларнинг пуфакчасимон йирик ядролари думалоқ шаклда бўлиб, характерли ўймаси, 2—3 та ядрочаси бор.

Гистиоцитар лимфома нодулляр ва диффуз бўлиши мумкин, лекин диффуз хили кўпроқ учрайди. Табиатан диффуз бўлган лимфома тузилиши жиҳатидан мономорф ёки ҳаддан ташқари полиморф бўлиб, ғалати шаклдаги ҳужайралари ҳам учраб туради. Бу лимфоманинг баъзи хиллари (иммунобластик лимфома) анамнезида Шегрен синдроми бўлган касалларда, шунингдек, иммуносупрессия узоқ давом этган ҳолларда (масалан, аллоген буйрак реципиентларида) кузатилади.

Ҳозирги кунда гистиоцитар лимфоманинг 60 фоиз ҳолларда В-ҳужайра-лардан, 15 фоиз ҳолларда Т-ҳужайралардан пайдо бўлиши, қолган ҳолларда бу ўсманинг қандай манбадан келиб чиққани номаълум бўлиб қолавериши аниқланган. Лимфоманинг бу тури, лимфоцитар лимфомадан фарқ қилиб, кўпинча меъда-ичак йўли, бадан териси, кўмик, бош мия, оғиз бўшлиғи ва ҳиқилдоқ лимфоид тўқимасида, яъни лимфа тугунларидан ташқарида пайдо бўлади. Лимфа тугунидан ташқарида жойлашган ўсмалар авваллари ретикулосаркома деб аталар эди. Гистиоцитар лимфомалар тажовузкор ўсмалар жумласига киради ва илгари бедаво дард деб ҳисобланар эди. Бироқ, сўнгги йилларда ишлаб чиқилган аралаш кимётерапия усули 80 фоиз ҳолларда ремиссия бошланишига олиб келади.

**Аралаш лимфогистиоцитар лимфома.** Лимфомада 30-50 фоиз атрофида йирик гистиоцитар ҳужайралар бўлган ҳолларда бу ўсмага аралаш ўсма деб қаралади. У камдан-кам учрайди ва табиатан нодулляр ёки диффуз бўлади. Нодулляр хилининг оқибати бир қадар хайрли.

**Лимфобластик лимфома.** Хавfli лимфоманинг бу хили одатда 20 ёшгача бўлган навқирон кишиларда кузатилади. Касалларнинг ярмидан кўра кўпроғида (50-70 фоиз ҳолларда) кўкс оралиғи зарарланадики, бу нарса унинг келиб чиқиши тимусга алоқадорлигини кўрсатади. Лимфобластик лимфома уни ташкил этган ҳужайра

элементларининг тузилишига кўра жуда ҳар хил бўлади. Ўсма ҳужайралари мономорф, етилмаган лимфобластлар тузилишига эга бўлиши мумкин. Уларнинг ядроси нозик хроматини билан ажралиб туради. Кўпгина ҳолларда ядро пўсти инвагинациялар ҳосил қилади. Митозлар кўплаб кўзга ташланади. Лимфобластик лимфома жуда тез зўрайиб бориб, юмшоқ мия пардалари, кўмикка барвақт метастазлар беради. Кўмикдан қонга ўсма ҳужайралари ўтганида ўсма ўзининг клиник ўтиши жиҳатидан Т-ҳужайрали ўткир лимфобластик лейкозга ўхшаб қолади. Лимфобластик лимфоманинг оқибати ёмон.

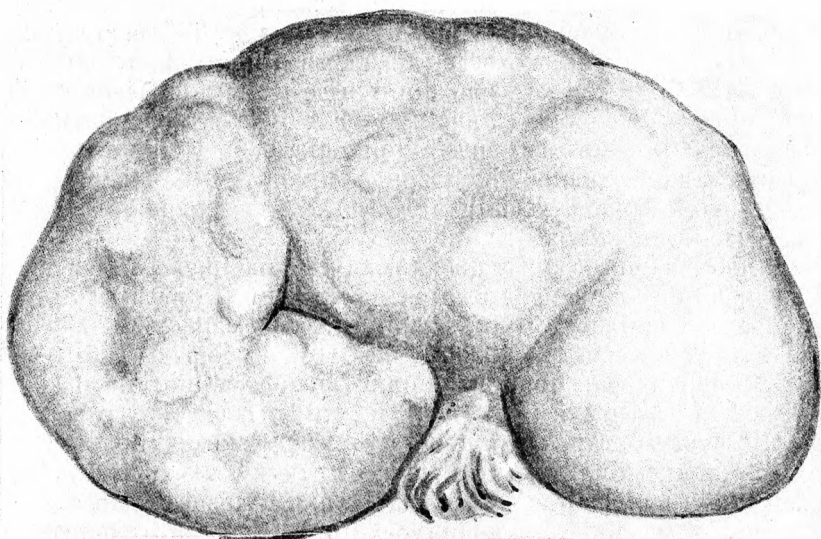
**Беркитт лимфомаси** Африкада учрайди ва табиатан эндемик бўлиб ҳисобланади. Лекин Беркитт лимфомасининг спорадик ҳоллари эндемик минтақалардан ташқарида ҳам учраши мумкин. Эндемик ва спорадик ўсмалар тузилиши жиҳатидан бир-бирига ўхшаш ва диффуз равишда ўсиб кетган, думалоқ ёки тухумсимон шаклдаги ядролари бўладиган, ўртача катталиқдаги мономорф ҳужайралардан иборатдир. Бу ҳужайраларнинг ядролари тухумсимон шаклда бўлган маҳалларда уларда 2 тадан 5 тагача ядроча топилади. Цитоплазмаси ўртача ривожланган, базофил, липидлар билан тўлган вакуолалари бор. Бу ўсма учун юксак митотик индекс, ҳужайра некрозлари характерлидир, некрозга учраган ҳужайралар атрофида фагоцитар фаолияти кучли бўладиган бир талай тўқима макрофаглари топилади. Ўсма ҳужайралари ўртасида тарқалган макрофаглар жуда кўпчилик ҳолларда очиқ бўшлиқ билан ўралиб турадики, шу нарса «юлдузли осмон» манзарасини ҳосил қилади. Лекин «юлдузли осмон» манзараси ҳужайраларининг митотик фаолияти кучли бўлиши билан ажралиб турадиган бошқа лимфомаларга (масалан, лимфобластик лимфомага) ҳам характерли бўлишини айтиб ўтиш керак. Африканинг эндемик минтақаларида Беркитт лимфомаси юқори ва пастки жағ лимфа тугунларидан жой олади. Эндемик минтақалардан ташқарида бу ўсманинг қорин бўшлиғи ва кичик чаноқ органларида (ичак, тухумдонларда), шунингдек қорин пардаси ортида бўлиши характерлидир. Беркитт лимфомасининг оқибати ёмон.

Лимфомаларнинг кўпчилиги лимфоид фолликулалар марказида жойлашган В-ҳужайралардан келиб чиқади (I гуруҳи). Ўсма В-ҳужайралари дастлаб фолликулаларнинг оқиш марказларига ўхшаб кетадиган ўсиш ўчоқлари ҳосил қилади. Ўсиб борадиган бу ўчоқлар кейинчалик бир-бирига кўшилиб, лимфоманинг диффуз хилини юзага келтиради. Т-ҳужайрали лимфомалар (II гуруҳ) камроқ (20 фоиз ҳолларда) учрайди. Кўзиқоринсимон микоз, Т-ҳужайрали лейкомоид лимфома, шунингдек кўкс оралиғи ўсмаси билан бирга учрайдиган лимфобласт лимфомалар шулар жумласидандир. Ўсмаларнинг учинчи гуруҳини иммунологик ва цитокимёвий усул-амаллар билан тоифаларга ажратиб бўлмайдиган ўсмалар ташкил этади.



**Лимфомаларнинг патологик анатомияси.** Асосий анатомик ўзгаришлар лимфа тугунларида рўй беради. Усма зўрайиб боргани сайин, жигар, талоқ ва бошқа ички органлар жараёнга берилаверади. Кўпчилик ҳолларда лимфома бўйин (2-расм) ва қўлтиқ ости лимфа тугунларида пайдо бўлади, сўнгра сон, ёнбош, кўкс оралиғидаги тугунлар зарарланади. Камдан-кам ҳолларда ўсма дастлаб кўкс оралиғида ва ички органларда пайдо бўлади (3-расм). Зарарланган лимфа тугунлари катталашиб, диаметри баъзан 10 см гача

2- расм. Бўйин лимфа тугуни лимфомаси.



3- расм. Буйракдаги кўп сонли лимфома.

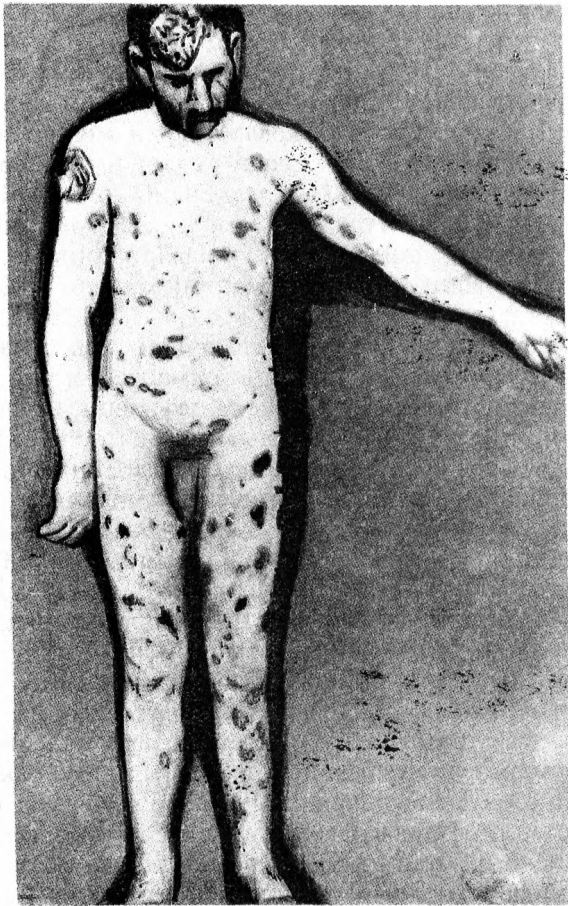
боради. Булар юмшоқ-қаттиқлиги жиҳатидан ҳар хил бўлади — юмшоқ, биров қаттиқ бўлиши мумкин. Бу фиброз тўқима нечоғлик ривожланганига боғлиқ. Жараён унча тажовузкор бўлмаган ҳолда лимфа тугунлари ҳаракатчан ва бир-бирига қўшилиб кетмаган бўлади. Касалликнинг бир қадар хавфли хилларида ўсма лимфа тугуни капсуласига ўсиб киради ва ундан ташқарига чиқади, натижада лимфа тугунлари кўзгалмас бўлиб қолади. Кесиб кўрилганида улар оқ-кулранг тусли гомоген масса кўринишида бўлади, ўсманинг нодуляр хилида ўсма тугунчалари топилади. Некроз ва геморрагияга учраган ўчоқлар, ўсманинг хавфли хилларини айтмаганда, камдан-кам кузатилади.

**Лимфомаларнинг клиник ўтиши.** Кўпчилик ҳолларда жараён бир ёки бир нечта лимфа тугунининг оғримасдан туриб катталашиб бориши билан бошланади. Ўсма лимфа тугунларидан ташқарида ҳам пайдо бўлиши мумкин, бундай ҳолларда гепатоспленомегалия кузатилади. Беморлар иссиғи чиқиб, озиб бораётганидан, дармонсизлик, камқонликдан нолийди. Беморларда учрайдиган камқонлик, яъни анемия табиатан гемолитик бўлади. Баъзида, масалан, диффуз гистиоцитар лимфомада кўмик жараёнга қўшилиб кетади.

Бироқ, кўмикда ўсма борлиги периферик қонда ўсма ҳужайралари пайдо бўлишига ҳамиша ҳам олиб боравермайди. Касаллик диагнозини қўйиш учун лимфа тугунини гистологик текширишдан ўтказиш зарур. Ўсма меъда-ичак йўлида бўлганида диарея бошланиб, мальабсорбция синдроми кузатилади, қоринда оғриқ туради, ичак тутилишига хос манзара юзага келади. Суякдаги лимфома остеомиелит жараёнига олиб боради. Буйракнинг катталашуви унга ўсма элементлари ўтганига ёки ретроперитонеал тарзда жойлашган лимфома туфайли пастки сийдик чиқариш йўллари босилиб қолишига боғлиқ бўлади. Нерв системаси зарарланганида неврологик симптоматика кузатилади.

### **КЎЗИҚОРИНСИМОН МИКОЗ**

*Кўзиқоринсимон микоз ҳозирги вақтда бадан терисининг Т-ҳужайрали лимфомаси (Т-хелперлар) деб ҳисобланади*, бу касаллик асосан 40-60 яшар эркакларда учрайди. Тери эндигина зарарланиб келаятган даврда бу касаллик тобора зўрайиб борадиган экземага ўхшайди. Терида бир талай ўсма тугунлари пайдо бўлади (4-расм). Микроскопда текшириб кўрилганида эпидермис ва дерманинг Т-ўсма ҳужайралари билан инфильтрангани топилади, бу ҳужайраларнинг ядролари пикнозга учраган бўлади. Кўпчилик ҳолларда ўсма жараёни лимфа тугунлари ва ички органларга тарқалиши мумкин. Т-ҳужайрали лимфоманинг лейкомик хили Сезари синдромига киради.



4- расм. Кўзиқоринсимон микоз: бадан терисининг Т-хужайрали лимфомаси.

### **ХОЖКИН КАСАЛЛИГИ**

*Хожкин касаллиги (хавфли лимфома, лимфогранулёматоз) лимфоид тўқиманинг бирламчи касаллиги бўлиб, бунда асосан лифа тугунларида ўсма жараёни бошланади. Хожкин касаллиги лимфомаларнинг юқорида тасвирланган хилларидан қуйидагилар билан фарқ қилади: Ўсмада улкан Березовский-Штернберг хужайралари ва яллиғланиш инфилтрати бўлиши; умумий ҳодисалар, масалан, иситма бошланиши билан фарқ қилади. Хожкин лимфогранулёматози камдан-кам учрайдиган ўсма касаллиги бўлиб, ёшларда (ўртача 32 ёшгача бўлган кишиларда) кузатилади. Даво қилинса, яхши натижа беради.*



**Этиологияси ва патогенези.** Хожкин касаллигининг келиб чиқиши номаълум. Авваллари бу касаллик одатдан ташқари (ажаб-маски, инфекциян омил таъсирига жавобан бошланадиган) яллиғланиш реакциясидир деб ҳисобланар эди. Ҳозир Хожкин касаллиги неопластик жараён жумласига киритилади. Бироқ, Березовский-Штернберг ҳужайраларининг қандай пайдо бўлиши номаълум бўлиб қолмоқда. Уларнинг юзасида Т- ва В-ҳужайралар учун маркёрлар йўқ, улар комплемент ва Fc-рецепторларидан ҳам маҳрумдир. Шунингдек, ҳужайралар культурасида уларнинг ҳужайра пардаси антигенлари жиҳатидан лимфа тугунининг парафолликуляр минтақасида жойлашувчи «дендритик» антигенли ҳужайраларга ўхшашлиги маълум бўлади. Дендритик антигенли ҳужайралар функционал фаоллигининг сусайиши уларнинг неопластик хоссаларга эга бўлиб бораётганидан дарак бериши аниқланган. Хожкин касаллигида Т-ҳужайралар иммунитетининг сусайиб кетиши ҳам, афтидан, шунга боғлиқ. Бироқ, Березовский-Штернберг ҳужайраларининг ўсма ҳужайраларига айланиб қолиш механизми шу вақтга қадар аниқ эмас ва вирусли инфекциянинг (Эпштейн-Барр вирусининг) таъсири бор деган фикр ҳам тасдиқлангани йўқ.

**Патологик анатомияси.** Лимфоид тўқима тузилишидаги ўзгаришларга қараб Хожкин касаллиги тўрт хилга бўлинади: *биринчи тури* лимфоид тўқима устун туриши, *иккинчи тури* аралаш тузилишда бўлиши (аралаш ҳужайрали хили), *учинчи тури* лимфоид тўқиманинг камайиб кетгани билан таърифланади, *тўртинчи тури* нодуллер склероздир.

Юқорида айтиб ўтилганидек, Хожкин касаллигининг характерли гистологик белгиси Березовский-Штернберг ҳужайраларидир, лекин бу ҳужайраларни инфекциян моноклеоз, кўзиқоринсимон микоз, шунингдек лимфомаларда ҳам учратиш мумкин. Бу ҳужайралар йирик-йирик, цитоплазмаси оч тусли, сербар бўлади. Уларнинг катталиги ўлчаганда диаметри 15 дан 45 микронгача боради. Уларда оч тусли талайгина йирик ядролар бўлиши характерлидир, лекин кўпинча симметрик равишда ёнма-ён жойлашган ва шу сабабдан кўзгуда аксланаётгандек бўлиб кўринадиган иккита ядро топилади. Ядрочалари йирик, гиперхром бўлади, уларнинг атрофида оч тусли гардиш кўзга ташланади (бойқуш кўзларига ўхшаб кетади). Ядроларнинг пўсти аниқ билиниб туради. Ана шундай Березовский-Штернберг ҳужайраларидан ташқари бир ядролу йирик ҳужайралар (Хожкин ҳужайралари) ҳам учрайди.

Лимфогранулёматозга учраган тўқимада ҳар хил етуклик даражасида турган лимфоид элементлар, гистиоцитар элементлар, эозинофиллар, плазматик ҳужайралар, фибробластлар ва нейтрофил лейкоцитлар топилади. Бироқ, Березовский-Штернберг ва Хожкин ҳужайраларигина ўсма ҳужайралари деб, қолган ҳамма

ҳужайралар, шунингдек фиброз ҳам реактив ўзгаришларнинг кўри-ниши деб қаралади.

Хожкин касаллигининг юқорида кўрсатиб ўтилган ҳамма бос-қичлари ўзига хос тузилиш ва клиник белгиларга эгадир.

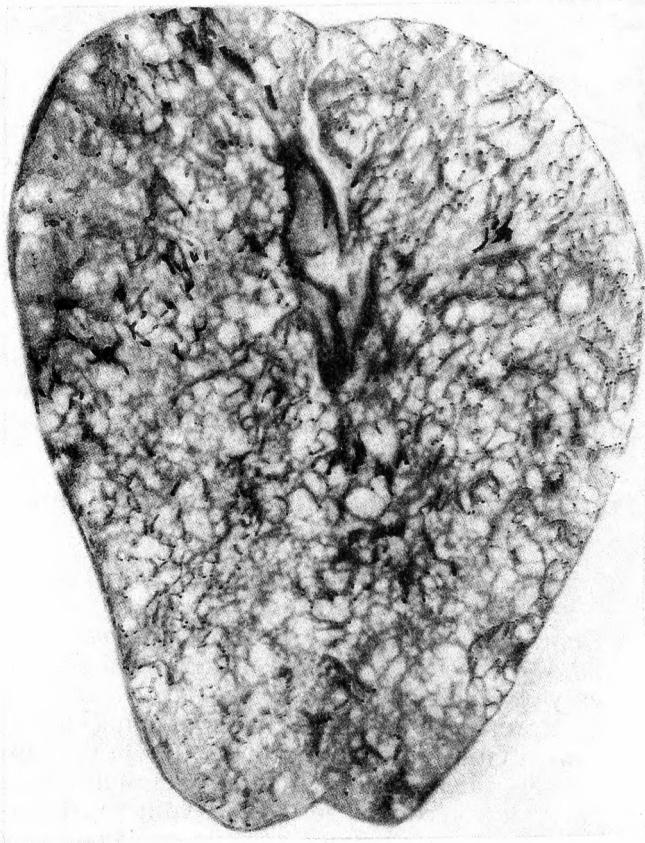
*Хожкин касаллигининг лимфоид тўқима кўпроқ бўладиган хили* етук лимфоцитлар жуда кўп бўлиши билан таърифланади, шу ҳужайралар орасида ҳар хил миқдорда гистиоцитлар учрайди. Лим-фа тугуни шу ҳужайраларга гўё тўлиб-тошиб кетгандай туюлади, шунинг натижасида лимфа тугунининг нақши билинмай кетади. Березовский-Штернберг ҳужайралари кам бўлади ва аксари бир қанча кесмалар кўздан кечириб кўрилганидагина топилиши мум-кин. Хожкин ҳужайралари кўпроқ учрайди. Битта-яримта эозино-филлар ва плазматик ҳужайралар бўлади. Склероз ва некроз ўчоқ-лари бўлмайди ёки суст ифодаланган бўлади. Бу хилдаги Хож-кин касаллигининг оқибати хайрли. Бу касаллик эркакларда куза-тилади.

*Хожкин касаллигининг аралаш ҳужайрали хили* сезиларли поли-морфизм ва турли манбалардан келиб чиқадиган ҳужайралар нис-батининг ўзгариб қолганлиги, чунончи, лимфоцитлар сонининг нисбатан кам бўлиши билан фарқ қилади. Эозинофиллар, плазма-тик ҳужайралар, йирик ва бир қадар полиморф ядроли фибробла-стлар кўпроқ бўлади. Березовский-Штернберг ҳужайралари кўпроқ учрайди. Кичикроқ некроз ва фиброз ўчоқлари бўлиши кузатилади. Касалликнинг бу хили ҳам эркакларда кўпроқ учрайди.

*Хожкин касаллигининг лимфоид тўқимани холдан кетказиб қўяди-ган хили* лимфоцитлар кам миқдорда ва Березовский-Штернберг ҳужайралари кўп бўлиши билан таърифланади. Тўқималардаги ўзга-ришлар турига қараб касалликнинг бу тури икки хилга бўлинади: 1) диффуз фиброз ва 2) ретикуляр тур. *Диффуз фиброз* турида лим-фогранулёматоз тўқиманинг етилмаган бириктирувчи тўқима бил-лан алмашилиши кузатилади. Баъзи жойларда тўпланиб қолган оқсил массалари учрайди, буларнинг орасида типик ва нотипик Березовский-Штернберг ҳужайралари, Хожкин ҳужайраларининг кичикроқ тўпламлари, лимфоцитлар ва полиморф гистиоцитлар жойлашган бўлади. *Хожкин касаллигининг ретикуляр тури* ҳужайра элементлари устун туриши билан таърифланади. Бунда жуда кўп анаплазияланган йирик полиморф ҳужайралар бўлиши характер-лидир. Буларнинг орасида битта-яримта типик Березовский-Штер-нберг ҳужайралари борлигини кўриш мумкин. Хожкин касаллиги-нинг бу хили бир қадар тажовузкор бўлиши билан ажралиб туради, бирмунча ёши каттароқ одамларда учрайди.

*Хожкин касаллигининг нодуляр склерозли хили* ўз структураси ва клиник кўринишлари жиҳатидан юқорида тасвирлаб ўтилган хилларидан фарқ қилади. Морфологик жиҳатдан олганда бу ўсма икки хусусияти билан: 1) Березовский-Штернберг ҳужайрала-

рининг лакунар хужайралар деб аталадиган алоҳида тури бўлиши билан; 2) коллаген толаларининг ўзига хос тарзда жой олиши билан (шунга кўра лимфа тугуни думалоқ шаклли қисмларга бўлинади) характерланади. Лакунар хужайралар йирик, ядроси кўп парракли ва бир талай ядрочалари борлиги билан ажралиб туради. Бу хужайраларнинг цитоплазмаси оч тусда ва сербар бўлади. Хужайраларнинг чегаралари аниқ-равшан билиниб туради. Тўқима формалинга солиб қотирилганида лакунар хужайралар цитоплазмаси ретракцияга учраб, шунинг натижасида хужайралар атрофида бўш камгаклар — лакуналар ҳосил бўлади («лакунар хужайралар» деган ном ҳам шундан олинган). Хожкин касаллигида лимфа тугунидаги фиброз сезиларли ёки арзимас даражада, лимфоцитлар ва лакунар хужайраларнинг нисбати ҳам ҳар хил бўлиши мумкин. Классик тарздаги Березовский-Штернберг хужайралари камроқ учрайди. Хожкин касаллигининг тасвирланаётган шу



5- расм. Порфирли талоқ.

тури фақат аёлларда (ёш қизларда) кузатилади. Бунда бўйиндаги пастки лимфа тугунлари, ўмров усти ва кўкс оралиғи лимфа тугунлари зарарланади.

Шуни айтиб ўтиш керакки, Хожкин касаллигида фиброз ва жуда хилма-хил тоифали ҳужайралар (эозинофиллар, нейтрофиллар, плазматик ҳужайралар) бўлиши касалликни худди реактив яллиғланиш жараёнига ўхшатиб қўяди. Шу сабабдан Хожкин касаллигининг асосий диагностик ва хатодан ҳоли бўладиган мезони нодуллер склерозда Березовский-Штернберг ва лакунар ҳужайраларнинг аниқ ажралиб туришидир. Хожкин касаллигининг ҳамма хилларида ҳам талоқ, жигаф, кўмик жараёнга тортилиб, уларда ўсмасимон тугунчалар ҳосил бўлиши мумкин. Талоқ сезиларли даражада катталашиб, порфирли талоқ деган тусга киради (5-расм). Ўртача даражада ифодаланган гепатомегалия бўлади. Бир қанча ҳолларда лимфа тугунларидан ташқаридаги касаллик ўчоқлари фақат микроскопда текшириш пайтидагина кўзга ташланади.

**Клиник кечиши.** Лимфогранулёматоз сурункали тарзда ўтиб боради ва вақти-вақти билан ўз-ўзидан қайтиб туради (ремиссия). Худди лимфомада бўлгани каби, лимфа тугунлари огриқсиз катталашиб боради. Бироқ, лимфомадан фарқ қилиб, Хожкин касаллигида: 1) якка лимфа тугунининг зарарланиши кузатилади; 2) мезентериал тугунлар ва Вальдейер ҳалқаси аҳён-аҳёнда зарарланади; 3) лимфа тугунидан ташқарида жойлашган лимфоид тўқимага жараён ҳамиша ҳам ўтавермайди. Касаллик зўрайиб борганида беморларда иситма чиқиб, улар ўз-ўзидан озиб боради, камқонлик пайдо бўлади.

Хожкин касаллигининг *оқибати* бу дарднинг гистологик хилига боғлиқ бўлмай, балки касаллик ривожининг клиник даврига боғлиқдир. Касалликнинг оқибати I ва II даврларида хайрли.

## ҚОН ЯРАТУВЧИ СИСТЕМАНИНГ ЎСМА КАСАЛЛИКЛАРИ (ГЕМОБЛАСТОЗЛАР)

### ЛЕЙКОЗЛАР

*Лейкозлар (лейкемиялар) — қон яратувчи бош ҳужайралардан пайдо бўладиган хавfli ўсмалар бўлиб, буларда кўмикнинг ўрнини неопластик ҳужайралар (лейкоз ҳужайралар) босиб кетади.* Лейкозлар учун қонда кўп миқдор лейкоз ҳужайралари пайдо бўлиши ва жигар, талоқ, лимфа тугунлари ва организмнинг бошқа орган ҳамда тўқималарининг инфильтрланиши характерлидир. Шуни ёдда тутиш керакки, лейкоз ва унинг ҳамма оқибатлари аввало кўмикнинг зарарланиши туфайли бошланади, айни вақтда лейкоцитозгина эмас, балки лейкопения ҳам кузатилиши мумкин.

**Этиологияси ва патогенези.** Лейкозлар этиологияси ва патогенези ҳам бошқа манбалардан келиб чиқадиган ўсмалар этиологияси билан патогенези сингари ҳамон сирли бўлиб келмоқда. Бироқ, лейкозлар ҳамда миелопролифератив касалликларнинг пайдо бўлишида хромосома аномалиялари, онкоген вируслар, шунингдек ҳужайра онкогенлари тузилиши ва функциясининг айнаши аҳамиятга эга эканлигини кўрсатадиган маълумотлар сўнгги йилларда ўтказилган текширишларда қўлга киритилди. «Ўсмалар» бўлимида кўрсатиб ўтилганидек, ҳужайраларнинг ўсиши ва табақаланишини идора этишда ҳужайра онкогенлари муҳим ролни ўйнайди. Лейкозлар ва лимфомаларда кариотипнинг ўзгаришларга учраши ҳужайра онкогенларининг жойидан кўчишига олиб келади, шунинг натижасида улар геномда янги жойни эгаллайди. Хромосомаларнинг шу хилда қайтадан тузилиши онкогенларнинг функцияси билан структурасини ўзгартириб қўяди. Натижада улар янги оқсилларни кодлаш лаёқатини касб этади. Бу нарса ҳужайраларнинг ўсиши ва ривожланишининг идора этилишини издан чиқаради ва автоном ҳужайралар пайдо бўлишига олиб келади.

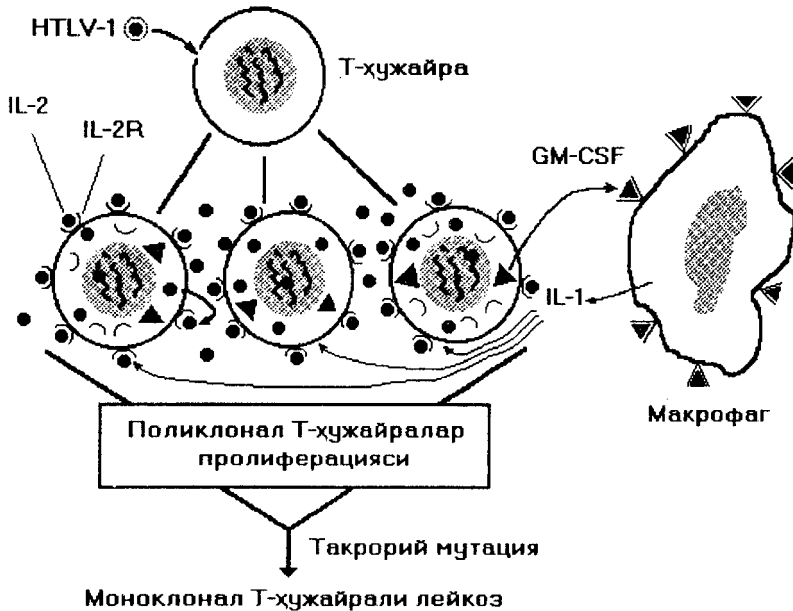
Лейкемия ва лимфомаларнинг пайдо бўлишида хромосома аномалиялари ҳам муҳим ўрин тутади, хромосома транслокациялари, делециялари ва трисомаларнинг топилиши шундан далолат беради. Масалан, миелодиспластик синдроми бўлган ва ўткир миелобласт лейкоз билан оғриган беморларнинг кўмик ҳужайраларида 5 ва 11 хромосомаларнинг узун елкасига ҳам ўтган транслокация топилган бўлса, Т-ҳужайрали сурункали лимфолейкоз билан оғриган касалларда трисомия топилган. Лекин қандай омилларнинг шу хилдаги транслокацияларга олиб келиши номаълум. Ионлаштирувчи радиация, кимёвий бирикмалар ва вируслар ҳам мутаген агент бўлиши мумкин деб тахмин қилинади. Шу жиҳатдан олганда Эпштейн-Барр вируси билан одамда учрайдиган Т-ҳужайрали лейкоз вируси алоҳида диққатга сазовордир. Беркитт африка лимфомаси пайдо бўлишида Эпштейн-Барр вирусининг рол ўйнашини кўрсатадиган аниқ далиллар бор. Мана шу вирус аввал В-ҳужайра митогенига таъсир ўтказиб, поликлонал В-ҳужайралар пролиферациясига сабаб бўлади деб тахмин қилади. Лимфопрлиферация кўпчилик ҳолларда тўхтаб қолади ва касаллик бошланмайди (ёки инфекцияни моноклеоз бошланади). Бироқ, рўйорост ёки яширин иммунитет таъсири бўлган баъзи одамларда поликлонал ҳужайралар пролиферацияси сақланиб қолиб, табиатан давом этаверади. Ҳужайраларнинг тез кўпайиб бориши уларда цитогенетик абберрациялар ва 8 ҳамда 14 хромосома транслокациялари пайдо бўлиш эҳтимолини оширади. Мана шундай транслокация ҳужайра онкогенлари фаол ҳолга ўтиши туфайли шикастланган ҳужайралар кўпайиб боришига олиб келади. Натижада В-ҳужайрали моноклонал ўсма пайдо бўлади. Мана шу фаразга

мувофиқ Эпштейн-Барр вируси бевосита онкоген таъсирга эга эмас, лекин у поликлонал В-ҳужайралар митогени тариқасида таъсир ўтказиб, хромосомалар транслокацияси бошланишига олиб келади, бу транслокация пировард-натижада ҳужайраларнинг одаг-дагича ўсиб ривожланиб бориш лаёқатидан маҳрум қилади.

Мудом антиген ишланиб турадиган ва бунинг устига идора этувчи иммун жараёнлар ҳам етишмайдиган кишиларда хавфли лимфома пайдо бўлиш эҳтимоли анча катта. Аллоген буйрак реципиентлари, аутоиммун касалликлари (Шегрен синдроми, ОИТС) бор беморлар хавф қўп бўладиган ана шундай гуруҳга киради.

Одамда учрайдиган лейкозларнинг пайдо бўлишида ретровирусларнинг роли борлиги сўнгги йилларда исбот этилди (6-расм). Т-ҳужайрали лейкозлар ва лимфомаларга алоқаси бор ретровирус HTLV-1 жумласига киради. Куйидаги дилиллар қон яратувчи система ўсмалари пайдо бўлишида шу вируснинг роли борлигини кўрсатади:

1. Т-ҳужайрали лейкомия ва лимфома билан оғриган касалларнинг ўсма ҳужайраларидан ҳаминша HTLV-1 ни ажратиб олса бўлади. 90 фоиз ҳолларда касалларда мана шу ретровирусга қарши анти-телолар топилади.



6- расм. Вирус туфайли бошланган Т- хужайрали лейкознинг авж олиб бориш механизми.

II. Касаллик Япония ва Кариб денгизи мамлакатларида табиатан эндемик бўлади. Шуниси қизиқки, ушбу эндемик минтақалардаги нисбатан соғлом одамларда ҳам HTLV-1 га қарши антителолар топилади. Бу нарса кишининг ретровирус билан эмас, балки Эпштейн-Барр вируси билан ҳам инфекцияланиши ҳаминша ҳам ўсма пайдо бўлишига олиб келавермаслигини кўрсатади.

**Таснифи.** Лейкознинг табиатан қай тариқа ўтиши ва ўсма ҳужайраларининг нечоғлик табақалашганига қараб ўткир ва сурункали хиллари тафовут қилинади. Ўткир лейкозлар: 1) бластлар деб аталувчи табақалашмаган, мутлақо етилмаган ҳужайралар пайдо бўлиши билан; 2) бемор даволанмаса касалликнинг зўрайиб, тез ўлимга олиб бориши билан таърифланади. Сурункали лейкозлар: 1) бир қадар бехатар ўтиши ва 2) бирмунча табақалашган лейкоз ҳужайралари пайдо бўлиши билан фарқ қилади.

Лейкоз ҳужайраларининг гистогенезига қараб, ўткир ва сурункали лейкозларнинг иккита асосий хили тафовут қилинади: 1) лимфоцитар қатордан пайдо бўладиган лейкозлар ва 2) миелоцитар қатордан пайдо бўладиган лейкозлар.

Соддалаштирилган таснифга мувофиқ лейкозларнинг тўртта асосий хили тафовут қилинади: 1) ўткир лимфоцитар лейкоз, 2) сурункали лимфоцитар лейкоз, 3) ўткир миелоцитар лейкоз, 4) сурункали миелоцитар лейкоз.

Ўткир лейкозлар, уларнинг ҳужайралари қандай манбадан келиб чиққанлигидан қатъий назар, кўмикдаги нормал ҳужайралар ўрнига пролиферацияланаётган ва етилиб бориш лаёқатидан маҳрум бўлган бир талай бласт ҳужайралари пайдо бўлиши билан таърифланади. Натижада эритроцитлар, гранулоцитлар, тромбоцитлар сингари етук миелоид элементлар йўқолиб кетадики, шу нарса касалларда анемиялар, геморрагиялар бошланишига ва инфекциялар қўшилишига олиб келади. Сурункали лимфоцитар ва миелоцитар лейкозлар фақат битта белгиси жиҳатидан бирлаштирилади — улар беморнинг тез орада нобуд бўлишига олиб келмайди.

Сурункали миелоид лейкоз, чин полицитемия, эссенциал тромбоцитопения, миелоид метаплазияларнинг миелоид қатор бош ҳужайралари полипотент клони ўсма пролиферациясидан иборат эканлиги сўнгги йиллардаги текширишлар натижасида аниқланди. Эритроцитлар прекурсорлари устун турадиган бўлса, у вақтда чин полицитемия бошланади. Сурункали миелоид лейкознинг бошланиши асосан гранулоцитлар ўтмишдошларининг пролиферациясига боғлиқ. Шу муносабат билан «сурункали миелопротератив касаллик» деган атама кўпроқ сурункали миелоцитар лейкознинг ўзини акс эттиради.

Ҳозиргина айтиб ўтилган касалликлар клиник жиҳатдан биридан фарқ қиладиган бўлса ҳам, лекин битта патологик ҳолатнинг иккинчи хил патологик ҳолатга ўта олиши бу касалликлар-

нинг келиб чиқиш моҳияти билан айтганда битта эканлигини кўрсатади. Масалан, чин полицитемия бир неча йилдан кейин миелофиброзли миелоид метаплазияга айланиб кетиши мумкин.

Сурункали лимфоцитар лейкозлар гуруҳи иккита асосий касаллик — сурункали лейкоцитар лейкоз билан қилсимон ҳужайралари лейкозни ўз ичига олади. Қилсимон ҳужайралари лейкоз асосан В-лимфоцитларнинг ўсма пролиферациясида бошланади. Сурункали лимфоцитоз лейкознинг клиник ва анатомик кўринишлари жиҳатидан юқорида тасвирлаб ўтилган лимфомалардан кам фарқ қилишини айтиб ўтиш керак.

### ЎТКИР ЛЕЙКОЗЛАР

*Ўткир лейкозлар қон яратувчи моноклонал бош ҳужайралар ўсма пролиферациясига учраган маҳалда бошланади. Улар етук ҳужайралар бўлмаслиги ва лейкоцитлар прекурсорларининг тўпланиб бориши билан фарқ қилади.* Бласт ҳужайраларнинг кўпайиб бориши шу ҳужайраларнинг етук ҳужайраларга табақаланиши бузилиб, уларнинг функционал жиҳатдан бекаму-кўст гранулоцитларга айланмаслигига боғлиқдир. Лейкозга учраган бласт ҳужайралар кўмикла тўпланиб бориб, нормал қон яратилишини сусайтириб қўяди, шу муносабат билан ўткир лейкозлар клиникаси анемия, агранулоцитоз ва тромбоцитопения билан таърифланади. Айни вақтда лейкоз ҳужайралари клони сусайтириладиган бўлса (даволаш жараёнида) эритроцитлар, гранулоцитлар ва тромбоцитлар сони тикланиб, бир қадар аслига келиши мумкин.

**Таснифи.** Ўткир лейкозларнинг ҳаммаси морфологик ва иммунологик хусусиятларига қараб, *ўткир лимфобласт лейкоз ва ўткир миелобласт лейкозга* бўлинади. Лейкоз ҳужайраларининг маркёрларига кўра лимфобласт лейкознинг қуйидаги турлари тафовут қилинади: 1) ҳужайраларида Т-ҳужайралар маркёри бўладиган лейкоз; 2) бласт ҳужайраларининг юзасида иммуноглобулин — етук В-ҳужайралар маркёри бўладиган лейкоз; 3) ҳужайраларининг юзидаги иммуноглобулин ва Т-ҳужайра антигени бўлмайдиган, лекин ўткир лимфобласт лейкоз антигенига эга бўлган лейкоз; 4) лимфобластлари Т-ҳужайралар, В-ҳужайралар антигенлари ва ўткир лимфобласт антигенидан маҳрум бўлган лейкоз.

Ўткир лимфобласт лейкозлар В-лимфоцитлар прекурсорларидан пайдо бўлади деб тахмин қилинади. Ўткир миелобласт лейкоз ҳам турли манбалардан келиб чиқади. В-лимфоцитлар прекурсорларининг баъзилари полипотент миелоид бош ҳужайранинг айнаб, ўсмага айланиши натижасида пайдо бўлади, ҳам гранулоцитлар, ҳам эритроид қаторга мансуб прекурсорларда учрайдиган цитогенетик аномалия ана шундан далолат беради. Бунда миелобластлар қон ва кўмикда кўпчиликни ташкил этади. Бошқа ҳол-



ларда гранулоцитлар ва моноцитлар прекурсорлари айнаб, ўсмага айланади. Бундай ҳолларда миеломоноцитар касаллик бошланади.

Ўткир миелобласт лейкозлар етти турга бўлинади:

1) ҳужайраларнинг етуклик белгилари бўлмайдиган — нуқул бласт шаклдаги ҳужайралар кўпчиликини ташкил этадиган миелобласт лейкозлар;

2) табақаланиш белгилари кўзга ташланадиган миелобласт лейкозлар — кўп миқдор бластлар орасида промиелоцитлар учраб туради;

3) гипергрануляр промиелоцитар лейкоз — кўп миқдор промиелоцитлар бўлиши билан таърифланади, бу ҳужайраларнинг цитоплазмаси пероксидаз фаолликка эга бўлган гранулалар, доналар билан тўла бўлади;

4) миеломоноцитар лейкоз — миелоид ва моноцитар қаторга мансуб ҳужайралар бўлиши билан таърифланади;

5) моноцитар лейкоз, бунда монобластлар ва моноцитлар бўлади. Монобластлар думалоқ шакли йирик ядролари, йирик хроматини ва аниқ билиниб турадиган ядрочаси бўлиши билан фарқ қилади;

6) эритролейкемия — миелобласт ва промиелоцит ҳужайраларнинг 50 фоизини ташкил этадиган эритробластлар пролиферацияси билан таърифланади;

7) ўткир мегакариобласт лейкоз, мегакариоцитлар ёки мегакариобластларнинг қонда ва кўмикда пайдо бўлиши билан ажралиб туради.

**Клиник кечиши.** Ўткир лейкозлар тўсатдан, бирдан бошланади.

Ўткир лейкозлар учун қуйидагилар характерлидир: 1) иситма чиқиши — бу инфекция борлигидан далолат беради; 2) анемия борлиги туфайли тез чарчаб қолиш; 3) тромбоцитопения муносабати билан қон кетиб туриши. Гепатоспленомегалия, лимфаденопатия ҳам характерли бўладики, бу ҳодисалар шу органларга лейкоз ҳужайралари инфильтрланганига боғлиқдир. Кўкс оралигида ўсма тўқимаси топилиши мумкин, бу ҳол жараёнга тимус ҳам қўшилганидан далолат беради. Неврологик симптоматика мияга лейкоз ҳужайралари инфильтрланганига ёки тромбоцитопения туфайли мияга қон қуйилиб қолганига боғлиқдир. Промиелоцитар лейкозда қоннинг томирлар ичида ДВС-синдроми аномал гранулалардаги тромбопластик модданинг ажралиб чиқишига боғлиқ, мана шу нарса кўп жойларга қон қуйилиб қолишига олиб келади.

Ўткир лимфоцитар ва миелоцитар лейкозлар қонда характерли ўзгаришлар борлиги билан ажралиб туради. Анемия кузатилади. Периферик қонда ҳам етилмаган, ҳам етилган оқ қон таначалари сони кўпайиб кетади. 1 мкл қонда уларнинг сони 10 000 дан 100 000 ( $10,0-100,0 \cdot 10^9/\text{л}$ ) гача бориши ва ундан ортиқроқ бўлиши мумкин. Қон ва кўмикда етилмаган қон таначалари, жумладан бла-

стлар пайдо бўлиши диагностик жиҳатдан энг муҳим мезон бўлиб ҳисобланади. Тромбоцитлар сони кескин камайиб кетади.

Касалликнинг оқибати беморнинг ёши ва лейкоз ҳужайраларининг фенотипига боғлиқ. Болаларда учрайдиган ва бластларида ўткир лимфобласт лейкоз антигени бўладиган лейкознинг оқибати анча ёмон. Катта ёшли одамлардаги Т-ҳужайрали лейкоз оқибати бир қадар хайрли.

### СУРУНКАЛИ ЛЕЙКОЗЛАР

**Сурункали миелоид лейкоз** бошқа миелопротрофилик жараёнлардан лейкоз ҳужайраларида филадельфия хромосомаси бўлиши билан фарқ қилади. Бундай хромосома 22 ва 9 хромосомалар жуфти орасида реципрок транслокация бўлиши натижасида вужудга келади. Қон ҳосил қиладиган барча ҳужайраларда, яъни гранулоцитлар, эритроцитлар ва мегакариоцитлар прекурсорларида филадельфия хромосомасини топиш мумкин.

Сурункали миелоид лейкоз гарчи полипотент миелоид бош ҳужайраларидан келиб чиқса ҳам, лекин гранулоцитлар прекурсорлари кўп бўлади. Ўткир лейкозидан фарқ қилиб, сурункали лейкозда бош ҳужайранинг табақаланиши тўхтаб қолмайди, периферик қонда етилган ҳужайралар борлиги ана шундан далolat беради. Кўмик ва талоқдаги гранулоцитлар прекурсорларининг сони 10-20 баравар ортади. Лейкоз ҳужайраларининг бўлиниш тезлиги нормал ҳужайралар бўлиниш тезлигидан устун бўлмайди, шу муносабат билан миелоид бош ҳужайралар сонининг бирдан кўпайиб кетиши уларнинг пролиферациясини идора этиб борувчи физиологик хабарларга жавоб бериш хусусияти бузилишига боғлиқ деб ҳисобланади.

**Клиник кечиши.** Касаллик одатда зимдан бошланиб боради ва дастлабки аломатлари (қувватсизлик, тез чарчаб қолиш, озиб кетиш) ўзига хос, тайинли бўлмайди. Дастлабки даврда баъзан сезиларли спленомегалия кузатилади. Периферик қондаги лейкоцитлар сонининг хийла кўпайиб, 1 мкл қонда 100 000 ( $100,0 \cdot 10^9/l$ ) гача етгани ва бундан орғиб қолгани диагностик жиҳатдан муҳим кўрсаткич бўлиб ҳисобланади. Қонда айланиб юрган ҳужайралар асосан нейтрофиллар ва метамиелоцитлардан иборат бўлади. Лекин миелобластлар ҳам топилиши мумкин. Беморларда кўпинча тромбоцитоз кузатилиши мумкин.

Сурункали миелоид лейкозни ажратиб турадиган аломат гранулоцитларда ишқорий фосфатаза мутлақо бўлмаслигидир, шу нарса лейкознинг бу турини лейкомоид реакциядан ажратиб олишга ёрдам беради. Лейкомоид реакция инфекция, стресс, сурункали яллиғланишга жавобан гранулоцитлар сонининг сезиларли даражада кўпайиши билан биргаликда давом этиб боради. Периферик

қонда базофиллар сонининг кўпайганлиги сурункали миелоид лейкоз учун типик ҳодисадир.

Касаллик дастлабки пайтларда аста-секин авж олиб бориб, кейинчалик зўрая бошлайди. Касаллик зўрайган даврда даво наф бермай қўяди, анемия, тромбоцитопения кучайиб бориб, цитогенетик аномалиялар пайдо бўлади. Пировардида касаллик манзараси ўзгариб, у ўтқир лейкозга ўхшаб қолади (бласт кризи). Сурункали миелоид лейкоз пайдо бўладиган манба миелоид ва лимфоид қатор ҳужайрасига табақаланадиган полипотент бош ҳужайрадир деб тахмин қилинади.

**Сурункали лимфоцитар лейкоз** — лейкозларнинг ниҳоятда сустратиб борадиган хилларидан бири бўлиб, кўп жиҳатдан яхши табақалашган лимфомага ўхшаб кетади. Бу ўсма жараёни бошланиб борадиган манба В-ҳужайралардир. Ўзгаришга учраган В-ҳужайралар: 1) етук В-ҳужайралар фенотипига эга бўлади, яъни уларнинг юзасида М ёки С иммуноглобулинлар бўлади; 2) улар моноклоналикдан дарак берадиган I ёки К-енгил занжирлар ҳосил қилади; 3) узоқ умр кўрадиган ҳужайралар жумласига кирадия, лекин табақаланиб, антителолар ишлаб чиқарадиган плазматик ҳужайраларга айлана олмайди.

Шундай қилиб, сурункали лимфоцитар лейкоз узоқ умр кўрадиган, аммо ўз функцияларини бажара олмайдиган В-лимфоцитлар тўпланиб бориб, уларнинг кўмик, қон, лимфа тугунлари ва бошқа тўқималарга инфильтрланиб ўтиши билан таърифланади. Т- лимфоцитлар камроқ учрайди.

**Клиник манзараси.** Сурункали лимфоцитар лейкоз жуда кўп ҳолларда симптомсиз ўтади. Баъзан тез чарчаш, озиб кетиш, иштаҳа йўқолиши сингари нотайин симптомлар кузатилади. Беморларда қуйидаги ҳодисалар бўлади: 1) гипогаммаглобулинемия, чунки лейкозга учраган В-ҳужайралар ўз функциясини бажармайди; 2) бактериал инфекцияларга мойиллик кучаяди; 3) тарқоқ лимфаденопатия ва гепатоспленомегалия кузатилади. Лейкоцитлар сони ўртача даражада кўпайиши ёки I мкл қонда 200 000 (200,0·10<sup>9</sup>/л) га етиши мумкин. Ҳамма ҳолларда ўз тузилишига кўра нормал лимфоцитга ўхшаб кетадиган майда лимфоцитлардан иборат мутлақ лимфоцитоз бўлади. Лимфоцитларнинг кичик бир қисмигина йирик бўлиши билан ажралиб туради, уларнинг ядроларида чуқурчалар бўлади, ядрочаси аниқ билиниб туради.

Касаллик *кечиши* ва *оқибати* ҳар хил. Кўпгина беморлар касаллиги маълум бўлгандан кейин ҳам 10 йилгача яшайди. Сурункали миелоцитар лейкоздан фарқ қилиб, бласт кризлари камдан-кам кузатилади.

**Лейкозларнинг патологик анатомияси.** Юқорида баён қилишганидек, лейкозларнинг ҳар хил турлари тўқималарга инфильтрланадиган ва қон оқимига тушадиган норасо ҳужайраларнинг қайси

бир тури кўпчиликни ташкил этишига қараб бир-биридан фарқ қилади, лекин патологоанатомик ўзгаришлар бир-бирига жуда ўхшаш бўлади, шу муносабат билан бу бўлимда барча лейкоз турларининг морфологик характеристикаси келтирилади. Лейкозлар морфологияси икки хил ўзига хос белгилардан таркиб топади: 1) қон ва кўмик пунктатларида топиладиган лейкоз ҳужайраларининг ўзига хос цитологик хусусиятлари; 2) тўқималарга лейкоз ҳужайралари инфилтрланиб ўтганида шу тўқималарда рўй берадиган ўзгаришлар.

Лейкоз ҳужайраларининг цитологик характеристикаси. Ўткир лейкомияларда лейкоз ҳужайраларининг бласт шакллари кўпчиликни ташкил этади. Улар йирик, цитоплазмаси базофил, ядролари йирик ва ҳар хил сондаги ядрочалари бўлади. Миелобластлар цитоплазмасида Гимза усули билан бўяладиган ҳалқасимон тузилмалар бўлиши билан фарқ қилади. Мана шундай одатдан ташқари лизосома тузилмалари миелобластлар учун патогномоник деб ҳисобланади. Ҳар хил турдаги бластлар цитологик ва иммунохимёвий хусусиятларга қараб бир-биридан ажратилади. *Сурункали лейкозлар кўмик ва периферик қонда етук шаклдаги оқ қон таначалари бўлиши билан характерланади.*

Зарарланган тўқималардаги морфологик ўзгаришларни *бирламчи ва иккиламчи ўзгаришларга* ажратиш мумкин. *Бирламчи ўзгаришлар* қаторига лейкоз ҳужайраларининг ўсиб кетганлиги ёки турли тўқима ва органларда тўпланиб бориши киради. *Иккиламчи ўзгаришлар* — лейкоз инфилтрацияга алоқадор деструктив жараёнлар ва гранулоцитлар (умуман организм) ҳимоя кучларининг сусайиб қолиши натижасида бошланадиган иккиламчи инфекциялардир. Лейкоз ҳужайралари ҳар қандай органга инфилтрланиб ўтиши мумкин, лекин энг сезиларли бирламчи морфологик ўзгаришлар кўмик, талоқ, лимфа тугунлари ва жигарда кузатилади.

Ясси суяклардаги, найсимон суякларнинг эпифизлари билан диафизларидаги *кўмик* хира тортиб қолади, ранги қизғиш-кўнғир тусдан кулранг-оқ тусгача боради, кулрангнамо-сарғиш (йирингсимон) ранг ҳам учрайди (пиоид кўмик). Лейкоз инфилтрацияси баъзан суяк уст пардасида ҳам кузатилади. Лейкоз ўсимталарининг ривожланиши суяк тўқимасининг силлиқ резорбция типинда сўрилиб бориши билан бирга давом этиб боради. Шунинг натижасида кўмик бўшлиқлари кенгайиб, кортикал қатлам емирилиб боради.

Сурункали миелоид лейкозда *талоқ* кўпроқ зарарланади. У жуда ҳам катталашиб кетади (зўр спленомегалия). Талоқнинг оғирлиги 6-8 кг га бориб қолиши мумкин. Бундай ҳолларда у бутун қорин бўшлиғини эгаллаб, баъзида кичик чаноққа ҳам тушиб боради. Сурункали лимфоцитар лейкозда спленомегалия у қадар катта бўлмайди, талоқ оғирлиги 2500 г атрофида бўлади. Ўткир лейкоз-

ларда талоқ янада камроқ катталашади (оғирлиги 500-1000 г га боради). Кесиб кўрилганида талоқ зич, кулранг-гунгирт рангда бўлиб кўзга ташланади. Зўр спленомегалия маҳалида паренхимасида бир талай инфарктлар топилади. Суст ифодаланган спленомегалия маҳалида талоқда лейкоз инфилтрацияси ўчоқлари кўзга ташланади, бунда талоқ нақши сақланиб қолган бўлади. Ўртача ифодаланган лимфоцитар лейкозларда жараён оқ пульпада бўлади. Касаллик зўрайиб бориши билан лейкоз инфилтрацияси табиатан диффуз тусга кириб, талоқ нақши билинмай қолади. Пировард-натижада у лейкоз хужайралари («ғиж-ғиж» лейкоз хужайралари) билан бутунлай алмашинади.

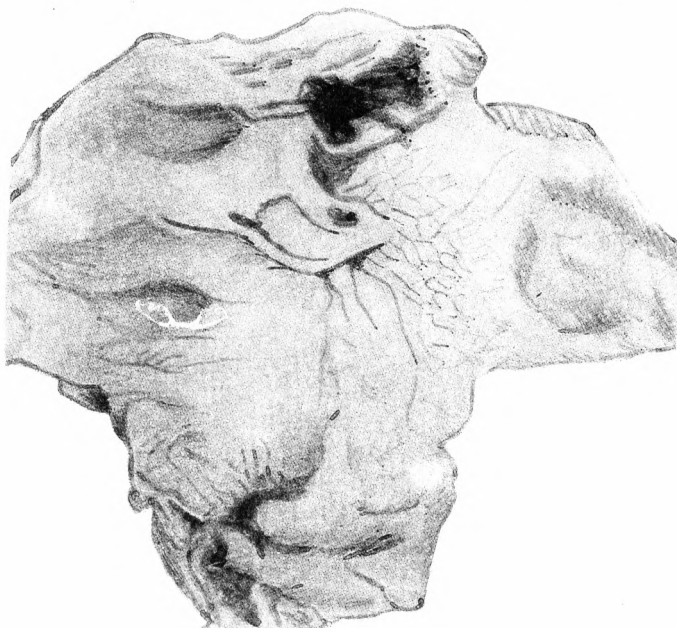
*Лимфа тугунлари* лейкознинг ҳамма хилларида ҳам жараёнга қўшилиб кетади, бироқ бу тугунларнинг кескин катталашиб кетиши лимфоцитар лейкоз учун кўпроқ характерлидир. Зарарланган тугунлар эластик ва гомоген бўлади. Кесиб кўрилганида консистенцияси юмшоқ, ранги кулранг-оқ тусда бўлади, тўқима капсуласининг остидан дўмпайиб чиқиб туради. Микроскоп билан текшириб кўрилганида лимфа тугуни тўқимасининг ўрнини эгаллаган бир талай лейкоз хужайралари топилади. Лимфа тугунининг нақши ўчинқираб кетади. Лейкоз хужайралари лимфа тугунларининг трабекулалари ва капсуласига инфилтрланиб ўтади. Улар кейинчалик тугундан ташқарига чиқиб, атрофдаги тўқимага инфилтрланади. Сурункали лимфолейкозда лимфа тугунининг микроскопик тузилиши яхши табақалашган лимфоцитар лимфомадан ҳеч бир фарқ қилмайди. Миелолейкозда лимфа тугунларидаги ўзгаришлар ҳаммадан кам бўлади.

Лимфолейкозда *жигар* кўпроқ даражада зарарланади. Лимфоцитар инфилтратлар Глиссон капсуласининг тармоқлари бўйлаб жой олади, лекин миелоид лейкемияда лейкоз инфилтрация фақат жигар бўлаклари синусоидларининг деворлари бўйларида топилади, холос.

Бу жараёнга қон яратиш органларидан ташқари бошқа орган ва тўқималар ҳам қўшилиб кетиши мумкин. Лейкоз инфилтратлари *буйрақларда* ҳам кўп топилади. Буйрақлар катталашиб, зичроқ бўлиб қолади. Олдинига лейкоз хужайралари периваскуляр тарзда жойлашади. Касаллик зўрайиб боргани сайин улар буйрақнинг бутун стромасига бир текис тарқалиб инфилтрлана бошлайди. Буйрақ усти безлари, қалқонсимон без, миокард, тухумдонлар ва бошқа тўқималарда ҳам худди шунга ўхшаш ўзгаришлар кўзга ташланади. Марказий нерв системасининг зарарланиши клиник жиҳатдан катта аҳамиятга эга, ўткир лимфолейкозларда бундай ҳодиса кўпроқ кузатилади. Милкларнинг лейкоз инфилтрацияси асосан моноцитар лейкемия учун характерлидир. Бунда милклар бўртиб, гипертрофияга учрайди, иккиламчи инфекция қўшилиши муносабати билан гингивит бошланади.

Барча турдаги лейкозларда рўй берадиган иккиламчи ўзгаришлар нормал қон яратилишининг лейкоз ҳужайралари таъсири остида сусайиши туфайли бошланадиган панцитопенияга боғлиқдир. Айниқса ўткир лейкозларда анемия ва тромбоцитопения характерли бўлади. Лейкоз билан оғриган беморларда кузатиладиган геморрагик диатез патогномоник клиник ва анатомик белгидир. Бадан терисиди петехиялар ва экхимозлар кўзга ташланади. Геморрагиялар тана бўшлиқларининг сероз варақларида, ички органлар, айниқса юрак ва ўпка сероз пардаларида, шунингдек милк ва сийдик йўллари шиллиқ пардасида ҳам топилади. Гематомалар паренхиматоз органларда ҳам пайдо бўлиши мумкин, улар бош миёда айниқса кўп учрайди. Геморрагияларнинг сабаби тромбоцитопения бўлибгина қолмай, балки томирлар деворига лейкоз ҳужайралари инфилтратлиниб, томирлар девори бутунлигининг бузилиши ҳамдир.

Юқорида кўрсатиб ўтилганидек, қондаги оқ қон таначаларининг сони кескин кўпайиб кетади. Лекин функционал жиҳатдан улар тўла қийматли бўлмайди. Шу муносабат билан уларнинг ҳимоя функцияси, айниқса лейкозларнинг ўткир хилларида кескин пасайиб кетади. Бошқача айтганда, функционал лейкопения деган



7- расм. Гангреноз лейкомик ангина.

ҳодиса кузатилади, мана шу ҳодиса одамнинг бактериал инфекцияларга бойлигини кучайтиради. Инфекцион жараёнлар оғиз бўшлиғида (некротик гингивит, тонзиллит, 7-расм), бадан терисида, ўпка, буйрак, қовуқ, йўғон ичакда ҳаммадан кўра кўпроқ бўлиб туради. Шу билан бирга, инфекциялар табиатан ошпортунистик бўлиб, буларни комменсал замбуруғлар ҳам қўзғатиши мумкин. Бу хилдаги инфекциялар касалликлар аксари сепсис билан асоратланади.

## МИЕЛОПРОЛИФЕРАТИВ КАСАЛЛИКЛАР

Миелопролифератив касалликлар жумласига сурункали миелоид лейкоз, чин полицитемия, миелофиброзли миелоид метаплазия ва эссенциал тромбоцитопения кирadi. Ҳозир айтиб ўтилган касалликлар асосида полипотент миелоид бош ҳужайранинг клонал неопластик пролиферацияси ётади.

### *Чин полицитемия*

*Чин полицитемия— қон яратувчи системанинг миелопролифератив ўсма касаллиги бўлиб, эритроид, гранулоцитар қаторга кирадиган қон ҳужайралари ва мегокариоцитларнинг пролиферацияси билан таърифланади, чунки буларнинг ҳаммаси битта бош ҳужайрадан келиб чиқади.* Бироқ, бунда эритроцитлар прекурсорлари кўпайиб кетадики, ана шу нарса эритроцитлар сонининг мутлақ тарзда ортшига олиб келади.

Чин полицитемиyani нисбий полицитемиядан фарқ қилиш керак, нисбий полицитемиёда эритроцитлар сони плазма ҳажми камайганлиги муносабати билан кўп бўлиб чиқади. Бундан ташқари, эритропоэтин секрецияси кучайганига алоқадор мутлақ полицитемиyanинг бошқа хилларидан фарқ қилиб, чин полицитемиёда эритропоэтин миқдори норма атрофида сақланиб қолади ёки ҳатто камайиб ҳам кетади. Неопластик бош эритроид ҳужайра мембранасининг ўзида нуқсонлар бўлади, мана шу нарса унинг кам миқдордаги эритропоэтинга сезгирлигини ошириб юборади деб тахмин қилинади.

**Патологик анатомияси.** Структура ўзгаришлари айланиб юрадиган қон ҳажми ортиб кетганлиги (плетор), қон ёпишқоқлиги кучайганлигига боғлиқ бўлади. Чин полицитемиyanинг характерли белгилари орган ва тўқималарнинг сезиларли даражада қонга тўлиб туришидир. Жигар катталашиб кетади ва миелоид метаплазия ўчоқлари пайдо бўлиши билан таърифланади. Талоқ салгина катталашиб (оғирлиги 250-300 г гача бориб қолади), қаттиқлашади. Талоқ синуслари ҳам, унинг ҳамма томирлари сингари, эритроцит-

ларга тўлиб-тошиб кетади. Қизил пульпада қон яратиш аломатларига кўзга ташланади.

Чин полицитемия билан оғриган касалларда кўриладиган томмига алоқадор асоратлар (инфарктлар, тромбозлар) қон ёпишқоқлиги кучайиб, қон оқими сусайиб қолганига боғлиқ бўлади. Юрак, талоқ, буйракларда ана шундай асоратлар ҳаммадан кўра кўпроқ учрайди. Плетор муносабати билан томирлар ҳаддан ташқари чўзилиб кетганлиги ва тромбоцитлар функцияси бузилиб кетганлиги натижасида қон кетиб туриши мумкин, бундай қон кетиши меъда-ичак йўлида кўпроқ кузатилади. Айни вақтда ўз-ўзидан қон кетиб қолиши мумкин, лекин кўпинча андаккина шикаст ёки жарроҳлик муолажасидан кейин қон кетадиган бўлади. Пептик яра пайдо бўлганлиги ҳам тасвирланган. Ясси суяклар кўмиги сершира, олчадек қизил тусга кириб қолади, найсимон суяклардаги илик ҳам кўмикка айланади. Микроскоп билан текшириб кўрилганида эритроид қаторга мансуб барча хужайралар, айниқса нормобластларда зўр пролиферация бошлангани кўзга ташланади. Етилишнинг турли босқичларига кирган мегакариоцитлар ва гранулоцитлар сони ҳам кўпайиб кетади. Касаллик зўрайиб борганида миелоид дисплазия бошланиб, охири у миелофиброзга айланади.

**Клиник манзараси.** Чин полицитемия одатда 40—60 яшар кишиларда, кўпроқ эркакларда кузатилади. Бу касаллик аксари аста-секин ва зимдан бошланади. Беморлар тез чарчаши, боши оғриши, боши айланиб туриши, юрак соҳасида оғриқ борлиги, бадани қизиб кетгандек бўлиб сезилаётганидан нолийди. Бадан териси ва кўриниб турадиган шиллиқ пардаларнинг қизгиш-кўкимтир рангда бўлиши характерлидир. Гематомезис, мелена ҳам кузатилади. Буйрак ва талоқда инфаркт бошланиши қоринда оғриқ туришига сабаб бўлиши мумкин. Қон босимининг ошиб кетиши ва қон ёпишқоқлигининг кучайиши юрак етишмовчилигига олиб боради. 1 мкл периферик қондаги эритроцитлар сонининг 6 млн дан 10 млн ( $6,0 \cdot 10^{12}/л$  дан  $10,0 \cdot 10^{12}/л$ ) гача ортиб кетиши касалликнинг ишончли белгисидир. Айни вақтда гемоглобин миқдори ва гематокрит кўрсаткичларининг кўпайиб қолгани кузатилади. 1 мкл периферик қондаги оқ қон таначаларининг сони 80 000 ( $80,0 \cdot 10^9/л$ ) гача, тромбоцитлар сони эса 400 000 ( $400,0 \cdot 10^9/л$ ) гача етади ва бундан ортади.

Беморларни ўлимга олиб борадиган сабаблар қуйидагилар бўлиши мумкин: 1) тромбоз (масалан, коронар артериялар тромбозининг) асоратлари, 2) қон кетиши (айниқса миёга қон қуйилиши), 3) гипертония касаллигининг асоратлари. Чин полицитемиянинг нохуш оқибатларидан бири бу касалликнинг миелоид метаплазия билан миелофиброзга айланиб кетишидир.



## *Миелоид метаплазия ва миелофиброз*

Бу сурункали миелопролифератив касалликда ўсмага хос миелоид бош ҳужайраларнинг пролиферацияси асосан талоқда кузатилади (миелод метаплазия). Бунда кўмикда гипоплазия ва фиброз бошланади (миелофиброз). Миелоид метаплазия учун характерли кўмик фиброзининг сабаби номаълум. Кўмик ўрнида пайдо бўладиган фибробластларнинг неопластик гемопозитик клонга мансуб эмаслиги аниқланган, холос. Кўмик фибробластларининг пролиферацияси тромбоцитларнинг функционал ва морфологик жиҳатдан камчиликлари борлигига, шунингдек фибробластлар учун митогенлар бўлмиш ўсиш омиллари бўлишига маҳкам боғлиқ деб тахмин қилинади. Шу нуқтаи назардан қараганда, ўсмага хос бош ҳужайралар пролиферацияси кўмикда бошланади-да, кейинчалик бу жараён талоқ билан жигарга ҳам ўтади. Бу жараён зўрайиб борганида фибробластлар кўмикни бутунлай эгаллаб олади, талоқ эса асосий қон яратиш ўчоғи бўлиб қолади.

**Патологик анатомияси.** Юқорида айтилганлар муносабати билан талоқ сезиларли даражада катталашиб, оғирлиги 4000 г га бориб қолади. Кесиб кўрилганда у қаттиққина, қизил-қулранг тусда бўлади, капсуласи тагида бир талай инфарктлар топилади. Миелоид метаплазияда талоқ анатомик жиҳатдан олганда сурункали миелоид лейкоздан кам фарқ қиладиган бўлади. Бироқ, шу иккала касаллик ўртасида кўзга ташланадиган гистологик тафовутлар аниқ билиниб туради. Талоқнинг нақши сақланиб қолади, етилиб келатган эритроцитлар, оқ қон таначалари ва тромбоцитларнинг нисбати бир қадар одатдагича бўлади. Мегакариоцитлар сони кўпаяди, бу ҳужайралар йирик бўлиши билан ажралиб туради.

Жигар ўртача даражада катталашиб, унда экстремедулляр қон яратиш ўчоқлари учрайди. Лимфа безлари одатда катталашмаган бўлади. Мана шу нарса миелоид метаплазияни лейкоздан ажратишга имкон берадиган муҳим белгидир. Кўмикда қон элементларининг камайиб қолгани ва диффуз фиброз бошлангани кузатилади. Бироқ, касалликнинг илк босқичида кўмикда барча учта соҳа ҳужайралари гиперплазияси бўлиши характерлидир. Айниқса мегакариоцитлар сони кўпайиб кетади, уларда дисплазия аломатлари кўзга ташланади.

**Клиник манзараси.** Периферик қонда етилмаган ва ғалати шаклга кирган эритроцитлар (пойкилоцитлар), етилмаган оқ қон таначалари (миелоцитлар ва промиелоцитлар) топилади. Тромбоцитларга келганда, уларнинг катталиги ва шакли одатдан ташқари, функцияси бузилган бўлади. Миелоид метаплазия клиник ўтиши ва қон манзараси жиҳатидан баъзи ҳолларда сурункали миелоид лейкозга ўхшаб кетади. Уларни ажратиб турадиган фарқ шуки, миелоид метаплазияда ишқорий фосфатаза фаоллиги одатдагидек бўлгани

ҳолда филадельфия хромосомаси бўлмайди. Бундан ташқари, ги-перурикемия ва подагра бошланиши ҳам шу касаллик учун харак-терлидир.

Миелоид метаплазиянинг оқибати ҳар хил. Инфекцион асорат-лар, тромбозлар бўлиши, қон кетиши, талоқда инфарктлар бўли-ши мумкин. Ўтқир миелоид лейкозга ўхшаб кетадиган ўсма ҳужай-ралари ҳам пайдо бўлиши мумкин.

## ПЛАЗМАТИК ҲУЖАЙРАЛАР ДИСКРАЗИЯСИ

*Плазматик ҳужайралар дискразияси — бир гуруҳ касалликлардан иборат бўлиб, уларнинг умумий белгиси иммуноглобулинлар ишлаб чи-қарадиган бир ҳужайра клони вакиллариининг кўпайиб кетишидир. Шу муносабат билан бу касалликларнинг турли хилларида қонда битта синфга мансуб иммуноглобулинлар ёки уларнинг фрагментлари кўпай-иб кетади.* Бу касалликлар моноклонал гаммапатия, диспротеине-мия ва парапротеинемия деб ҳам аталади. Ҳамма ҳолларда ҳам бу дискразиялар худди хавфли ўсма касалликлари тариқасида ўтади ва 15 фоиз ҳолларда ўлимга сабаб бўлади. Қон яратувчи тўқиманинг ўсма касалликлари орасида плазматик ҳужайралар дискразияси одат-да ўрта яшар ва ёши қайтиб қолган одамларда учрайди.

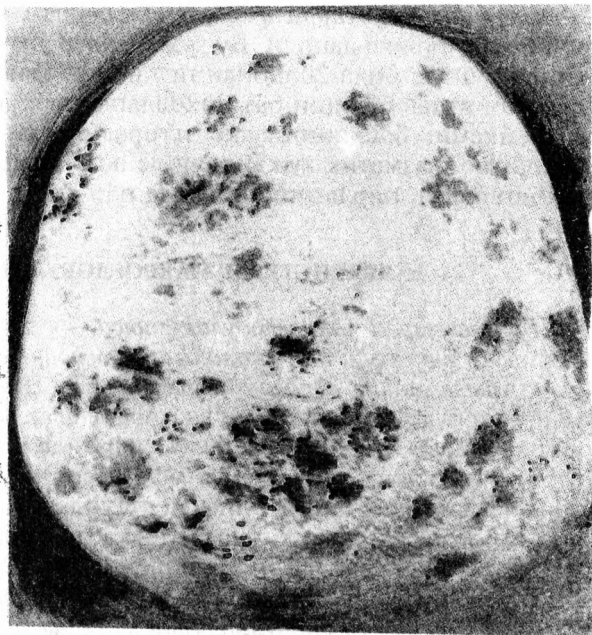
**Этиологияси ва патогенези.** Бу гуруҳга кирадиган касалликлар ҳар хил даражада табақалашган моноклонал В-ҳужайраларнинг номаълум сабаб билан бошланадиган пролиферациясига боғлиқ-дир. Ҳозирги кунда плазматик ҳужайралар дискразиясининг бош-ланишида узоқ вақт давомида антигенлар жонланиши ва мутаци-янинг аҳамияти бор деб ҳисобланади.

Плазматик ҳужайралар дискразияси 5 асосий хилга бўлинади: 1) тарқоқ миелома ва унинг турлари; 2) Вальденстром макрогло-булинемияси; 3) оғир занжирлар касаллиги; 4) бирламчи ёки иммуноцитлар билан туташган амилоидоз; 5) моноклонал гамма-патия. Кўпинча дастлабки учта хили учрайди.

### ТАРҚОҚ МИЕЛОМА

*Тарқоқ миелома — плазматик ҳужайралар дискразиясининг ҳам-мадан кўп учрайдиган шаклидир. Кўмикдаги ўсмага хос плазматик ҳужайралар клонининг пролиферацияси натижасида пайдо бўлиб, суяк скелетида бир талай лизис ўчоқларини ҳосил қилади (8-расм). 60 фоиз ҳолларда иммуноглобулин G, 20-25 фоиз ҳолларда иммуно-глобулин А топилади. Плазматик ҳужайралар дискразияси жуда камдан-кам ҳолларда қондаги иммуноглобулин M, иммуноглобу-лин D ва иммуноглобулин E лар миқдори кўпайиши билан давом этиб боради. 15-20 фоиз ҳолларда плазматик ҳужайралар K- ёки I-енгил занжирларини ҳосил қилади, улар энгил бўлганлиги учун*

8- расм. Миелома туфайли емирилган калла суяк-лари.



сийдик билан бирга чиқариб ташланади (Бенс-Жонс оқсиллари). Баъзи ҳолларда плазматик ҳужайралар фақат энгил иммуноглобулинлар занжирларини ишлаб чиқаради (енгил занжирлар касаллиги), бошқа ҳолларда малигнизацияланган плазматик ҳужайралар иммуноглобулинларнинг тўла молекулалари ва энгил занжирларини ҳам ортиқча миқдорда ишлаб чиқариб туради. Бундай ҳолларда Бенс-Жонс оқсиллари ҳам, қон зардобида эса бирор синфга мансуб иммуноглобулинлар ҳам топилади.

Тарқоқ миеломанинг бир нечта тури тасвирлаган, шулардан энг кўп учрайдиганлари тариқасида фақат иккитаси (битта жойдаги плазмоцитомас ва плазматик ҳужайрали лейкоз) ни кўриб ўтамиз.

*Битта жойдаги плазмоцитомас*, бу суяклар ёки юмшоқ тўқималарда битта касаллик ўчоғи пайдо бўлиши билан характерланади. Тарқоқ миелома қай тариқа жой олса, суякларнинг солитар миеломаси ҳам худди шу тариқа жой олади. Айни вақтда суякдан ташқаридаги касаллик ўчоқлари одатда юқори нафас йўлларида: бўшлиқлар, ҳиқилдоқ, оғиз бўшлиғида ўсма массаларини ҳосил қилади. Миелома суякда бўлган маҳалларда жараён бир неча йил давомида бир хилда туриши мумкин. Бироқ, 10—20 йилдан кейин жараён тарқалиб кетиши ҳам мумкин. Юмшоқ тўқималар плазмацитомаси камроқ ҳолларда тарқалади, касаллик ўчоғи кесиб олиб ташланганида барҳам топиб кетиши мумкин.

*Плазматик ҳужайрали лейкоз қонда плазматик ҳужайралар бўлиши билан таърифланади. Бу ҳужайралар умумий қон элементлари сониннинг камида 20 фоизини ташкил этади. Қонда кўп миқдор плазмоцитлар бўлиши баъзи ҳолларда тарқоқ миеломанинг охириги лейкомик босқичини акс эттирадиган бўлса, бошқа (75 фоиз) ҳолларда плазматик ҳужайрали лейкоз тарқоқ миелома бошланишидан аввал, бирламчи тартибда пайдо бўлади.*

### **ВАЛЬДЕНСТРЕМ МАКРОГЛОБУЛИНЕМИЯСИ**

*Вальденстрем макроглобулинемияси — камдан-кам учрайдиган касаллик бўлиб, яхши табақалашган лимфоцитар лимфома билан тарқоқ миеломанинг дурагайи ҳисобланади. Шу муносабат билан бу макроглобулинемия клиник ва морфологик жиҳатдан олганда икки хил табиатли бўлади. Миелома сифатида у моноклонал иммуноглобулин М ишлаб чиқарса, лимфома сифатида эса лимфоид органларга, жумладан кўмик, лимфа тугунлари ва талоққа инфильтрланиб боради. Тасаввур этилаётган касалликларни пайдо қиладиган манба В-ҳужайралардир. Шу билан бирга яхши табақалашган лимфоцитар лимфомалар маҳалида В-ҳужайраларнинг табақалашуви шу ҳужайралар иммуноглобулинларни ҳали ишлаб чиқариш хусусиятига эга бўлмаган пайтда тўхтаб қолади. Тарқоқ миеломада ўсмага ҳос В-ҳужайралар тўла-тўқис табақаланади ва иммуноглобулинлар ишлаб чиқариш лаёқатини касб этади.*

Вальденстрем макроглобулинемиясида В-ҳужайралар иммуноглобулинлар ишлаб чиқариш хусусиятини касб эта оладиган босқичга қадар табақалашиб боради, лекин ўз тузилиши жиҳатидан улар плазматик ҳужайраларга ўхшамай туради.

### **ОҒИР ЗАНЖИРЛАР КАСАЛЛИГИ**

*Оғир занжирлар касаллиги — плазматик ҳужайралар дискразиясининг ниҳоятда кам учрайдиган хили бўлиб, бунда (G, A ва M) иммуноглобулинлар синфларидан бирига мансуб бўлган оғир занжирларгина синтезланиб туради, холос. Бу касаллик баъзан, М иммуноглобулин ҳам синтезланишига олиб борадиган хилини айтмаганда, лейкомик лимфомага ўхшаб кетади. Касалликнинг ўтиши синтезланадиган оғир занжирлар турига боғлиқ. А иммуноглобулин оғир занжирлари синтезланадиган касалликда жараён ингичка ичак, нафас йўлларида бўлиб ўтади. Борди-ю, иммуноглобулин G оғир занжирлари ҳосил бўлаётган бўлса, у вақтда лимфаденопатия ва гепатоспленомегалия кузатилади. Сурункали лимфоцитар лейкозда ҳам иммуноглобулин M оғир занжирлари синтезланишини эслатиб ўтиш керак.*

**Патологик анатомияси.** Тарқоқ миеломада скелет суяклариди плазматик ҳужайралар одатдан ташқари тарзда тўпланиб қолади, бу ҳужайралар кўмик ҳужайраларининг 15 фоиздан 90 фоизгача қисмини ташкил этадиган бўлади. Ўсма ҳужайралари кўпчилик ҳолларда одатдагича, етук, гоҳо лимфоцитларни эслатадиган, унча етилмаган плазматик ҳужайраларга ўхшаб кўзга ташланади. Плазматик ҳужайралар орасида баъзан улкан ўсма ҳужайралари топилади. Плазмоцитлар одатдан ташқари тўпланиб қолган жойларда суяк тўқимаси инфилтрацияси, инвазияси кузатилади, бу тўқимада эрозиялар ҳам кўзга ташланади. Тарқоқ миеломада турли суяклар зарарланиши мумкин. Лекин умуртқа поғонаси (60 фоиздан ортиқ ҳолларда), қовурғалар, жағ суяклари (40 фоиздан ортиқ ҳолларда) зарарланади. Чаноқ суяклари, сон суяги, ўмов ва курак суяклари камроқ зарарланади.

Ўсма олдинига кўмикда жойлашган бўлади, кейин у суякнинг булутсимон қатламини емиради. Жараён зўрайиб боргани сайин суякнинг зич кортикал қисми ҳам емирилаверади. Ўсма ҳужайралари ўсиб кўпайган жойларда суяк бутунлай сўрилиб кетади. Бу нарса миелома ҳужайралари томонидан остеокластни фаол ҳолга келтирувчи омил ишланиб чиқишига боғлиқ деб ҳисобланади. Суяк тўқимасининг шу тариқа сўрилиб кетиши «бўшлиқли сўрилиш» деб аталадиган бўлди. Суякларнинг, айниқса умуртқа поғонасининг синиб туриши бу касалликка характерлидир. Остеолизис ва остеопороз диаметри 1-4 см га борадиган, желатинага ўхшаган юмшоқ, қизғиш модда билан бўлиб турган юпқа деворли камгаклар ҳосил бўлишига олиб келади. Суяк ҳосил бўлмай қолади ёки суякланиш жараёни суст ифодаланган бўлади. Бир қанча ҳолларда суякларда диффуз деминералланиш ҳодисаси кузатилади.

Касаллик зўрайиб боргани сайин плазматик ҳужайралар инфилтрацияси юмшоқ тўқималарда, жумладан талоқ, буйрак, ўпка ва лимфа тугунларида ҳам кузатилиши мумкин. Миелома касаллигининг характерли белгиси миелома нефрозидир. Буйраклар катталиги ва ранги одатдагича бўлиши, сал катталашиб, оқиш тусга кириши ёки буришиб бориши, бириктирувчи тўқима ўсиб кетганлиги туфайли оқиш бўлиб қолиши мумкин. Микроскопияда буйрак стромасининг бир талай плазматик ҳужайралар билан инфилтрлангани топилади. Бурама каналчалар ва йиғувчи найчаларнинг йўлларида стромада плазматик ҳужайралар инфилтрацияси бўлмаган маҳалларда ҳам оқсил преципитатлари борлиги кўзга ташланади. Уларнинг кўпчилиги Бенс-Жонс оқсиллари, гоҳо Тамм-Хорсфалл оқсиллари ва альбуминлардан иборат бўлади. Бу оқсил преципитатларининг бир қисмида амилоидга хос тинкториал хоссалар бўлади. Шу муносабат билан Бенс-Жонс оқсилларидан I-амилоид ҳосил бўлиши кишини ҳайратлантирадиган ҳол эмас. Мана шундай преципитатлар атрофида кўп ядроли улкан

хужайраларни кўриш мумкин, булар ё макрофаглардан ёки каналчаларнинг эпителиал хужайраларидан келиб чиқади деб ҳисобланади. Оқсил преципитатлари бўлган каналчаларда эпителий атрофия ёки некрозга учрайди. Эркин енгил занжирлар (Бенс-Жонс оқсиллари) гломерулалардан филтрланиб, кейин эса каналчаларда қайтадан сўрилиб, шу каналчалар эпителийсига бевосита заҳарли таъсир ўтказади деб тахмин қилинади.

Суяклар зўр бериб сўрилиб бориши муносабати билан гиперкальциемия бошланиб, буйрақларда метастатик оҳакланиш жараёни авж олишига олиб боради. Бундан ташқари, буйрак коптокчаларида амилоидозга хос структура ўзгаришлари кўзга ташланади.

Миелома касаллигидан фарқ қилиб, Вальденстром макроглобулинемияси ва оғир занжирлар касаллиги суяк системасининг деструкцияга учраши билан бирга давом этиб бормайди. Ўсма хужайралари кўмик, лимфа тугунлари, талоққа, баъзан жигарга инфильтрланиб ўтади. Бошқа органларда ҳам плазматик хужайралар инфильтрацияси бўлиши тасвирланган. Бундай ҳолларда ўсма плазмоцитлари орасида лимфоцитлар ҳам кўзга ташланади.

Дискразиянинг клиник аломатлари ҳар хил бўлиб, бир томондан, ўсмага хос иммуноглобулинларнинг кўплаб ишланиб чиқишига, иккинчи томондан, ўсма плазматик хужайралари туфайли суяк ва юмшоқ тўқималарда бошланадиган деструктив жараёнларга боғлиқдир. Миелома касаллигида ўсма массаси таъсирдан бошланадиган деструктив жараёнлар биринчи ўринга ўтса, Вальденстром макроглобулинемиясида клиник симптомлар қон зардобиди иммуноглобулин М миқдори ортишига боғлиқ бўлади.

Миелома касаллиги учун қуйидагилар характерлидир: 1) суякларда оғриқ туриши (чунки улар зарарланган бўлади); 2) кўмикла плазмоцитомалар кўпайиб кетиши муносабати билан анемия бошланиши; 3) инфекцияларга мойиллик кучайиши. Бактериал инфекцияларга мойилликнинг жуда кучайиши миелома касаллигининг жиддий асоратидир, чунки шу нарса жуда кўп ҳолларда ўлимга сабаб бўлади. Буйрак етишмовчилиги (миеломага алоқадор нефроз) касалларнинг ярмидан кўра кўпроқ қисмида бошланади ва ўлим сабаби сифатида инфекциялардан кейин иккинчи ўринда туради. Миеломага алоқадор нефроз патогенезида гиперкальциемия, нефрокальциноз ҳамда Бенс-Жонс оқсилларининг каналчалар эпителийсига бевосита заҳарли таъсир ўтказиши аҳамиятга эгадир. Миелома касаллиги билан оғриган беморларнинг 5—10 фоизда амилоидоз бошланиши мумкин.

Суяклар рентгенографиясида силлиқ деворли нуқсонлар топилиши диагностик жиҳатдан муҳим мезон бўлиб ҳисобланади. 99 фоз ҳолларда қон зардоби ва сийдикда иммуноглобулинлар синфларидан бири ёки уларнинг енгил занжирлари топилади. 1 фоз ҳолларда моноклонал иммуноглобулинлар плазмоцитомга хужай-

раларидагина бўлади, сийдик билан қонда улар бўлмайди. Бундай ҳолларни «секрет ишлаб чиқармайдиган миелома» дейилади.

Вальденстром макроглобулинемияси учун қон зардобиди молекуляр оғирлиги катта бўладиган кўп миқдор иммуноглобулин М топилиши характерлидир, шу нарса қоннинг ёпишқоқлиги ортиб, томирлар кенгайиши ва кўз тўр пардасига қон қуйилиши, эс-ҳушнинг айнаб туриши, транзитор парезларга олиб боради. М иммуноглобулинлар билан қон ивишида қатнашадиган омиллар мажмуи ҳосил бўлиши натижасида қон кетиб туриши мумкин. Баъзи ҳолларда аномал глобулинлар (37° С дан) паст ҳароратда чўкмага тушиб қолади, бу нарса криоглобулинемия симптомларига сабаб бўлиб, Рейно феномени бошланишига, баданнинг очиқ жойларига, айниқса бармоқларда яралар пайдо бўлишига олиб келади. Криоглобулинемия ва қон кетиш ҳодисалари миелома касаллигида жуда камдан-кам бўлади.

Вальденстром макроглобулинемиясининг диагнози клиник симптомларга (лимфаденопатия, гепатоспленомегалия), кўмикда инфильтрат борлигига, қон зардобиди иммуноглобулин М миқдори кўпайганига асосланган.

## АГРАНУЛОЦИТОЗ

*Қондаги гранулоцитлар сонининг камайиб кетишига нейтропения ёки агранулоцитоз дейилади.* Бундай патологиянинг жиддий оқибатлари бор, чунки у одамни инфекцияларга жуда мойил қилиб қўяди.

**Этиологияси ва патогенези.** Агранулоцитозга олиб келадиган сабаблар ҳар хил. Агранулоцитоз апластик анемия ёки ўткир лейкоз маҳалида кўмик функциясининг умуман сусайиб қолганлигига ёки гранулоцитлар ҳосил бўлишининг ўзига путур етганига боғлиқ бўлиши мумкин. Гранулоцитлар ҳосил бўлишининг издан чиқиши дори препаратлари, айниқса ўсмаларга қарши препаратлар, сульфаниламидлар ва бошқалар таъсирига боғлиқ деб ҳисобланади. Идиопатик агранулоцитоз ҳодисаси ҳам тасвир этилган, бунда гранулопоэзнинг нима сабабдан сусайганлиги номаълум бўлиб қолаверади.

Сўнгги йилларда дори препаратларига алоқадор ва идиопатик агранулоцитоз патогенезидаги иммунологик механизмларнинг тўтган ўрнини кўрсатиб берувчи далиллар пайдо бўлди. Масалан, бир қанча дори препаратлари гаптенлар сингари таъсир ўтказиб, нейтрофилларга қарши антителолар пайдо бўлишига олиб келиши мумкин. Баъзи маълумотларга қараганда, ўсмадаги CD8<sup>+</sup> Т-хужайралар пролиферацияси маҳалида ҳам сезиларли нейтропения бошланиши мумкин, бу хужайралар супрессорлар тариқасида таъсир кўрсатади ва кўмикда прекурсорлардан гранулоцитлар ҳосил бўлишини сусайтириб қўяди.

**Патологик анатомияси.** Микроскопик текширишда кўмикда гранулоцитларга айланадиган ҳужайралар кам топилади. Агранулоцитозда асорат тариқасида инфекция жараёнлар бошланади, булар ҳар қандай тўқимада авж олиб бориши мумкин. Кўпинча некротик жараёнлар бошланиб, милк, оғиз бўшлиғи шиллиқ пардаси, ҳиқилдоқда яралар пайдо бўлади. Яллиғланган жойда микроблар, уларнинг колониялари жуда кўп бўлади, лейкоцитларнинг функционал фаоллиги пасайиб кетади. Шунинг натижасида беморларда сепсис бошланади.

## ГЕМОМРАГИК ДИАТЕЗЛАР

*Геморрагик диатезлар ирсий ёки турмушда орттирилган касалликлар гуруҳи бўлиб, ўз-ўзидан ёки андаккина шикастдан кейин анчагина қон кетиб туриши билан таърифланади.* Бу хилдаги қон кетишига мойиллик қуйидагиларга: 1) томирларнинг ортиқча мўртлигига; 2) гемостатик механизмларнинг одатдан ташқари реакциясига; 3) қон ивиш механизмининг бузилишига; 4) тромбоцитлар сонининг камайиб кетишига боғлиқ бўлиши мумкин.

Томирларнинг ортиқча мўртлиги витамин С сезиларли даражада етишмай қолган маҳалларда, аллергия ва инфекция васкулитлар пайтида; менингококкемиялар, инфекция эндокардит, риккетсиозлар пайтида кўрилади.

Томирларнинг ортиқча мўртлигига алоқадор геморрагиялар қуйидагилар билан: 1) бадан териси ва шиллиқ пардаларда ўз-ўзидан петехиялар ва экхимозлар пайдо бўлиши, 2) тромбоцитлар сонининг нормал бўлиб чиқиши, 3) қон оқиш вақтининг нормаллиги, 4) қон ивиш вақтининг нормаллиги билан характерланади.

Геморрагик диатезнинг энг кўп учрайдиган ва кўпроқ аҳамиятга эга бўлган сабаби тромбоцитлар сонининг камлиги (тромбоцитопения)дир. Бироқ, бир қанча ҳолларда геморрагик диатез тромбоцитлар функцияси бузилганлиги муносабати билан бошланиши мумкин. Бунда тромбоцитлар сони нормал даражада сақланиб қолади. Уремия маҳалида, аспирин ичилганидан кейин, Ван-Виллебранд касаллиги пайтида ана шундай манзара кузатилиши мумкин.

Тромбоцитлар сонининг камайиши ва функциясининг издан чиқиши ҳам, худди томирлар мўртлигининг ортиги сингари петехия ва экхимозлар, қонталашлар пайдо бўлишига, бурун қонаб туришига, салгина шикастланишдан кейин ҳам кўп қон кетиб қолишига олиб боради. Қоннинг ивиш вақти норма атрофида сақланиб қолади, қон оқиш вақти эса узайган бўлади.

Мураккаб қон ивиш механизмларининг бузилишига алоқадор геморрагик диатезлар юқорида тасвирланганлардан бир қадар фарқ қилади. Чунончи, бунда қон оқиш вақти нормал бўлгани ҳолда



қон ивиш вақти узаяди. Арзимас шикастлардан кейин петехия ва экхимозлар, шунингдек қон кетиб турганини кўрсатадиган бошқа белгилар ҳам одатда бўлмайди. Бироқ, операциялардан кейин, тиш олиб ташланганидан кейин ёки каттагина шикастлардан кейин кўп қон кетиб қолиши мумкин. *Энг мураккаб геморрагик диатезлар жумласига кўпгина томирлар ичида қон қуйилиб қолиш синдроми киради, унинг пайдо бўлиш механизми ҳам тромبوцитлар, ҳам қон ивишида иштирок этувчи омиллар сарфланиб, тугаб қолишига боғлиқ.*

Клиник жиҳатдан олганда геморрагик диатезнинг қуйидаги хиллари: 1) кўпгина томирлар ичида қоннинг ивиб қолиш синдромига, 2) тромبوцитопения, 3) қон ивишида қатнашувчи омиллар етишмовчилиги муносабати билан қон ивишининг айнашига алоқадор хиллари жуда катта аҳамиятга эга.

### ТРОМБОЦИТОПЕНИЯ

*Тромбоцитопения — тромبوцитлар миқдорининг камайиб кетганини, ўз-ўзидан қон кетиб туришига мойиллик бўлиши билан таърифланадиган патологик ҳолатдир.* Бунда қон ивиш вақти нормал даражада бўлгани ҳолда қон оқиш вақти узаяди. 1 мкл қондаги тромبوцитлар сони  $100\ 000 (100,0 \cdot 10^9/л)$  ни ташкил этади ва бундан ҳам камайиб кетади. Тромбоцитопения мустақил касаллик (тромбоцитопеник пурпура) ёки бир қанча патологик жараёнларнинг шунчаки бир симптоми, белгиси бўлиши мумкин.

Тромбоцитопениянинг сабаблари: 1) тромبوцитларнинг ортиқча парчаланиши, 2) ортиқча истеъмол этилиши ёки 3) етарлича ҳосил бўлмаслигидан иборат бўлиши мумкин. Тромбоцитларнинг етарлича ҳосил бўлмаслиги одатда кўмик функциясининг ҳар хил тарздаги етишмовчиликлари ва унинг шикастланганлигига боғлиқ бўладики, бундай ҳодисалар: 1) идиопатик апластик анемия маҳалида, 2) кўмикда ўсма пайдо бўлганида (масалан, гемобластозда), 3) кўмик функциясини сусайтириб қўядиган дори препаратлари ишлатилган маҳалларда кузатилади. Бундай маҳалларда тромбоцитопения кўмикда мегакариоцитлар сони камайиб кетгани билан бирга давом этиб боради.

Тромбоцитлар емирилишининг тезлашуви қуйидаги ҳолларда кузатилади: 1) тромбоцитлар тузилишида табиатан ирсий сабабларга алоқадор камчиликлар бўлганида, 2) антиромбоцитлар антителолар (аллоиммун, аутоиммун антителолар) ҳосил бўлганида, 3) тромбоцитларга механик шикаст етган пайтда (бундай ҳодиса гемангиомалар, сезиларли спленомегалиялар маҳалида, юракда сунъий қопқоқлар бўлган пайтларда кузатилади). Тромбоцитопениянинг бу хили кўмикдаги мегакариоцитлар сонининг одатдагича бўлиши ёки ҳатто кўпайиб қолганлиги билан фарқ

қилади. Тромбоцитларнинг зўр бериб парчаланиши аутоиммун касалликлар, хусусан система қизил волчанкаси, яъни система қизил югириги касаллигида ҳам кўп кузатилади. Тромбоцитопениянинг сабаби номаълум бўлиб қолаверадиган ҳоллар ҳам учраб туради. Ана шундай ҳолларда бу касалликни *идиопатик тромбоцитопеник пурпура* дейилади.

Тромбоцитлар сарфининг кучайиши туфайли пайдо бўладиган тромбоцитопения алоҳида гуруҳни ташкил этади, бундай ҳодиса одамдан бир талай қон кетиб қолган маҳалларда, тромбозлар бошланиб, тромб ҳосил бўлишига талайгина тромбоцитлар сарфланиб кетган пайтларда, хусусан кўпгина томирлар ичида қон ивиб қоладиган пайтларда кузатилади.

*Тромбоцитопениянинг характерли белгиси, унинг механизмидан қатъий назар, майда қон томирларидан қон кетиб туришидир.* Бадан териси, меъда-ичак ва сийдик йўллариининг шиллиқ пардаларида петехиялар ва гоҳида экхимозлар кўзга ташланади. Бош миёга қон қуйилиб қолиши ҳам мумкин, мана шу нарса касал учун катта хавф туғдиради.

**Идиопатик тромбоцитопеник пурпура.** Табиатан аутоиммун тромбоцитопениянинг бу тури мустақил касаллик ёки система қизил волчанкаси касаллигининг илк белгиларидан бири бўлиши мумкин. Аксари катта ёшли одамларда — 20—40 яшар кишиларда учрайди.

Идиопатик тромбоцитопеник пурпура билан оғриган касалларнинг қон зардобиди тромбоцитлар ҳужайрасининг сиртидаги гликопротеидлар билан реакцияга киришадиган антитромбоцитар иммуноглобулинлар топилади. Идиопатик тромбоцитопеник пурпура патогенезида талоқ муҳим ўрин тутаети, чунки антитромбоцитар антителоларнинг ҳосил бўлиши ва тромбоцитларнинг уларга иммуноглобулинлар бирикканидан кейин емирилиши шу органда бўлиб ўтади. Талоқни олиб ташлаш (спленэктомия) кўпчилик ҳолларда қондаги тромбоцитлар сонининг асли ҳолига келишига ва касалликнинг батамом барҳам топишига олиб келади.

Талоқ одатда қон димланиб қолганлиги ва лимфоид фолликулалари гипертрофияланиб, герминатив марказларининг ҳажми бир қадар ортиб қолганлиги муносабати билан катталашган бўлади. Кўмик микроскопда текшириб кўрилганида мегакариоцитларнинг сони кўпайиб қолганлиги кўзга ташланади. Кўмикда кўриладиган ана шундай манзара тромбоцитлар зўр бериб парчаланиши туфайли бошланадиган тромбоцитопения учун ҳам характерлидир. Турли орган ва тўқималарда, айниқса сероз ва шиллиқ пардаларда иккиламчи геморрагиялар анча кўп учрайди.

**Тромботик тромбоцитопеник пурпура.** Бу — қандай сабабдан бошланиши номаълум бўлган, кам учрайдиган патологиядир, у қуйидагилар билан таърифланади: 1) барча органларнинг артериолала-

ри, капиллярлари ва венулаларида бир талай микротромблар ҳосил бўлиши билан, 2) тромбоцитопения ва 3) гемолитик анемия бошланиши билан. Микротромблар аввалига кўзгалувчан тромбоцитлар тўпланишидан иборат бўлиб, кейин бундай тўпланишлар кўзгалмас бўлиб ёпишиб қолади ва фибрин билан тўпланиб қолади.

Тромботик тромбоцитопеник пурпуранинг *клиникаси* турли органлар, хусусан марказий нерв системаси ва буйрақларнинг ишемия туфайли зарарланишига боғлиқ. Бундан ташқари, микроциркулятор ўзанининг тромбланиши микроангиопатик гемолитик анемия бошланишига олиб боради. Бундай анемия эритроцитлар тромбларнинг фибрин тўридан ўтганида уларнинг фрагментларга бўлиниши натижасида пайдо бўлади.

### ҚОН ИВИШИНИНГ БУЗИЛИШИГА АЛОҚАДОР ГЕМОРРАГИК ДИАТЕЗЛАР

Бу тоифадаги геморрагик диатезлар асосида қон ивишида иштирок этувчи омилларнинг ирсий ёки турмушда орттирилган етишмаслиги ётади.

**Қон ивишининг турмушда орттирилган сабабларга кўра бузилиши** одатда шу жараёнда иштирок этадиган кўпгина омилларнинг етишмаслигига боғлиқ бўлади. Чунончи, организмга етарлича витамин К кириб турмаслиги коагуляциянинг жиддий равишда издан чиқишига олиб боради, чунки протромбин ва VII, IX, X омилларнинг синтезланиши учун шу витамин зарур. Маълумки, қон ивишида иштирок этадиган омилларнинг бир нечтаси жигарда синтезланади, шу муносабат билан жигарнинг зарарланиши ҳам геморрагик диатез пайдо бўлишига олиб келиши мумкин. Бундан ташқари, бир қанча касалликлар тромбоцитлар талайгина функциялари ва фибриноген метаболизмининг бузилиши билан бирга давом этиб борадики, шу нарса ҳам коагулопатияга сабаб бўлиб қолади.

**Қон ивишида қатнашувчи омилларнинг ирсий етишмовчилиги** одатда қандай бўлмасин бирорта омилга дахлдор бўлади. Масалан, *ирсий—ошлавий геморрагик диатезнинг бир шакли — гемофилия плазма VIII омилнинг етишмаслигига боғлиқдир*. Кўп учраб турадиган иккита касаллик — гемофилия билан Ван-Виллебранд касаллиги қон ивишида иштирок этувчи ана шу омил етишмаслигига алоқадор бўлади.

Плазма VIII омилнинг ўз функционал, биокимёвий ва иммунологик хоссалари жиҳатидан фарқ қиладиган иккита оқсилнинг комплекс бирикмасидан иборат эканлигини эслатиб ўтамиз. Шунлардан биттаси — плазма X омилни фаоллаштириш учун зарур бўладигани — VIII С омил ёки VIII омилнинг прокоагуляцион оқсили деб аталади. VIII С омилнинг етишмаслиги классик гемо-

филия бошланишига сабаб бўлади. VIII С омил ковалентмас боглар ёрдамида бир қадар йирик оқсил билан бирикиб, тромбоцитларнинг субэндотелиал коллагенга ёпишиб қолишига олиб борадиган Ван-Виллебранд омилени ҳосил қилади. Демак, гемостазда муҳим ўрин тутадиган Ван-Виллебранд омиленинг етишмай қолиши геморрагик диатез бошланишига олиб боради.

VIII омилнинг ҳозир айтиб ўтилган иккита оқсил қисми турли генлар билан кодланади ва ҳар хил ҳужайралар томонидан синтезланади. Чунончи, Ван-Виллебранд омилени эндотелий ҳужайралари ва мегакариоцитлар ишлаб чиқаради. VIII С омил синтезланадиган жой жигар деб тахмин қилинади.

Шундай қилиб, комплекс VIII омилнинг икки қисми алоҳида-алоҳида синтезланади ва бирикиб, қон ивишига олиб борадиган ягона плазма омилени ҳосил қилади. Юқорида айтиб ўтилганидек, шу оқсил қисмларининг етишмаслиги Ван-Виллебранд касаллиги ва А гемофилия пайдо бўлишига олиб боради.

**Ван-Виллебранд касаллиги** клиник жиҳатдан олганда шиллик пардаларнинг ўз-ўзидан қонаб туриши, жароҳатлардан кўплаб қон кетиб қолиши, ҳайз вақтида бир талай қон кетиб туриши билан таърифланади. Тромбоцитлар сони нормал бўлгани ҳолда қон оқиш вақтининг узайиб қолиши характерлидир. Бу касаллик кўпинча аутосом-доминант тарзда наслдан-наслга ўтиб боради.

Геморрагик диатезнинг классик ва энг кўп учраб турадиган хили қонда айланиб юрадиган Ван-Виллебранд омиленинг миқдори камайиб кетиши билан таърифланади. Айни вақтда омилнинг синтези сусаймайди-ю, лекин унинг эндотелиал ҳужайралардан чиқиб келиши ҳали номаълум механизмларга мувофиқ сусайиб қолади. Плазма VIII С омилни ҳам камаядики, бу нарса шу омилни парчаланишидан ҳимоя қилиб турадиган Ван-Виллебранд омиленинг етишмовчилигига боғлиқдир.

Юқоридагиларни яқунлаб шуни айтиш керакки, геморрагик диатезнинг бу хилида тромбоцитлар функцияси ва қон ивиши бир қадар айниди.

**Гемофилия А** қон плазмасида VIII С омил миқдори камайганида ёки фаоллиги пасайиб қолганида бошланади. Гемофилия А касаллиги эркакларда ёки гомозигот аёлларда кузатилади. VIII С омил етишмовчилиги сезиларли бўлган ҳоллардагина бу касаллик клиник жиҳатдан рўйи-рост маълум беради. Айни вақтда киши баданига андак шикаст етганида, жарроҳлик муолажалари вақтида одамдан кўп қон кетадиган бўлиб қолади. Айниқса бўғимлар бўшлиғига ўз-ўзидан қон кетиб туриши ҳам мумкин (гемартрозлар). Петехиялар ва экхимозлар бўлмайди. Гемофилия А учун қон кетиш вақти нормал бўлгани ҳолда қон ивиш вақтининг узайиши характерлидир.

**Гемофилия В ёки Кристмасс касаллиги** IX омил сезиларли даражада етишмай қолган ёки унинг функционал фаоллиги анчагина сусайиб қолган маҳалларда пайдо бўлади.

Клиник ўтиши жиҳатидан олганда гемофилия В ни гемофилия А дан ажратиш қийин. Қон ивиш вақти узайган, қон оқиш вақти эса норма доирасида қолган бўлади. Буларни бир-биридан ажратиб бера оладиган бирдан-бир белги — қон плазмасида IX омил миқдорининг камайиб кетганлигидир.

## ИНФЕКЦИОН МОНОНУКЛЕОЗ

*Инфекцион мононуклеоз лимфотроп Эпштейн-Барр вируси (герпес оиласига мансуб вирус) туйфайли пайдо бўладиган касалликдир.* Одатда ўсмирлар ва ёшларни шикастлайди. Инфекция ҳарорат кўтарилиши, томоқда оғриқ туриши, тарқоқ лимфаденопатия, лимфоцитоз бўлиши билан таърифланади. Шуни айтиб ўтиш керакки, цитомегаловирус ҳам худди шундай синдромни келтириб чиқаради, шу муносабат билан буларни серологик усул ёрдамида бир-биридан ажратиб олиш мумкин.

Шуниси қизиқки, ўткир иситма шаклида ўтадиган инфекцион мононуклеоз асосан турмуш даражаси юқори бўлган мамлакатларда учрайди. Шу билан бирга, ривожланиб келаётган мамлакатларда бу касаллик симптомларсиз ўтади, бунда 1 яшардан 3 яшаргача бўлган болаларда ўтказилган серологик текширувларнинг натижалари 100 фоиз ҳолларда боланинг Эпштейн-Барр вирус инфекцияси билан оғриб ўтганлигини кўрсатиб беради.

Инфекцион мононуклеоз нисбатан хавфсиз касаллик бўлиб, 4—6 ҳафта ичида ўтиб кетади. Борди-ю, организмда иммунитет танқислиги мавжуд бўлса, у ҳолда касаллик шиддат билан авж олиб боради ва тез орада ўлимга олиб келадиган хатарли лимфо-пролифератив синдром ёки лимфомага айланади. Эпштейн-Барр вируси эндемик Осиё ҳамда Африка мамлакатларида кенг тарқалган Беркитт лимфомаси ва бурун-ҳалқум ракига маҳкам боғлиқдир.

Инфекциянинг организмга кириш жойи, яъни инфекциянинг кириш дарвозаси бурун-ҳалқумдир, шу ерда вирус эпителиал ҳужайраларга ўрнашиб олиб, субклиник пролифератив яллиғланиш реакцияси бошланишига сабаб бўлади. Бурун-ҳалқумдан вирус бурун-ҳалқум ва ҳиқилдоқнинг лимфоид тўқимасига, чунончи Эпштейн-Барр вируси учун рецепторлари бўлган В-лимфоцитларга ўтади. Вирус ДНК си В-ҳужайраларда уларнинг геномидан жой олади, шундан кейин бу ҳужайралар лимфобластларга айланиб, беадад кўпайиб боравериш лаёқатини касб эта бошлайди.

Вирус юққан ҳужайралар қон оқимига ўтиб, ҳам ҳужайра, ҳам гуморал иммун реакциялар бошланишига сабаб бўлади. Гуморал иммун реакцияда Эпштейн-Барр вируси антигенларига қарши таъсир ўтказувчи антителолар ҳосил бўлади. Ҳужайрага оид иммун жавобда табиий киллер ҳужайралари ва цитотоксик Т-ҳужайралар иштирок этади, вирус юққан В-ҳужайралар мембраналарининг антигенлари киллер ва цитотоксик ҳужайралар учун нишондир. Сенсibilланган Т-ҳужайралар периферик қондаги атипик лимфоцитларнинг катта қисмини ташкил этади.

Шуни таъкидлаш жоизки, Эпштейн-Барр вируси юқишига жавобан юзага чиқадиган гуморал ва ҳужайра иммун реакциясининг тўла-тўқис авж олиб бориши шу инфекциянинг тарқалишига тўсқинлик қилиб, қон ва лимфа тугунларида В-ҳужайралар сони кўпайиб кетишини чеклаб қўяди. Демак, организмда иммунитет танқислиги ҳолати бўлса, бу ҳолат оқибатда ҳалокатга олиб боради.

**Патологик анатомияси.** Инфекцион моноклеозда қон, лимфа тугунлари, талоқ, жигар, марказий нерв системаси, гоҳо бошқа органлар ҳам жараёнга тортилиб кетади.

Периферик қонда мутлақ лимфоцитоз борлиги топилади, 1 мл қондаги оқ қон таначаларининг умумий сони 12 000—18 000 ( $12,0—18,0 \cdot 10^9/л$ ) га боради, уларнинг 60 фоизини диаметри 12—16 мкм гача борадиган йирик атипик лимфоцитлар ташкил этади. Бу ҳужайралар цитоплазмаси мўл-кўл бўлиб, унда бир талай ёруғ вакуолалар кўзга ташланади, уларнинг ядроси ўйиқчали тухумсимон шаклда бўлади. Касаллар қонини текширишда Т-ҳужайралар маркёрларига эга бўлган ана шундай атипик лимфоцитларнинг топилиши муҳим диагностик мезон бўлиб ҳисобланади.

Организмдаги барча лимфа тугунлари, айниқса бўйиннинг орқа томони ва қўлтиқ остидаги тугунлар катталашган бўлади. Микроскоп билан текшириб кўрилганида лимфа тугунининг атипик лимфоцитлар билан ғиж-ғиж тўлиб кетганлиги кўзга ташланади, булар лимфа тугунининг паракортикал (Т-ҳужайрага тегишли) минтақасини бутунлай эгаллаб олади. В-минтақа ҳам зўриқиб фолликулаларнинг катталашиб кетганлиги аниқланади. Лимфа тугунининг архитектураси, гарчи сақланиб қолган бўлсада, унинг тузилиши лимфопрролиферация кучайиб кетганлиги туфайли аниқ билинмайдиган тарзга киради. Гоҳида Березовский—Штернберг ҳужайраларига ўхшаб кетадиган ҳужайралар топилиши мумкин. Лимфа тугунида рўй берадиган ана шундай структура ўзгаришлари хавfli лимфома, айниқса Хожкин касаллиги манзарасига жуда ўхшаб кетишини айтиб ўтиш керак. Лимфа тугунида атипик лимфоцитлар борлиги бу жараёнларни бир-биридан ажратиб олишга имкон беради. Бодомча безлари ва ҳиқилдоқнинг лимфоид тўқимасида ҳам шунга ўхшаш структура ўзгаришлари топилади.

Талоқ кўпчилик ҳолларда катталишиб, оғирлиги 300—500 г ни ташкил этади. Эти юмшоқ бўлади. Гистологик ўзгаришлар лимфа тугунида рўй берадиган ўзгаришларга ўхшаб кетади. Талоқ тўқимасида ҳам атипик лимфоцитлар жуда кўпайиб қолади. Талоқ трабекулалари билан капсулани лимфоцитлар билан инфильтрланиши туфайли талоқ ёрилиб кетиши мумкин.

Жигар — инфекция мононуклеозда ўртача даражада катталашади, функцияси бир қадар издан чиқади. Микроскоп билан текшириб кўрилганида жигар йўллари ва синусоидларида атипик лимфоцитлар кўзга ташланади, бундай лимфоцитлар некроз ўчоқларида ҳам топилади. Инфекцион мононуклеозда жигарда рўй берадиган гистологик ўзгаришларни вирусли гепатит учун характерли бўлган структура ўзгаришларидан ажратиш олиш амалда жуда қийин.

Марказий нерв системасида шиш аниқланиб, юмшоқ мия парда томирлари атрофида мононуклеар инфильтрация кўзга ташланади. Периферик нервлар миелини дегенерацияси ва аксонлар деструкцияси ҳам қайд қилинади.

**Клиник манзараси.** Инфекцион мононуклеознинг клиник ўтиши ҳар хил. У ҳарорат кўтарилиб, тарқоқ лимфаденопатия, томоқ оғриғи билан ўтиши мумкин. Баъзида бу касаллик иситма чиқармасдан ўтаверади, лекин одам ҳолсизланиб, салга чарчаб қоладиган бўлади, унда лейкомик лимфомага ўхшаб кетадиган лимфаденопатия топилади. Бошқа ҳолларда бу касаллик қизилча ёки гепатитга ўхшаб ўтади, бундай гепатитни табиатан вирусга алоқадор гепатитдан ажратиш олиш қийин бўлади.

Инфекцион мононуклеоз диагнозини пировард-натижада мана буларга қараб қўйиш мумкин: 1) лимфоцитоз бошланиб, периферик қонда характерли атипик лимфоцитлар топилиши; 2) нейтрофил реакциясининг мусбатлиги; 3) Эпштейн-Барр вирусига қарши алоҳида антителолар пайдо бўлиши.

Кўпчилик ҳолларда инфекция мононуклеоз 4—6 ҳафта давом этади. Гоҳида ланжлик анча узоқ чўзилади. Бироқ, жигар функцияси бузилиб, ферментлар миқдорининг кўпайиши, иштаҳа пасайиб кетиши, бадан сарғайиши сингари асоратлар пайдо бўлиши мумкин. Гоҳида жигар етишмовчилиги бошланиб қолиши мумкин. Марказий нерв системаси, буйрак, ўпка, юрак, талоққа алоқадор асоратлар ҳам рўй бера олади. Талоқда асоратлар бошланганида талоқ ёрилиб, одамни ўлимга олиб борадиган даражада қон кетиб қолиши мумкин. Сезиларли даражада иммунитет танқислиги бўлган касалларда бирмунча жиддий асоратлар ҳам рўй беради, чунки бундай шароитларда инфекция зўр бериб кўпайиб боради ва поликлонал ёки моноклонал В-ҳужайралардан иборат лимфомага ўхшаб кетадиган жараён бошланишига олиб келади.

В-хужайрали Беркитт лимфомасининг бошланиши ҳам Эпштейн-Барр вирус инфекциясига маҳкам боғлиқлигини эслатиб ўтиш керак.

## ГИСТИОЦИТОЗЛАР

*Гистиоцитозлар атамаси билан белгиланадиган патологик ҳолатлар битта умумий белги билан — гистиоцитлар тўпланиб қолиши (агрегацияланиши) билан таърифланадиган талайгина касалликлар гуруҳини ўз ичига олади.* Баъзи ҳолларда гистиоцитоз патоген бўлган баъзи «ёт» омиллар ёки моддаларга моноклеар фагоцитлар реакция кўрсатиши натижасида юзага келади, масалан, сил, мохов, безгак, турли тўпланиш касалликлари (Гоше, Ниманн-Пик касалликлари) да шундай бўлади. Бундан ташқари, ўсмалар, масалан, гистиоцитар лимфома ҳам гистиоцитозлар жумласига кирди. Гистиоцитозларнинг бориб турган ана шу икки хили ўртасида сабаби номаълум бўлган яна бир гуруҳ гистиоцитозлар тафовут қилинади, булар Лангерганс хужайраларидан бошланадиган гистиоцитозлар деб аталади.

**Лангерганс хужайраларидан бошланадиган гистиоцитоз.** Бу гистиоцитоз илгари гистиоцитоз Х деб аталар ва учта клиник-анатомик турга: Леттерер-Зиве касаллиги (ўткир тарқоқ гистиоцитоз), Ганд-Шюллер-Христиан касаллиги (зўрайиб борадиган сурункали гистиоцитоз) ва эозинофил гранулёма (маҳаллий хавфсиз гистиоцитоз) га бўлинар эди. Ҳозир эса бу жараёнларнинг бир-бирига жуда ўхшашлиги ва клиник ўтиши билангина фарқ қилиши аниқланган.

Гистиоцитознинг нима сабабдан пайдо бўлиши номаълум бўлса-да, лекин ҳамма хиллари ҳам гистиоцитларнинг пролиферацияга учраши билан таърифланади, гистиоцитлар келиб чиқиши жиҳатидан кўмикка алоқадор бўлиб, нормада эпидермисда топиладиган антиген етказиб берувчи Лангерганс хужайраларига маҳкам боғлиқдир. Бу хужайралар моноцитар-макрофагал системага мансуб бўлиб, CD1-антиген чиқариб туради ва таркибида HLA-DR бўлади. Уларни нормал гистиоцитлардан фарқ қилиб, НХ-хужайралар деб юритилади. Бу хужайраларнинг муҳим хусусияти уларда бир-бирига зич тақалиб чизилиб турадиган тасбеҳсимон тубуляр тузилмалар (параллел ҳолда жойлашган, қатгиққина кўндаланг чизиклар билан ажралиб турадиган мембраналар) бўлишидир. Лангерганс ёки Бирбек хужайраларининг гранулалари деб шуларга айтилади. Атипик гистиоцитлар пролиферацияси Т-хужайралар функцияси бузилганлигини акс эттиради деб тахмин қилинади, гистиоцитозга тимус экстракти билан даво қилишнинг дурустгина наф бериши шунни тасдиқлайди.



**Тарқоқ ўткир гистиоцитоз (Леттерер-Зиве касаллиги)** аксари 2 ёшгача бўлган гўдакларда, гоҳо бирмунча катта ёшдаги болаларда кузатилади. Бу касаллик бирдан бошланади ва боланинг бошида себорея, тери букилмаларида пилчираб турган жойлар пайдо бўлиши, бадан терисига, гавдининг устки ярмидаги терига папуллэз-сквамоз тошма тошиши билан таърифланади. Гепатоспленомегалия, лимфаденопатия, интерстициал пневмония кўринишидаги ўпка касаллиги кузатилади. Касалликнинг бирмунча кечки муддатларида бош суяклари, чаноқ суяклари, кураклар, қўл-оёқ суякларида тарқоқ остеомиелитга хос ўзгаришлар пайдо бўлиши мумкин. Кўмикда зўр бериб гистиоцитлар инфильтрацияси авж олиши анемия, тромбоцитопения, баъзида эса панцитопения бошланишига олиб келади. Натижада бундай касаллар инфекцияларга жуда мойил бўлиб қолади.

Морфологик нуқтаи назардан олганда НХ-хужайралардан зарарланган жойларда пролиферация борлиги кўзга ташланади, бу хужайралар яллиғланиш ўчоғидаги гистиоцитлар ёки макрофагларга ўхшаган бўлади. Бадан териси, лимфа тугунлари, талоқ, кўмик, айрисимон без, жигар, ўпкада ана шундай хужайралар ўсиб кетиши мумкин. Электрон микроскоп билан текшириб кўрилганида бу хужайралар цитоплазмасида юқорида тасвириб ўтилган ўзига хос Бирбек гранулалари топилади. Бу касалликнинг *оқибати* ёмон.

**Зўрайиб борувчи сурункали гистиоцитоз (Ганд-Шюллер-Христиан касаллиги)** асосан 2—6 яшар болаларда учрайди. Бироқ, бир мунча каттароқ (30 ёшгача бўлган) кишиларда ҳам кузатилиши мумкин. Бу касаллик асосан суякларнинг зарарланиши, суст ўтувчи диабет ва экзофтальм (Ганд-Шюллер-Христиан учлиги, яъни триадаси) пайдо бўлиши билан таърифланади. Теридаги ўзгаришлар тарқоқ ўткир гистиоцитоздагига қараганда камроқ ифодаланган бўлади ва касалларнинг учдан бир қисмидагина учрайди. Гоҳида ўпка ҳам зарарланади, гепатоспленомегалия ва лимфаденопатия бошланади. Бу касалликнинг ўтиши ва оқибати ўсманинг нечоғлик тарқалганига ва беморнинг ёшига боғлиқ. Бирмунча каттароқ ёшдаги болаларда касалликнинг оқибати бир қадар хайрли бўлади.

НХ-хужайралар пролиферацияси ўчоқларида лимфоцитлар ва эозинофиллар топилиши мумкин. Проллиферацияга учраган гистиоцитлар баъзан катталашган, ядроси кўп, цитоплазмасини бир талай липидлар босган бўлади. Касаллик ўчоқларида гоҳо бир талай эозинофиллар топилади, бундай ҳолларда шу ўчоқлардаги ўзгаришларни тарқоқ эозинофил гранулёмаси деб қаралади.

**Гистиоцитознинг маҳаллий хавфсиз хили (эозинофил гранулёма)** кўмик бўшлиғида, гоҳо бадан териси ёки бошқа юмшоқ

тўқималарда Лангерганс ҳужайраларининг тўпланиши билан таърифланади. Скелет суяклари жумласидан бош суяклари, қовурғалар, умуртқа суяклари кўпроқ, чаноқ суяклари, кураклар, найсимон суяклар камроқ зарарланади. Эозинофил гранулёмаларда гистиоцитлар билан бир қаторда эозинофиллар, лимфоцитлар, плазмоцитлар ва нейтрофиллар топилади. Жуда камдан-кам ҳолларда лимфа тугунлари, ўпка, жигар, талоқ ҳам касаллик жараёнига тортилиб кетади. Эозинофил гранулёма битта ёки кўп бўлиши мумкин. Биринчи ҳолда гранулёма скелет суяклариди бўлади; симптомларсиз ўтиши, оғриқ бериши ёки суяк синиши билан бирга давом этиши мумкин. Кўп бўладиган эозинофил гранулёма (кўп бўладиган Лангерганс гистиоцитози) асосан болаларда кузатилади. Вақтида кимёвий терапия, нур билан даволаш усуллари қўлланиладиган бўлса, бу касалликнинг *оқибати* хайрли.

## ТОМИРЛАР КАСАЛЛИКЛАРИ

**АТЕРОСКЛЕРОЗ  
ГИПЕРТОНИЯ КАСАЛЛИГИ  
ВАСКУЛИТЛАР**

**Тугунчали артериитлар  
Вегенер гранулёматози  
Ўта сезувчанлик реакцияси-  
га алоқадор васкулитлар  
Чакка артериялари артеринити  
Такаясу артеринити  
Облитерацияловчи тромбан-  
гиит (Бюргер касаллиги)  
Рейно касаллиги**

**ТОМИРЛАР АНЕВРИЗМАСИ**

**Атеросклеротик аневризма**

**Захм аневризмаси**

**Аорта ўрта пардасининг иди-  
опатик некрози  
Аортани қатламларга ажра-  
тувчи аневризма**

**ВЕНАЛАРНИНГ ВАРИКОЗ  
КЕНГАЙИШИ  
ФЛЕБОТРОМБОЗ ВА ТРОМБОФЛЕ-  
БИТ**

**УСТКИ КОВАК ВЕНА СИНДРОМИ  
ПАСТКИ КОВАК ВЕНА СИНДРОМИ  
ЛИМФА ТОМИРЛАРИ ПАТОЛОГИ-  
ЯСИ**

Юрак-томирлар системасининг касалликлари одам патологиясида муҳим ўринни эгаллайди. Чунончи, атеросклероз ва юракнинг ишемия касаллиги айниқса юқори даражада ривожланган мамлакатларда кўпгина кишиларнинг ишга яроқсиз бўлиб қолиши ва ўлимнинг асосий сабабидир. Томирларда бошланган патологик жараёнлар томирлар девори ёрилиб, бир талай қон кетишига, томирлар йўли бекилиб қолиб, ҳаёт учун муҳим органларда ишемик некроз бошланишига олиб бориши мумкин.

Томирларда учрайдиган патологик жараёнлар орасида томирлар деворининг склерози ҳаммадан кўп тарқалган. Склероз жула хилма-хил сабаблар туфайли бошланади. Қандай сабабдан келиб чиққанига қараб артериосклерознинг қуйидаги турлари тафовут қилинади: 1) атеросклероз, 2) артериолосклероз, 3) яллиғланишга (инфекцияга) алоқадор артериосклероз, 4) аллергик артериосклероз, 5) артериялар ўрта қаватининг оҳакланишига (кальциланишига) боғлиқ артериосклероз.

Клиника амалиётида атеросклероз, артериолосклероз ва арте-

риялар ўрта қаватининг оҳакланишига боғлиқ артериосклероз ҳаммадан кўра кўпроқ учрайди. Артериялар ўрта қавати оҳакланиб қолганида одатда ўртача катталиқдаги муқулли артериялар зарарланади. Кальций тугунчалардек бўлиб қўлга уннайдиған пилакчалар ёки кўндалангига жойлашган ҳалқалар кўринишида тўпланиб бориши мумкин. Оҳак ўтириб қолган жойларда баъзан суяк пайдо бўлади (оссификация). Бироқ, артериосклерознинг бу тури фақатгина анатомик жиҳатдан диққатга сазовордир, чунки артериялар кальцинози артериялар йўли торайиб қолишига олиб бормади. Гипертензия маҳалида бошланадиган атеросклероз ва артериосклероз клиник жиҳатдан ҳаммадан кўра кўпроқ аҳамиятга эга.

## АТЕРОСКЛЕРОЗ

*Атеросклероз — артериялар интимасида липид инфильтрацияси бошланиб, атеросклеротик пилакчалар пайдо бўлиши туфайли гемодинамик ўзгаришлар авж олиб бориши билан таърифланадиган суррункали касалликдир.* Атеросклероз болаликда зимдан бошланиб, ёш улғайган сари зўраяверади ва инсон ҳаётининг иккинчи ярмидагина клиник жиҳатдан маълум беради.

Атеросклерознинг хавфи шундаки, у юрак, мия томирларини, аортани, ёнбош ичак ва сон артерияларини зарарлантиради ва ҳаётий муҳим шу органларнинг ишемия туфайли зарарланишига олиб келади.

**Эпидемиологияси.** Атеросклероз курраи заминнинг ҳар қандай жойида учрайди. Бироқ, унинг турли мамлакатларда тарқалиши бир хил эмас. Бу касаллик ва ундан ўлиш ҳоллари иқтисодий жиҳатдан ривожланган мамлакатларда (АҚШ, Финляндия, МДХ мамлакатларида) ҳаммадан кўра кўпроқ кузатилади. Шу билан бирга атеросклероздан ўлиш ҳоллари Японияда, гарчи Япония юксак даражада ривожланган бўлса-да, Финляндиядагига қараганда камроқ. Сустривожланган минтақаларга кирувчи Осиё ва Африка мамлакатларида атеросклероз камроқ учрайди. Болтиқ бўйи мамлакатлари ва Россияда, патологоанатомик текширишлардан олинган маълумотларга қараганда атеросклероз Ёкутистон, Марказий Осиё мамлакатлари (Ўзбекистон, Қирғизистон) дагига қараганда бирмунча кўп учрайди. Ҳозир атеросклероз билан касалланиш ва ундан ўлиш ҳолларининг XX асрнинг биринчи ярмидагига қараганда бир қадар ортиб бораётганлиги кўзга ташланади.

*Ҳар хил этник гуруҳга мансуб кишиларда* атеросклерознинг ҳар хил даражада учраши аниқланган. Масалан, америкалик тадқиқотчиларнинг маълумотларига қараганда, Янги Орлеанада оқ танли аҳоли орасида атеросклероз кўпроқ учрагани ҳолда, негрларда бу касаллик анча кам учрайди. Атеросклероз билан касалланиш Сан-Паулу негрлари ва Гватемала аҳолиси ўртасида ҳаммадан кам куза-

тилади. Ўзбекистонда атеросклеротик ўзгаришларнинг нечоғлик кўп учраши ва тарқалган юзасининг кўрсаткичлари маҳаллий аҳоли орасида маҳаллиймас кишилардагига қараганда бирмунчага кам. Чунончи, маҳаллий эркакларда аортадаги фиброз пилакчалар юзаси 19,9 фоизни ташкил этса, маҳаллиймас эркакларда — 28,2 фоизни ташкил этади. Шу билан бирга битта этник гуруҳга мансуб кишиларнинг ўзларида атеросклерознинг ифодаланганлик даражаси уларнинг яшаш жойига қараб ҳар хил бўлиши аниқланган. Масалан, АҚШ да яшовчи японларда атеросклероз Японияда яшовчи японлардагига қараганда бирмунча кўпроқ сезиладиган даражада бўлади. Ўзбекистон заминида яшовчи русларда атеросклеротик ўзгаришларнинг сони ва эгаллаган юзаси Россияда яшовчи руслардагига қараганда камроқдир.

Атеросклерознинг нечоғлик кўп учраши ва ифодаланиш даражасида одамнинг ёши, жинси, оилавий мойиллиги сингари конституционал омилларга боғлиқ тафовутлар ҳам аниқланган.

*Одамнинг ёши.* Атеросклерознинг ёшлик давридаёқ бошланиши маълум. Масалан, америкалик патологоанатомларнинг маълумотларига қараганда, 18—20 яшар америкаликларнинг 77 фоизда юрак ишемия касаллигининг клиник симптомларсиз ўтаётган тож томирлар атеросклерози топилади. Ўзбекистонда 20—29 яшар одамлар орасида тож томирлардаги атеросклеротик ўзгаришлар атиги 46,7 фоиз ҳолларда учрайди, холос. 30—39 яшар кишилар орасида атеросклероз энди 75,4 фоиз ҳолларда топилади. Бироқ, юрак тож томирлари атеросклерозининг клиник кўринишлари эркакларда 35 ёшдан кейин, аёлларда 45 ёшдан кейин кўзга ташлана бошлайди. Одам ҳар 10 ёшга улғайган сайин атеросклеротик ўзгаришларнинг сони ва ифодаланиш даражаси ортиб боради. Юрак тож томирлари атеросклерозига алоқадор юрак ишемия касаллигидан энг кўп ўлиш ҳоллари 65—75 яшарлик даврга тўғри келади.

*Одамнинг жинси.* Атеросклерознинг ифодаланиш даражаси ва нечоғлик кўп учраши жинсга ҳам боғлиқ. Эркакларда томирлар атеросклерози, жумладан юрак тож томирлари атеросклерози эртароқ бошланади, зарарланган жой юзаси эса аёллардагига қараганда бирмунча каттароқ бўлади (аёлларда қандли диабет, гипертензия, кашандалик сингари хатар омиллари бўлмаган тақдирда). Шу билан бирга бу фарқ 20—50 яшар одамлар орасида айниқса рўй-рост кўзга ташланади. 20—29 яшарлик даврида фиброз пилакчалар юракнинг пастга тушувчи чап тож артериясида аёлларда 14,6 фоиз ҳолларда учраса, эркакларда эса 46,7 фоиз ҳолларда учрайди. 50 ёшдан ўтгандан кейин, биздаги маълумотларга қараганда атеросклерознинг ифодаланганлик даражаси ва сони жиҳатидан эркаклар билан аёллардаги фарқ йўқолиб боради. Асорат берган атеросклеротик ўзгаришлар аёлларда фақат 40—49 яшарлик даврда топилса, эркакларда анча илгари — 20—29 яшарлик вақтда ҳам учрайверади.

*Атеросклерозга оилавий мойиллик* кўпинча липопротеидлар ал-машинувининг ирсий сабабларга кўра издан чиқиб, қондаги ли-пидлар миқдорининг кўпайтириб қўйишига боғлиқ бўлади.

Шундай қилиб, атеросклеротик ўзгаришларнинг нечоғлиқ кўп учраши ва табиати одамнинг ёшига, этник, иқтисодий-геогра-фик, ижтимоий-маиший омилларга аниқ-тайин боғлиқдир.

**Этиологияси ва патогенези.** Атеросклероз ва унинг асоратлари замонавий жамият учун жуда катта хавф туғдиради, лекин бу ка-салликнинг этиологияси билан патогенези тўғрисидаги тушунча-лар бир-бирига анча қарама-қаршидир.

Атеросклерознинг сабабини ва авж олиб бориш механизмини тушунтириб беришга уринадиган ҳар хил назария ва гипотезалар бор. Шулардан қуйидагилари ҳаммадан кўра кўпроқ диққатга са-зорвордир:

1) Рокитанский-Дюгернинг тромбоген назарияси. Ушбу наза-рия атерогенезни томирлар деворида тромблар пайдо бўлиб, кей-ин уларнинг уюшиб боришига ва шу тариқа кўтарилиб турадиган пилакчалар пайдо бўлиши ҳамда тромбоцитлар, лейкоцитлар ва эритроцитларнинг парчаланиб, улардан липидлар ажралиб чиқи-шига боғлиқ деб ҳисоблайди;

2) И. В. Давидовскийнинг геронтологик назарияси, бу назари-яга кўра атеросклероз кексайиш муаммосидир;

3) томирлар деворига липидлар инфильтрацияланиши тўғри-сидаги назария. Ушбу назария липидли пилакчалар пайдо бўли-шини томирлар деворининг уларга плазма оқсиллари ва қон ли-пидлари филътрланиб ўтиши кучайишига жавобан берган реакцияси деб қарайди;

4) атеросклерозни «зарарланишга жавобан реакция» деб қарай-диган гипотеза;

5) А. Л. Мясниковнинг нерв-метаболик назарияси. Ушбу наза-рияга мувофиқ, жанжалларга сабаб бўлиб, стрессга олиб боради-ган вазиятлар атеросклероз бошланишида муҳим ўрин тутди. Бунда руҳий-эмоционал жиҳатдан зўриқиш, ёғлар ва оқсиллар алмаши-нувининг нейроэндокрин йўл билан идора этилиши бузилишига олиб боради;

6) Р. Жексон ва А. Готгонинг мембрана назарияси, бу назария-га мувофиқ холестерин таъсирида силлиқ мускул хужайралари ва уларнинг мембранасида метаболизм ўзгаради, натижада бу хужай-раларнинг пролиферацияси зўраяди ва балки, липопротеидларни бириктириб олиши ҳам кучаяди;

7) Е. Бендигт ва Ж. Бендигтнинг моноклонал мутаген наза-рияси.

Бу назариянинг муаллифлари силлиқ мускул хужайраларининг турли таъсирларга жавобан кўпая бошлаб, фиброз пилакчалар ҳосил қиладиган клонлари бор деб ҳисоблайдилар. Бундай пилак-

чалардаги силлиқ мускул хужайраларининг 80 фоизи монокло-  
нал хужайралардир. Шу хилдаги фиброз пилакча силлиқ мускул  
хужайраларидан иборат ўсма деб ҳисобланади.

Юқорида кўрсатиб ўтилган назариялардан атеросклероз «за-  
рарланишга жавобан реакция»дир деган фараз ҳаммадан кўра диқ-  
қатга сазовордир. Бу фаразга кўра, атеросклерознинг бошланиш  
механизмида қуйидагилар аҳамиятга эга:

1) эндотелийнинг баъзи жойлари мудом зарарланиб туриши,  
бу нарса унинг ўтказувчанлиги кучайишига ва бошқа функционал  
ўзгаришларга олиб келади;

2) томир девори таркибида кўп миқдорда холестерин бўлади-  
ган паст ва жуда паст зичликдаги липопротеидлар шимилиши (им-  
бибицияси) нинг кучайиши;

3) зарарланган жойдаги турли хужайралар, жумладан эндоте-  
лиал хужайралар, моноцитлар, макрофаглар, Т-лимфоцитлар,  
томир девори интимаси ва ўрта қатламидаги силлиқ мускул хужай-  
ралари ўзаро таъсирининг табиати;

4) интимадаги силлиқ мускул хужайраларининг бириктирув-  
чи тўқима ҳосил қилиб пролиферацияланиши.

Атерогенезнинг асосий нуқтаси томирлар эндотелийсининг  
мудом зарарланиб туришидир. Томирлар эндотелийсининг зарар-  
ланиш сабаблари жуда ҳар хил. Улар механик, гемодинамик омил-  
лар (артериовеноз фистулалари), қон босимининг баландлиги,  
уюрмали қон оқиши, иммунологик омиллар (иммун комплекслар  
тўпланиб қолиши), физик омиллар (радиация), инфекция омил-  
лар (вируслар), кимёвий омиллар (тамаки тутуни), эндотелиоток-  
синлар, гиперлипидемия, гиперхолестеринемия, аноксия бўли-  
ши мумкин.

Гиперлипидемиянинг муҳим аҳамияти бор деб ҳисобланади,  
гиперлипидемия: 1) эндотелий хужайралари мембранасидаги хо-  
лестерин-фосфолипидлар нисбатини оширади, бу — томирлар  
девори зарарланишига ва ўтказувчанлигининг кучайишига олиб  
келади; 2) эндотелийнинг зарарланган жойларига лимфоцитлар  
ва моноцитлар ёпишиб, фаол ҳолга келиши учун қулайлик туғ-  
диради, бу эса эндотелий хужайраларида адгезияга олиб бора-  
диган молекулалар (рецепторлар) синтезланишини кучайтиради;  
3) тромбоцитлар мембранасида ўзгаришлар пайдо қилади, бу нарса  
уларнинг фаоллашиб, адгезияланиш лаёқати кучайишига олиб  
келади; 4) интиманинг зарарланган жойида липопротеидлар тўпла-  
ниб боришига ва эндотелий функцияси айнишига сабаб бўлади;  
5) липопротеидлар оксидланиши (эркин радикалли оксидланиш)  
учун шароитлар яратади, бу — ўзгариб қолган (модификациялан-  
ган) паст зичликдаги липид (ПЗЛ)лар ҳосил бўлишига олиб кела-  
ди. Пероксидланган ПЗЛлар эндотелиал хужайралар учун заҳарли  
бўлиб, уларнинг зарарланишини кучайтиради. Бундан ташқари,

улар моноцитларнинг хемотаксис йўли билан эндотелийнинг зарарланган жойига ўтиб боришига, макрофаглар имобилизациясига йўл очади, бу эса уларнинг атероматоз пилакча ҳосил бўладиган жойда тўпланиб боришига олиб келади. Оксидланган ПЗЛлар макрофаглар ва силлиқ мускул ҳужайраларига тезроқ ютилади. Шундай қилиб, атероматоз пилакчада кўп миқдорда оксидланган ПЗЛлар бўлади, қуёнлардаги атеросклерозга антиоксидантлар билан даво қилинганда ижобий натижа олиниши шундан далолат беради. Атеросклеротик пилакчаларда ПЗЛларнинг бошқача, яъни липопротеид А деган тури (ПЗЛ билан апопротеид А комплекси) ҳам топилади. Атерогенезда бу бирикманинг қандай аҳамияти борлиги ўрганилмоқда.

\* Зарарланган жойда липидлар тўпланишининг механизми анча мураккаб. Нормада эндотелий фақат макромолекулалар оқимини ўтказади, булар эндотелий ҳужайраларини микропиноцитоз пуфакчалари кўринишида кесиб ўтади. Эндотелий зарарланган маҳалларда эса бу тўсиқ йўқолиб кетади, шунинг натижасида плазма оқсиллари ва липопротеидлар томир деворига тезда ва кўп бўлиб инфилтрланади. Шу билан бирга томирлар деворидан липопротеидларнинг, афтдан, юқори зичликдаги липидлар (ЮЗЛ) иштирокида чиқиб туриши (эффлюкси) ҳам кузатилади.

Атероматоз пилакчанинг ҳосил бўлишида бир қанча хил ҳужайралар иштирок этади. Чунончи, қон моноцитлари эндотелиал ҳужайраларга ёпишиб олгандан кейин (адгезия) шу ҳужайралар орасидан сизиб, субэндотелиал қатламга ўтади. Сўнгра макрофагларга айланиб, липопротеидларни, айниқса, зичлиги паст липопротеидларни ютади-да, кўпиксимон ҳужайралар тусига кириб қолади. Шу билан бирга медианинг силлиқ мускул ҳужайралари интимада тўпланиб боради ва липидларни ютиб, улар ҳам кўпиксимон ҳужайраларга айланади. Узоқ сақланиб турадиган гиперхолестеринемияда моноцитлар ва лимфоцитлар адгезияси, силлиқ мускул ҳужайраларининг интима субэндотелиал қаватига ўтиб бориши, липидларнинг макрофаглар ва силлиқ мускул ҳужайраларида тўпланиши кучаяди, кўпиксимон ҳужайралар сони кўпайиб боради, бу — оддий кўзга кўринадиган липид йўллари пайдо бўлишига олиб келади. Гиперхолестеринемия барҳам топиб кетганида липид йўллари йўқолиб кетиши мумкин. Кўпиксимон ҳужайралар тўпланиб қолган жойда силлиқ мускул ҳужайраларининг кучайиб борадиган пролиферацияси липид йўллари ва доғларини фибролипид пилакчага айлантиради.

Силлиқ мускул ҳужайралари пролиферациясида ўсиш омиллари, жумладан эндотелий зарарланган жойдаги тромбоцитлардан ажралиб чиқадиган ўсиш омили, ўсманинг некрозловчи моддаси, интерлейкин-1, интерферон сингари цитокинларга жавобан макро-



фаглардан, эндотелий ва силлиқ мускул ҳужайраларидан ажралиб чиқадиган моддалар муҳим ўрин тутати. Бундан ташқари, вируслар ва канцерогенлар ҳам митогенлар бўлиши мумкин. Силлиқ мускул ҳужайраларининг фаол пролиферацияси, назарий жиҳатдан олганда, ўсишни тўхтатиб қўядиган омил йўқлиги туфайли ҳам бошланиши мумкин.

Атерогенезнинг шу босқичида интимал пилакча тузилиши қуйидагича бўлади: марказида кўпиксимон ҳужайралар (буларнинг ҳосил бўлиши макрофаглар ва силлиқ мускул ҳужайралари билан боғлиқ), ҳужайрадан ташқаридаги липидлар (булар кўпиксимон ҳужайралар нобуд бўлганида юзага келади) ва ҳужайра детрити туради. Уларнинг гир атрофидан силлиқ мускул ҳужайралари ва, балки, артерия деворининг бириктирувчи тўқима матриксида жойлашган фибробластлари жой олади. Жараён зўрайиб боргани сайин пилакча тузилиши ўзгаради, чунки унда коллаген, эластин, протеогликанлар миқдори ортиб боради, уларни фаоллик билан пролиферацияланаётган силлиқ мускул ҳужайралари синтезлаб чиқаради. Ҳосил бўладиган бириктирувчи тўқима фиброз қалпоқча кўринишида пилакчанинг четки қисмида бўлади ва фибролипид пилакча ҳосил қилади. Атеросклеротик пилакчаларнинг бир қисми яна ўзгаришга учрайди. Силлиқ мускул ҳужайралари пролиферацияси ва бириктирувчи тўқима пайдо бўлиши натижасида *фиброз пилакча* ҳосил бўлади. Бошқа пилакчалар *фибролипид пилакча* тузилишини сақлаб қолади, унинг марказида кўпиксимон ҳужайралар, липидлар, ҳужайра детрити сақланиб қолади.

Бу маълумотларнинг ҳаммаси атеросклероз патогенезида эндотелий зарарланиши ва силлиқ мускул ҳужайралари пролиферацияси муҳим ўрин тутушидан дарак беради.

Юқорида келтирилганлардан кўриниб турибдики, атеросклероз бошланиб, авж олиб боришини қандай бўлмасин бирорта омилнинг таъсирига боғлаш қийин, мана шу нарса бу хилдаги томир патологиясини полиэтиологик, яъни сабаби кўп касаллик деб қарашга асос беради.

Атеросклерознинг авж олиб бориш механизмида *турли хатар омиллари* муҳим ўрин тутати, улар орасида қуйидагилар ҳаммадан кўра кўп аҳамиятга эга деб ҳисобланади: 1) *гиперхолестеринемия*; 2) *гипертензия*; 3) *чекиш*; 4) *қандли диабет*.

*Гиперхолестеринемия*. Қонда холестерин ва эфирлари миқдорининг кўпайиб кетиши (гиперхолестеринемия) нинг атерогенезга таъсир этиши исбот этилган: 1) атеросклеротик пилакчаларда суб-эндотелиал қаватга қондан ўтиб келган холестерин ва эфирларининг бўлиши; 2) гиперхолестеринемия билан бирга давом этадиган патологик жараёнларда «барвақт атеросклероз» бошланиши шундан дарак беради. Масалан, ирсий сабабларга алоқадор оилавий гиперхолестеринемия киши умрининг дастлабки, ўн йиллик-

ларидаёқ «росмана атеросклероз» авж олишига олиб келади. Бундай ҳолларда беморлар 20 ёшга етар-етмас юрак тож томирлари касаллигидан ўлиб кетади. Гиперхолестеринемия қандли диабет, гипотиреозидизм ва нефротик синдромда ҳам топилади, нефротик синдром бирмунча барвақт бошланиб, бирмунча оғир ўтадиган атеросклероз билан бирга давом этиб боради.

Гиперхолестеринемия атеросклероз ва юрак ишемия касаллигига олиб боровчи жиддий хатар омили эканлиги ўтказилган популяцион текширишлардан маълум. Масалан, Японияда атеросклероздан ўлиш ҳоллари Финляндиядагига қараганда ўн баравар кам. Шу билан бирга ўрта яшар япон эркакларида холестерин миқдорининг финлардагига қараганда анча паст бўлиши аниқланган. 35—45 яшар эркак ва аёлларда қондаги холестерин миқдори 265 мг/100 мл ва бундан кўра кўп бўлганида коронар томирларда атеросклероз бошланиш хавфи анча ортиши эпидемиологик текширишлардан маълум.

*Қон плазмасида паст зичликдаги липопротеидлар миқдорининг кўпайиб кетиши ҳам атеросклероз пайдо бўлишига мойил қилиб кўядиган омил бўлиб ҳисобланади.* Липопротеидлар зичлиги ва электрофоретик хоссалари жиҳатидан: 1) жуда паст зичликдаги липопротеидлар (булар пре-бета-липопротеидлар деб ҳам аталади); 2) паст зичликдаги липопротеидлар ёки бета-протеидлар; 3) юқори зичликдаги липопротеидлар ёки альфа-протеидларга бўлинади.

Паст, жуда паст ва юқори зичликдаги липопротеидларнинг оқсилли қисми апопротеид бўлиб, у эндоцитоз ҳамда липопротеидлар алмашинуви юзага чиқишида иштирок этади. Апопротеиднинг ҳар хил турлари бор, буларнинг орасида А<sub>1</sub>, В-48, В-100, С, Е турлари асосий бўлиб ҳисобланади. Шу билан бирга апопротеид В-100 паст зичликдаги липопротеидларда топилади. Липопротеидларнинг ҳар хил турларидаги холестерин миқдори бир хил эмас. Чунончи, паст зичликдаги липопротеидлар холестеринга бой бўлиб, булардаги холестерин миқдори 50 фоизгача боради. Плазма холестеринининг 70—75 фоизи қонда паст зичликдаги липопротеидлар шаклида ташилади. Жуда паст зичликдаги липопротеидларда атиги 12 фоиз атрофида холестерин бўлади, уларда триглицеридлар устун туради. Паст ва жуда паст зичликдаги липопротеидлардан фарқ қилиб, юқори зичликдаги липопротеидлар миқдори атеросклероз хатарини соладиган омил бўлиб ҳисобланмайди. Аксинча, юқори зичликдаги липопротеидлар миқдори нечоғлик кўп бўлса, атеросклерознинг авж олиш хавфи шунча кам бўлади. Бу, альфа-липопротеидлар периферик ҳужайралардан ортиқча холестеринни чиқариб ташлаши ва уни қайта жигарга етказиб бериши мумкинлигига боғлиқ. Шуниси қизиқ-ки, жисмоний иш вақтида ва озроқ ичкилик ичилганида юқори зичликдаги липопротеидлар миқдори кўпаяди.

Хужайралар мембранасида паст зичликдаги липопротеидларга мўлжалланган рецепторлар ирсий сабабларга кўра бўлмай қолган ҳолларда оилавий гиперхолестеринемия юзага келади. Паст зичликдаги липопротеидларни бириктириб оладиган рецепторлар нормада уларни хужайрага ташиб бериш учун зарур бўлади, натижада холестерин синтези сусаяди. Гомозиготларда паст зичликдаги липопротеидлар учун рецепторлар бутунлай бўлмайди, шунга кўра уларнинг плазмасида холестерин 5 барабар кўпайиб кетали ва улар 20 ёшга етмасданок миокард инфарктидан нобуд бўлади. Гетерозиготларда рецепторларнинг атиги 50 фоизи сақланиб қолади, шу муносабат билан уларда холестерин 2—3 барабар кўпаяди, юрак ишемия касаллиги эса одам ўрта ёшларга етганидан кейин бошланади, холос.

*Гипертензия.* Қон босими, хоҳ систолик, хоҳ диастолик қон босимининг юқори бўлиши атеросклероз ва юрак ишемия касаллигини хавфни соладиган муҳим омиллардан бири эканлиги ўтказилган йирик эпидемиологик текширишлардан аниқ маълум бўлди. Шу билан бирга қон босими нечоғлик баланд бўлса, атеросклероздек томирлар патологиясининг авж олиш хавфи шунча кўп бўлади. 45—62 яшарлик одамлар орасида артериал қон босимининг 160/95 ва бундан кўра юқорироқ бўлиши анча хатарли бўлиб ҳисобланади. Ўзбекистонда атеросклерознинг нечоғлик тарқалганлиги ўрганиб кўрилганда эркак ва аёллар орасида 38 фоиз ҳолларда юрак ишемия касаллиги хатарини солувчи омил сифатидаги гипертензия топилган. Бунда 20—59 яшарлик даврда атеросклерознинг кўпроқ артериал гипертензияга боғлиқ бўлиши аниқланган.

*Чекиш* билан юрак ишемия касаллигининг бошланиши ўрта-сида, айниқса 35 ёшдан 55 ёшгача бўлган даврда аниқ боғланиш борлиги ҳам аниқланган. Ҳар куни 20 дона сигарета чекиш, кашандаларда юрак ишемия касаллиги бошланиш хавфини чекмайдиган одамлардагига қараганда уч барабар оширади. Биздаги маълумотларга қараганда, 20—59 яшарлик даврда атеросклероз туфайли аортада рўй берадиган асоратли ўзгаришлар чекадиган кишиларда чекмайдиганларга қараганда 4 барабар кўпроқ учрайди. Юракнинг тож артерияларида атеросклероз туфайли зарарланган жойлар юзаси чекмайдиган одамлардагига қараганда анча каттароқ бўлади.

*Қандли диабет* ҳам хавф соладиган муҳим омил бўлиб ҳисобланади. Қандли диабетнинг атероген таъсири эркаклардан кўра аёлларда кўпроқ ифодаланган, айни вақтда асосан юракнинг тож томирлари ва бош артериялари зарарланади. Қандли диабет билан оғриган беморларда юрак ишемия касаллиги 6—8 барабар кўпроқ учрайди ва эртароқ бошланиб, оғирроқ ўтади. Шуниси диққатга сазоворки, қандли диабет билан оғриган касалларда ПЗЛлар миқдори кўпайгани ҳолда, юқори зичликдаги липопротеид (ЮЗЛ)лар

миқдори камайиб боради. Бизда ўтказилган текширишлар натижаларига қараганда, ўлган аёлларнинг 11,9 фоизида атеросклероз хатарини солувчи омил сифатидаги қандли диабет топилган. Айни вақтда қандли диабет билан оғриган барча беморларда атеросклероз борлиги аниқланган, ҳолбуки, қандли диабет бўлмаган кишиларда 13,2 фоиз ҳолларда юракнинг пастга тушувчи тож томирида, 20,6 фоиз ҳолларда ўнг тож томирида, 26 фоиз ҳолларда ўраб ўтувчи чап томирда атеросклероз топилган. 40—59 яшарлик даврда қандли диабет юрак тож томирларида атеросклероз бошланишига ҳаммадан кўра кўпроқ таъсир ўтказади.

*Атеросклероз хавфини туғдирадиган бошқа омиллардан:* 1) кам ҳаракат қилиш, 2) оилавий аҳволнинг ноқулайлиги ва шу муносабат билан стрессга олиб борадиган вазиятлар бўлиб туриши, 3) ҳомиладор бўлишдан сақлайдиган дориларни узоқ вақт ичиб юриш, 4) гиперурикемия, 5) ичимлик сувнинг юмшоқ бўлиши (сув нечоғлик қаттиқ бўлса, атеросклероз шунча кам учрайди), 6) семизликни айтиб ўтиш керак.

Иккита-учта хатар омилларининг биргаликда таъсир ўтказиши атеросклероз бошланиши учун кўпроқ аҳамиятга эга.

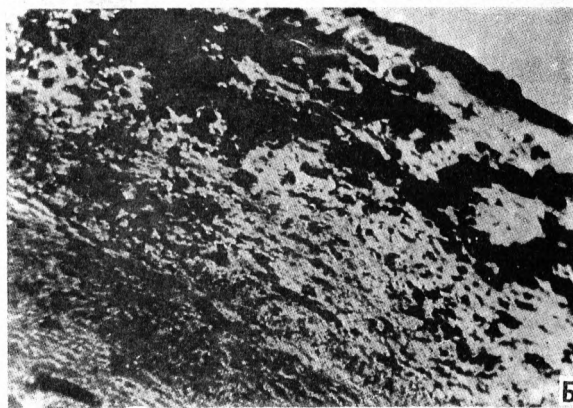
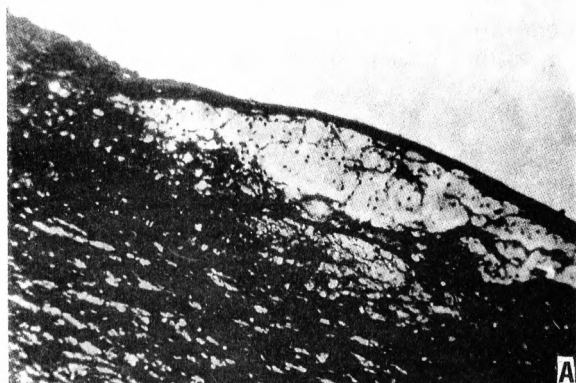
**Патологик анатомияси.** Атеросклероз ҳар қандай томирда бошланиши мумкин, бироқ, эластик ва мускулли-эластик гуруҳга кирадиган артериялар кўпроқ зарарланади. Мускулли гуруҳга кирадиган майда артерияларда бу жараён камроқ кўрилади. Интима нормада камбар йўл кўринишидаги тўқимадан иборат бўлиб, бу томирлар йўли томонидан эндотелий ҳужайралари қатлами, ички томондан ички эластик мембрана билан ҳошияланган. Аортада ички эластик мембрана бўлмайди. Унинг ўрнига силлиқ мускул тоалари қатлами билан навбатлашиб борадиган эластик тоалар қатлами бўлади. Болалик даврида аорта ва артерияларнинг интимаси жуда юпқа бўлиб, бириктирувчи тўқима экстрацеллюляр матриксдан иборатдир. Бу матриксда битта-яримта силлиқ мускул ҳужайралари ва гематоген йўл билан келиб чиққан мононуклеарлар топилади. Ёш улғайган сайин матрикс ҳажми катталашуви ва силлиқ мускул ҳужайралари сонининг ортиши ҳисобига интима қалинлашиб боради. Айни вақтда интима йирик артерияларнинг аортадан чиқиш жойларида бирмунча кўпроқ қалинлашади. Бироқ, интиманинг қалинлашиб, унда силлиқ мускул ҳужайраларининг кўпайиб бориши ёшга алоқадор нормал жараёнми ёки патологик жараёнми деган масала ҳамон очиқ қолиб келмоқда.

*Томирлар деворида липид доғлари ва йўллари, фиброз ва атеромиотоз пилакчалар юзага келиб, булар яра бўлиб кетганлиги, тромблар пайдо қилгани ва кальциноз борлиги атеросклерознинг анатомик жиҳатдан аниқ белгилари бўлиб ҳисобланади.*

Атеросклерозда кўриладиган барча структура ўзгаришларини шартли равишда қуйидаги босқичларга бўлиш мумкин: 1— липиддан

олдинги босқич, II— липоидоз босқичи, III— атеросклеротик пиллакчалар босқичи, IV— асоратлар босқичи (кейинчалик атероматоз, яралар, тромблар сингари асоратлар пайдо қиладиган босқич).

Артерияларда ва аортада *липид доғлари ва йўллари* болалик давридаёқ учрайди. Улар чегаралари аниқ бўлиб, интима юзасидан кўтарилиб турмайдиган ёки салгина кўтарилиб турадиган оч сариқ ёки сариқ тузилмалар кўринишида бўлади. Катталиги 2 мм дан 10 мм гача боради. Болаларда дастлабки липид доғлари ва йўллари аввал аортанинг фиброз ҳалқаси соҳасида, битиб кетган артерия (боталло) йўлидаги чандиқда ёки қовурғалараро артерияларнинг кўкрак аортасидаги манбалари яқинида жойлашган бўлади. Ўсмирлик даврида аорта интимасидаги липоидоз майдони анча кенгаяди. Аортанинг қорин бўлимида айрим доғлар бир-бири билан қўшилиб, сидирға майдонлар ҳосил қилиши мумкин. Ўзбекистон Республикаси патологик анатомия марказининг маълумотларига кўра, липид доғлари ва йўллари уч ойлик болаларнинг

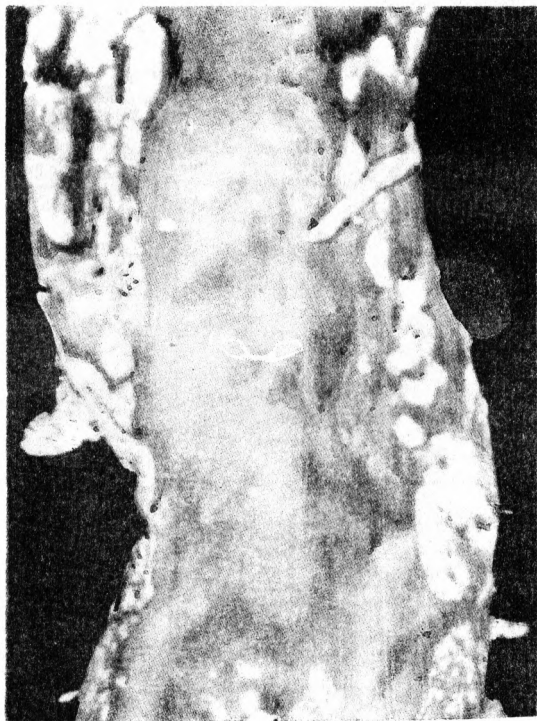


9- расм. Липид доғининг микроскопик тузилиши:

А — интимада бир таллай кўпиксимон ҳужайралар топилади; Б — судан билан бўялган липид доғлари.

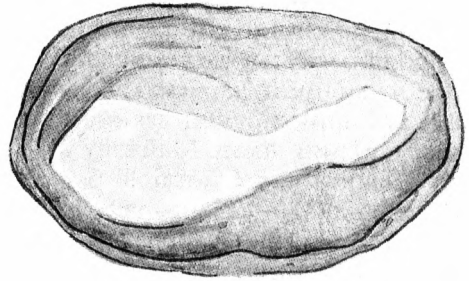
аортасида ҳам топилади. Бунда липидлар ҳужайра ичида жойлашган бўлади. 10 яшар болаларда липид доғлари юракнинг тож артерияларида топила бошлайди, чап тож артериясининг проксимал сегментларида улар айниқса кўп бўлади. 10—14 яшар болалар аортасидаги липид доғлари микроскоп билан текшириб кўрилганида липид киритмалари кўпайиб кетган «кўпиксимон ҳужайралар» топилади (9-расм). Бу ҳужайралар гематоген йўл билан келиб чиққан моноцитлар ва силлиқ мускул ҳужайраларидан иборат бўлади.

Болалар аортасида учрайдиган липид доғлари икки турга бўлиниди: «ювенил» ва «оралиқ доғлар». Ювенил липид доғлари липидларнинг ҳужайра ичида тўпланиб бориши билан таърифланади. Оралиқ липид доғларининг хусусияти шуки, бунда талайгина миқдордаги кўпиксимон ҳужайралар емирилиб, ёғ моддаси ҳужайралараро бўшлиққа чиқиб, тўпланиб боради, айти вақтда коллаген миқдори ҳам кўпаяди. Атеросклеротик ўзгаришлар юзага келишида «оралиқ липид доғлари» муайян ролни ўйнайди деб тахмин қилинади, чунки «ювенил липид доғлари» регрессияга лаёқатлидир, улар йўқолиб кетиши мумкин. Турли ёшдаги одамларда атеросклероз нечоғлик тарқалганлигини текшириб кўрганимизда липид доғлари аортанинг ҳамма бўлимларида 20—29 яшар кишиларда 100 фоиз,



10- расм. Аортадаги атеросклеротик фиброз пиллакчалари.

11- расм. Уйқу артерия-сининг атеросклеротик пилакчалар билан торайиб, шаклининг ўзгариб қолиши.



89 ёшгача бўлган кишиларда 97-99,9 фоиз ҳолларда топилиши маълум бўлди, айти вақтда бу доғларнинг майдони ёш улғайган сайин (17 фоиздан 50,7 фоизгача) катталашиб боради.

*Атеросклеротик пилакчалар* интиманинг тухумсимон ёки но-тўғри шаклда, оқ ёки оқ-сарик рангда бўладиган зич тузилмаларидир, диаметри 1 см дан 3 см гача боради (10-расм). Улар интима юзасидан кўтарилиб туради, артерия ўрта пардасининг эластиклигини сусайтириб қўяди. Атеросклеротик пилакчалар артериялар йўлини кескин торайтириб қўйиши ва томирларнинг ички юзасига ғадир-будир қўриниш бериши мумкин (11-расм). Микроскоп билан текшириб қўрилганида баъзи пилакчаларда ҳужайралар ва фиброз тўқима (фиброз пилакча) кўпроқ учраса, бошқаларида липидлар (фибролипид пилакчалар) кўпроқ топилади, фибролипид пилакчалар рангининг ҳар хил — оқ, оқимтир сарик, сарик бўлиши ҳам шунга боғлиқ. Атеросклеротик пилакчалар ҳаммадан кўра кўп пайдо бўладиган жойлар аорта бифуркацияси соҳаси, артерияларнинг чиқиб келиш жойлари, томирларнинг эгри қисмлари (масалан, ички уйқу артерияси сифони) дир.

Атеросклероз аортанинг қорин бўлимида, юракнинг тож артериялари, ички уйқу артерияси билан Виллизий доираси артериялари ва оёқ артерияларида ҳаммадан кўра кўпроқ пайдо бўлади. Шу билан бирга атеросклероз қўл артериялари, мезенхимал артериялар билан буйрак артериялари, шунингдек аорта равоғида анча кам учрайди.

Ёшлик даврида атеросклеротик пилакчалар битта-яримта учрайди, булар асосан томирларнинг тармоқланидиган жойларида ва манбалари атрофида жойлашган бўлади. Ёш улғайган сайин уларнинг сони кўпайиб боради. Биздаги маълумотларга қараганда, 20—29 яшар одамларда атеросклеротик пилакчалар қорин аортасида 31,6 фоиз ҳолларда учрайдиган бўлса, 50—59 яшарлик даврда 94,5 фоиз ҳолларда учрайди. Айти вақтда уларнинг майдони 3,9 фоиздан 36,1 фоизгача кенгаяди. Юракнинг тож томирларида, айтиқса чап ва ўнг коронар артерияларда ҳам уларнинг сони кўпайиб боради.

Микроскопик жиҳатдан олганда атеросклеротик пилакчалар уч хил таркибий қисмдан иборат бўлиши билан таърифланади: 1) силлиқ мускул хужайралари ва гематоген йўл билан юзага келган моноцитлар (макрофаглар) дан иборат хужайрали қисми, 2) бириктирувчи тўқима қисми (толали тузилмалар ва матрикс), 3) липидлар. Мана шу учала қисмларининг нисбати одамнинг ёшига қараб ўзгариб боради. Микроскоп билан текшириб кўрилганда 20—29 яшарлик даврда силлиқ мускул хужайралари, коллаген ва эластик толалар кўп бўладиган пилакчалар устун туради, липид киритмалари битта-яримта учрайди. Ёш улғайган сайин хужайра элементлари ва матрикс фақат четки томонида бўлиб, фиброз қалпоқ ҳосил қиладиган атеросклеротик пилакчалар сони кўпайиб боради. Шу пилакчаларнинг фиброз қалпоғи тагида гликопротеидлар, хужайра детрити, холестерин кристаллари ва эфирлари, фибрин ва плазманинг бошқа оқсиллари аралашмасидан иборат майда донатор аморф масса (атероматоз пилакча) бўлади. Мана шу аморф массанинг четларида кўпиксимон хужайралар учрайди. Кўпиксимон хужайралар пилакчага ўтадиган макрофаглар (қон моноцитлари) ва силлиқ мускул хужайраларидан ҳосил бўлади. Атеросклеротик пилакчалардаги гликопротеидлар, коллаген ва эластин томир деворидаги силлиқ мускул хужайралари томонидан синтезланади.

Пилакча катталашиб боргани сайин пастдаги ўрта пардада атерофия ва фиброз авж олиб боради. Адвентицийда лимфоцитар инфильтрация пайдо бўлиб, атеросклеротик пилакча четларида майда томирлар юзага келади, *vasa vasorum* дан ўсиб чиқадиган талайгина майда томирлар пайдо бўлиши шунинг натижасидир. Атеросклеротик пилакчалар юзасига ёки улар орасидаги чуқурчаларга тромбоцитлар ўтириб, фибрин массалари чўкиб тушади, булар кейинчалик эндотелий билан қопланиб боради (уюшади), бу нарса жараённинг зўрайиб бораётганидан дарак беради.

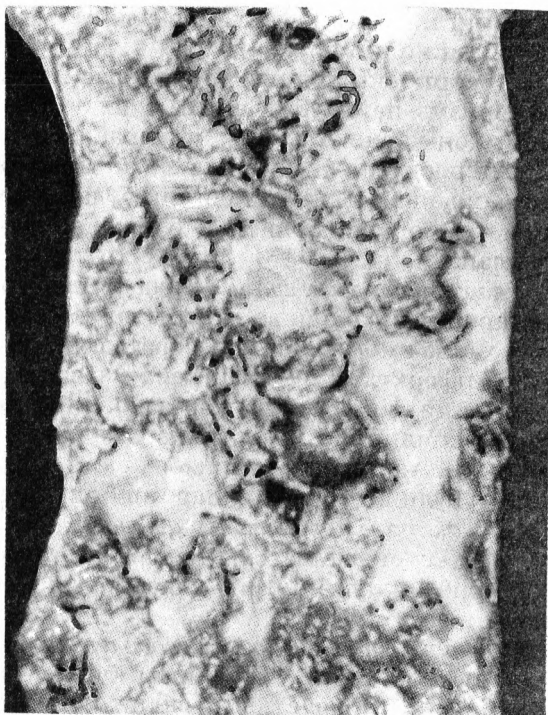
Атеросклеротик жараённинг зўрайиб боришида янги ҳосил бўлган пилакча томирларидан қон қуйилиб қолиши муайян ўрин тутади, чунки бунда липопротеидлар ва плазма оқсиллари, шу жумладан фибриноген тўқимага чиқиб келади.

Росмана атеросклеротик пилакчалар ҳосил бўлишидан аввал интимада силлиқ мускул хужайралари ва макрофаглар ҳар ер-ҳар ерда тўпланиб, бу хужайраларнинг ичига ва уларнинг ташқарисига липидлар чўкиб боради.

Жараён зўрайиб боргани сайин мана шундай атеросклеротик пилакчаларда асоратли нуқсонлар юзага келиши мумкин (12-расм). Буларга қуйидагилар киради: 1) ҳар ер-ҳар ерга ёки ёппасига кальций тузлари тўпланиши (атеросклеротик пилакчалар кальцинози), бунинг натижасида томирлар зич найчаларга айланиб қолади, 2) пилакчанинг яра бўлиб, томир йўлига атероматоз массалар



12- расм. Атеросклероз асорат тариқасида етган шикастлар: пилакчаларнинг яра бўлиб, тромб юзага келиши.



чўкиб, эмболия пайдо бўлиши, 3) пилакча яра бўлган жойда тромботик қарашлар юзага келиши, 4) пилакча бағрига қон қуйилиб қолиши — интрамурал гематома ҳосил бўлиши (пилакчага қон эндотелий зарарланиши натижасида ёки пилакча капиллярларидан қон чиқиши натижасида қуйилиб қолиши мумкин).

Ҳозиргина баён этилган асоратли нуқсонларнинг бир неча тури бирга учраши ҳам мумкин. Майда томирларда яралар, тромб ва интрамурал гематомалар ҳосил бўлиши хатарли эканлигини таъкидлаб ўтиш керак, чунки бундай асоратли нуқсонлар томирлар йўлининг батамом бекилиб қолиб, юрак инфаркти бошланишига олиб келиши мумкин. Бу хилдаги асоратлар аортада атеросклеротик аневризма юзага келишига сабаб бўлади. Тромбоэмболиялар ва атероматоз эмболиялар пайдо бўлиши асоратли нуқсонлар авж олишига боғлиқдир.

**Атеросклерознинг клиник ўтиши.** Томирларнинг атеросклеротик жараёндан зарарланиши аввалига аломатларсиз ўтади ва қуйидаги ҳоллардагина клиник жиҳатдан маълум бериши мумкин:

1) эмболияга олиб борувчи тромб ҳосил бўлганида;

2) ҳаёт учун муҳим органлар — юрак, бош мия, ичак, буйрак, оёқ томирларининг йўли бекилиб қолганида, бу нарса ўша орган-

ларнинг ишемия туфайли зарарланиб, инфаркт ёки гангрена бошланишига олиб боради;

3) аорта ёки артерия ўрта пардаси зарарланиб, атеросклеротик аневризма пайдо бўлганида, бундай ҳодиса аневризманинг ёрилиб, қон кетиш хавфини туғдиради.

Атеросклерознинг клиник манзараси жараённинг кўпроқ қайси жойда авж олганига боғлиқ бўлади. Кўпинча аорта, юракнинг тож томирлари, бош мия, буйрак, ичак ва оёқ артериялари зарарланади.

*Аорта атеросклерози* бошқа йирик томирлардагига қараганда эртaroқ бошланади ва атероматоз массалар туфайли тромбозмоблия ҳамда эмболия билан асоратланиб, инфарктлар (масалан, буйрак инфарктлари) ва гангрена (масалан, ичак гангренаси) бошланишига олиб боради. Аортада кўпинча аневризма ҳосил бўлади, унинг ёрилиб кетиши ўлар даражада қон кетишига сабаб бўлиши мумкин. Аорта бифуркациясида атеросклероз бошланиб, тромбоз пайдо бўлиши Лериш синдроми бошланишига олиб келади.

*Юрак тож артериялари атеросклерози* юрак ишемия касаллигининг асосида ётса, мия томирлари атеросклерози қуйида кўздан кечириб чиқадиганимиз цереброваскуляр касалликка сабаб бўлади.

*Буйрак артериялари атеросклерози* буйракка алоқадор гипертензия бошланиб, буйракнинг бирламчи буришувига ва сўнгра сурункали буйрак етишмовчилигига сабаб бўлади.

*Мезентериал артериялар атеросклерозиди* ичак гангренаси рўй бериши мумкин.

*Сон артерияларининг зарарланиши* оёқ мускулларида атрофик ўзгаришлар бошланиб, галланувчи оқсоқликка сабаб бўлади. Сон артериялари бутунлай бекилиб қолганида оёқ гангренаси ривожланади.

## ГИПЕРТОНИЯ КАСАЛЛИГИ

*Гипертония касаллиги (бирламчи артериал гипертензия) клиник жиҳатдан асосан артериал босимнинг узоқ муддат ва мудом кўтарилиб туриши билан таърифланадиган нозологик шаклдир.* Бу касалликка хос хусусиятлар қуйидагилардан иборат: 1) унинг кенг тарқалганлиги, 2) гоҳо энг сўнгги босқичи бошлангунча ҳам узоқ муддат симптомсиз ўтиб бориши, 3) ҳаёт учун хавфли асоратлар ривожланиши.

Артериал босимнинг юқори кўтарилиб туриши юрак ишемия касаллиги, цереброваскуляр касаллик ва буйрак етишмовчилигига олиб борадиган нефросклероз бошланиши хавфини соладиган энг муҳим омилдир. Одамнинг ёши улғайган сайин гипертензияга мойиллик ортиб боради, лекин бу касаллик ёшларда ҳам кузати-

лиши ва жуда хатарли ўтадиган бўлиши мумкин. Аёлларда бирламчи гипертензия аксари бирмунча ёшлик даврида кузатилса, эркакларда 50 ёшдан кейин кузатилади.

90 фоиз ҳолларда учрайдиган *бирламчи артериал гипертензия (идиопатик, эссенциал гипертензия)*ни 10 фоиз ҳолларда учрайдиган иккиламчи ёки *симптоматик гипертензиядан* фарқ қилмоқ керак. Эссенциал гипертензия ҳам, иккиламчи гипертензия ҳам хавфсиз ёки хавфли тарзда ўтиши мумкин.

*Хавфсиз гипертензия* кўпроқ учрайди, артериал босимнинг кўп йиллар давомида бирдек туриши билан фарқ қилади. Бунда, агар миокард инфаркти ёки инсульт қўшилмайдиган бўлса, касаллар узоқ яшайди. Гипертензиянинг бу хили хавфсиз бўладиган нефросклероз бошланишига олиб келади.

Гоҳида (5 фоиз ҳолларда) *хавфли гипертензия* камроқ (5 фоиз ҳолларда) кузатилади, бунда артериал босим касалликнинг энг бошиданоқ жуда юқори рақамларгача (симоб устуни ҳисобида 220/140 мм гача) кўтарилиб кетади ва аксари яна кўтарилишга мойил бўлади. Томирлар ва органларда юзага келган органик ўзгаришлар тез зўрайиб боради. Кучайиб борувчи буйрак етишмовчилиги билан ўтадиган хавфли нефросклероз, нейроретинопатия (кўз тўр пардаси ва кўрув нервлари дискларининг билатерал шиши, геморрагиялар) авж олиб боради. Гипертоник энцефалопатия, юрак ва буйрак етишмовчилиги бошланади. Хавфли гипертензия аксари 40 ёшда бошланади.

**Артериал босим идора этилишининг механизми.** Маълумки, артериал босим (систолик ва диастолик босим) даражаси бир қанча омилларга боғлиқ бўлиб, шуларнинг орасида вақт бирлиги ичида томирлар ўзанига келиб тушадиган *қон ҳажми (юракдан отилиб чиқадиган қон ҳажми)* ва *периферик томирларнинг қаршилиги (вазоконстрикция даражаси)* асосий ўринда туради. Ҳозиргина айтиб ўтилган икки жиҳатнинг ўзаро таъсирини идора этиб борувчи физиологик механизмлар орасидан нерв системаси, барорецептор ва хеморецептор системалари, гуморал омилларни кўрсатиб ўтиш керак. Бироқ, артериал босимнинг идора этилишида буйраклар экскретор механизми алоҳида ўринни эгаллайди, гипертония касаллигининг патогенезини тушунмоқ учун шу механизмни кўздан кечирмоқ керак.

*Ренин—ангиотензин системаси.* Қон босимини идора этишда буйраклар ренин ва ангиотензин II ёрдамида иштирок этиб боради, ренин юкстагломеруляр комплекси хужайралари томонидан ишланиб чиқарилади. Ангиотензин II эса плазма ангиотензинидан ренин таъсирида декапептид ангиотензин I ажралиб чиққанида ҳосил бўлади ва ренин—ангиотензин системасининг энг муҳим бўғини бўлиб ҳисобланади, чунки томирлар торайишига сабаб бўлиб, альдостерон секретациясини жонлантиради, альдостерон

буйрак каналчаларида натрий ва сув қайта сўрилишини кучайтириб, томирлар янада кўпроқ торайиши ва артериал босим тагин ҳам кўтарилиши учун шароит яратади. Бу шунга боғлиқки, натрийнинг организмда туриб қолиши юракдан отилиб чиқадиган қон ҳажмини оширишдан ташқари, вазоактив таъсиротларга силлиқ мускул хужайралари сезувчанлигини ўзгартириб, периферик қаршилиқни ҳам кучайтиради.

*Натрий гомеостази.* Маълумки, хужайрадан ташқаридаги суяюклик ҳажми (демак, қон томирларидаги ва юракдан отилиб чиқадиган қон ҳажми ҳам) организмдаги натрий миқдори билан идора этилади. Натрий гомеостазидек мураккаб жараёнда буйрак асосий ўрин тутди, бунда, биринчидан, организмда натрий ва сув туриб қолишига йўл очадиган альдостерон секрециясини жонланттирувчи ренин—ангиотензин системаси аҳамиятга эга. Иккинчидан, коптокчадаги филттрланиш тезлиги ва бу тезликка боғлиқ бўлмаган натрий-уретик омилларининг ҳам аҳамияти бор. Айланиб юрган қон ҳажми камайганида коптокчалардаги филттрланиш тезлиги ҳам пасаяди. Бу натрийни сақлаб қолиш ва қон ҳажмини кўпайтириш учун проксимал каналчаларда натрий қайта сўрилиши кучайишига олиб келади. Коптокчалардаги филттрланиш тезлигига боғлиқ бўлмаган натрий-уретик омилларининг бири яқинда кашф этилган ва атроипептид деб тасвирланган, бу модда қон ҳажми ортишига жавобан юрак бўлмасидан ишланиб чиқади, у буйрак каналчаларининг дистал бўлимида натрийнинг қайта сўрилишини бўғиб кўяди.

*Буйраклар депрессор системаси* томирларни торайтирадиган ёки қон босими ортишига қарши таъсир кўрсатадиган турли моддаларни ишлаб чиқаради, маҳаллий адаптацион механизм деб шунга айтилади. Буларга простагландин, буйракларнинг калликреинкинин системаси ва тромбоцитларни фаоллаштирувчи омил кирди. Томирларни торайтирувчи депрессорлар талаб ошган маҳалда буйракда қон айланишини шунга мослаштиришда, натрийурез ва диурез механизмида иштирок этади. Бу депрессорлар системаси буйракда қоннинг доимо бир хилда ва шароитга мос равишда оқиб туришини таъминлайди ва шу билан қон босимини идора этувчи системаларга нормаллаштирувчи таъсир кўрсатади.

**Этиологияси ва патогенези.** Бирламчи ва иккиламчи гипертензия касаллигининг этиологияси билан патогенези ҳар хил. Шу муносабат билан уларни алоҳида-алоҳида кўздан кечириб чиқиш мақсадга мувофиқдир.

Бирламчи, яъни *эссенциал гипертензиянинг сабаблари ва авж олиб бориш механизми маълум эмас*, булар тўғрисида кўпгина фаразлар борлиги ҳам шундан далолат беради. Артериал босимнинг кўтарилиб кетиши асабларга, гормонларга, буйракка алоқадор турли омиллар, рефлектор ва ирсий омиллар таъсирига боғлиқ деб ҳисобланади.

Г. Ф. Лангнинг нейроген назариясига мувофиқ, ташқи муҳит таъсиротлари туфайли олий нерв фаолиятининг бузилиши мана шу нарса қон айланишини идора этувчи вегетатив марказларнинг узоқ муддат қўзғалган ҳолда туриши ва қон босимининг кўтарилиб кетишига олиб келиши гипертония касаллиги патогенезида этакчи бўғим бўлиб ҳисобланади («кўнгилда қолган ҳис-туйғулар»).

Қон босими кўтарилиб кетишига мойил қилиб қўядиган гормонал ўзгаришларнинг роли климаксга алоқадор невроз кўринишида аёлларда айниқса аниқ маълум бўлади. Жинсий безларнинг эстроген ва андроген функциялари сусайганида бунга жавобан компенсатор реакция тариқасида буйрак усти безлари функцияси кучайиб, катехоламинлар, адреналин ортиқча миқдорда ишланиб чиқади.

Маълумки, артериал босимни идора этишда аорта равоғи ва каротид синусдаги кучли барорецепторлар системаси, хеморецепторлар системаси иштирок этади. Шу муносабат билан бу депрессор системалар таъсирининг тўхтаб қолиши артериал босимнинг кўтарилиб кетишига олиб келади (рефлектор омил).

Бирламчи гипертензиянинг мембрана назариясига мувофиқ, кальцийнинг ҳужайра ичида тақсимланишини идора этувчи ҳужайра мембраналарида ирсий нуқсон бўлиши эссенциал гипертензия генезида биринчи ўринда туради. Ана шундай нуқсон: 1) томирлардаги силлиқ мускулларнинг қисқарувчанлик хоссалари ўзгариб қолишига, 2) нерв охирларидан зўр бериб медиаторлар ишланиб чиқишига, 3) симпатик нерв системаси периферик бўлими фаоллигининг кучайишига олиб келади. Шуларнинг натижасида артериолалар торайиб, артериал гипертензия бошланади ва буйрак омили ишга тушади.

Гипертензияга мойил қилиб қўядиган омил сифатидаги натрий ионлари (натрий хлорид) аҳамияти тўғрисидаги маълумотлар диққатга сазовордир. Эпидемиологик текширишлар натижасига қараганда, овқатга ортиқча миқдорда натрий хлорид ишлатадиган аҳоли орасида гипертония касаллиги кўпроқ тарқалгандир.

Гипертония касаллигининг этиологияси ва патогенезида микроэлементлар камроқ аҳамият касб этади. Ҳозир фақат кадмий билан магнийнинг аҳамияти борлигидан дарак берадиган маълумотлар қўлга киритилган. Тажрибада овқат ёки ичимлик суви билан организмга кадмий юбориб турилганида сурункали артериал гипертензия ҳосил қилинган. Шу жиҳатдан олганда минераллари жуда кам бўлган юмшоқ сувни ишлатадиган одамлар орасида гипертензия бирмунча кўпроқ учрайди деган маълумотлар диққатга сазовордир. Кадмий гипертензив таъсирининг асосида локал вазоконстрикция бошланиши, натрийнинг организмда туриб қолиши, плазмадаги ренин фаоллигининг кучайиши ётади деб тахмин қилинади.

Магнийнинг тутган ўрни бирмунча кўпроқ ўрганилган, бу элемент етишмай қолганида артериал гипертензия пайдо бўлиши осонлашади. Магнийнинг қон босими кўтарилишига қарши таъсири унинг қуйидаги хоссаларига боғлиқ деб ҳисобланади: 1) прессор моддалар таъсирига томирлар девори сезувчанлигини пасайтириб қўйишига, 2) стресс таъсирларига симпатик нерв системаси марказлари сезувчанлигини пасайтиришига, 3) тўғридан-тўғри томирларни кенгайтирувчи таъсир кўрсатишига.

Эссенциал гипертензия патогенезида артериал босимни идора этувчи асосий механизмлардан бирининг бузилишига — буйракларнинг натрий билан сувни ажратиш функциясининг издан чиқишига сўнгги йилларда алоҳида аҳамият берилмоқда.

Натрий ажралиб чиқиши — экскрециясининг сусайиши суяқлик ҳажми ортиши ва юракдан отилиб чиқадиган қон миқдори кўпайишига олиб боради. Юракдан отилиб чиқадиган қон ҳажмининг ортишига жавобан тўқималар суперперфузиясига йўл қўймаслик учун периферик томирлар торая бошлайди (вазоконстрикция). Ауторегуляция деб аталадиган ана шу жараён периферик қаршилик кучайиб, артериал босим ортишига олиб боради.

Бошқа бир фаразга мувофиқ, томирлар спазмига сабаб бўлувчи омилларнинг таъсири эссенциал гипертензия патогенезида муҳим ўрин тутди. Булар қуйидагилардан иборат бўлиши мумкин: 1) нейроген омиллар, 2) томирларни торайтирувчи моддалар — вазоконстрикторлар (ренин, катехоламинлар) нинг кўплаб ажралиб чиқиши, 3) артериолаларнинг, чамаси, натрий ташилишидаги нуқсонларга алоқадор бўлган ортиқча сезувчанлиги.

Ана шу механизмларнинг ишга тушишида ирсий омиллар ҳам, ташқи муҳит омиллари ҳам аҳамиятли деб тахмин қилинади. Отаналарда эссенциал гипертензия борлиги ушбу касалликнинг улар болаларида ҳам пайдо бўлиш хавфини кўп даражада оширади. Оилавий гипертония касаллиги ҳам бу касалликка ирсий мойил бўлади деган фикрни қўллаб-қувватлайди. Бироқ, ирсий мойиллик бўлгани билан шу ирсий камчиликларнинг маълум бериши учун ташқи муҳит омилларининг таъсири бўлиши керак. Ҳисҳаяжонлар кўзғаб, стрессга учраш, ёғ босиши, чекиш, кам ҳаракатлик, мейеридан ортиқ ош тузи истеъмол қилиш ана шундай омиллар жумласига киради. Бироқ, ортиқча туз истеъмол қиладиган одамларнинг ҳаммасида ҳам бу касаллик пайдо бўлавермайди, бу нарса ҳам ирсий мойилликнинг аҳамияти борлигини кўрсатади.

Ҳар қандай табиатдаги артериал гипертензиянинг барқарорлашиб боришида томирлар деворида (артериолаларда) бошланган структура ўзгаришлари ҳам катта ўрин тутди. Қон босими ортишига жавобан томирлар мускул қаватининг гипертрофияга учраши улар йўлининг торайиб қолишига ва периферик қарши-

лик ортиб боришига олиб келади. Бундай артериялар қон оқими қаршилигига жавобан интакт томирларга қараганда анча кўпроқ торайиш билан жавоб беради. Бошқача айтганда, улардаги силлиқ мускуллар массаси қўпайиб қолганлиги туфайли бу томирлар анча кўпроқ тораядиган бўлади.

Юқорида бирма-бир айтиб ўтилган омиллар ҳар қайсиси ўз ҳолича ёки турли тарзда бирга қўшилиб ё гипертония касаллиги пайдо бўлишида этиологик ролни ўйнайди ёки касалликнинг патогенезида етакчи бўлин бўлиб, унинг авж олиб боришини таъминлайди.

**Иккиламчи гипертензиянинг этиологияси билан патогенези.** Симптоматик гипертензияга қуйидагилар сабаб бўлиши аниқланган: 1) бош миянинг органик шикастлари (энцефалит, ўсмалар, шикастланишлар); 2) буйрак усти безлари ўсмалари (феохромочитома, альдостерома, кортикостерома); 3) буйрак касалликлари (пилонефрит, буйрак артерияси йўлининг атероматоз пилакча туфайли торайиб қолганлиги, буйрак артериялари аномалиялари). Демак, бир қанча муҳим орган ва системаларнинг турли хил органик шикастлари иккиламчи артериал гипертензия бошланишига сабаб бўлиши мумкин. Булар орасида буйрак паренхимаси ва томирларининг зарарланиши, шунингдек эндокрин ўзгаришлар, аynиқса буйрак усти безлари пўстлоқ моддаси функциясининг кучайиши ҳаммадан муҳим ўрин тутаети деб ҳисобланади (буйрак усти безига алоқадор гипертензия). Мана шу ўзгаришлар гипертензиянинг *буйракка ва буйрак усти безига алоқадор хилларини пайдо қилади.*

*Гипертензиянинг буйракка алоқадор хили авж олиб бориш механизмига қараб икки гуруҳга бўлинади:* 1) ренин ортиқча ишланиб чиқишига алоқадор, ренинга боғлиқ гипертензия (реноваскуляр гипертензия), 2) натрий ва сув экскрецияси ўзгаришига алоқадор, ҳажмга боғлиқ гипертензия (гипертензиянинг бу хили гломерулонефритда кузатилади). Сурункали буйрак етишмовчилигида баъзан буйракка алоқадор гипертензиянинг иккала хили пайдо бўлади.

*Гипертензиянинг ренинга боғлиқ хили* буйраклардан бири интакт бўлгани ҳолда иккинчисининг артерияси торайган маҳалда томирнинг шу торайишига жавобан юзага келади (масалан, тажрибада буйрак артерияларидан бирини қисиб қўйилганида ёки атеросклероз туфайли шу артерия стеноз бўлиб қолганида). Ишемияга учраган буйракда перфузион босимнинг пасайиши юкстагломеруляр комплекс томонидан зўр бериб ренин ишланиб чиқишига сабаб бўлади, бунинг натижасида шу буйракда артериал босим кўтарилиши йўли билан қон оқими аслига келади. Битта буйракнинг зарарланишига алоқадор бўлган ренал гипертензия, тегишли даво қилинадиган бўлса, тез орада барҳам топиб кетиши мумкин. Буй-

рак артерияси стенозида операция қилиниб, шу артерияда реконструкция ўтказиладиган бўлса ёки зарарланган буйрак олиб ташланадиган бўлса, артериал босим, айниқса гипертензия эндигина бошланиб келаётган маҳалларда тез орада аслига келиб қолади. Буйракка алоқадор гипертензия узоқ давом этган ҳолларда иккинчи буйрак ҳам зарарланиб, у ортиқча миқдорда ренин ишлаб чиқара бошлайди.

Тугунли полиартериитда, бир томонлама сурункали пиелонефрит, юктагломеруляр ҳужайралар ўсмалари, хавfli гипертензия ва сурункали буйрак касалликларида кузатиладиган гипертензия патогенезида ренин-ангиотензин-альдостерон системасининг фаоллашиб қолиши асосий ўрин тутди.

*Гипертензиянинг буйрак усти безига алоқадор хили* бирламчи минерало-кортицизм (гиперальдостеронизм) ва феохромоцитомда кузатилади. Бирламчи гиперальдостеронизм асосида буйрак усти безларининг пўстлоқ моддаси диффуз гиперплазияга учраганида ёки альдостерома (альдостерон ишлаб чиқарувчи ўсма) пайдо бўлганида буйрак усти пўстлоқ моддасининг кўплаб альдостерон ишлаб чиқариши ётади. Бирламчи гиперальдостеронизм билан оғриган касалларда артериал босимнинг буйрақлар томониан ҳажмий идора этилиши механизмнинг бузилиши патогенетик ролни ўйнайди. Альдостерон буйракнинг дистал каналчаларида натрий қайта сўрилишини кучайтиради, бу ҳолат организмда натрий туриб қолишига ва изотония юзага келиши учун тегишли миқдордаги сувнинг қайта сўрилишига олиб келади. Натижада гипертонемия бошланиб, ҳужайрадан ташқаридаги суюқлик ҳажми (юрақдан отилиб чиқадиган қон ҳажми ва ҳоказо) ортади. Айни вақтда буйрақлардан ренин ишланиб чиқилиши кескин сусайиб қолади.

**Патологик анатомияси.** Артериал гипертензия учун майда артерия ва артериолаларнинг зарарланиши ҳаммадан кўра типик белги бўлиб ҳисобланади. Айни вақтда уларда уч турдаги асосий структура ўзгаришлари — *артериосклероз, гиалиноз ёки фибриноид некроз* кузатилади.

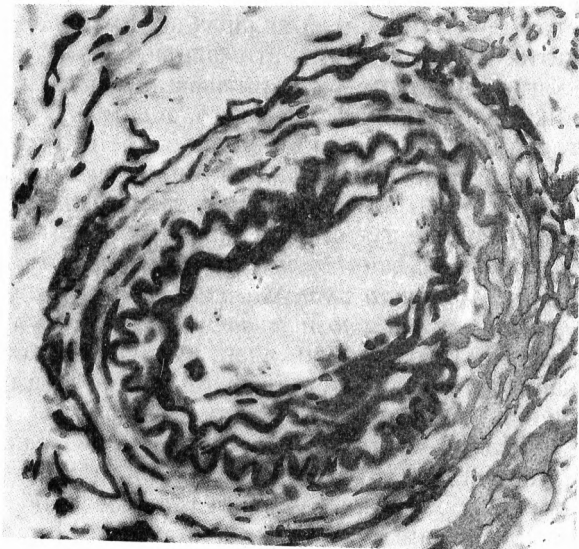
Эластик ва мускулли-эластик типдаги артериялар учун эластофиброз ва атеросклероз патогномоник бўлиб ҳисобланади, чунки гипертензия атеросклероз бошланиш хавфини соладиган жиддий омилдир. Томирлардаги морфологик ўзгаришларнинг табиати артериал гипертензия авж олишининг босқичи ва касалликнинг қандай (хавфсиз ёки хавfli тарзда) ўтаётганига боғлиқдир. Масалан, хавfli гипертензияда томирлар ва органлар бирмунча илк муддатларда зарарланади ва гипертоник кризлар кўпроқ бўлиб туради. Гипертоник кризлар морфологик жиҳатдан олганда эндотелий базал мембранасининг қатланиб, тузилиши ўзгариб кетиши билан таърифланади, бу ўзгаришлар артериолалар спазмга



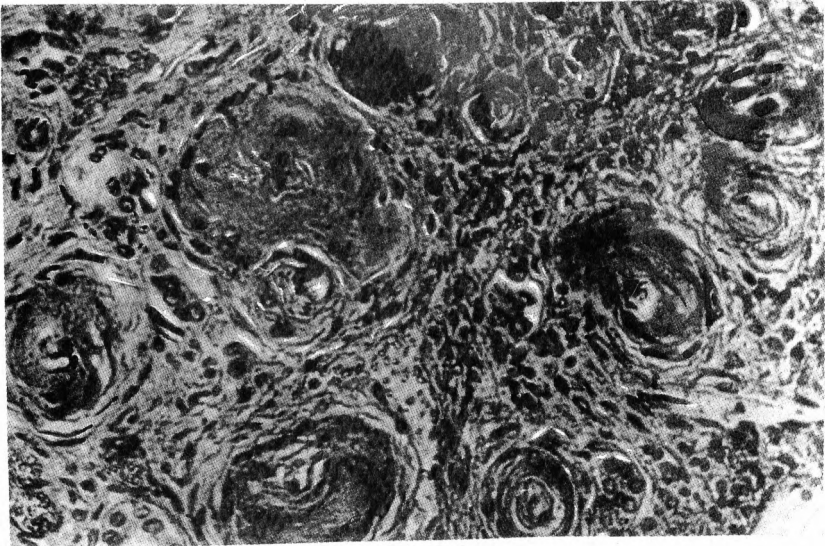
учраганини кўрсатади. Бундан ташқари, артериолалар деворида плазматик инфильтрация ёки фибриноид некроз кузатилади.

Гипертония касаллигининг хавфсиз тарзда ўтишида морфологик ўзгаришларнинг табиати жиҳатидан бир-биридан фарқ қиладиган учта асосий босқич тафовут этилади. Чунончи, *гипертония касаллигининг I босқичида (транзитор гипертензия босқичида)* структура ўзгаришлари мускул қаватининг гипертрофияси ва эластоз кўринишида бўлиб, фақат артериолалар ва майда артерияларда топилади. Томирлар мускулли қаватининг гипертрофияси ички эластик мембрананинг кенгайиб қолган жойларидан интимага ўтадиган силлиқ мускул ҳужайралари гиперплазияси ва гипертрофиясига боғлиқдир. Баъзан эндотелий билан ички эластик мембрана ўртасида икки ва бундан кўра кўпроқ қаватли силлиқ мускул ҳужайралари минтақаси пайдо бўлади. Бунда артериолалар девори қалинлашиб қолади. Эластозда томирларнинг ички эластик мембранаси гўё бир нечта қатламга ажралади-да (13-расм), интима тагидаги бутун бўшлиққа тешиб ўтиб, уни чирмаб олади (мембрана редупликацияси). Интима билан медиада янги ҳосил бўлган талайгина эластик толалар қатламлари юзага келади, шунинг натижасида мускул типидagi артериялар эластик типидagi артерияларга айланиб қолади.

Мускул пардаси гипертрофияси ва гипертензиянинг транзитор даврида юзага келадиган эластоз табиатан тарқоқ бўлиб, томирлар деворидаги структура қисмларининг томир ичидаги босим кўтарилганига жавобан юзага чиқарадиган компенсатор-мослаштирувчи реакциясидир.



13- расм. Артерия ички эластик мембранаси эластози.



14- расм. Буйрак майда артериялари ва артериолаларининг гиалинози.

*Гипертония касаллигининг артериал босим мудом юқори бўлиши билан ажралиб турадиган II босқичида ҳамма ердаги томирларда уларнинг деворидаги альтерация жараёнларининг кучайиб бораётганидан дарак берувчи ўзгаришлар топилади. Чунончи, артериолалар ва майда артерияларда шу томирлар деворлари ўтказувчанлигининг бузилиши натижасида плазматик хужайра тўпламлари кўзга ташланади, бу — интиманинг зарарланганига бевосита боғлиқдир. Томирлар ичидаги босимнинг кўтарилиб, томирларнинг тортишиб туриши, яъни спазми, ренин ва ангиотензин ишланиб чиқишининг кучайиши сингари омиллар ана шунга йўл очади. Ренин билан ангиотензин-I, тажрибада аниқланганидек, томирлар деворига тўғридан-тўғри шикаст етказувчи таъсир ўтказида. Ўтказувчанликнинг бузилиши ва томирлар деворига плазматик хужайралар шимилиши артериолалар ва майда артерияларда кейинчалик бошланувчи гиалинознинг дастлабки муҳим босқичидир. Буйрак, бош мия, меъда ости бези, ичак, кўз тўр пардаси, буйрак усти безлари капсуласининг артериолалари ва майда артериялари кўпинча ана шундай гиалинозга учрайди (14-расм).*

Артериал гипертензияда эластик ва мускулли-эластик типдаги артериаларда учрайдиган асосий шикаст атеросклероздир, бундай атеросклероз гипертензия бўлмасдан туриб бошланаверадиган атеросклероздан ҳеч бир фарқ қилмайди. Бироқ, гипертензия касаллигида атеросклерознинг кўпроқ учраши, сезиларлироқ бўлиши ва артериал гипертензияси йўқ одамлардан кўра анча ёш киши-

ларда ҳам юзага келавериши аниқланган. Гипертензия учун мускул типидagi артерияларда атеросклеротик ўзгаришлар бошланиши, шунингдек циркуляр равишда жойлашган атеросклеротик пиллакчалар пайдо бўлиши ва бу ҳодисанинг томирлар йўли янада кўпроқ торайиб қолишига олиб бориши характерлидир.

Артериал гипертензия коронар атеросклероз авж олишини айниқса тезлаштиради. Айни вақтда коронар артериялар атеросклерозининг тромбоз, кальциноз билан ўтадиган, томир йўлининг кескин торайиб қолишига, атеросклеротик шикастларнинг перифериядаги майда артериялар тармоқларига тарқалишига олиб борадиган энг оғир хиллари юзага келади. Юрак, мия, буйрак, меъда ости беши, уйку ва умуртқа артерияларида эластофиброз ва стенозловчи атеросклероз кескин ифодаланган бўлади.

Гипертония касаллигининг доимий анатомик белгиси юрак чап қоринчаси миокардининг гипертрофияга учраши. Юрак оғирлиги олатда 2—3 барабар ортиб, ўрта ҳисобда 600—700 г ни ташкил этади, бир қанча ҳолларда 900—1000 г га ҳам етиб қолади. Чап қоринча деворининг қалинлиги 2—3 см га етади. Юрак фаолияти компенсацияланиб турган даврда юракнинг оғирлиги чап қоринча миокарди гипертрофияси даражасини акс эттиради ва ўрта ҳисобда айтганда артериал босим даражасига мутаносиб равишда ортиб боради. *Гипертония касаллигининг ана шу даврида миокардининг концентрик гипертрофияси қайд қилинади.* Микроскопда текшириб кўрилганида мускул толалари йўғонлашиб, ядроларининг ҳажми катталашиб қолгани ва тўғри бурчак ёки ғалати бошқа бир шаклга киргани маълум бўлади. Электрон микроскопияда гипертрофияланиб кетган мускул толаларида митохондриялар ҳам гипертрофияга учраб, уларнинг гиперплазияланиб қолгани кўзга ташланади. Миофибриллалар синтези ҳам кучаяди. Миокард гипертрофияси юрак нуқсонлари, кардиомиопатияларда ҳам кузатилиши мумкин. Гипертония туфайли катталашган юракни ана шундай гипертрофияга учраган юракдан фарқ қилмоқ кераклигини таъкидлаб ўтиш жоиз.

Гипертрофияга учраган миокардда гипоксия кучайиб бориши муносабати билан мускул толаларида дистрофия ва некроз рўй бериб, юрак бўшлиқлари миоген тарзда кенгайди (*эксцентрик миокард гипертрофияси*), шунингдек майда ўчоқли кардиосклероз бошланади. Коронар артерияларда сезиларли атеросклероз кўзга ташланади. Юрак декомпенсацияси бошланган даврда чап қоринча бўшлиғи кенгайиб (дилатация), ўнг қоринча миокарди гипертрофияланади, шунинг натижасида юрак шакли ўзгариб, у шарсимон кўриниш олади, сўргичсимон мускуллар ва трабекулалар ясси бўлиб қолади. Чап қоринча деворлари яссиланиб боради.

Гипертония касаллигининг *III босқичи (даври)* орган ва тўқималар томир-лари зарарланиши (буларда фибриноид некроз, гиалиноз, атеросклероз, артериосклероз пайдо бўлиши) натижасида орган ва тўқималарнинг ишемияга учраб, зарарланиши билан таърифланади. Томирлардаги бундай шикастлар ҳаёт учун муҳим органларга қон қуйилиши, уларда инфарктлар, атрофиялар ва склероз бошланишига сабаб бўлиши мумкин.

**Клиник манзараси.** Эссенциал гипертензия икки хил бўлиб, яъни икки вариантда ўтиши мумкин. Кўпчилик беморларда бу касалликнинг нисбатан хавфсиз бўлиб ўтадиган хили кузатилади, у ё юрак етишмовчилиги ёки цереброваскуляар асорат билан тугалланади. Касалликнинг хавфли хили бирмунча ёшроқ одамларда кўпроқ учрайди ва диастолик босимнинг жуда юқори бўлиши билан ўтади. Бунда буйрак етишмовчилиги жуда тез авж олиб боради. Патологик жараёнлар қайси органларда кўпроқ авж олганлигига қараб, *гипертония касаллигининг юракка, буйракка алоқадор ва церебрал хиллари* тафовут қилинади. Гипертония касаллигининг юракка алоқадор хили юрак ишемия касаллигининг моҳиятини ташкил этса, церебрал хили цереброваскуляар касалликка олиб боради, буйракка алоқадор хили нефросклероз авж олишига асосий сабаб бўлади. Гипертония касаллиги шу учала хилининг клиник кўринишлари жуда хилма-хилдир, улар тегишли бобларда кўриб чиқилади.

Гипертония касаллиги кўпгина беморларда асорат бериб, гипертензия кризларига сабаб бўлади, гипертензия кризлари касалликнинг ҳамма даврларида бошланиши мумкин. Кўпгина тадқиқотчилар гипертензия кризларининг икки турини тафовут қилади. *Биринчи турдаги кризлар* касалликнинг илк босқичлари учун характерлидир. Клиник жиҳатдан олганда улар тўсатдан артериал босим кўтарилиб кетиб, одамни титроқ босиши, юрак ўйнаши, бош оғриши билан намоён бўлади. Бу ўзгаришлар бир неча дақиқадан тортиб, бир неча соатгача давом этиши мумкин. *Иккинчи турдаги кризлар* гипертензия касаллигининг асосан кечки босқичларида учрайди ва қаттиқ бош оғриши, қусиш, кўз олдининг жимирлашиб туриши билан намоён бўладики, бу ҳодисаларни умуман *гипертоник энцефалопатияси синдроми* деб аташ расм бўлган. Бундай кризлар бир неча соатдан бир неча кунгача давом этади. Криз вақтида мияда қон айланишининг динамик тарзда издан чиқиши ёки insult бошланиб қолиши мумкин. Кўпинча стенокардия хуружлари, миокард инфаркти, юрак астмаси ва ўпка шишиuvi бошланади.

## ВАСКУЛИТЛАР

*Васкулитлар — томирлар деворининг яллиғланиши бўлиб, инсон патологиясида каттагина ўринни эгаллайди.* Улар келиб чиқиш сабаблари ва авж олиб бориш механизмига қараб, *бирламчи* ва *иккиламчи* бўлиши мумкин. *Иккиламчи васкулит*да сўз яллиғланиш жараёнининг атрофдаги тўқимадан томирга ўтиши тўғрисида ёки бактериал инфекция зўрайганида шу инфекцияга томирлар ҳам қўшилиб кетиши тўғрисида боради. Иккиламчи васкулит одатда маҳаллий характерга эга бўлади, лекин бактериемия натижасида яллиғланиш жараёни тарқалиб кетиши ҳам мумкин. Лекин врачнинг амалий ишида *бирламчи васкулитлар* муҳимроқ аҳамиятга эга бўлиб ҳисобланади, чунки улар томирларга алоқадор синдромларнинг асосини ташкил этади. Айни вақтда артериялар, веналар ёки капиллярлар патологик жараёнга тортилиши (аортит, артериит, артериолит, капиллярит, флебит бошланиши) мумкин. Ундан ташқари, баъзи ҳолларда томирларнинг зарарланиши, масалан, тугунли полиартериитда бўлгани каби, бирдан-бир клиник симптом бўлади. Бошқа ҳолларда васкулитлар, масалан, система қизил волчанкаси (югриги)да бўлганидек, касаллик симптомларидан бири бўлиб ҳисобланади, холос. Томирларга алоқадор синдромлар ҳамма ҳолларда ҳам орган ва тўқималар ишемияси билан бирга давом этиб боради.

Васкулитлар ўзининг клиник-анатомик хусусиятлари жиҳатидан тўртта асосий гуруҳга бўлинади:

1) тугунчали полиартериитлар гуруҳи, уларнинг асосий белгиси мускул типидagi майда ва ўртача артерияларда некротик жараён бошланишидир, бу нарса микроаневризмалар пайдо бўлишига олиб боради. Васкулитларнинг ушбу гуруҳи томирларнинг система доирасида зарарланиши билан таърифланадики, бу кўпгина органларнинг патологиясига, уларнинг ишемиядан зарарланишига олиб боради;

2) ўта сезувчанлик реакциясига алоқадор васкулитлар. Бунга майда томирлар, асосан, посткапилляр венулаларнинг зарарланишига алоқадор гетероген томир синдромлари гуруҳи киради. Айни вақтда асосан тери томирлари зарарланади, гоҳо томирларнинг система доирасида зарарланиши ҳам кузатилади;

3) гранулёматоз (улкан ҳужайрали) артериитлар. Бу гуруҳга чакка артериялари артериитлари ва Такаясу артериити киради, улар учун турли калибрдаги артериялар деворида сезиларли яллиғланиш бўлиши характерлидир. Кўпчилик ҳолларда томирлар деворида гранулёматоз яллиғланиш бошланиб, улкан ҳужайралар пайдо бўлади;

4) клиник-анатомик жиҳатдан аниқ ажралиб турадиган, табиатан специфик бўлган некротозловчи васкулитлар. Вегенер гра-

нулёматози, система қизил волчанкаси (югириги), ревматоид артрит, Бюргер касаллиги (облитерацияловчи тромбангиит) ана шу гуруҳга киради. Масалан, лимфома, Хожкин касаллиги тарқоқ миелома, ярали колит сингари бир қанча касалликлар ҳам борки, уларда томирлар шак-шубҳасиз зарарланади. Юқорида баён этилган васкулитларнинг асосий хусусиятлари I-жадвалда келтирилган.

*I-жадвал*

### Васкулитларнинг қисқача таърифи

Васкулит хили	Жараёнга тортиллаган томирлар	Васкулит бошланадиган орган ва тўқималар	Асосий морфологик белгилари
Тугунчали периаартериит	Ўртача ва майда артериялар	Меъда-ичак йўли, жигар, буйрақлар, меъда ости бези, мускуллар ва ҳоказо.	Артерия девори барча қатламларининг нейтрофиллар ва эозинофиллар инфилтрацияси билан ўтадиган фибриноид некрози. Артериялар адвентицияси ҳам жараёнга қўшилиб кетади. Кечки босқичларида фиброз бошланади.
Ўта сезувчанлик реакциясига алоқадор васкулитлар (лейкокластик)	Артериолалар, капиллярлар, венулалар	Ҳамма орган ва тўқималар, айниқсатери, сероз пардалар, буйрақларнинг томирли копточкалари.	Венула деворининг фибриноид некрози ва нейтрофил инфилтрацияси
Краннал артериит	Эластик толаларга бой йирик артериялар	Асосан чакка соҳасининг артериялари (ҳамма интракраннал томирлар зарарланиши ҳам мумкин)	Сурункали мононуклеар яллиғланиш инфилтрацияси — эластик толалар фрагментларга ажралган жойларда улкан хужайралар пайдо бўлиши
Такаясу артериити	Йирик ва ўртача артериялар	Аорта, ўпка артерияси, артерияларнинг аортдан чиқиб жойлари	Адвентицийнинг мононуклеарлар билан инфилтрацияланиб, кейинчалик жараёнга медна билан интиманинг қўшилиб кетиши
Бюргер касаллиги (облитерацияловчи тромбангиит)	Артериялар, веналар ва нервлар	Қўл ва оёқлар	Тромбозга сабаб бўлган яллиғланиш. Томир деворининг ҳамма қатламлари жараёнга тортилади ва жараён вена билан нервларга ҳам ўтади.

## ТУГУНЧАЛИ АРТЕРИИТЛАР

Бу гуруҳга: классик тугунчали периартериит, аллергик гранулёматоз, инфантил тугунчали полиартериит (болалар полиартериити) ва аралаш тугунчали полиартериит киради.

### КЛАССИК ТУГУНЧАЛИ ПОЛИАРТЕРИИТ

*Классик тугунчали полиартериит (ёки тугунчали периартериит) некрозга олиб борадиган ўткир трансмурал яллиғланишдир. Бунда тўқималар сегмент-сегмент бўлиб зарарланади.* Классик тугунчали полиартериит микроаневризмалар, тугунчалар пайдо бўлиши, томирларнинг обструкцияга учраб, қон таъминотининг бузилиши билан таърифланади. Баъзи ҳолларда ўзгаришлар фақат гистологик текшириш йўли билангина топилади (микроскопик тугунчали периартериит).

Томирлар система бўлиб зарарланганида барча орган ва тўқималар (буйрак, юрак, жигар, меъда-ичак йўли, скелет мускуллари, бадан териси, нерв системаси) касалликка тортилиб кетиши мумкин. Лекин ўпка ҳамда аорта йирик томирлари бундан истисно. Классик тугунчали периартериит аксари ўрта яшар кишиларда кузатилади, лекин чақалоқлардан тортиб ҳар хил ёшдаги одамлар ҳам бундан мустасно эмас. Касаллик эркакларда аёллардагига нисбатан 2—3 баравар кўпроқ учрайди.

**Этиологияси ва патогенези.** Бу касалликнинг этиологияси ва патогенези номаълум. Бундай полиартериитнинг пайдо бўлишида иммун комплексларнинг аҳамияти бор деб тахмин қилинади. Сурункали В гепатитдаги антигенемия билан классик тугунчали полиартериит бошланиши ўртасида маҳкам боғлиқлик борлиги аниқланган, бу — томирлар деворининг зарарланишида иммунокомплекс механизмнинг аҳамияти борлигидан далолат беради. Томирлар деворидаги ўзгаришлар Артјус феноменига ўхшаб кетади. Мана шу фаразга мувофиқ, артерияларнинг зарарланиш механизмида беморлар қонида топиладиган антинејтрофил цитоплазматик аутоантителолар (АНЦА) алоҳида аҳамият касб этади. АНЦА нейтрофиллар ва моноцитлар билан ўзаро таъсир этиб, уларнинг фаол ҳолга ўтишига сабаб бўлади, шунда улар артериялар эндотелийсини зарарлаб, кейин томир девори некрозланишига олиб борадиган заҳарли эркин радикалларни ажратиб чиқаради деб тахмин қилинади.

**Морфологияси.** Некротик жараён аксари артериялар бифуркацияси ва тармоқлари соҳасидан жой олади. Структура ўзгаришлари анатомик ва микроскопик даражаларда бўлиши мумкин. Ўткир даврдаги васкулит артерия деворида трансмурал яллиғланиш бошланиши билан таърифланади. Бунда томир деворининг ташқи яр-

мида нейтрофиллар, эозинофиллар ва мононуклеарлардан иборат сезиларли инфильтрация кузатилади. Томир деворининг ички томонида фибриноид некроз бўлади. Томир йўлида тромблар юзага келиши мумкин. Касалликнинг бирмунча кечки даврида инфильтрация йўқолиб кетади ва артерия деворининг мононуклеар инфильтрацияли фибрози биринчи ўринга ўтиб қолади. Томирлар адвентицийсида фибробластлар пролиферацияси бошланиб, тугунчалар пайдо бўлади.

Тугунчали артериитларнинг **клиник аломатлари** ҳар хил. Касаллик тўсатдан ёки зимдан бошланиши мумкин. Ҳарорат кўтарилиб, иштаҳа йўқолиши, озиш, дармонсизлик, қон босимининг кўтарилиши характерлидир. Кўпинча буйраклар зарарланиб, буйраклар етишмовчилиги бошланади ва бемор киши шундан ўлиб қолади. Меъда-ичак йўлининг томирлари зарарланганида қоринда оғриқ туриб, ич кетади, мелена кузатилади. Ташхиси фақат биопсия ёрдами билангина қўйилиши мумкин.

### **АЛЛЕРГИК ГРАНУЛЁМАТОЗ**

Аллергик гранулёматоз (Чарг—Штраусс синдроми) томирлар зарарланишининг табиати жиҳатидан классик тугунчали полиартериитга ўхшаб кетади. Бироқ, периваскуляр соҳада гранулёматоз яллиғланиш бошланиши ва артериялар ҳам, веналар ҳам жараёнга тортилиб кетишиб билан фарқ қилади. Чарг—Штраусс синдроми система васкулити бошланиши билан бир вақтда ҳарорат кўтарилиши, оғир бронхиал астма ва сезиларли эозинофилия бўлиши билан таърифланади. Тугунчали периартериитдагидан фарқ қилиб, ўпка томирларининг зарарланиши ҳам характерли. Бундан ташқари, талоқ, меъда-ичак йўли, юрак ва гоҳ буйрак томирлари касалликка тортилади.

Артериитнинг бу тури ҳамиша аллергия жараён устига, айниқса бронхиал астма пайтида бошланади. Беморларнинг периферик қонида эозинофилия бошланиши, шунингдек томирлар зарарланган жойда эозинофиллар ҳамда гранулёмалар пайдо бўлиши типик ҳодиса бўлиб ҳисобланади. Мана шуларнинг ҳаммаси аллергия гранулёматознинг авж олиб бориши ўта сезувчанлик реакциясига алоқадор эканлигидан дарак беради.

### **АРАЛАШ ТУГУНЧАЛИ ПОЛИАРТЕРИИТ**

Аралаш тугунчали полиартериит классик тугунчали полиартериит ва аллергия гранулёматоз хусусиятларининг биргаликда учраши билан таърифланади. *Бу полисистема касаллиги бўлиб, ўртача катталикдаги артериялар, шунингдек артериолалар, капиллярлар, венуларнинг жараёнга қўшилиши билан ўтади.* Бирмунча йирик-



роқ томирларда юзага келадиган ўзгаришлар классик тугунчали полиартериитдаги ўзгаришлар билан бирдек бўлади, майда томирларда эса аллергия гранулёматоз пайдо бўлиши характерлидир. Томир синдромининг бу тури кўпчилик ҳолларда гранулёматоз реакция билан бирга давом этади. Бироқ, анамнезда аллергия борлиги, эозинофилия топилиши, томирларнинг эозинофиллар билан инфильтрацияланиши, ўпка томирларининг зарарланиши ҳамиша ҳам кузатилавермайди.

### БОЛАЛАР ТУГУНЧАЛИ ПОЛИАРТЕРИИТИ

Болалар тугунчали полиартериити камдан-кам учрайдиган система касаллигидир. Гўдаклар ва болаларда кузатилади. Катталардаги тугунчали полиартериит қандай ўзгаришлар билан таърифланса, бу касаллик ҳам томирларда худди шундай ўзгаришлар бўлиши билан таърифланади. *Кавасаки касаллиги* (тери-шиллик парда лимфатик синдроми) шу тугунчали полиартериитнинг турларидан биридир. Бу касалликда асосан юрак тож томирлари, сон, чаноқ, талоқ томирлари зарарланади. Ушбу синдромнинг муҳим хусусияти юрак тож томирлари зарарланиб, уларда некротик жараён (некрозловчи васкулит) бошланишидир, бу нарса охири тромбоз ва аневризма ҳосил бўлишига олиб келади.

**Этиологияси ва патогенези** номаълум. Лекин мавжуд кузатувлар иммун реакциянинг идора этилиши бузилишидан дарак беради, шу нарса Т-ҳужайралар ва макрофаглар фаоллашиб, цитокинлар ажралиб чиқишига, поликлонал В-ҳужайралар жуда фаол ҳолга ўтиб, эндотелиал ҳужайраларга таъсир кўрсатувчи аутоантителолар ҳосил бўлишига олиб боради, натижада улар деструкцияга учраб, васкулит бошланади.

*Кавасаки касаллигининг авж олиб бориш механизми* қуйидагича деб ҳисобланади. Ҳали ҳам номаълум бўлган антиген таъсирида иммун система фаол ҳолга ўтиб, интерлейкин-1, интерферон ва TNF миқдори кўпайиб кетади. Ҳосил бўладиган цитокинлар антиген экспрессиясини бошлайди ва эндотелиал ҳужайралар учун захарли антителолар ҳосил бўлади. Лекин шу нарса диққатга сазоворки, Кавасаки касаллиги кўпинча инфекцияларга, айниқса вирусли инфекцияларга ирсий жиҳатдан мойиллиги бор одамларда учрайди. Шунинг учун инфектлар (айниқса, вирус инфекти)га юқорида айтиб ўтилган жараёнларнинг триггерлари деб қаралади. Кавасаки касаллиги табиатан вирусга боғлиқ, деб тахмин қилинади. Оқибати коронар томирларнинг нечоғлик зарарланганига боғлиқ. Касаллик ўз-ўзидан қайтиб кетган ҳоллар ҳам маълум.

**Клиник манзараси.** Кавасаки касаллиги тери эпителийсидекс-квацияга учраб, терида эритема пайдо бўлиши, конъюнктивит

бошланиши, лимфа тугунлари катталашуви, тромбоембриит ва коронар артериялар аневризмаси бўлиши билан таърифланади. Бу касалликдан ўлиш ҳоллари 30 фоизни ташкил этади. Коронар артериялар тромбозидан бу томирлардаги аневризмалар ёрилиб, тампонада ва миокард инфаркти бошланганида одам тўсатдан ўлиб қолади.

### ВЕГЕНЕР ГРАНУЛЁМАТОЗИ

Васкулитнинг бу тури қуйидаги учта хусусияти: 1) юқори нафас йўлларида некрозловчи гранулёматоз бошланиши, 2) майда артерия ва веналарда, асосан ўпканинг майда томирларида некрозловчи ёки гранулёматоз васкулит бўлиши (лекин турли орган ва тўқималар ҳам зарарланиши мумкин), 3) некрозловчи гломерулонефрит бошланиши билан ажралиб туради. 40 яшар эркеклар аёллардан кўра кўпроқ касалланади.

**Патологик анатомияси.** Морфологик жиҳатдан олганда юқори нафас йўлларидаги шиллиқ пардасида гранулёмалар, бурун, ҳиқилдоқ, танглайда эса яра бўлиб кетган васкулитли жойлар топилади. Ўпкада некрозловчи гранулёма ўчоқлари бўлади. Радиографияда ириб, бўшлиқ ҳосил қилган жойлар кўзга ташланади. Гранулёмалар микроскопда текшириб кўрилганда ўртасида лимфоцитлар, плазмоцитлар, макрофаглар ва улкан ҳужайралар билан ўралган некроз бўлади, ўша ҳужайралар орасида яккам-дуккам эозинофиллар ҳам учрайди. Тугунчали периартериитга ўхшаб кетадиган некрозловчи ёки гранулёматоз васкулит топилади. Оғир ҳолларда жараёнга альвеолаларнинг капиллярлари ҳам қўшилиб кетиши мумкинки, бу — бир талай қон қуйилишига олиб келади. Сегментар некрозловчи гломерулонефрит ҳам авж олиб боради.

Вегенер гранулёматозининг **этиологияси ва патогенези** номаълум. Аутоиммун жараёнларнинг аҳамияти бор деган фикр ҳам йўқ эмас, қонда айланиб юрадиган иммунокомплекслар бўлиб, уларнинг томир коптокчалари ва бошқа томирларда тўпланиб бориши шундан далолат беради. Кўпинча ревматоид омил ҳам топилади, гипергаммаглобулинемия бўлади (G<sub>1</sub>A иммуноглобулинлар). Яқинда нейтрофилларга қарши аутоантителолар топилди, улар касалларнинг қонида 95 фоиз ҳолларда учрайди ва васкулит патогенезида муҳим ўрин тутади.

### ЎТА СЕЗУВЧАНЛИК РЕАКЦИЯСИГА АЛОҚАДОР (АЛЛЕРГИК, ЛЕЙКОКЛАСТИК) ВАСКУЛИТЛАР

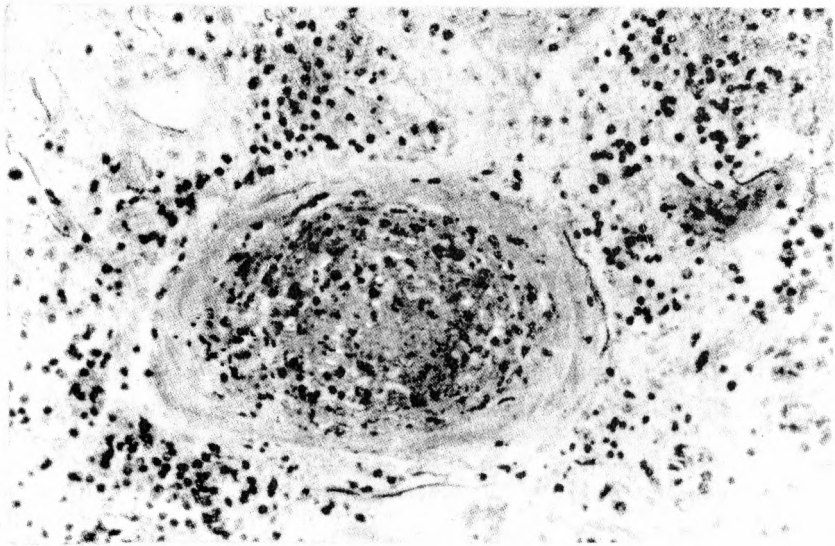
Бу васкулитлар гуруҳининг ўз хусусиятлари бор. Биринчида, майда томирлар, асосан посткапилляр венулаларнинг зарарланиши характерли. Иккинчидан, тери томирлари кўпроқ зарарланади, бу яхши сезилиб турадиган пурпура бошланишига олиб келади. Ички органлар (ўпка, бош мия, буйрак, меъда-ичак йўли) камроқ ҳол-

ларда зарарланади. Кўпчилик ҳолларда васкулит томир деворида иммун комплекслар тўпланиб боришидан бошланадики, бундай ҳодиса III типдаги ўта сезувчанлик реакцияси маҳалида кузатилади. Кўпинча сульфаниламидлар, пенициллин ёки микроорганизмлар (масалан, бактериялар, бета-гемолитик стрептококк, вируслар) экзоген антигенлар бўлиб майдонга чиқади, лекин эндоген антигенларнинг аҳамиятини ҳам истисно қилиб бўлмайди. Масалан, иммунокомплекс васкулити бошланишида вирусли гепатит маҳалида антигенемиянинг аҳамияти борлиги исбот этилган.

**Этиологияси ва патогенези.** Васкулитларнинг патогенезида қуйидаги босқичлар тафовут қилинади:

- 1) антиген таъсирига жавобан антителолар ҳосил бўлиши;
- 2) қонда айланиб юрадиган иммунокомплекслар юзага келиб, уларнинг венулалар деворларида тўпланиб бориши;
- 3) комплементнинг *in situ* фаоллашиб, C3а ва C5а компонентлар ҳосил бўлиши;
- 4) хемотаксис натижасида томирлар деворида нейтрофиллар тўпланиб бориши;
- 5) нейтрофиллар ва макрофаглардан лизосомал ферментлар, жумладан эластоза ва коллагеноза, шунингдек захарли эркин радикаллар ажралиб чиқиб, кейин томирлар деворининг некрозга учраши.

**Патологик анатомияси.** Васкулитнинг ҳозир баён этилаётган бу хили морфологик жиҳатдан олганда томир деворида нейтрофил инфильтрация бўлиши, фибриноид некроз бошланиши (15-расм)



15- расм. Аллергик васкулит маҳалида томир деворида пайдо бўлган фибриноид некроз.

ва эритроцитлар экстравазатлари борлиги билан таърифланади. Томирлар деворининг зарарланган жойида лейкоцитлар ядро детритининг топилиши бу касалликнинг муҳим хусусиятидир («лейкокклазис»). Оғир ҳолларда томирлар деворида фибриноид тўпланиб боради, венулалар тромбози кузатилади. Гоҳо бирмунча кечки муддатларда бошланадиган лимфоид инфильтрация бўлади. Иммуно-флюоресценцияда грануляр депозитларда G, M иммуноглобулинлар ва СЗ компоненти топилади.

Томирларда бошланадиган жараён одатда табиатан қайтар бўлади, лекин жараён қўзиб турадиган ва сурункали бўлиши ҳам мумкин.

Ўта сезувчанлик реакциясига алоқадор васкулитлар зардоб касаллигида, турли хил ўсмалар, лимфопрлифератив жараёнлар, Шенлейн-Генох пурпураси маҳалида кузатилади. Бу пурпурада тана пастки ярмининг териси қизариб чиқиши билангина қолмай, балки меъда-ичак йўлидан қон кетиши, артралгия ва буйрак етишмовчилиги ҳодисалари ҳам учраб туради. Айни вақтда буйракда табиатан иммун ўзгаришларга алоқадор бўлган ва тез зўрайиб борадиган ўчоқли ва тарқоқ гломерулонефрит бошланади. Иммунофлюоресценция усули қўлланилганда томирлар зарарланган жойида депозитлар топилади.

### ЧАККА АРТЕРИЯЛАРИ АРТЕРИИТИ

*Чакка артериялари артериити (краниал артериит) ўртача ва йирик калибрли артериялар зарарланиши мумкин бўлган система артериити бўлиб ҳисобланади.* Лекин васкулитнинг бу хилида асосан каротид артериянинг шохлари, хусусан чакка артерияси жараёнга тортилиб кетади. Чакка артериялари артериитида яллиғланиш артерия деворининг ҳамма қатламларига ўтиб, панартериит бошланиши мумкин. Шикастлар нечоғлик чуқур тушиб боришига қараб касалликнинг уч хил тури тафовут қилинади.

*Биринчи* турида томир деворининг ҳамма деворларида гранулёмалар ҳосил бўлади, буларнинг тузилишида эпителиоид хужайралар, макрофаглар, лимфоцитлар, кўп ядроли улкан хужайралар иштирок этади. Касалликнинг илк босқичларида медиа (артерия деворининг ўрта қатлами) кўпроқ даражада зарарланиб, силлиқ мускул хужайралари некрози ва ички эластик мембрана деструкцияси бошланади. Улкан хужайралар цитоплазмасида эластик толаларнинг бўлакларини кўриш мумкин. Интиманинг жараёнга қўшилиб кетиши тромбозга олиб боради. Бу васкулитнинг *иккинчи тури* томир деворининг ҳамма қатламларига ўтиб кетадиган носпецифик яллиғланиш реакцияси бошланиши билан ажралиб туради. Томирларнинг деворлари нейтрофиллар, лимфоцитлар ва эозинофиллар билан инфильтрацияланган бўлади. Бу васкулитнинг *учинчи тури* медиа (артерия деворининг ўрта қатлами) ва

ички эластик мембранада сезиларли ўзгаришлар бўлмагани ҳолда интимада фиброз бошланиши билан таърифланади. Интима фибрози томир йўлининг торайиб қолишига олиб боради.

Васкулитнинг учала турида ҳам артерияларнинг катта-катта сегментлари зарарланади, шу билан бирга зарарланган жой доирасида томирнинг зарарланмаган қисмлари учраши мумкин. Баъзи ҳолларда томирлар бўйлаб, масалан, чакка артерияси бўйлаб қўлга уннайдиган тугун-тугун тузилмалар ҳосил бўлади. Томирлар зарарланган жойдаги тери қизариб, шишиб туради. Касаллик ҳаммадан кўп зарарлантирадиган жойлар ички каротид артериясининг кўзга борадиган ва орқа цилиар тармоқлари, шунингдек ташқи каротид системасининг юзадаги чакка, энса, юз ва жағ тармоқларидир. Бироқ, юқорида кўрсатиб ўтилганидек, касаллик система касаллиги тусига кириб, мезентериал томирлар, сон, қўлтиқ ости артериялари, қорин аортаси ва аорта равоғи (ёйи) тармоқлари жараёнга қўшилиб кетиши мумкин. Буйрак томирларининг тармоғи зарарланмай қолаверади, шу нарса краниал артериитни тугунчали полиартериитдан ажратиб туради.

**Касалликнинг этиологияси ва патогенези** номаълум. Ички эластик мембрананинг фрагментланган жойларида иммуноглобулин депозитлари топиладиган бўлгани учун эластик толаларнинг зарарланиши табиатан аутоиммун реакцияга боғлиқ деб тахмин қилинади. Бошқа бир назарияга мувофиқ, ўрта мускул қаватидаги силлик мускул ҳужайраларига HLA-DR антигенлари экспрессиясининг зўрайиши аҳамиятга эга. Оилавий мойиллик бўлиш ҳоллари ҳам тасвирланган.

Касалликнинг **клиник аломатлари** ҳар хил бўлиб, жараённинг қаерда авж олганига боғлиқ. Бу касаллик 50 яшар аёлларда кўпроқ учрайди. Бу дарднинг асосий носпецифик симптомлари: дармон қуриши, ланж бўлиш, тана ҳароратининг субфебрил даражагача кўтарилиши ва озишдир. Специфик симптомлари жумласига бош оғриб, бу оғриқнинг бўйин, юз, жағ, тилга ўтиб туриши киради. Бош терисига андек босиб кўрилганида ҳам терининг ўша жойи оғрийверади. Фақат краниал томирлар, айниқса кўз артерияси зарарланганида кўрув функцияси издан чиқиб, диплопия кузатилади, бундан ташқари, кўз бирдан кўрмай қолиши мумкин. Камқонлик (анемия) бошланиши ва эритроцитлар чўкиш тезлигининг ортиши (ЭЧТ) ҳам клиник симптомларнинг бири бўлиб ҳисобланади. Баъзи беморларда бўйин, елка, орқа, бел, сон мускулларининг оғриб туриши билан таърифланадиган полимиалгия учрайди (мускулларга алоқадор ревматик синдром). Мускуллар таранг тортишиб, безиллаб туради. Бироқ, бу синдромнинг чакка артериялари артериитига боғлиқ-боғлиқмаслиги аниқ эмас. Ушбу артериитга ташхис биопсия натижаларига қараб қўйилади.

Краниал артериит нисбатан олганда хавфсиз касалликдир, ре-

миссиялари узоқ чўзилиб, сурункасига ўтиши билан ажралиб туради. Бироқ, кўзнинг тўсатдан кўрмай қолиши, миокарднинг қонсизланиши сингари ишемия ҳодисалари, неврологик ўзгаришлар қайғули оқибатларга олиб келиши мумкин. Касалликнинг ўлим билан тугаши камдан-кам кўрилади.

## ТАКАЯСУ АРТЕРИИТИ

1908 йили япон офтальмологи Такаясу кўрув функциясининг бузилиши ва қўлларда пульснинг сезиларли даражада сусайиб қолиши билан таърифланадиган клиник синдромни тасвирлаб берди. Бу симптомлар адабиётда *Такаясу касаллиги* — *аорта равоғи артерияларининг бирламчи артериити* ёки «*сусайган пульс касаллиги*» деб ном олган бир турдаги артериитнинг аниқ белгилари бўлиб чиқди. Касаллик асосан ёш аёлларда учрайди. Табиатан сурункали бўлади.

Клиник жиҳатдан олганда Такаясу артериити оёқда қон босими юқори бўлгани ҳолда тана устки қисмида пульснинг сусайиб қолганлиги билан таърифланади. Такаясу артериитининг классик хилида асосан аорта равоғи жараёнга тортилади, 32 фоиз ҳолларда аортанинг ҳамма бўлимлари ва тармоқлари зарарланади, 12 фоиз ҳолларда жараён фақат настга тушувчи кўкрак ва қорин аортасида бўлади.

**Этиологияси ва патогенези.** Такаясу касаллигининг этиологияси ва патогенези ҳанузгача номаълум бўлиб келмоқда. Ирсий омилларнинг роли бор деган тахмин билдирилган. Беморларда HLA-DR4-генлар топилди ва касалликнинг монозигот эгизакларда кўпроқ учраши бу тахминнинг тўғрилигини тасдиқлайди. Вужудида сил инфекцияси бўлган кишиларда ҳам бу касалликнинг бўлиши мумкинлиги аниқланган, лекин артериит билан зарарланган жойда на сил таёқчаси ва на бошқа бирор микроорганизм топилган эмас. Баъзи касалларда қонда айланиб юрадиган антиартериал антителолар топилган. Лекин бу шу жараённинг сабабини ёки оқибатими, маълум эмас. Бу артериит табиатан иммунологик реакцияларга боғлиқдир деган фараз ҳам бор.

**Патологик анатомияси.** Макроскопик текширишда аорта равоғи ва йирик томирлар проксимал сегментлари деворининг кескин йўғошлагани кўзга ташланиб туради, бу нарса шу томирлар стенозига олиб келади. 50 фоиз ҳолларда ўпка артерияси ҳам жараёнга қўшилиб кетади.

Микроскопик жиҳатдан олганда касалликнинг илк босқичларида адвентицийнинг, айниқса *vasa vasorum* атрофида мононуклеарлар билан инфильтрациялангани топилади, бу — захм аортитига ўхшаб кетади. Бироқ, захмдаги аортитдан фарқ қилиб, томирнинг ўрта пардасида полиморфонуклеарлардан иборат инфильтрация кўзга ташланади, бу кейинчалик мононуклеар инфильтрация би-

лан алмашинади. Томир ўрта пардасининг яллиғланиши табиатан гранулёматоз яллиғланиш тусига кириб, улкан хужайралар пайдо бўлиши мумкин. Бундай ҳолларда аортоартериит краниал артериитга ўхшаб кетади. Вақт ўтиши билан аорта равоғи ва чиқиб келувчи артериялар проксимал сегментлари деворининг ҳамма қатламлари склерозланиб, қалинлашиб қолади, бу нарса томирлар йўлининг торайишига олиб келади. Томирларнинг торайган жойларида тромбоз пайдо бўлиши, уларнинг батамом тикилиб қолишига олиб боради (окклюзия). Пировардида тромб уюшиб боради, томир деворидаги яллиғланиш инфильтрацияси эса йўқолиб, ўрнига фиброз чандиқ пайдо бўлади.

**Клиник манзараси.** Такаюсу касаллигининг клиник манзараси ланжлик, субфебрил иситма, бир қадар озиш, кўнгил айниши сингари носпецифик симптомлар билан таърифланади, касалликнинг бу белгилари локал симптомлар пайдо бўлишидан бир неча ҳафта илгари маълум беради. Кардиопульмонал симптом ҳам кутатилиши мумкин.

Аорта шохлари стенозга ёки окклюзияга учраганида гавданинг юқори қисмида, айниқса мияда ишемия бошланиб, бу нарса бош айланиб туриши, одамнинг ҳушидан кетиб қолиши, кўзи хира тортиши ва парестезиялар сингари ҳодисаларга олиб боради. Чакка артериялари артериитида бўлгани каби эритроцитларнинг чўкиш тезлиги (ЭЧТ) жараённинг фаоллигига мос келадиган даражада тезлашади. Мия моддасига қон қуйилиши, юрак етишмовчилиги, миокард инфаркти ва буйрак етишмовчилиги ўлимга олиб борадиган асосий сабаблардир.

### **ОБЛИТЕРАЦИЯЛОВЧИ ТРОМБАНГИИТ (БЮРГЕР КАСАЛЛИГИ)**

*Облитерацияловчи тромбангиит артерияларнинг табиатан яллиғланиши тариқасида ўтиб, қайталаниб турадиган касаллиги бўлиб, ўрта калибрли томирларнинг қайта-қайта тромбозга учраши билан таърифланади.* Кўпроқ тирсак ва кагта болдир артериялари зарарланади. Касалликнинг асосида гарчи артерияларнинг бирламчи тартибда зарарланиши ётса-да, яқин атрофдаги вена ва нервлар ҳам жараёнга қўшилиб кетади. Бу касаллик чекадиган кишиларда, айниқса 25 ёшдан 50 ёшгача бўлган эркакларда кўпроқ учраб туради. Камдан-кам ҳолларда аёлларда ва чекмайдиган эркакларда ҳам бошланиши мумкин.

Кўпчилик тадқиқотчилар облитерацияловчи тромбангиитни атеросклерозга алоқадор бўлмаган алоҳида бир касаллик деб ҳисоблайди, чунки бу касаллик ёшларда кўпроқ учрайди ва чекиш ода тига алоқадор бўлади. Бундан ташқари, тарқоқ атеросклероз бўлмагани ҳолда қўл ва оёқларнинг майда ва ўртача артериялари ҳам зарарланади.

**Этиологияси ва патогенези.** Бюргер касаллигининг этиологияси билан патогенезида чекишга ва ирсий омилларга катта аҳамият берилади, чунки касалларда HLA-A9 ва HLA-B5 топилади. Секинлик билан юзага чиқадиган ўта сезувчанлик реакцияси, қон ивувчанлигининг кучайганини ҳам истисно қилиб бўлмайди.

Облитерацияловчи тромбангиитда яллиғланиш жараёни олдинга артерияларда бошланиб, кейинчалик яқин атрофдаги веналар ва нерв тоалаларига ўтади. Бунда томирлар йўғон фиброз тортмалар кўринишига кириб, деворлари сегментар тарзда йўғонлашиб боради. Томирларнинг зарарланган жойларида уюшиш ва реканализациянинг турли босқичларидаги тромблар кўзга ташланади. Тромб микроскоп билан текшириб кўрилганида микроабсцесслар борлиги маълум бўлади, буларнинг марказида нейтрофиллар жойлашган, томирнинг тромбга тақалиб турган деворида эса гранулёматоз яллиғланиш бошланган бўлади. Томир деворининг сал нарироқдаги қисмида носпецифик яллиғланиш борлиги кўзга ташланади. Касаллик зўрайиб боргани сайин яллиғланиш жараёни томирлар адвентицийсига ўтиб, вена ва нерв атрофида периартериал чандиқ тўқима юзага келади. Томир-нерв тутами (артериялар, веналар ва нерв стволи) атрофида фиброз филоф пайдо бўлиши облитерацияловчи тромбангиитнинг бошқалардан ажратиб турувчи муҳим хусусиятидир.

**Клиник манзараси.** Касаллик клиник жиҳатдан олганда сурункасига ва гоҳо сусайиб, гоҳо зўрайиб ўтиб боради, юза веналарнинг варикоз кенгайишидан бошланади. Катта болдир ёки тирсак артерияси зарарланганида оёқ ёки қўлларда ишемия бошланиб, одам тинч турган маҳалида ҳам йўқолмайдиган оғриқ пайдо бўлади. Оёқ панжаси ёки бармоқларда трофик яралар пайдо бўлади. Касалликнинг зўрайиб бориши оёқ гангренасига олиб боради. Гангрена эса оёқни тездан кесиб ташлашни талаб қилади.

## РЕЙНО КАСАЛЛИГИ

Томирларнинг органик шикастларига учрашдан бошланадиган юқоридаги синдромлардан фарқ қилиб, Рейно касаллигининг асосида майда артерия ва артериолаларнинг маҳаллий тарзда мудом спазм бўлиб туриши ётади, бу нарса тана дистал қисмлари, одатда, қўл ва оёқ бармоқлари, бурун учи ёки қулоқларнинг оқариб туришига ёки цианозга учрашига олиб келади. Бу идиопатик касаллик бўлиб, кўпроқ ёш жувонларда учрайди. Қизил волчанка (югирик), склеродермияда кузатиладиган ва Рейно касаллигига алоқаси бўлмаган, лекин тананинг дистал қисмларида томирлар етишмовчилиги билан ўтадиган Рейно феномени ҳам тасвирланган.

**Этиологияси ва патогенези.** Рейно касаллигининг этиологияси ва патологияси маълум эмас. Марказий ва периферик вазомотор-



ларнинг совуқ ва ҳис-ҳаяжонлар таъсирига ортиқча реакция кўрсатиши аҳамиятга эга, деб тахмин қилинади. Анатомик жиҳатдан олганда томирлар амалда ўзгармаган бўлади, лекин спазмлар узоқ давом этаверадиган бўлса, томирлар интимаси иккиламчи тартибда қалинлашиб қолади. Классик ҳолларда касалликнинг бошида томирлар спазми камдан-кам кузатилади ва совуқ таъсирига реакция тариқасида бошланади. Бунда иккала қўл бармоқлари томирларнинг кескин торайиб қолганлиги (спазм) туфайли оқариб туради, сўнгра спазмдан дистал томонда жойлашган капиллярларда қон димлиниб қолиши муносабати билан цианоз бошланади. Қон оқими аслига қайтганида бироз вақтдан кейин бу цианоз йўқолиб, гиперемия бошланади ва қўл бармоқлари иссиқ бўлиб қолади. Бундай ўзгаришлар бармоқларнинг учларида кўпроқ сезиладиган бўлади.

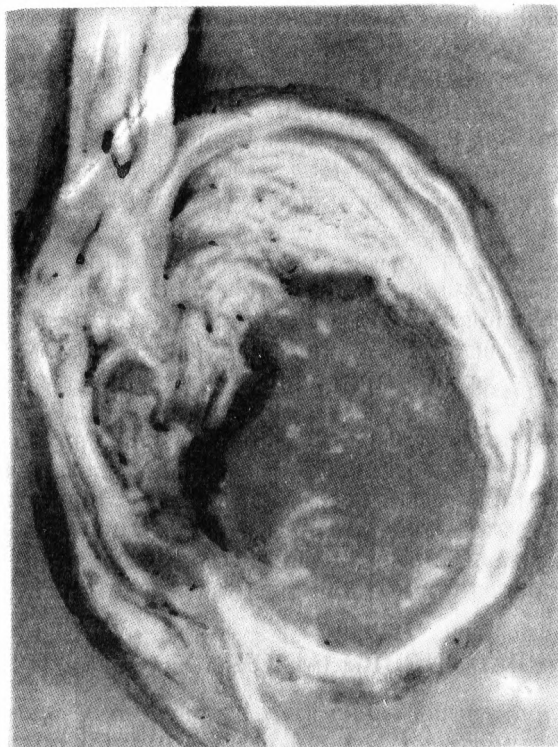**Клиник манзараси.** Рейно касаллигининг клиник ўтиши ҳар хил. Кўпинча жараён неча йиллар давомида доим бирдай тураверади ёки ўз-ўзидан сусайиб бориши мумкин. Гоҳида Рейно касаллиги зўраяди, бунда доим ҳар хил даражада ифодаланган цианоз кузатилади. Тери трофикаси издан чиқиб, яралар пайдо бўлади. Бармоқ учларида гангрена бошланган ҳоллари ҳам тасвирланган.

## ТОМИРЛАР АНЕВРИЗМАСИ

*Томирлар аневризмаси шу томир зарарланган жойидаги деворининг кескин шишиб чиқиб туришидир.* Бундай ҳодиса томир йўлида кенгайиб кетган жойлар пайдо бўлишига олиб келади.

Аневризма томирлар деворида унинг мустаҳкамлигини сусайтириб қўядиган ҳар хил патологик жараёнлар бошланиши натижасида пайдо бўлади. Аневризмалар веналарда ҳам, артерияларда ҳам кузатилиши мумкин, лекин улар аорта ва интракраниал артерияларда кўпроқ пайдо бўлади. Томирлар аневризмаларининг асосий сабаблари туғма нуқсонлар, ўчоқли инфекция жараёнлар (микотик аневризма), травмалар (травматик аневризмалар), система касалликлари бўлиши мумкин. Атеросклероз, захм, аорта ўрта пардаси некрозида ҳам аневризматик кенгаймалар юзага келиши мумкин. Бундай ҳолларда интракраниал томирлар пардалари орасида ҳам аневризма пайдо бўлиб, мияга қон қуйилишига олиб келиши мумкин.

Аневризмалар ҳар хил — цилиндрсимон, халтасимон, ноксимон шаклда бўлади. Халтасимон аневризманинг диаметри 15—20 см га етади. Аневризмага кириш йўли (аневризма оғзи) кичик ёки аневризма диаметрига тенг бўлиши мумкин. Аневризмада қон тўпланиб қолиб, тромб пайдо бўлишига олиб келади, бу тромб аневризманинг деворига ёпишган ёки унинг бўшлигини бутунлай тўлдириб қўйган бўлиши мумкин (16-расм). Тромб ретракцияга учра-



16- расм. Томир аневризмасида тромб ҳосил бўлиши.

ганида у аневризма деворидан узилиб чиқа олади, шунинг натижасида бўш қолган жойга яна қон тушади. Мана шунинг учун ҳам янги тромблар ҳамиша аневризма деворидан топилади. Бу шундан далолат берадики, қон босими туфайли аневризма халтачасига доимо гемодинамик куч таъсир қилиб туради, бу нарса томир деворининг янада кўпроқ дилатациясига сабаб бўлади. Аневризма цилиндрсимон шаклда бўлганида деворига тақалган симметрик тромблар юзага келади. Тут мевасига ўхшаб кетадиган аневризмалар майда бўлиши билан ажралиб туради, уларнинг диаметри 0,5 см дан 2 см гача боради. Асосан миянинг майда артерияларида, хусусан Виллизий доираси томирларида пайдо бўлади.

#### АТЕРОСКЛЕРОТИК АНЕВРИЗМА

Асосан эркакларда 50 ёшдан кейин пайдо бўладиган *аорта аневризмасининг энг кўп учрайдиган сабаби атеросклероздир*. Аневризманинг асосан учрайдиган жойи — қорин аортаси, лекин у аортанинг ҳар қандай бўлимида ҳам пайдо бўлиши мумкин. Анев-

ризма аксари буйрак артериялари чиқиб келадиган жойдан пастроқда пайдо бўлади. Қорин аортасида фақат *атеросклерозда кузатиладиган аневризма* бўлганида кўпинча ёнбош артерияларида ҳам аневризма бўлади.

Аорта аневризмаси халтасимон ёки цилиндрсимон шаклда бўлиши мумкин. Диаметри кўп деганда 15 см га, узунлиги 25 см га боради. Аорта аневризмаси атеросклерознинг энг жиддий асоратларидан биридир. Маълумки, атеросклерозда аорта ўрта пардаси емирилиб кетади, шунинг натижасида аорта деворининг шиқлигига катта путур етади. Аневризма халтасида унинг деворига тақалиб турадиган тромб ҳосил бўлиши характерлидир, айни вақтда аорта деворининг аневризмага яқин жойлашган қисмида ҳам тромблар ҳосил бўлиши мумкин. Цилиндрсимон шаклдаги аневризмаларда тромб аневризма доирасидан ташқарига чиқмайди.

**Клиник манзараси.** Атеросклеротик аневризманинг клиник манзараси жараённинг қаердан жой олганига боғлиқ. Тромб ҳосил бўлганида тромбоэмболия бошланиш хавфи туғилади. Бундан ташқари, томирдек уриб турадиган ва катталашиб борадиган аневризма атрофдаги тўқима ва органларни, масалан, умуртқалар танасини босиб қўйиши ёки иритиб юбориши (аррозияга учратиши) мумкин. Аорта қорин бўлимида аневризма борлигидан ичак ириб кетган, аорта кўкрак бўлими аневризмасида трахея ёки қизилўнғач девори «емирилиб кетган» ҳоллар тасвир этилган.

Аневризманинг хавfli асорати, айниқса йирик аневризма ҳолларида, унинг ёрилиб кетишидир. Диаметри 6—7 см дан кўпроқ келадиган аневризма ёрилиб кетган маҳалда беморларнинг тахминан 80 фоизи қон кетишидан 10 дақиқа ичида ўлиб қолади. Яхшиямки, қорин аортаси аневризмаси буйрак артерияларидан пастда жойлашган ҳолларла, бу аневризма ўз вақтида аниқлаб олинса, қорин аортасида пластик операция ўтказиб, сунъий томир қўйиш мумкин. Бундай операциянинг ўлим билан тугаш ҳоллари жуда камдан-кам учрайди.

## ЗАХМ АНЕВРИЗМАСИ

Бундай аневризма захмнинг учинчи даврида (висцерал захмда) бошланадиган захм аортити муносабати билан пайдо бўлади. Захм касаллиги учун майда томирлар, айниқса *vasa vasorum*, аорта адвентицийсининг зарарланиши характерлидир. Бу томирларнинг кўп қисми кўкрак аортасининг проксимал бўлимида жойлашганлиги учун захм муносабати билан аорта қопқоқлари ва равоғи кўпроқ зарарланади. Захмга алоқадор аортит одамга захм юққанида орадан 15—20 йил ўтганидан кейин бошланади ва 40—55 яшар эркакларда уч барабар кўпроқ кузатилади.

**Патологик анатомияси.** Морфологик жиҳатдан олганда дастлабки даврларда *vasa vasorum* да эндартериит бошланиб, бу томирлар деворлари атрофида плазматик ҳужайралар периваскуляр энглик кўринишида тўпланиб боради. Аортани озиқлантириб турадиган томирлар йўлининг торайиб қолиши аортадаги эластик ва мускул толалари ҳамда ўрта пардасининг ишемия туфайли зарарланиб, кейинчалик медиа (артериянинг ўрта пардаси)да юлдузсимон чандиқ ҳосил бўлишига олиб боради. Адвентицийда фиброз қалинлашма ҳам пайдо бўлади. Медиа (артериянинг ўрта пардаси)даги фиброз чандиқ ўз навбатида интима юзасида бурмалар ҳосил бўлишига йўл очади. Бундан ташқари, фиброз жараён томирнинг бошланиш жойига ҳам ўтиб, унинг торайиб қолишига сабаб бўлиши мумкин.

Ўрта пардаси емирилиб кетиши натижасида аорта девори ўзининг эластик негизидан (пишиқлигидан) маҳрум бўлади ва ўша жойи тез орада кенгайиб, захмга алоқадор аневризма ҳосил қилади. Бу жойда атеросклеротик жараён ҳам бошланиши мумкин. Натижада аневризматик кенгайма янада катталашади. Бироқ, аорта равогининг юқорига кўтарилувчи қисмида аневризма борлиги бу аневризманинг табиатан захмга алоқадор эканлигидан дарак беради. Кўкрак қафаси рентгенограммасида аорта юқорига кўтарилувчи қисмининг кальцификацияси борлиги захмга алоқадор аортитдан дарак берадиган муҳим диагностик белги бўлиб ҳисобланади. Захмга алоқадор аневризманинг катталиги баъзан 15—20 см га боради. Дилатация аорта қопқоқларининг фиброз ҳалқасига ҳам ўтиши мумкин. Бунинг натижасида аорта қопқоқлари узайиб, эркин учлари қалин тортиб, думалоқлашади, бу нарса пировард натижада аорта қопқоқлари етишмовчилигига олиб келади. Функционал жиҳатдан тобора кўпроқ зўр келаверишидан чап қоринча гипертрофияга учраб кенгайди. Юрак оғирлиги ортиб, 1000 г гача бориб қолади.

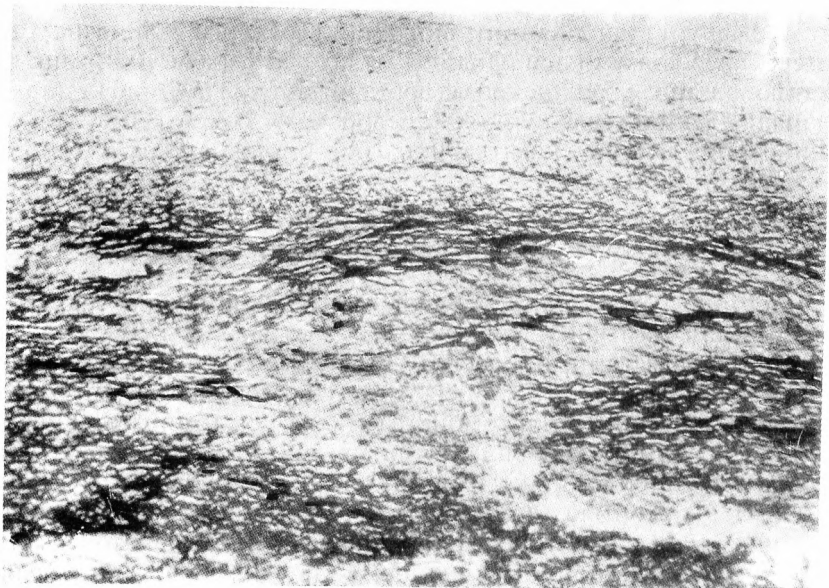
**Клиник манзараси.** Захмга алоқадор аневризманинг клиник кўринишлари ҳар хил. Бунда қуйидагича ҳодисалар кузатилиши мумкин: 1) ўпка ва нафас йўллари босилиб қолиши туфайли нафас етишмовчилиги бошланиши; 2) қизилўнғач босилиб қолиши муносабати билан ютишнинг қийинлашуви; 3) ҳиқилдоқнинг қайтувчи нерви босилганида мудом йўталавериш; 4) қовурға суяклари ва умуртқа таналари аррозияси туфайли оғриқ бўлиши. Бундан ташқари, захмга алоқадор аневризма аорта қопқоқлари етишмовчилигига олиб бориши мумкинки, бу нарса захм аортити билан оғриган касаллар ўлимининг сабабларидан биридир. Жараённинг аорта деворидан коронар артерияларнинг бошланиш жойига ўтиб, шу жойларда стеноз пайдо қилиши миокардда ишемия бошланиб, инфаркт ҳам пайдо бўлишига сабаб бўла олади. Аорта аневризмасининг бирдан ёрилиб кетиши, бронх ёки қизилўнғач сингари ҳаёт учун муҳим органлар девори емирилиб, буларнинг ичига бир талай қон тушиши ҳам ўлимга сабаб бўлиши мумкин.

## АОРТА ЎРТА ПАРДАСИНИНГ ИДИОПАТИК НЕКРОЗИ

Бу патологик жараён асосан аортада учрайди, лекин гоҳо йирик артериялар ҳам зарарланади. Аорта ўрта пардасининг идиопатик некрозида эластик ва мускул толалари ўткир яллиғланиш ва некрозга алоқадормас сабабларга кўра емирилиб кетган бир қанча зарарланиш ўчоқлари пайдо бўлади (17-расм). Шу муносабат билан бу касаллик сурункали дегенератив жараён деб ҳисобланади.

Одамнинг ёши улғайиб борган сайин медианекроз кўпроқ учраб, кўпроқ сезиладиган бўлиб боради ва кейинчалик аневризма пайдо бўлиши учун қулай шарт-шароитлар туғдиради. Бундай аневризма атеросклеротик аневризмадан фарқ қилиб, томирлар қатламини бир-биридан ажратиб қўядиган ва ажратмайдиган бўлиши мумкин.

**Этиологияси ва патогенези** маълум эмас. Ҳамма қўллаб-қувватлайдиган фикрга мувофиқ, аорта ўрта пардасининг некрози бириктирувчи тўқима толалари (коллаген, эластик толалар) синтезида туғма нуқсон бўлишига боғлиқдир. Медианекроз гипертензияси бор ўрта яшар кишиларда кўпроқ учрайди. Ёши қайтган маҳалда бўйида бўлган аёлларда, аорта коарктацияси пайтида ҳам идиопатик медианекроз бошланган ҳоллар тасвирланган. Бундан ташқари, аортада сезиларли медианекроз борлиги Марфан синдроми — бириктирувчи тўқима ирсий касаллигининг муҳим белгиларидан биридир.



17- расм. Томир деворининг идиопатик медианекрози.

Организмга ортиқча миқдорда эстроген кириб туриши ва рух этишмовчилигининг аҳамияти борлиги тажрибада ўтказилган текширишларда аниқланган. Гипертензия маҳалида кўпинча рўй берадиган гемодинамик травма ҳам медианекроз пайдо бўлишида маълум ўрин тутади, деб тахмин қилинади, пульс тўлқинларининг зўри ҳаммадан кўп тушиб турадиган кўкрак аортасида ушбу жараённинг кўпроқ учраши ана шундан дарак беради. Медианекрознинг келиб чиқиш сабаблари тўғрисидаги фаразларнинг кўплиги бу касалликни идиопатик касаллик деб қарашга имкон беради. Биз аллоген буйрак реципиентларида аневризма пайдо қилган медианекрозни учратдик, бу ҳодиса шу касалликнинг келиб чиқишида иммун жараёнлар аҳамиятли эканлигини кўрсатади.

**Патологик анатомияси.** Микроскоп билан текшириб кўрилганда аорта деворининг ўрта пардасида гликозамингликанларга бой базофил модда билан тўлиб турган нуқсонли жойлар топилади. Уларда эластик толалар ва силлиқ мускул ҳужайралари бўлмайди. Бундай жараён аорта ўрта пардасининг ташқи қисмида кўпроқ кўзга ташланади. Бу ўзгаришлар гарчи аниқ белгиланган чегаралар билан ажралиб турмаса-да, кистоз некроз деб ҳисобланади. Типик ҳолларда ана шундай деструктив жараён атрофида яллиғланиш реакцияси бўлмайди. Медианекрозда кўзга ташланадиган атеросклероз жуда ҳар хил даражада бўлади. Аорта ўрта пардаси бирмунча кўпроқ некрозга учраган ҳолларда аорта деворида атеросклеротик ўзгаришлар унча топилмайди. Мана шу нарса медианекроз томирлар ўрта пардасининг бирламчи касаллиги эканидан, унинг атеросклерозга алоқаси йўқлигидан далолат беради. Анатомик жиҳатдан олганда медианекрозда аорта интакт ҳолда бўлиб кўзга ташланади, лекин унда кўпинча аневризмага ўхшаб кенгайган жой ёки томир девори қаватларини бир-биридан ажратиб қўйган аневризма топилади.

### **АОРТАНИ ҚАТЛАМЛАРГА АЖРАТУВЧИ АНЕВРИЗМА**

Аортани қатламларга ажратувчи аневризма идиопатик медианекрознинг ҳаммадан кўп учрайдиган асоратидир. Бунда томир девори қаватларининг орасига узунасига кетган йўналишда қон ўтиб, кейинчалик ана шу аневризма ёрилиб кетади. Бу аневризма томир деворининг ички томонига ёрилиб, қон томир йўлига қуйилиши ёки томир деворидан ташқари томонга қуйилиб қолиши мумкин (буниси кўпроқ учрайди). Типик ҳолларда кўкрак аортаси интимаси томонида тешик бўлиб, томирнинг ўрта пардасига шу тешикдан қон киради-да, «қатламларга ажратувчи гематома» ҳосил қилади. Бундай аневризма 40—60 ёш атрофидаги эркаклар орасида кўпроқ кузатилади. Гипертензия ана шундай аневризма юзага келиши хавфли соладиган жиддий омилдир.

Бириктирувчи тўқиманинг туғма норасолиги бўлган ҳолларда эркак ва аёлларда бир хилда учрайверади. Бундай аневризманинг келиб чиқишида гипертензиянинг ҳеч қандай аҳамияти бўлмайди. Масалан, Марфан касаллигида ана шундай бўлади.

Томир деворини қатламларга ажратувчи аневризма пайдо бўлишида интиманинг тўсатдан чатнаб ёрилиши муҳим аҳамиятга эга деб ҳисобланади, ана шундай ҳодиса томирнинг пастдаги қатлами орасига қон ўтиб, ўрта пардасининг ажралиб қолишига олиб келади. Бошқа тадқиқотчилар бундай аневризма пайдо бўлишини аортанинг зарарланган жойидаги *vasa vasorum* нинг ёрилишига боғлиқ деб ҳисоблайдилар.

**Патологик анатомияси.** Томирнинг қатламларга ажралиши аортанинг юқорига кўтарилувчи қисмидан бошланади, бу ерда аортанинг ўрта пардасига кириш тешиги аниқланади. Шу ердан жараён тарқалиб, юраккача ва пастга томон — кўкрак аортасининг қуйи қисмига етиб боради. Қатламларга ажралиш баъзан проксимал йўналишда коронар артерияларга ўтади. Қатламларга ажратувчи аневризманинг узунлиги жуда ҳар хил бўлади. Томир деворининг қатламларга ажралиши кўпинча ёнбош ва сон артериясини ҳам ўз ичига олади. Жараёнга сон артерияси қўшилиб кетганида унинг йўли жуда торайиб, томир босилиб қолади.

Томир деворининг ичига қон қуйилиб қолган жойлар томирнинг гир айланасига ёки бир қисмига ўтган бўлиши мумкин. Булар арзимаган даражада ёки катта-катта бўлиши ҳам мумкин. Аорта девори синчиклаб кўздан кечирилганида интиманинг тешиги аксари аортанинг юқорига кўтарилувчи қисмидан, аорта қопқоқларининг 5—10 см нарисидан, гоҳо кўкрак аортасининг дистал бўлимидан топилади. Баъзан тешиклар иккита бўлади, буларнинг проксимал томондагиси қон кирадиган тешик бўлса, дистал томондагисидан қон чиқиб кетиб туради.

Томир девори қатламларини ажратиб қўядиган аневризма ҳосил бўлиши **клиник жиҳатдан** олганда, кўкрак қафасининг олдинги девори соҳасида қаттиқ азоб берадиган оғриқ пайдо бўлиши билан бирга давом этади. Бироздан кейин бу оғриқ кишининг орқаси ва пастки томонига тарқалиб боради. Оғриқнинг зўрлиги баъзан диагностик жиҳатдан хато қилишга сабаб бўлиши мумкин. Чунки бундай оғриқни ўткир миокард инфаркти ёки меъда ярасининг ёрилиб кетганига алоқадор, деб ўйлаш мумкин. Томир девори аортанинг чиқиш жойидан қатламларга ажралган маҳалларда аускультацияда шовқин эшитилади. Жараён аортадан чиқувчи артерияларнинг оғзига ўтиши билан ҳар хил симптомлар пайдо бўлади. Умуртқаларга борувчи майда артерия шоҳларининг босилиб қолиши тана устки қисмида сезувчанлик ва ҳаракатланиш функцияларининг бузилишига олиб келади. Буйрак артерияси жараёнга қўшилиб кетган маҳалда ёнбошда оғриқ пайдо бўлиб, геморра-

гия, олигурия бошланади. Буйрак артерияси деворининг қатламларга ажралиб қолиши баъзан шу артерия йўли жуда торайиб, буйрак инфаркти пайдо бўлишига олиб келади. Коронар артериялар деворининг қатламларга ажралиши туфайли бошланадиган миокард инфаркти камроқ учрайди.

**Клиник манзараси.** Клиник жиҳатдан қандай ўтишига қараб, томирлар деворини қатламларга ажратувчи аневризманинг икки хили тафовут қилинади. *Биринчи хили* аорта юқорига кўтарилувчи қисми деворининг қатламларга ажрала бошлаши билан таърифланади. *Иккинчи хилида* қатламларга ажралиш ўмов ости артериясидан дисталроқ томонда бошланади ва пастга томон давом этиб бориб, аортанинг пастга тушувчи қисмига ҳам ўтади.

Томир деворини қаватларга ажратиб қўядиган аневризма анча катта хавф туғдиради, чунки унинг ёрилиб, плевра ёки перикард бўшлиғига қон қуйилиши ўлимга олиб боради. Бу касалликнинг биринчи хилида ўлим ҳоллари кўпроқ учрайди.

## АРТЕРИОВЕНОЗ ФИСТУЛАЛАР

Артерия билан веналар ўртасида фистулалар ҳар хил сабаблар туфайли пайдо бўлади: томирларнинг туғма ривожланиш нуқсонлари бор маҳалларда артерия аневризмаси ёндош венага ёрилган вақтда, патологик жараён ё артерия, ё вена деворини ёриб, булар ўртасида сунъий йўл пайдо бўлган маҳалларда юзага келиши мумкин.

Фистула томирлар деворида яллиғланиш жараёни туфайли некроз бошланган пайтда ҳам пайдо бўлиши мумкин.

## ВЕНАЛАРНИНГ ВАРИКОЗ КЕНГАЙИШИ

*Бу турдаги веналар патологияси веналар йўлининг ҳаддан ташқари кенгайиб, тугун-тугун эгри-бугриликлар пайдо бўлиши билан таърифланади.* Веналарнинг варикоз кенгайишига олиб келадиган асосий сабаблар қуйидагилардир: 1) мускул-эластик толалардан иборат асоснинг заифлиги ва 2) томир ичида босимнинг ортиб кетиши.

Варикоз бошланадиган энг типик жойлар оёқ, қизилўнғач шилимшиқ ости қавати, тўғри ичак ва уруғдон тизимчасининг юза жойлашган веналаридир. *Оёқнинг юза веналарида варикоз кўпроқ пайдо бўлади, чунки бу веналарда босим бирмунча юқори бўлади, уларнинг атрофидаги клетчатка эса ўз тузилишига кўра шу веналар йўлининг кенгайишига қаршилик кўрсата олмайди.* Қариш жараёнида мускуллар тонуси йўқолиб, улар атрофияга учраши, вена деворларида дистрофик жараёнлар бошланиши туфайли оёқ веналари



соғлом одамда ҳам кенгайиб қолади. Мана шуларнинг ҳаммаси бир кўшилиб, веналар кенгайиб кетишига ва қопқоқларининг функционал жиҳатдан етишмай қолишига олиб келади. Шу сабабдан ҳам веналарнинг варикоз кенгайиши 50 ёшдан ошган одамларда кўпроқ (50 фоиз ҳолларда) учрайди. Оилавий мойиллик бўлган ҳолларда бу жараён одамларнинг бирмунча ёшлик пайтида ҳам бошланаверади.

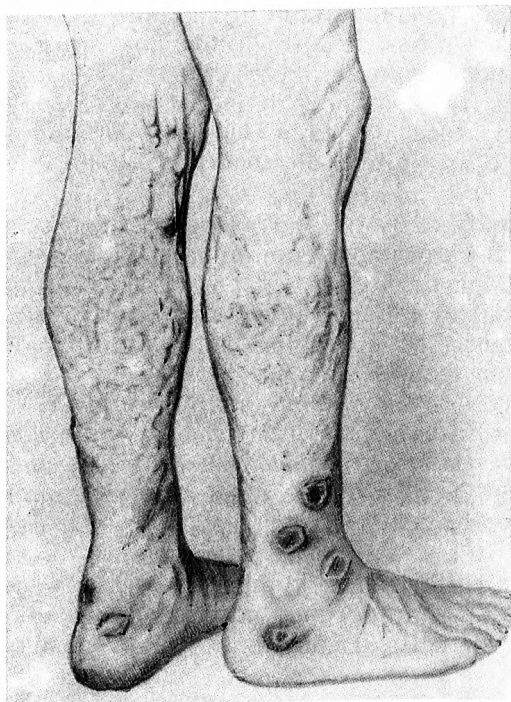
Оёқ веналарининг варикоз кенгайиши аёлларда кўпроқ кузатилади, веналарда қон яхши юришмай қолишининг сабабларидан бири бўлмиш ҳомиладорлик шунга йўл очади. Оёқ веналарининг, масалан, ўсма туфайли босилиб қолиши ёки тромб, эмбол билан тикилиб қолиши уларда локал гипертензия бошланишига олиб келадиган омиллар жумласидандир.

*Бавосил (геморрой) — тўғри ичак дистал бўлимининг орқа тешикка ўтиш жойидан ўрин олган геморроидал веналар чигалининг варикоз кенгайиши натижасида юзага келади.* Бавосил бошланишида кичик чанокдаги қон босимининг узоқ муддат кўтарилиб туриши катта аҳамиятга эга деб ҳисобланади, такрор-такрор ҳомиладорлик бўлганида, одам мудом ўтириб ҳаёт кечирадиган маҳалларда, қабзият бўлган, тез-тез оғир юк кўтарган пайтларда ана шундай ҳодиса кузатилади. Жигар циррози муносабати билан бошланадиган портал гипертензия ҳам бавосилнинг муҳим сабабларидан биридир.

*Жигар циррози маҳалида қизилўнғач веналарининг варикоз тарзда кенгайиб кетиши инсон ҳаёти учун хавф туғдиради, бу веналарнинг варикоз кенгайиши портал гипертензия билан давом этиб боради. Уларнинг ёрилиб кетиши жигар циррозининг хавфли асорати бўлиб ҳисобланади.*

**Патологик анатомияси.** Макроскопик йўл билан текшириб кўрилганида веналар кенгайиб, буралган, чўзилган бўлиб кўзга ташланади ва тугунчалари ҳамда томир деворида аневризма ҳосил қилган халтасимон кенгаймалари борлиги билан таърифланади (18-расм). Варикоз кенгайган веналар деворининг қалинлиги ҳар хил бўлади. Томирнинг ҳаммадан кўра кўп кенгайган жойлардаги девори юпқа тортиб кетади, шу билан бир вақтда унинг ёнидаги вена сегментининг ўрта пардаси компенсатор тарзда гипертрофияланиб, фиброз пайдо бўлади, бу нарса вена деворининг қалинлашиб қолишига олиб келади. Вена қопқоқлари шаклининг ўзгариб (қалинлашиб, буралиб қолиши, калта тортиши), тромбоз пайдо бўлиши характерлидир.

Микроскоп билан текширилганда вена деворининг нотекис қалинлашгани топилади. Вена девори компенсатор тарзда гипертрофияланган жойларда интимада фиброэластоз юзага келади: ангиофил ва эластик асос дағаллашиб, унда коллаген толалар пайдо бўлади, силлиқ мускул толалари гипертрофияси кўзга ташланади.



18- расм. Оёқ веналари варикоз кенгай-  
ишга учраб, трофик яралар ҳосил  
бўлган.

рикоз кенгайиши эндигина бошланган даврда симптомсиз ўтади. Жараён зўрайиб боргани сайин вена қопқоқларининг етиш-мовчилиги пайдо бўлиб, бу нарса ўз навбатида гидростатик босимнинг анча ортишига олиб келади. Веналарда қон сезиларли даражада димланиб қолиб, шишлар пайдо бўлади. Натижада тўқималарнинг қон билан таъминланиши янада ёмонлашади. Беморларнинг оёғи оғирлашиб, болдир мускулларининг кечалари тортишиб туришидан нолиши характерлидир. Терида трофик ўзгаришлар (атрофия, қовжираш, пигментация) бошланиб, дерматитлар пайдо бўлиши, сурункали варикоз яралар, тромбоз юзага келиши асосий асоратлар жумласига киради. Оёқдаги юза веналар тромбозининг гоҳ-гоҳ асорат бериб, ўпкада тромбоземболия ҳосил қилишини айтиб ўтиш керак. Бавосил асорати тариқасида тромбофлебит пайдо бўлиши, қон кетиб туриши, парапроктит бошланиши, ташқарига чиқиб қолган тугунлар қисилиб қолиши мумкин. Айниқса дефекациядан кейин ачиштириб тура-

Жараён зўрайиб боргани сайин вена девори эластик толалари дегенерацияга учраб, мускул толалари атрофияланади, венанинг ўрта деворига кальций тузлари тўпланиб, пироварднатижада флебосклероз бошланади.

Бавосил учун шиллик парда билан қопланган сербар оёқчали тугун ҳосил бўлиши характерлидир. Бундай тугунларнинг деворлари юпқа тортади, кўпинча яра бўлиб кетади ёки ирийди. Кесиб олинган гемorroидал тугунлар микроскоп орқали текширилганида каверноз таналарнинг гиперплазияга учраб, деворлари қалинлашиб қолгани, склерозлангани топилади.

#### **Клиник манзараси.**

Оёқ веналарининг ва-

диган оғриқлар пайдо бўлиши мумкин. Варикоз тарзда кенгайиб кетган қизилўнғач веналари ёрилиб, қон кета бошлаши хавфли асорат бўлиб ҳисобланади.

## ФЛЕБОТРОМБОЗ ВА ТРОМБОФЛЕБИТ

*Булар вена девори яллиғланиши ва тромбоз пайдо бўлиши билан таърифланадиган вена касалликларидир. Айни вақтда яллиғланиш олдин бошланиб, кейин тромбоз пайдо бўлиши ёки, аксинча, олдинга тромбоз пайдо бўлиб, кейин вена девори яллиғланиб кетиши мумкин. Кўпчилик тадқиқотчилар «тромбофлебит» ва «флеботромбоз» атамалари битта касалликнинг бошида учрайдиган ҳодисалардир деб ҳисоблайди ва бу атамаларни синонимлар деб билади.*

Тромбоз кўпинча оёқнинг чуқур веналарида, айниқса болдир мускулларида пайдо бўлади ва аксари симптомсиз ўтади. Бироқ, бу жойдаги тромбларнинг кўпинча ўпка эмболиясига сабаб бўлиб, инфаркт бошланишига олиб боришини таъкидлаб ўтиш керак. Ўпка эмболияси беморларнинг тўсатдан ўлиб қолишига олиб борадиган сабаблардан биридир. Флеботромбоз аксари сезиларли юрак етишмовчилиги бор касалларда, одам узоқ вақт ётиб қолишга мажбур бўлган пайтларда, операциядан кейин оёқ қимирламайдиган қилиб боғлаб қўйиладиган вақтларда (иммобилизация), ўсмалар, кучли шикастлар бўлган маҳалларда кузатилади. Айниқса қорин бўшлиғида рак ўсмаси бор пайтларда миграцияланадиган тромбофлебит бошланиши характерлидир.

**Патологик анатомияси.** Яллиғланиш жараёни венанинг ички пардаси томонидан (эндотромбофлебит) ёки ташқи томонидан бошланиши мумкин (перитромбофлебит). Тромбоз аслида эндотелий шикастланишидан бошланади. Эндотромбофлебитда вена девори гиперемияга учраб, шишади, унга полиморф ядроли лейкоцитлар ўтади (инфильтрация). Тромб ҳосил бўлган жойда эндотелий бўлмайди. Перитромбофлебитда венанинг ташқи пардаси зарарланади. У қалинлашиб, гунгирт-сарик тусга киради, баъзи жойларга қон қуйилиб қолади. Лейкоцитлар инфильтрацияси периваскуляр бириктирувчи тўқимадан венанинг ташқи пардасига, кейин ўрта ва ички пардасига ўтади. Vasa vasorum атрофидаги яллиғланиш инфильтрацияси кўпроқ сезиладиган бўлади, бу томирларнинг девори некрозга учраб, уларнинг ичида тромб ҳосил бўлади. Vasa vasorum системасида қон айланишининг бузилиши вена деворида дистрофик ва некротик ўзгаришлар пайдо бўлишига олиб келади. Тромбофлебит ва флеботромбоз оқибатида вена деворида склероз бошланиб, тромб пайдо бўлади.

## УСТКИ КОВАК ВЕНА СИНДРОМИ

Бу синдром устки ковак вена ўсма билан босилиб қолганида ёки вена йўлига ўсма ҳужайралари ўсиб кирган маҳалларда бошланади. Устки ковак венанинг босилиб қолиши аксари бирламчи бронхоген рак ёки кўкс оралиғи лимфомасида кузатилади. Бирмунча камроқ ҳолларда аорта аневризмаси ҳам устки ковак вена синдромига сабаб бўлиши мумкин. Томирнинг босилиб қолишига олиб келган сабабдан қатъий назар, бу синдром тўқ цианоз пайдо бўлиши, бош, бўйин, қўл веналарининг кескин кенгайиб кетиши билан намоён бўлади. Упка томирлари босилиб, кейинчалик респиратор дистресс-синдром, яъни ўткир нафас етишмовчилиги бошланиши ҳам характерлидир.

## ПАСТКИ КОВАК ВЕНА СИНДРОМИ

Бу синдром пастки ковак вена ўсма билан босилиб қолиши ёки вена йўлининг унга ўтган ўсма ҳужайралари билан тикилиб қолиши натижасида бошланади. Бундан ташқари, пастки ковак венанинг сон ва ёнбош венасидан юқорироқ қисмида тромбоз пайдо бўлиши ҳам шу венанинг босилиб қолишига кўп сабаб бўлади. Гепатоцеллюляр рак ва буйрак раки ҳам вена йўлига тез инвазияланиб ўтадиган бўлгани учун пастки ковак вена синдромига сабаб бўлиши мумкин. Бу синдром оёқларнинг анча шишиб, қорин бўшлиғидаги коллатерал юза веналарнинг кенгайиб кетишига олиб боради. Буйрак веналари ҳам жараёнга қўшилиб кетган маҳалларда талайгина протеинурия бошланади.

## ЛИМФА ТОМИРЛАРИ ПАТОЛОГИЯСИ

Лимфа томирларида авж оладиган патологик жараёнлар иккита асосий гуруҳга бўлинади: 1) жуда камдан-кам учрайдиган *бирламчи* патологик жараёнлар ва 2) яллиғланиш ва ўсма пайдо бўлган пайтларда бошланадиган *иккиламчи* жараёнлар. Иккала ҳолда ҳам лимфа томирлари тикилиб қолиб, лимфатик шиш пайдо бўлиши мумкин.

Маълумки, яллиғланиш экссудати лимфа томирларига ўтиб, ўткир лимфангит пайдо қилиши мумкин, стрептококк инфекциясида кўпинча шундай бўлади. Бироқ, бу жараён табиатан қайтар бўлади ва бирламчи ўчоқ барҳам топиши билан йўқолиб кетади. Инфекция лимфа тугунларига тарқалганида (лимфаденитда) жараён анча хавфли тусга киради, чунки бу нарса яллиғланиш жараёнининг лимфа йўллари ва қон оқимига ўтиб кетишига олиб келиши мумкин. Лекин лимфатик шиш маҳалида бирмунча жиддий

асоратлар кузатилади, куйидаги пайтларда шундай шиш пайдо бўлиши мумкин: 1) яллиғланиш оқибатида лимфа томирлари чандиқланиб қолганида; 2) ўсма жараёни лимфа томирларига ёки лимфа тугунларига ўтиб кетганида; 3) регионар лимфа тугунлари батамом олиб ташланган маҳалларда (масалан, сут бези бутунлай олиб ташланаётган пайтда аксилляр лимфа тугунлари ҳам бутунлай олиб ташланганида); 4) пострадиацион фиброзда; 5) лимфа тугунлари филиариатозиди.

Бирламчи лимфатик шиш табиатан чекланган, тугма ёки оилавий бўлиши мумкин. У оилавий бўлган тақдирда бу шишни *Милрой касаллиги ёки ирсий-тугма лимфатик шиш* деб ҳисобланади. Иккала ҳолда ҳам лимфа йўллари ногўғри ривожланган бўлиб, уларнинг тузилиши ва тонуси айниган бўладики, бу нарса улар кенгайиб, қопқоқлари етишмай қолишига олиб келади. Чекланган лимфатик шиш ҳам, худди Милрой касаллиги сингари, бола туғилганидан кейин тез орада пайдо бўлади ва аксари оёқларда кузатилади.

Бирламчи лимфатик шишнинг бирмунча каттароқ ёшда (10—25 яшарлик даврида) ва одатда аёлларда учрайдиган яна бир тури тасвирланган. Унинг этиологияси маълум эмас. Шиш аввалига оёқ панжаларида (битгасида ёки иккаласида баравар) пайдо бўлади. Ёш улғайган сайин шиш тобора кўпроқ сезилиб боради, бу оёқ ҳажмининг кескин катталашиб кетишига олиб боради. Жараён юқорида ҳам тарқалиб, гавдага ўтиши мумкин, бунда одам меҳнатга яроқсиз бўлиб қолади. Лекин жиддий асоратлар кузатилмайди.

Лимфатик шишнинг сабабидан қатъий назар, морфологик жиҳатдан олганда лимфа томирлари тиқилиб қолган жойдан дисталроқ томонда улар кенгайган, шу билан бирга интерстициал суюқлик миқдори кўпайган бўлиб чиқади. Шиш персистенцияси интерстициал фиброз бошланишига олиб келади, бунда фиброз тери ости клетчаткасида айниқса сезиларли бўлади. Тери анча қалин тортиб, тузилишига кўра апельсин пўстига ўхшаб туради. Лимфатик шишнинг асосий асорати ўша шиш пайдо бўлган жойнинг катталашиб қолиши, унга инфекция ўтиши теридида пигментация, сурункали яралар пайдо бўлишидир.

## ЮРАК КАСАЛЛИКЛАРИ

### ЮРАКНИНГ ИШЕМИЯ КАСАЛЛИГИ

Стенокардия

Юрак касаллигидан тўсатдан ўлиш

Миокард инфаркти

Юракнинг сурункали ишемия касаллиги

РЕВМАТИЗМ

ЭНДОКАРДИТ

МИОКАРДИТ

КАРДИОМИОПАТИЯЛАР

ПЕРИКАРДИТ

ЮРАК ВА ТОМИРЛАР НУҚСОНИ

Тугма юрак нуқсонлари

Тугма томирлар нуқсонлари

Турмушда орттирилган юрак нуқсонлари

ЮРАК ЎСМАЛАРИ

### ЮРАКНИНГ ИШЕМИЯ КАСАЛЛИГИ

Юракнинг ишемия касаллиги миокарднинг кислородга бўлган эҳтиёжини қон билан келадиган кислород қоплай олмаслиги натижасида келиб чиқадиган касалликлар гуруҳини бирлаштиради. Кислородга бўлган эҳтиёжнинг шу тариқа қопланмай қолишига кўпчилик ҳолларда коронар томирларнинг атеросклеротик жараён туфайли зарарланиши муносабати билан миокарднинг қон билан етарлича таъминланиб турмаслиги сабаб бўлади. Шунинг учун ҳам юракнинг ишемия касаллигини *юракнинг коронар касаллиги* деб ҳам айтилади. Ҳозир ишемия касаллиги (коронар касаллик) нинг тўрт тури тафовут қилинади: 1) стенокардия, 2) юрак касаллиги туфайли тўсатдан ўлиш, 3) миокард инфаркти, 4) юракнинг сурункали ишемия касаллиги.

Стенокардия транзитор ишемия туфайли бошланади ва тўш орқасида қисқа муддат давом этадиган оғриқ хуружлари билан таърифланади. Миокард ишемияси юрак соҳасида оғриқ бошланганидан кейин бир неча дақиқа ичида одамнинг тўсатдан ўлиб қолишига ҳаммадан кўра кўпроқ сабаб бўладиган касалликдир. Бироқ, одамнинг тўсатдан ўлиши ўпка артериясининг йирик эмболияси ва мияга қон қуйилишига ҳам алоқадор бўлишини эсда

тутиш керак. Юракнинг ишемия касаллигининг фожеага олиб боровчи шакли миокард инфарктidir. Юрак тож томирлари атеросклерози туфайли шу томирларда тромбоз бошланиши миокард инфарктининг асосий сабаби бўлиб ҳисобланади. Айтилиши вақтда бошқа омилларнинг таъсири ҳам истисно этилмайди, масалан, липидлар пероксид оксидланишининг кучайиб кетиши, коронар артериялар спазми, улар йўлининг торайиб қолиши ҳам миокард инфарктига сабаб бўлиши мумкин. Сурункали ишемия касаллигининг асосида коронар артерияларнинг сезиларли атеросклерозидан бошланган майда ўчоқли кардиосклероз билан инфарктдан кейин бошланган кардиосклероз (постинфаркт кардиосклероз) ётади.

**Этиологияси ва патогенези** мураккаб. Юқорида айтиб ўтилганидек, миокард ишемияси бошланишида коронар томирларнинг шу томирлар стенозига олиб борадиган атеросклерозига муҳим аҳамият берилди. Шу билан бирга атеросклеротик пиллакча пастга тушиб боровчи чап коронар артерия билан ўраб ўтувчи чап коронар артериянинг оғзидан 2 см атрофида жойлашган маҳалларда стеноз ҳаммадан кўра кўпроқ сезилдиган бўлади. Ўнг коронар артерияда атеросклеротик пиллакчалар шу артериянинг дистал ва проксимал учдан бир қисмида жойлашган маҳалларда стеноз кўпроқ ифодаланган бўлади.

Юракнинг ишемия касаллиги бошланишига атеросклероздан ташқари, коронар артериялар тромбози, шунингдек бу артериялар атеросклерози маҳалида миокарднинг кислородга бўлган эҳтиёжининг ортиши (жисмонан зўриқиш, эмоционал стресс, гипертензия вақтида) ҳам сабаб бўлиши мумкин. Демак, атеросклероз туфайли йўли торайиб қолган коронар артериялар миокарднинг кислородга тобора кўпроқ ортиб борадиган эҳтиёжини қондира олмай қолса, у вақтда юрак ишемия касаллиги бошланади.

Ўткир коронар етишмовчилик патогенезида *тромбоцитлар агрегацияси, коронар артериялар тромбози, юрак тож томирлари спазмининг* ҳам аҳамияти бор.

*Коронар артериялар спазми* силлиқ мускулларнинг қисқарувчанлик функцияси бузилиб, семиз ҳужайралардан томирларга таъсир ўтказувчи моддалар ажралиб чиқишига боғлиқ деб ҳисобланади (артериялар деворида семиз ҳужайралар сонининг кўпайиб қолиши шу фикрни тасдиқлайди).

*Тромбоцитлар агрегацияси* коронар артериялар йўлини торайтириб қўядиган атеросклеротик пиллакчалар соҳасида микротромблар ҳосил бўлишига олиб боради. Бундай микротромблар одатда томир эндотелийи гемодинамик шикаст туфайли зарарланганида ёки кўчиб тушганида, ёки бўлмаса, атеросклеротик пиллакча яра бўлиб кетганида артериянинг стенозга учраган жойларида ҳосил

бўлади. Бундан ташқари, микротромблар юрак микроциркулятор ўзани томирларида ҳам учрайди. Простагландинлар гомеостази бузилишининг роли ҳақидаги фаразга мувофиқ, эндотелийдан ишланиб чиқадиган простаглицин (тромбоцитлар агрегациясига йўл қўймайдиган ва томирларни кенгайтирадиган модда) билан тромбоксан (тромбоцитлар проагреганти ва вазоконстриктор модда) ўртасидаги нисбатнинг ўзгариши ҳам тромбоцитлар агрегациясига сабаб бўлиши мумкин.

Ҳар хил кимёвий медиаторлар, жумладан аденозиндифосфат, серотонин, катехоламинлар, гистамин ва тромбоцитларни фаоллаштирувчи модда (омил) концентрациясининг ортиши ҳам тромбоцитлар агрегациясига таъсир қилади. Стеноз бошланган жойда тромбоцитлар агрегацияси натижасида томирлар йўли торайиб, гоҳида бутунлай бекилиб ҳам қолади, шу билан бир вақтда қўшни томирларнинг ҳам торайиши томирларга таъсир ўтказадиган, яъни вазоактив моддалар ажралиб чиқишига боғлиқ. Нормада эндотелий простаглициндан ташқари яна бир релаксант модда ишлаб чиқаради ва эндотелий зарарланадиган бўлса, томирларнинг торайиши кучаяди. Коронар томирлар спазми ва тромбоцитлар агрегацияси эндотелий зарарланиши туфайли бошланса ҳам ажаб эмас.

Бироқ, шуни эсда тутиш керакки, тромбоцитлар агрегацияси табиатан қайтар бўлиб, қон айланиши аслига келиб қолиши мумкин, ишемия касаллигига учраган беморларни тромбоцитлар агрегациясига йўл қўймайдиган дорилар, масалан, аспирин билан даволашдаги клиник кузатувлар шундан далолат беради.

Лекин юрак ишемия касаллигининг энг асосий сабаби тўсатдан бошланадиган, узоқ сақланиб турадиган *коронар артериялар тромбозидир*, бундай тромбоз миокард инфарктининг асосий сабаби бўлиб ҳам ҳисобланади. Тромбоз кўпинча коронар артерияларда шу артериялар йўлини торайтириб, қон оқишини сусайтириб қўядиган атеросклеротик пиллакчалар бўлганида бошланади, тромбоз эндотелий шикастланиб, тромбоцитлар агрегацияланиши ва қон ивитувчи системасининг фаоллашувига олиб боради. Пировард-натижада томир йўлини бекитиб қўядиган тромб ҳосил бўлади. Тромб кўпинча атеросклероз туфайли томир зарарланганида, эрозиялар пайдо бўлганида, пиллакчалар яра бўлиб ёрилганида, уларга қон қуйилганида пайдо бўлади. Тромб пайдо бўлган заҳоти қон айланишининг тикланишига қаратилган механизмлар ишга тушиб, фибринолитик система фаол ҳолга ўтади, тромб ретракцияланиб, уюшиб боради. Лекин томир окклюзияси бир неча соат давомида сақланиб туради.

*Юрак ишемия касаллигига коронар томирлар эмболияси, аортанинг коронар артерияларга ҳам ўтадиган аневризмаси, захм аортида коронар артериялар оғзининг стенозга учраши, коронар то-*



мирларнинг травмадан зарарланиб, кейинчалик тромбоз бошланиши, турли этиологияли артериитлар ҳам сабаб бўлиши мумкин.

Коронар томирларда тўсатдан бошланадиган окклюзия оқибатлари ҳам бир қанча омилларга, чунончи атеросклероз бошланган жойнинг катта-кичиклиги, юракнинг компенсатор имкониятлари, коллатераллар (интракоронар, интеркоронар ва экстракоронар коллатераллар)нинг ҳолатига боғлиқдир. *Миокард гипертрофияси, гипертензия, аорта қонқоғи стенози* ҳам атеросклероз бор маҳалда миокард ишемияси бошланишига олиб келадиган омиллардир.

## СТЕНОКАРДИЯ

*Стенокардия (кўкрак қисиш касаллиги) бирдан миокард ишемияси бошланишига боғлиқ бўлган ва тўш орқасида оғриқ тутиб қолиши билан таърифланадиган клиник синдромдир.* Оғриқлар одатда чап елка билан чап қўлга ҳам ўтиб туради ва бир неча дақиқа давом этади. Стенокардиянинг учта асосий хили тафовут қилинади: 1) *типик зўриқиш стенокардияси*, 2) *Принцметалл стенокардияси*, 3) *беқарор стенокардия*.

**Типик зўриқиш стенокардияси** одамга жисмоний жиҳатдан ортиқча зўр келадиган маҳалларда кузатилади ва юрак иши тезлашиб, артериал босим кўтарилиши билан бирга давом этиб боради. Бу хилдаги стенокардиянинг бошланиши миокарднинг кислородга бўлган эҳтиёжи зўрайгани ҳолда қон билан келадиган кислороднинг бу эҳтиёжни қоплай олмаслигига боғлиқдир, чунки бунда зарарланган тож томири орқали қон билан таъминланиб турадиган жойлардан қон ўтиши камайиб қолади. Аини вақтда чап қоринча субэндокардиал бўлими ишемияси бошланади, чунки бу бўлим коронар томирлар ўзанининг энг олис қисмларида жойлашган бўлиб, шу томирлардан қон келиши камайганида анча ночор аҳволга тушиб қолади. Одам тинчланиб, дам олганида ва нитроглицерин ишлатганида зўриқиш стенокардияси барҳам топиб кетади.

**Принцметалл стенокардияси**, аксинча, одам тинч турган маҳалда, миокарднинг қон билан таъминланиши камайган вақтда бошланади, бу трансмурал ишемияга олиб боради. Ушбу хилдаги стенокардиянинг сабаби юрак тож томирлари, яъни коронар томирлар спазмидир.

**Беқарор стенокардия** стенокардиянинг зўрайиб борадиган хили деб ҳисобланади, бунда тез-тез ва кучли оғриқ хуружлари тутиб туради. Мана шу нарса беқарор стенокардияни ўткир *коронар этишмовчилик* деб аташга асос беради, лекин бунинг сабаби ҳали аниқ эмас. Баъзи одамларда стенокардиянинг бу хили юрак тож артериаларининг стенозловчи атеросклерозига боғлиқ бўлади. Бошқа ҳолларда тромбоцитлар агрегацияси ва тож артериалар спазми аҳамиятга эгадир.

Беқарор стенокардия тутиб қолган маҳалда ўлган кишиларнинг мурдаси ёриб кўрилганида инфаркт топилмайди, лекин бир талай майда-майда миокард некрози ўчоқлари кўзга ташланади. Камдан-кам ҳолларда стенокардия юрак тож томирларининг ревматизмдан зарарланганига алоқадор бўлади.

Беқарор стенокардиянинг *оқибати* ҳар хил; 1) дард енгиллашиб, аҳвол яхшиланиб қолиши, 2) юрак қоринчаларида фибрилляция бошланиши ёки 3) жараён зўрайиб, миокард инфаркти авж олиши мумкин.

### ЮРАК КАСАЛЛИГИ ТУФАЙЛИ ТЎСАТДАН ЎЛИШ

*Юрак касаллиги туфайли тўсатдан юз берадиган ўлим ҳодисаси тўш орқасида тўсатдан оғриқ бошланганидан кейин одамнинг бир неча дақиқа ёки соат ичида бирдан ўлиб қолишидир.* Бундай ҳодиса уйда, кўчада, поликлиникада, клиникада рўй бериши мумкин. Наркоз вақтида, оғритадиган муолажалар бажарилаётган, инъекциялар, пункциялар қилинаётган маҳалларда, катетер солинган пайтларда одамнинг клиникада тўсатдан ўлиб қолган ҳоллари тасвирланган. Бундай ўлимга аксари юрак қоринчалари фибрилляцияси, миокард инфаркти, кўпинча субэндокардиал соҳасининг инфаркти сабаб бўлади.

Аутопсияларда кўпчилик ҳолларда коронар томирлар зарарлангани, гоҳида инфаркт топилади. Аксари тадқиқотчилар бунда коронар артерияларга тромб текилиб қолганини кўради. Микроскопик текширишда коронар томирларнинг тармоқларида деворга ёпишиб турган микротромблар кўзга ташланади. Уларнинг мускул ичидаги майда шохчалари, шунингдек, капиллярлар ва венуларда микроэмболлар учрайди.

Клиник кузатувлар юрак чап қоринчасида фибрилляция бошланган беморларнинг икки гуруҳини тафовут қилишга имкон беради. Беморларнинг бир гуруҳида аритмия ўткир миокард инфарктининг асорати бўлади. Кўпроқ учраб турадиган иккинчи гуруҳда бошланган аритмия миокард инфарктига алоқадор бўлмайди. Бундай ҳолларда юрак қоринчалари фибрилляцияси томирлар спазмига, тромбоцитлар агрегациясига, коронар артериялар тромбози муносабати билан бошланган миокард инфарктига алоқадор бўлади. Баъзи ҳолларда қон таъминотининг кислородга бўлган эҳтиёжни қондира олмаслиги, шунингдек ҳис-туйғулар жунбушга келиб, одамнинг стресс ҳолига тушиши ҳам юрак ишининг ўзгариши туфайли одамнинг тўсатдан ўлиб қолишига сабаб бўлади. Шуни эсда тутиш муҳимки, ишемия миокард электр фаоллигининг издан чиқишига олиб келади, бунга эса ҳужайралар ва ҳужайрааро суюқликдаги калий, кальций ва натрий миқдорининг ўзгариши

сабаб бўлади. Ана шу ўзгаришларнинг ўзи ҳам ўз ҳолича юрак қоринчалари фибрилляциясига сабаб бўлиши мумкин. Инфарктдан кейинги кардиосклерозда ўтказувчанлик издан чиқиб, аритмияга олиб келиши мумкин.

Одам тўсатдан ўлиб қолган ҳолларда кардиомиоцитлар гипер-контрактил ҳолатга тушиб, ҳалок бўлиши натижаси ўлароқ юзага келадиган некроз ўчоқлари топилади. Бу ўзгаришлар ҳужайрада  $\text{Ca}^{2+}$  тўпланиб боришига сабаб бўлувчи катехоламинларнинг таъсирига боғлиқ деб ҳисобланади. Бундай коагуляцион некроз тўсатдан ўлиш ҳодисасида учрайдиган бирдан-бир морфологик белги бўлиши мумкин. Айни вақтда строма ўзгармаган ҳолда қолаверади, унда инфилтратив ва пролифератив жараёнлар бўлмайд.

Тўсатдан ўлиш ҳолларининг 52—81 фоизда *учта асосий морфологик мезон кузатилади: 1) миофибрилляр дегенерация, 2) эгрибугри, тўлқинсимон бўлиб қолган толалар ва 3) фуксинофия ўчоқлар* шулар жумласидандир. Бу структура ўзгаришлари ишемия қайтар босқичининг белгиси бўлиб ҳисобланади ва одам тўсатдан ўлиб қолган ҳолларда қоринчалар фибрилляциясининг анатомик асоси бўлиши мумкин.

## МИОКАРД ИНФАРКТИ

*Миокард инфаркти ўткир ишемик некроз ўчоғидан иборат бўлиб,* юрак ишемия касаллиги гуруҳида муҳим ўринни эгаллайди, чунки юқори даражада ривожланган мамлакатларда ўлим ҳолларига ҳаммадан кўра кўпроқ сабаб бўлади, у ҳамма ёшдаги кишиларда учраши мумкин. Юқорида айтиб ўтилганидек, миокард инфаркти, аксари коронар томирларнинг атеросклероздан зарарланиши устига бошланади. Миокардда инфаркт бошланиши эҳтимоли одам ёши улғайган сайин ортиб боради ва инфаркт эркакларда 55—64 яшарлик ва аёлларда 70—80 яшарлик маҳалида кўпроқ учрайди. Бироқ, беморда атеросклеротик жараённи тезлаштирадиган гипертензия, қандли диабет ёки гиперхолестеринемия бўлса, миокард инфаркти бирмунча ёшлик маҳалида ҳам бошланиши мумкин.

Миокард инфаркти эркакларда аёллардагига қараганда уч баравар кўпроқ учрайди. Коронар артериялар стенози ҳам аёллар билан эркакларда ҳар хил даражада учрайди. Республика патологик анатомия маркази маълумотларига қараганда, настга тушиб борувчи чап коронар артерия стенози 20—29 яшар эркакларда 2,8 фоиз, 30—39 яшар эркакларда 8,8 фоиз, 40—49 яшар эркакларда 15,1 фоиз, 50—59 яшар кишиларда 27,9 фоиз ҳолларда учрайди. Аёлларда эса бу артерия стенози 30—39 яшарликда атиги 3,6 фоиз, 40—49 яшарликда 5,6 фоиз ҳолларда учрайди, яъни эркаклардагига қараганда 2—3 баравар камроқ топилади. Шу билан бир вақт-

да 50—59 яшар аёлларда стеноз 29,2 фоиз ҳолларда кузатилади, яъни бу даврда эркаклар билан аёлларда деярли бир хилда учрайдиган бўлиб қолади. Шу муносабат билан аёлларда умрининг репродуктив даврида миокард инфаркти жуда кам кузатилади. Бироқ, климакс даврига бориб, аёлларда миокард инфаркти кўпроқ учрайдиган бўлиб қолади. Чунки, коронар артерияларда атеросклероз зўрайиб бориб, стеноз бошланади.

*Ишемия касаллиги хавфини соладигин омиллар гипертензия, гиперхолестеринемия, чекиш, қандли диабет, кам ҳаракатлик, ичкиликни суиистеъмол қилишдир.* Ўтказилган эпидемиологик тадқиқотлар инфарктнинг ақлий меҳнат билан шуғулланиб, руҳий-ҳиссий томондан кўпроқ зўр берадиган ва жисмоний меҳнат билан шуғулланувчи одамлар ва қишлоқ аҳлига қараганда камроқ ҳаракат қиладиган ақлий меҳнат кишиларида бирмунча кўпроқ учраб туришини кўрсатади. Сабаби шуки, жисмоний фаоллик юқори зичликдаги липидлар миқдорининг камайишига ёрдам беради ва атеросклероз бошланишига тўсқинлик қилади.

**Патогенези.** Миокард инфарктининг учта асосий хили тафовут қилинади: некроз чап қоринча деворининг бутун бағрига ўтиб кетадиган *трансмурал инфаркт*, *интрамурал* ва авж олиб бориш механизми ҳамда клиник ўтиши жиҳатидан фарқ қиладиган *суб-эндокардиал инфаркт* (биринчи (ўткир) инфарктдан *8 ҳафта ўтгач бошланадиган такрорий миокард инфаркти* (бир бошланган инфаркт устига *8 ҳафта давомида яна бошланадиган қайталанувчи инфаркт* ҳам тафовут қилинади).

*Трансмурал миокард инфаркти* патогенезида: 1) юрак тож томирларининг стенозловчи атеросклерози, 2) йўли 75 фоиздан кўра кўпроққа торайиб қоладиган тож артериялар тромбози асосий ролни ўйнайди. Аутопсия текширишларида ўткир миокард инфарктининг 85—95 фоиз ҳолларида облитерацияловчи тромб топилади. Ишемия некрози бошланганидан кейин 4 соат ўтказиб ангио-коронарография қилиб кўрилса, касалларнинг 87 фоизда коронар артерияларнинг бутунлай тиқилиб қолганлиги (окклюзияси) кузатилади. 5—15 фоиз ҳолларда миокард инфарктининг бошланиши юрак тож томирларининг спазмига, тромбоцитлар агрегацияси, шунингдек фибринолиз ёки фрагментацияга учрайдиган тромбга боғлиқ бўлади, деб ҳисобланади.

*Трансмурал инфаркт* битта асосий тож артерия зарарланганида бошланиши мумкин, лекин кўпинча иккита ёки учта тож артериялари — чап томондаги ўраб турувчи артерия, ўнг тож артерияси ва чап томондаги пастга тушиб борувчи олдинги артериянинг зарарланиши кузатилади. Трансмурал инфаркт бошланишига олиб борадиган омиллар жумласига гипотония кризлари, бироз коронаросклероз устига бошланган сезиларли тахикардия, юрак тож артерияларининг эмболияси, артериит ҳам киради.

*Субэндокардиал миокард инфаркти* камроқ учрайди ва чап қоринча эндокарди остида жойлашган ягона некроз ўчоғи тариқасида ёки чап қоринча бўшлиғи гир айланасини циркуляр равишда ўраб олган ва аксари бир-бирига қўшилиб кетган бир талай ўчоқлар кўринишида бўлади. *Субэндокардиал инфаркт патогенезида* оғир атеросклероз асосий ролни ўйнайди. Бу турдаги инфаркт бошланишига: ўткир юрак етишмовчилиги, пароксизмал тахикардия, меъда-ичакдан қон кетиши, операциядан кейинги шок, оғир инфекция, яъни қон босими пасайиб, юрак тож томирларида қон оқими сусайиб қолишига олиб борадиган ҳолатлар йўл очади.

Субэндокардиал некроз бошланишида, *биринчидан*, миокарднинг шу соҳасида қон оқими бир қадар сустроқ бўлиши, *иккинчидан*, миокард субэндокардиал бўлимларининг систола маҳалида кўпроқ босилиб туриши ҳам аҳамиятга эга.

Юқорида тасвирланган иккала турдаги инфаркт патогенезида коронар томирлардаги анатомик ўзгаришларнинг ўзигина аҳамиятга эга бўлибгина қолмайди, балки бундай инфарктларнинг пайдо бўлиш механизми *артериал босим даражаси, вазомотор реакцияларнинг муддати ва нечоғлик тарқалганлиги сингари бир қанча функционал омилларга* ҳам боғлиқдир. *Артерияларнинг нечоғлик тез бекилиб қолиши ҳам катта аҳамиятга эга*; чунончи, томир йўли аста-секин бекилиб борганида инфаркт бошланиш хавфи анча камаяди, чунки бунда коллатерал йўл билан қон айланиб турадиган бўлишга улгуради.

**Патологик анатомияси.** Инфаркт кўпинча чап қоринчада, камроқ ўнг қоринчада бошланади. Ўнг қоринча инфарктлари одатда қоринча орқа деворидан жой олиб, ўнг коронар артериянинг сезиларли атеросклерозига боғлиқ бўлади. Юрак бўлмалари жараёнга жуда камдан-кам ҳолларда тортилади (масалан, ўпка касаллиги туфайли юрак шикастланган пайтларда, яъни сог pulmonum маҳалида).

Трансмурал инфаркт бутун чап қоринча бағрига ёйилган бўлади, унинг катталиги кўндаланг кесмасидан ҳисобланганда 2,5 см га етади. Унинг оладиган ўрни ва нечоғлик кўп учраши коронар артерия у ёки бу тармоғининг зарарланишига боғлиқки, буни қуйидаги жадвалдан кўриш мумкин.

Миокард инфаркти одатда нотўғри шаклда бўлиб, томирларда фожиали ўзгаришлар бошланган пайтдан ҳисоблаганда 6—12 соат ичида бемор ўлиб қолган тақдирдагина анатомик жиҳатдан маълум беради. Лекин, некроз бошланган жойда орадан 3—6 соат ўтиши биланоқ оксидловчи-қайтарувчи ферментлар фаоллиги йўқолиб кетади, шунга кўра миокард кесмаси юзаси тетразол тузлари билан бўяб кўрилганида некроз ўчоғи рангсиз бўлиб қолаверади, миокарднинг зарар кўрмаган жойлари эса қизил-жигарранг тусга киради.

**Турли коронар артериялар зарарланганида инфарктнинг жойлашуви  
ва нечоғлик тез учраши**

Коронар артерияларнинг тури	Нечоғлик тез учраши (фоизларда)	Инфаркт бўладиган жой
Пастга тушувчи олдинги чап коронар артерия	40—50	Чап қоринчанинг олдинги девори, қоринчалар ўртасидаги тўсиқнинг олдинги учдан бир қисми
Ўнг коронар артерия	30—40	Чап қоринчанинг орқа девори, қоринчалар ўртасидаги тўсиқнинг орқадаги учдан бир қисми
Ўраб ўтувчи чап артерия	15—20	Чап қоринчанинг латерал девори

Миокард инфарктининг авж олиб боришида уч давр — *некротдан олдинги давр, некрот даври ва уюшиш даври* тафовут қилинади. Олдин кўз билан қараб кўрилганида 12 соатдан кейин ишемия бошланган жойда миокарднинг оқариб, қон билан нотекис тўлиб тургани қайд қилинади, холос (некротдан олдинги давр). 2—4-кунги некрот бўлган жой четига қон куйилиб қолган нотўғри шаклли майдон кўринишида кўзга ташланади, бу жой оч сариқ тусда бўлади (некрот даври). Некротнинг марказий қисми сарғиш тусга кириб, юмшаб қолади ва шиш туфайли бирмунча бўртиб туради. 10-кунга бориб некрот ўчоғи илвиллаб қолгани (миомаляция) билан атрофдаги тўқималардан ажралиб туради. Инфаркт бўлган жойда шиш камайган сайин ўша жой ичига тортиб боради, унинг юзаси қуруқроқ, ўзи зичроқ бўлиб қолади, ранги сарғиш-кўкимтир тусга киради. Кейинчалик некрот ўчоғида гир айлана қизғиш жияк кўзга ташланади, у кенгайиб турган юпқа деворли томирларга бой грануляцияон тўқимадан иборат бўлиб, аста-секин некрот ўчоғи марказига томон сурилиб боради ва некротга учраб, айниган тўқималар ўрнини эгаллаб олади (уюшиш даври). 6—8-ҳафта охирларига бориб ишемик некрот соҳаси тўла-тўқис фиброз тўқима билан алмашинади.

Демак, ҳар қандай жойдаги инфаркт сингари миокард инфарктининг битиш жараёни ҳам уч босқичда ўтади: 1) некротик массаларнинг йўқолиб бориши, 2) некрот ўчоғининг грануляцияон тўқима билан алмашинуви, 3) некрот ўчоғининг чандиқ тўқима билан алмашинуви.

Оптик микроскоп билан текшириб кўрилганида орадан 6 соат ўтганидан кейин кўзга ташланадиган энг илк ўзгаришлар интерстиций шишиб, парезга учраган капиллярларнинг қонга тўлиб кетгани ва атрофга бироз қон қуйилиб қолганидан иборат бўлади.

Мускул толалари ҳалокатга учраганини кўрсатадиган ва шу даврда кўзга ташланадиган дастлабки ишончли аломатлар уларнинг бўртиб, кўндаланг йўллари билинмай қолганлиги, эозинофилия пайдо бўлганлигидир (миофибриллаларнинг контрактил дегенерацияси, ядролар пикнози ҳисобига). Шу даврнинг ўзида некроз ўчоғи атрофида ўртача нейтрофил инфильтрация борлигини ҳам кўrsa бўлади. Мускул толалари некрози 24—28 соатдан кейин аниқ-равшан маълум бўлади. Инфаркт бўлган жойда бир талай мускул толалари, строма ва томирлар йўқолиб кетади, лекин буларнинг орасида яшашга қодир бўлган айрим мускул толалари сақланиб қолади. Трансмурал инфарктда ҳам эндокард билан перикард остида сақланиб қолган мускул толалари топилади.

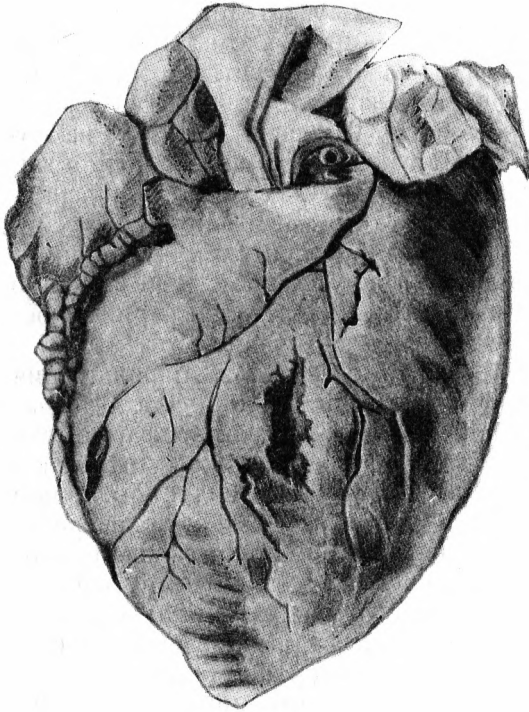
48 соатдан кейин ишемия ўчоғида нейтрофил инфильтрация кучайиб боради. Биринчи ҳафта охирларига келиб некроз ўчоқларида сезиларли аутолиз, гетеролиз ва макрофаглар фагоцитози манзараси кўзга ташланади. Атрофда грануляцион тўқима пайдо бўлиб, некроз ўчоғини ўраб ола бошлайди. Грануляцион тўқима етилиб борган сайин инфаркт бўлган жойда 6-ҳафта охирларига келиб чандиқ тўқима пайдо бўлади. Перинфаркт соҳадаги миокардда ҳам дистрофик ўзгаришлар бўлади. Миокарднинг инфаркт бўлган жойдан нарироқдаги қисмларида қон айланиши издан чиқиб, юрак мускули қисқарувчи элементлари ўзгаришларга учрайди.

Ишемик некроз соҳасида электрон микроскоп билан аниқласа бўладиган ўзгаришлар бирмунча эрта пайтларда пайдо бўлади. Чунончи, ишемия бошланганидан кейин 10 дақиқа ўтиши биланоқ кардиомиоцитларда митохондрийлар бўртиб (бу — ҳужайраларнинг гипоксиядан зарарланганини кўрсатади), улардаги матрикс зичлашади ва мембраналар бутунлиги бузиладики, бу нарса ҳужайранинг қайтмас ўзгаришга учраганини кўрсатувчи аломатдир.

Инфаркт бўлган жойда рўй берадиган гистокимёвий ва биокимёвий ўзгаришлар ҳам эрта муддатларда маълум бўлади. Некроз ўчоғида бир соатдан кейиноқ калий, гликоген миқдори кескин камаяди, сукцинатдегидрогеназа, цитохромоксидаза ферментларининг фаоллиги пасаяди.

Бундай микроскопик, гистокимёвий ва электрон микроскопик ўзгаришлар субэндокардиал инфарктда кузатилади. Инфарктнинг бу тури трансмурал инфарктдан фарқ қилиб, эндокард остида бўлади ва бир неча соатдан кейингина кўзга ташланади. Ишемик некроз бўлган жой оқариб қолгани ёки қон қуйилиб қолгани билан ажралиб туради. Субэндокардиал инфаркт кичикроқ бўлиши муносабати билан бирмунча қисқа муддатларда чандиқланади, чунки икки ҳафтадан кейиноқ некроз ўрнида тўла-тўқис фиброз тўқима пайдо бўлади.

*Асоратлари.* Инфарктда илк муддатда пайдо бўладиган асорат *фибриноз ёки фибриноз-геморрагик перикардитдир.* Бундай перикардит



19- расм. Миокард инфарктида чап қоринча олдинги деворининг ёрилиши.

одатда сўрилиб кетади, гоҳо унинг оқибатида юракнинг функционал фаоллигини пасайтирмайдиган нозиккина фиброз битишмалар пайдо бўлади. Эндокарднинг зарарланган жойида юрак қоринчаси ички деворига ёпишган тромб пайдо бўлиб, бир ҳафта давомида у артериал эмболия манбаи бўлиб қолиши мумкин.

Миокард инфарктининг илк даврида рўй берадиган асоратлардан яна бири миокарднинг ёрилиб кетишидир. Бундай ҳодиса одатда биринчи ҳафтанинг охирида ёки иккинчи ҳафтанинг бошларида рўй беради. Миокард

ёрилишининг икки хили тафовут қилинади: *миокарднинг ташқарига ёрилиб*, гемоперикард бошланиши ва юрак халтаси тикилиб қолиши муносабати билан бир неча дақиқа ичида одамнинг ўлиши ва 2) *миокарднинг ичкаридан ёрилиши*, қоринчалараро тўсиқлар ёки сўргичсимон мускуллар бор жойидан бошланадиган ва ўткир юрак етишмовчилиги манзарасига олиб борадиган ёрилиш.

Миокард кўпинча чап қоринча опдинги деворидан ёрилади. Коллатералларнинг сустривожланганлиги ва гипертония касаллиги борлиги миокард ёрилишига йўл очадиган омиллар бўлиб ҳисобланади. Макроскопик йўл билан текшириб кўрилганида ёрилган жой одатда илонизисимон камбар ёриқ кўринишида кўзга ташланади, узунлиги кўп деганда 1,5—2,5 см га боради (19-расм). Кўпчилик ҳолларда миокард ўлган ва сақланиб қолиб лейкоцитар инфильтрация бошланган жойнинг ўртасидаги чегарадан ёрилади. Миокард инфарктида *сўргичсимон мускуллар узилиб чиқиши ва қоринчалар орасидаги тўсиқ ёрилиб кетиши* мумкин.



*Юрак аневризмаси* ҳам миокард инфаркти асорати бўла олади. У ўткир бўлиши мумкин, бунда ўткир инфаркт бошланган жой аневризма девори бўлиб хизмат қилади. Сурункали аневризма девори асосан зич чандиқ тўқимадан иборат бўлади. Субэндокардиал инфарктда миокард ёрилиши, перикардит бошланиши ва аневризма пайдо бўлиши сингари ҳоллар ҳам учрайди, бунда кўпроқ деворга тақалиб турадиган тромб пайдо бўлади.

**Клиник манзараси.** Миокард инфаркти тўш орқасида, юрак соҳаси ва эпигастрийда бирдан қаттиқ оғриқлар пайдо бўлиши билан таърифланади. Оғриқ қўл, елка, билак, ўмров, бўйин, пасти ки жағ ва орқага ўтиб турадиган бўлиши ҳам мумкин. Айни вақтда одатда одам бирдан жуда ҳолсизланиб, аксари кўнгли айниб қусади, ҳаво етмаётгандек сезади, кўнглини ўлим ваҳимаси босиб, бадани терлайди. Баъзан, инфаркт стенокардия хуружидан кейин бошланади. Бироқ, кўпгина касалларда ангиноз оғриқлар бўлмайди.

Касалликнинг дастлабки дақиқалари ёки соатларида кўпгина касалларда артериал босим кўтарилиб, кейинчалик нисбий ёки мутлоқ гипотензия бошланади. Бундай гипотензия миокард қисқариш функцияси кескин сусайиб кетганлиги туфайли рефлексор йўл билан бошланадиган ўткир томир ва юрак етишмовчилигининг ифодасидир.

Некроз ўчоғи катта бўлса, юракдан отилиб чиқадиغان қон ҳажми кескин кардиал шок бошланишига олиб келади. Кўпгина ҳолларда чап қоринча етишмовчилиги юрак астмаси ва ўпка шишуви билан намоён бўлади. Аксари юрак ишининг мароми жуда издан чиқиб, одамнинг ўлимига сабаб бўлиши мумкин. Айни вақтда аритмиялар қоринча ва юрак бўлмаси экстрасистолияси, синус тахикардияси ва синус брадикардияси кўринишида ифодаланади. Касаллик бошланганидан кейин бир неча соат ўтгач, иситма чиқиб, ҳарорат 38—38,5°C гача кўтарилиши мумкин. Нейтрофил лейкоцитоз бошланиб, эритроцитлар чўкиш тезлиги кучаяди. Қонда бир қанча ферментлар: креатинфосфокиназа, лактатдегидрогеназа, аминотрансфераза фаоллиги ортади. Аксари гипергликемия бошланади. Касаллик бошланганидан ҳисоблаганда 10—14 кундан кейин инфарктдан кейинги *Дресслер синдроми* ҳам бошланиши мумкин. Бунинг асосида инфарктнинг *плевропневмония*, *тромбоэндокардит*, *перикардит* сингари асоратлари ётади.

Миокард инфаркти диагнози, унинг қаердалиги, нечоғлик кенглигини аниқлаб олишнинг асосий усули электрокардиографик йўл билан текширишдир. Трансмурал инфарктнинг характерли белгиси ST сегментининг юқори кўтарилиб, патологик Q тишча пайдо бўлиши, T тишча инверсиясидир.

Миокард инфарктига учраган беморлар қоринча аритмияси,

қайталанувчи (рецидив берувчи) миокард инфаркти, зўрайиб борувчи юрак етишмовчилиги *сабабли ўлиб қолиши* мумкин (қоринча аритмиясининг ўзи одамнинг тўсатдан ўлиб қолишига сабаб бўлиши мумкин).

### ЮРАКНИНГ СУРУНКАЛИ ИШЕМИЯ КАСАЛЛИГИ

Сурункали ишемия касаллиги кўп учрайдиган юрак патологияси бўлиб, айниқса қандли диабет бор кишиларда юрак етишмовчилигига сабаб бўла олади. Юрак сурункали ишемия касаллигининг асосида: 1) *коронар артериялар атеросклерозига алоқадор майда ўчоқли кардиосклероз ва 2) инфарктдан кейин бошланадиган йирик ўчоқли кардиосклероз* ётади. Юракнинг сурункали ишемия касаллигига учраган беморларда зимдан юрак декомпенсацияси авж олиб боради.

**Патологик анатомияси.** Юракнинг сурункали ишемия касаллиги учун коронар артерияларнинг атеросклероздан зарарланиши ва миокардда ишемик ўзгаришлар юзага келиши хосдир. Юракнинг катталиги ҳар хил бўлади. Юракнинг кўпгина жойларида склеротик ўзгаришлар бошланганлиги туфайли у одатдагидан кўра кичикроқ бўлиши мумкин. Лекин юрак компенсатор гипертрофия туфайли катталашиб кетиши ҳам мумкин, айниқса инфарктдан кейин каттагина чандиқлар юзага келганида ёки юрак сезиларли даражада кенгайиб кетганида ана шундай бўлади. Коронар артериялар атеросклерози табиатан диффуз бўлиб, учала асосий томирларнинг торайиб қолишига олиб келиши мумкин. Коронар томирларга тромб текилиб, уларни бекитиб қўйиши ҳам мумкин. Миокардда бир талай периваскуляр склероз ўчоқчалари ёки ҳар хил катталиқдаги оқиш чандиқлар топилади. Кўпгина чандиқлар бор жойда чап қоринча девори юпқароқ бўлиб қолади. Миокарднинг сақланиб қолган қисмлари одатда гипертрофияга учрайди. Эпикард ва эндокард зарарланмаган, интакт ҳолда қолиши мумкин. Юрак қопқоқларидаги ўзгаришлар доимий бўлмайди ва митрал қопқоқнинг бироз фиброз қалинлашуви, кальциноз ҳалқа пайдо бўлиши билан ифодаланади.

Юракнинг сурункали ишемия касаллигида кўзга ташланадиган характерли микроскопик ўзгаришлар қуйидагилардир: 1) майда томирлар атрофида жойлашган майда склероз фокуслари, 2) ишемик некрозга учраб, кейинчалик саркоплазмаси билан ядроси сўрилиб кетган (миоцитозис) пучак мускул толалари сарколеммалари, 3) ўткир инфаркт оқибатида склерозга учраган каттагина жойлар.

**Клиник манзараси.** Юракнинг сурункали ишемия касаллиги неча-неча йиллар мобайнида аста-секин зўрайиб боради. Бу касаллик кўпчилик ҳолларда аломат бермай ўтади ва аксари ауто-

псия текширишлари маҳалида маълум бўлади. Юрак ўтказувчи системаси соҳасида фиброз тўқима пайдо бўлган маҳалларда беморни ўлимга олиб бора оладиган ҳар хил турдаги аритмиялар бошланади. Беморни ўлимга олиб бора оладиган бошқа бир сабаб устма-уст бошланадиган миокард инфаркти бўлиши мумкин. Юракнинг сурункали ишемия касаллигига учраган беморда чап ва ўнг қоринчалар етишмовчилиги бошланиши мумкин. Миокард инфаркти бошланмайдиган бўлса, зимдан юрак декомпенсацияси авж олиб боради. Ўнг қоринча етишмовчилиги бошланганида касалликнинг *оқибати* анча ёмон.

## РЕВМАТИЗМ

*Ревматизм — системага доир касаллик бўлиб, унинг асосида бириктурувчи тўқиманинг табиатан иммунитетга боғлиқ бўлган яллиғланиш реакцияси ётади.* Бу касаллик табиатан қайталаниб турадиган бўлади. Асосан юрак ва томирлар зарарланади.

Ревматизм (ревматик иситма, ўткир ревматизм, Сокольский—Буйо касаллиги) 75—90 фоиз ҳолларда 5 ёшдан 15 ёшгача бўлган, аксари тухумни жуда кам истеъмол қиладиган болаларда бошланади. Ревматизмнинг патологик географияси тўғрисида сўз очилар экан, тропик мамлакатларда, кутб зоналари ва Порто-Рикода ревматизм билан касалланиш ҳоллари деярли бўлмаслигини айтиб ўтиш керак. Шимолий мамлакатларда бу касаллик ҳаммадан кўра кўп учрайди. Ревматизмнинг кўп ҳолларда ногиронликка олиб бориши ва талайгина одамларнинг ўлимига сабаб бўлиши бу дарднинг табиатан ижтимоий касаллик эканлигидан дарак беради.

**Этиологияси ва патогенези.** Мавжуд кузатувларга қараганда, организмнинг стрептококк антигенлари билан сенсibilлашуви ревматизм пайдо бўлишида муҳим ўрин тутаяди, шу муносабат билан бу касаллик одатда стрептококк фарингитидан 2—4 ҳафта кейин бошланади, 95 фоиз ҳолларда ревматизм хуруж қилган маҳалда касалларда антистрептолизин О, антистрептокиназалар, антистрептогиалуронидазалар титри кўпаяди. Бироқ, стрептококк инфекцияси бошдан кечирилганидан кейин нима сабабдан баъзи одамларда асоратлар пайдо бўлади-ю, бошқаларда нима сабабдан бундай асоратлар бўлмаслигини тушунтириб бериш қийин. Афгидан, бета-гемолитик стрептококк штаммининг вирулентлиги ва антиген хоссалари, макроорганлизм иммун реакциясининг кучи ва табиати, инфекциянинг ҳоқилдоқда нечоғлик узоқ сақланиб туриши муҳим аҳамиятга эга.

Вирус инфекциясининг ҳам аҳамияти бор, деган фараз мавжуд. Ҳалқумдан ревматик ультравирус ўтадиган бўлса, миокард вирус резервуари бўлиб қолади. Бироқ, стрептококк ва вирус таъсирининг механизми аниқ эмас. Ревматизмда зарарланган жойлар

одатда стерил бўлади, демак, бактерия инвазияси кузатилмайди. Қўзғатувчилар заҳарли таъсир ҳам кўрсатмайди.

Ҳозир ревматизм бошланишида аутоиммун реакциянинг аҳамияти бор, деган нуқтаи назар расм бўлган. Айни вақтда юрак тўқималари антигенлари билан стрептококк антигенига жавобан юзага келадиган антителолар ўртасида юзага чиқадиган реакция муҳим аҳамиятга эга. Стрептококкнинг М-протеини антиген таъриқасида ҳаммадан катта аҳамиятга эгадир. Ҳар томонлама реакцияга киришадиган антителоларни ўткир ревматизм билан оғриган касалларнинг қон зардобидан аниқлаш мумкин. Бунда баъзи антителолар миокард, скелет мускуллари ва силлиқ мускул ҳужайралари миофибриллалари билан бирикади. Бошқалари юрак қопқоқларининг гликопротеидлари билан реакцияга киришади.

Иммунофлюоресцент усулдан фойдаланилганда кардиомиоцитлар сарколеммаси бўйлаб иммуноглобулинлар ва комплемент топилади. Шу билан бирга юракда Ашофф-Талалаев гранулёмалари деб ҳисобланадиган фаол иммун яллиғланиш фокусларида камдан-кам ҳолларда иммуноглобулинлар ёки комплемент бўлади. Бу гранулёмаларда лимфоцитлар бўлиши Т-лимфоцитлар иштирокида секинлик билан юзага чиқадиган ўта сезувчанлик реакцияси ревматизм патогенезида анча аҳамият касб этади, деган ҳаёлга олиб боради. Шундай қилиб, ревматизмда тўқималарнинг зарарланиши табиатан иммунологик реакцияларга боғлиқдир.

Ревматизм бошланиши хавфини соладиган муҳим омиллар орасида иқлимий, ижтимоий-иқтисодий омиллар, турмуш шароитлари, меҳнат ва овқатланиш шароитлари, шунингдек одамнинг совуқ қотиши аҳамиятга эга.

**Патологик анатомияси.** Ревматизмда бўғимлар, юрак, бадан териси, сероз пардалар, асаб системаси, томирлар, ўпка зарарланади, лекин юракнинг зарарланиши ҳаммадан катта аҳамиятга эга («ревматизм бўғимларни ялайди-ю, юракни ғажийди»).

Ревматик иситманинг асосий ва патогномоник белгиси Ашофф-Талалаев гранулёмасидир. Фаол ревматизм маҳалида Ашофф-Талалаев гранулёмаси аслида юракда топилади. Бироқ, томирлар адвентицияси, бўғимларнинг синовиал пардаси, бўғимлар халтаси, фасцияларда, гоҳи бошқа орган ва тўқималар стромасида ҳам шундай тузилмалар кўзга ташланади. Ашофф-Талалаев гранулёмаси тўқима маълум қисмининг табиатан иммун реакция туфайли зарарланишидир. Бир қанча тадқиқотчилар бунда зарарланадиган нарса коллагендир, деб ҳисобласа, бошқалари зарарланадиган тузилмалар мускул толалари, тўғрироғи, уларнинг сарколеммасидир, деб ўйлайди. Гранулёманинг авж олиб бориш цикли 3—4 ойни ташкил этади ва уч даврни ўз ичига олади. *Биринчи давр* — *илк экссудатив, иккинчиси* — *пролифератив давр ва учинчиси* — *битииш даври* деб ҳисобланади.

*Экссудация даврида* альтерация ўчоғи лейкоцитлар, асосан нейтрофиллар билан ўралиб туради, буларнинг орасида лимфоцитлар, плазмоцитлар ва гистиоцитлар тарқоқ ҳолда учрайди. *Пролифератив даври* зарарланган жойдаги коллаген толаларнинг, плазма оқсиллари, жумладан фибринни ўзига олиб бўкиши билан таърифланади (мукоид, фибриноид бўкиш ва фибриноид некроз билан). Бунинг гир айланасида яллиғланишга алоқадор ҳужайра реакцияси кўзга ташланади, унда тахассуслашган йирик-йирик мезенхима ҳужайралари (Аничков ҳужайралари), кўп ядроли битта-яримта улкан Ашофф-Талалаев ҳужайралари, моноклеар лейкоцитлар ва фибробластлар топилади. Аничков ҳужайралари «ўрмаловчи ҳужайралар» деб ҳам аталади. Уларнинг цитоплазмаси мўл ва базофил бўлади. Бундай ҳужайраларнинг қандай манбалардан келиб чиқиши ҳамон баҳсли бўлиб қолмоқда. Кўпчилик тадқиқотчилар уларни ўзгаришга учраган миоцитлардан кўра кўпроқ альтерация ҳолатига тушган фибробластлар ёки макрофаглардир деб ҳисоблайди. Улкан Ашофф-Талалаев ҳужайралари одатда йирик-роқ, йирик ядрочали, 1—2 та ядроси бор. Уларнинг Аничков ҳужайраларидан келиб чиқиши эҳтимолдан узоқ эмас.

*Учинчи даври* — *Ашофф гранулёмасининг битиш даври* зарарланган жойдаги гиалиноз ва фибрознинг зўрайиб бориши билан таърифланади ва носпецифик чандиқланиш ўчоғига ўхшаб кўзга ташланади. Юракда Ашофф-Талалаев гранулёмаси топилиши фаол ревматик жараёнга хос клиник белгилар бўлмаган тақдирда ҳам диагностик жиҳатдан аҳамиятга эгадир. Бу нарса ё клиник симптомлар сўнганидан кейин сақланиб қолган Ашофф — Талалаев гранулёмаси, ёки яширин ўтаётган ревматизм далили бўлиши мумкин.

## ВИСЦЕРАЛ РЕВМАТИЗМ

Ревматизмда **юрак** ҳаммадан кўра кўпроқ зарарланади, бунда патологик жараён бир йўла юракнинг ҳамма пардаларига ўтиши мумкин (ревматик панкардит). Эндокард билан миокард биргаликда зарарланган бўлса, буни ревматик кардит дейилади. Жараён эндокард билан чекланиб қолган маҳалларда эндокардит бошланади.

**Ревматик эндокардит** — эндокарднинг яллиғланиши — ревматизмнинг характерли кўринишларидан биридир. Жараённинг қаерда жойлашганига қараб *қопқоқ, хордал ва деворёни эндокардити* тафовут қилинади. Кўпинча митрал қопқоқ якка ҳолда, митрал қопқоқ билан аорта қопқоқлари биргаликда зарарланади. Кейинчалик бориб қопқоқларнинг бир-бирига тақалиб турадиган четида сўғалчалар кўринишида тромботик карашлар пайдо бўлади. Мана шу сўғалчаларнинг пайдо бўлиши қопқоқ тавақаларининг бир-бирига тегиб

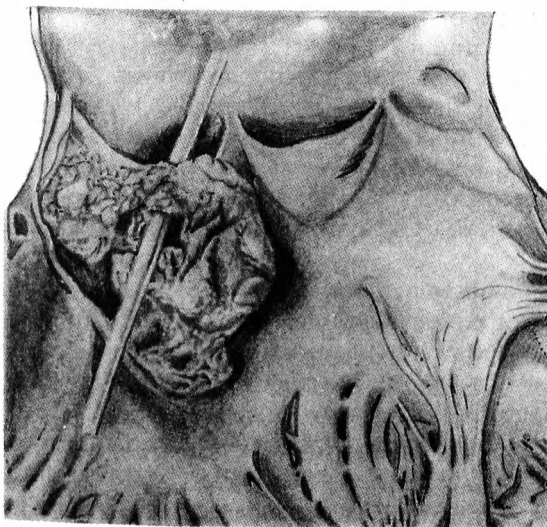
турадиган жойларидаги яллиғланган эндокард эрозиясига боғлиқ. Хордал ипларда ҳам шунга ўхшаган ўзгаришлар пайдо бўлиши мумкин. Битиш даврида қопқоқларнинг тавақалари склерозга учраб, қалинлашади, гиалинлашиб, шакли ўзгариб кетади, уларда кальциноз бошланиши ҳам мумкин. Бу нарса эса пировард-натижада юрак нуқсони, яъни пороки пайдо бўлишига олиб келади.

Морфологик ўзгаришларнинг табиатига қараб, юрак қопқоқлари ревматик эндокардитининг 4 тури тафовут қилинади: 1) диффуз (оддий) эндокардит, 2) ўткир сўғалли эндокардит, 3) қайталанувчи сўғалли эндокардит, 4) фибропластик эндокардит.

*Диффуз эндокардит (вальвулит)* фақат ревматизм маҳалида учрайди ва ўткир даврида юрак қопқоғи тавақаларининг қонга тўлиб, мукоид ва фибриноид бўкиши ҳамда фибрин ўтириб қолмасдан туриб фиброз ҳалқалари пайдо бўлиши билан таърифланади. Эндотелий зарарланмайди, хужайралар реакцияси макрофаглар ва пролиферацияланаётган фибробластлардан иборат бўлади. Оддий кўз билан текшириб кўрилганида юрак қопқоқлари эндокардида ўзгаришлар кам топилади, қопқоқларнинг туташуви жойида тавақалари нотекис қалинлашиб, ярим тиниқ бўлиб қолгани кўзга ташланади, холос. Оқибати ҳар хил: жараён бутунлай қайтиб кетиши (мукоид бўкишда), гиалиноз пайдо бўлиши, юрак қопқоқларининг шакли ўзгариб, фибропластик эндокардит бошланиши ва юрак қопқоқларида нуқсонлар (порок) пайдо бўлиши мумкин.

*Ўткир сўғалли эндокардит (тромбоэндокардит)*. Эндокардитнинг бу хилида бириктирувчи тўқима айнаши билан бир қаторда эндотелиал қоплама ҳам деструкцияга учрайдики, шу муносабат билан юрак қопқоқлари тавақаларининг қон юрадиган томонга қараб турган юзасида ярим тиниқ кулрангнамо майда сўғалчалар кўринишида тромботик қарашлар пайдо бўлади (20-расм). Бундай сўғалчаларнинг пайдо бўлиши тавақаларнинг туташув жойларидаги яллиғланган эндокарднинг яраланишига, яъни эрозиясига боғлиқдир. Юрак қопқоқларининг зарарланиши юзароқ бўлса, репарацияда кичикроқ фиброз қалинлашмалар юзага келади. Жараён бирмунча чуқур ёйилган маҳалларда зўрайиб борадиган склероз бошланиб, юрак қопқоқларининг шакли ўзгаради. Камдан-кам ҳолларда ўткир сўғалли эндокардит интоксикациялар пайтида, эндокард шикастланган маҳалларда, баъзи инфекцион жараёнлар (скарлатина, дифтерия, ичтерлама ва тошмали терлама) вақтида ҳам пайдо бўлиши мумкин.

*Қайталанадиган — сўғалли эндокардит* ревматизмнинг кўзиб-кўзиб ўтиши туфайли юрак қопқоқларида склеротик жараёнлар бўлиб, уларнинг шакли ўзгариб қолган маҳалларда бошланади. Айни вақтда бириктирувчи тўқима айнаиб қолган ва гранулёматоз пайдо бўлган янги ўчоқлар юзага келади. Бунда эндотелий такрор зарар-



20- расм. Сўгалсимон ўткир эндокардит.

ланиб, тромботик қарашлар пайдо бўлади. Бундай ўзгаришлар юрак нуқсони ўзгариб боришига олиб келади.

**Фибропластик (фиброз) эндокардит** ревматик эндокардитнинг юқорида баён қилинган хиллари, карциноид синдром ва эозинофилли фибропластик париетал эндокардит оқибатида бошланади. Энг бошиданоқ пролифератив яллиғланиш устун туриши ва қопқоқ тавақаларида талайгина фиброз бўлиши билан таърифланади. Микроскоп билан текшириб кўрилганида фибробластлар пролиферацияси билан бир қаторда тўқималар айнаб қолган, гистиоцитар ва лимфоцитар инфильтрация пайдо бўлган жойлар кўзга ташланиши мумкин.

Эндокардитнинг баён этиб ўтилган барча хиллари оқибатида юрак қопқоқларида склероз, гиалиноз, петрификация авж олиб боради, шу нарса уларнинг деформацияга учраб, митрал ва аортал қопқоқлар стенози ёки етишмовчилиги бошланишига олиб келади. Болалардаги ревматик эндокардитда жуда кўп ҳолларда миокард ҳам зарарланади.

**Ревматик миокардит.** Ревматик иситманинг ўткир даврида миокард бир қадар шишиб, қон билан тўлишади-да, стромаси лимфоцитлар, нейтрофиллар, гистиоцитлар ва эозинофиллар билан сезиларли даражада инфильтрланади (тарқоқ интерстициал экссудатив миокардит). Юрак илвиллаган ҳолга келиб, бўшлиқлари кенгайди, дистрофик ўзгаришлар зўрайиб бораётганлиги муносабати билан миокардининг қисқарувчанлик хусусияти кескин пайсаиб кетади. Ревматизмнинг бундай хили кўпроқ болалик даври-

да учрайди ва тез орада юрак декомпенсациясига олиб бориб, беморнинг ўлими билан тугаши мумкин. Ревматизмнинг патент хилида ҳозир айтиб ўтилган ўзгаришлар табиатан ўчоқли, ҳар ер-ҳар ерда бўлади (ўчоқли, интерстициал, экссудатив миокардит). Ревматизмнинг пролифератив босқичида мускуллар орасидаги бириктирувчи тўқима қатламларида, периваскуляр бириктирувчи тўқима ва субэндотелиал соҳада кам сонли Ашофф — Талалаев гранулёмалари пайдо бўлади. Кейинчалик кардиосклероз бошланади.

**Ревматик перикардит.** Касалликнинг ўткир даврида перикардда диффуз, носпецифик фибриноз ёки сероз фибриноз яллиғланиш бошланиб, охирида битишмалар пайдо бўлишига олиб келиши мумкин. Бириктирувчи тўқима қатламларига кальций тузлари ўтириб, перикард бўшлиғи битиб кетиши мумкин.

**Ревматик васкулитлар.** Ревматик васкулитда ҳар хил калибрли томирлар, жумладан микроциркулятор ўзан томирлари деворлари зарарланади. Ўткир босқичда фибриноид ўзгаришлар бошланиб, эндотелий шикастланади-да, кейин тромбоз пайдо бўлади. Пировард-натижада томирлар склерозга учрайди. Васкулитлар (артериитлар, артериолитлар, капилляритлар) табиатан система доирасида бўлади ва турли орган, тўқималарда кузатилиши мумкин.

**Ревматик полиартрит.** 75 фоиз ҳолларда бўғимлар патологик жараёнга тортилиб кетади. Артрит эндигина бошланиб келаётган маҳалда синовиал парда қонга тўлишиб (гиперемия), шишиб чиқиши ва мукоид бўқиши ҳисобига қалинлашади, яра бўлиб кетади. Бўғим атрофидаги тўқималарда, синовиал парда, бўғимлар капсуласи, пайлар, мускул фасциялари ва пардаларида ўчоқ-ўчоқ бўлиб фибрин тўпланади, Ашофф — Талалаев гранулёмалари пайдо бўлади. Ҳозиргина айтиб ўтилган бу ўзгаришлар қайтардир, шу муносабат билан бўғимларнинг шакли айтарли ўзгармайди.

Ревматизм билан оғриган касалларнинг баъзиларида *бадан териси зарарланиб*, тери остида тугунчалар пайдо бўлиши (касалликнинг нодоз хили) ёки бадан терисига тошма тошиши (маргинал эритема пайдо бўлиши) мумкин. Нодоз тугунчалар аксари қўлоёқларни ёзувчи мускуллар соҳасида, кафт усти, тирсак, тўпиқ ва тиззалар соҳасида топилади. Катталиги диаметридан ўлчанганида 1 см дан 4 см гача боради ва рўйи-рост чекланган, ҳаракатчан бўлади, кўпинча терининг яллиғланишга алоқадор гиперемияси билан биргаликда учрайди. Гистологик жиҳатдан олганда улар атрофида ҳужайра реакцияси бошланган фибриноид некроздан иборат бўлиб, бир-бирига қўшилиб кетган Ашофф — Талалаев гранулёмаларига ўхшаб туради. Маргинал эритема бадан терисининг ҳар хил қисмларидан жой оладиган ва миграцияланиб турадиган йирик доғлар кўринишида бўлади.



Ревматизмда **бошқа органларда** ҳам ўзгаришлар пайдо бўлиши мумкин. *Ўпкада* носпецифик интерстициал пневмония манзараси кўзга ташланади, морфологик жиҳатдан олганда у вирусли пневмонияга ўхшаб кетади. *Марказий нерв системасида* бошланган ўзгаришлар табиатан ревматизмга алоқадор васкулитларга боғлиқдир, улар нейронларда пайдо бўлган дистрофик ўзгаришлардан иборат бўлиб, деструкцияга учраган ва қон қуйилиб қолган жойлар кўзга ташланади. Бу ўзгаришлар ревматизмнинг церебрал хили асосида ётади (кичик хорейя). Ревматик иситманинг ўткир босқичида полисерозит, ўчоқли ёки диффуз гломерулонефрит манзараси кузатилиши мумкин. *Буйрак усти безларида* шу безларнинг функционал фаоллигини сусайтириб қўювчи шиддатли иммун реакция туфайли бу безларнинг пўстлоқ қисми атрофияга учрайди. *Иммунитетга алоқадор органларда* лимфоретикуляр ва плазматик ҳужайрали реакция бошланади.

**Клиник манзараси.** Касаллик одатда тўсатдан ҳарорат кўтарилиши билан бирдан бошланади. Тахикардия пайдо бўлиб, бўғимлар шишиб чиқади ва безиллаб туради. Ревматизмнинг зимдан ўтадиган субклиник хиллари анча оғир бўлиб, одамнинг тинкасини қуритади ва кишининг ланж бўлиб, субфебрил даражада иситма чиқиб туриши билан таърифланади.

Ревматизмнинг клиник кўринишлари «асосий» ва «иккинчи даражали» мезонларга бўлинади. Иккита асосий мезон ёки битта асосий мезон билан иккита иккинчи даражали мезон яққол кўзга ташланиб турганида касалликка ревматизм диагнозини қўйиш мумкин деб ҳисобланади. Ревматик касалликнинг асосий клиник белгилари жумласига полиартрит, кардит, тери ости тугунчалари, маргинал эритема, мускулларнинг спазмга учраб, ихтиёрдан ташқари қисқариб туриши (Сиденгам хорейяси) киради. Юракда шовқин эшитилиши, аритмия борлиги, ўтказувчанликнинг издан чиққанлиги кардит бошланганидан далолат беради. Бундай кезларда юракда эшитиладиган шовқин ё юрак қопқоқларининг зарарланганига ёки ўткир миокардит бошланиб, юрак кенгайиб кетганига боғлиқ бўлади. Юрак қулоғидаги тромбознинг юрак бўлмаси фибрилляцияси билан бирга қўшилиши тромбоэмболия бошланшига сабаб бўлиши мумкин.

Иккинчи даражали мезонлари — анамнезда бўлиб ўтган стрептококк инфекцияси, стрептококк антигенига антителолар титри кучайгани, носпецифик яллиғланиш жараёнига хос аломатлар (лейкоцитоз, иситма, эритроцитлар чўкиш тезлигининг ошгани), бўғим оғриқлари ёки кардит борлигидир.

Ўткир ревматизмнинг *оқибати* хайрли, атиги 1 фоиз ҳолларда касаллик ўлим билан тугайди. Анча кейинги даврларда, ревматизм

бошланганидан сўнг кўпгина йиллар ўтганидан кейин юрак қопқоқлари зарарланиши, айниқса митрал қопқоқнинг стенозга учраши муносабати билан ўлим ҳоллари бирмунча кўпаяди.

Шундай қилиб, ревматизмнинг асосий асоратлари юрак нуқсонлари, миокардиосклероз, юрак бўшлиқларида битув жараёнлари пайдо бўлиши (плевра, перикард бўшлиғининг битиб кетиши), катта қон айланиш доираси томирларида тромбоземболия пайдо бўлиб, буйрак, талоқ, кўз тўр пардасида инфарктлар бошланиши, бош миёда ишемик инсульт рўй бериши, қўл-оёқларнинг гангренага учрашидир. Ревматизмда юрак фаолияти декомпенсацияга учраши, бош мия томирларида тромбоземболия пайдо бўлиши, бактериал эндокардит қўшилиши туфайли одам ўлиб қолиши мумкин.

## ЭНДОКАРДИТ

*Эндокардит — бу юрак ички пардаси (эндокард)нинг яллиғланишидир.* Яллиғланиш жараёнининг қайси жойда жойланганига қараб: 1) париетал ёки деворёни эндокардити (бунда яллиғланиш юрак қоринчалари ёки бўлмалари бўшлиғини қоплаб турган эндокардда бошланади); 2) трабекуляр эндокардит (сўрғичсимон, яъни папилляр мускулларни қоплаган эндокардит зарарланади); 3) хордал эндокардит, яъни хордаларни ҳосил қилувчи эндокарднинг яллиғланиши; 4) юрак қопқоқлари эндокардити (яллиғланиш юрак қопқоқлари тавақаларида бўлганида) тафовут қилинади.

Эндокардитнинг сабаблари жуда ҳар хил, шунга кўра бу касалликнинг бир қанча хилларини ажратиш мумкин:

1) касалларнинг 80—90 фоизида учрайдиган ва фаол ревматизмга боғлиқ бўлган ревматик эндокардит. Ревматизмга алоқадор юрак нуқсонларининг асосий сабаби бўлиб ҳисобланади;

2) система қизил волчанкасида бошланадиган Либман-Сакс эндокардити;

3) эндокардга носпециффик бактериал флора, замбуруғлар, вируслар ўтиши натижасида пайдо бўладиган инфекцион эндокардит. Эндокардитнинг гранулёматоз (сил, захмга алоқадор) деган ва камдан-кам учрайдиган ҳоллари ҳам тасвирланган;

4) Лёффлер эозинофилияси билан ўтадиган фибропластик париетал эндокардит;

5) бактерияларга алоқаси йўқ тромботик (марантик) эндокардит. Эндокардитнинг юқорида кўрсатиб ўтилган хиллари орасида ўткир ва ярим ўткир бактериал (инфекцион) эндокардитгина мустақил касаллик бўлиб ҳисобланади.

## ИНФЕКЦИОН ЭНДОКАРДИТ

*Инфекцион (бактериал) эндокардит жиддий касалликлар жумласига киради ва эндокардга, айниқса юрак қопқоқлари эндокардига турли бактериялар, баъзан замбуруғлар ёки риккетсиялар ўтиб қолишига алоқадор бўлади.* Кўпроқ бактериялар туфайли бошланадиган эндокардит учрайди. Бундай бактериал эндокардит тромботик массалар ҳосил бўлиши билан таърифланади, шу массаларнинг ичида бир талай микроб колониялари бўлади. Бактериал эндокардит зарарланмаган, яъни интакт ҳолдаги эндокардитда бошланиши ёки олдиндан бор юрак касалликлари устига пайдо бўлиши мумкин. Юракнинг ревматик нуқсонлари (аорта стенози), туғма нуқсонлари, айниқса юрак тўсиқлари, аорта икки тавақали қопқоғидаги камчиликлар ана шундай касалликлардан бўлиб ҳисобланади. Инфекцион эндокардит аксари ёши 50 дан ошган ва юраги ревматизмдан зарарланган кишиларда бошланади. Эркалар аёллардан кўпроқ зарарланади.

Клиник манзарасига кўра инфекциян эндокардитнинг икки тури тафовут қилинади: ўткир ва ярим ўткир бактериал эндокардит.

*Ўткир бактериал эндокардит* одатда ҳаддан ташқари вирулент микроорганизмлар инвазияси вақтида бошланади. Тез зўрайиб бориши билан ажралиб туради, инфекциян жараён тарқалиб бориши, юрак қопқоқлари яраланганида эмболия пайдо бўлиши ёки юрак декомпенсацияси бошланиши муносабати билан аксари одам бир неча ҳафта ёки ой ичида ўлиб кетади.

*Ярим ўткир бактериал эндокардит* зимдан бошланиб боради, қўзғатувчилари камроқ вирулент бўлади. Вегетацияга кирган микроблар юрак қопқоқларида унча катта эрозиялар пайдо қилмайди. Ярим ўткир эндокардитда эмболия, бошқа органларда юзага келадиган метастатик инфекция ўчоқлари камроқ кузатилади.

**Этиологияси ва патогенези.** Ўткир бактериал эндокардит одатда соғ юракда бошланса, ярим ўткир эндокардит юракдаги патологик жараён устига бошланади. Бу эндокардитларнинг асосий фарқи ана шунда.

Ярим ўткир эндокардит бошланишида уч омил аҳамиятлидир: 1) қон оқими ўзгариб, оқим кучайган ва уюрмаланадиган жойлар пайдо бўлиши; 2) стерил тромботик карашлар юзага келиши; 3) тромботик массаларга қондан микроорганизмлар ўтиши аҳамиятлидир.

Чунончи, митрал стеноз ва митрал етишмовчиликда инфекцияли қон чап қоринчадан чап бўлмага қайтиб чиқади. Систола маҳалида бўлмачада кузатиладиган бирмунча юқори босим қон элементлари ва бактерияларнинг зарарланган қопқоқлари юзасига чўкиб қолишига йўл очади. Аорта стенозида юрак қопқоқлари-

нинг вентрикуляр юзаси диастола маҳалида босим паст бўлиб турадиган жойга айланади.

Ярим ўткир бактериал эндокардитда милк, ингичка ичак ёки сийдик-таносил йўли шиллиқ пардасининг микротравмалари маҳалида бактериемия бошланиши мумкин. Юракда патологик жараён бўлган маҳалларда эндоген флора патогенетик жиҳатдан муҳим аҳамиятга эга бўлиб қолади. Шунинг учун ҳам юрагида нуқсонли бор одамларда қовуққа катетер солиш, арзимас жарроҳлик муолажалари, тиш олиш ҳодисалари ярим ўткир бактериал эндокардит бошланишида муҳим ўрин тутиши мумкин. Ярим ўткир бактериал эндокардит маҳалида 50 фоиз ҳолларда яшил стрептококк, гоҳо (15 фоиз) энтерококк, грамманфий бактериялар (10 фоиз), эпидермал стафилококк, замбуруғлар (кандида, актиномицелийлар, аспергеллар) ундириб олинади.

Ўткир инфекцион эндокардит ўзининг клиник ўтиши ва бактериал флораси жиҳатидан ярим ўткир эндокардитдан кескин фарқ қилади. Бу эндокардит юрак соғ бўлган маҳалда бошланаверади. Микроорганизмлар ёки уларнинг токсинлари юрак қопқоқлари сиртини зарарлайди. Шу нарса тез инфекцияланадиган тромботик массалар пайдо бўлишига йўл очади. Худди ярим ўткир эндокардитда бўлганидек, бу жараён ҳам юрак қопқоқларининг четларидан бошланади.

Ўткир инфекцион эндокардит одатда организмда бактериемия манбаи бўлиб қоладиган инфекция ўчоғи бор маҳалларда пайдо бўлади. Сурункали ичкиликвозлик, иммунносупрессия маҳалида, ўсмага қарши кимёвий терапия қўлланилган вақтларда шартли патоген флора ҳам ўткир инфекцион эндокардитга сабаб бўлиши мумкин. Бунда яллиғланиш жараёни уч тавақали қопқоқда авж олиб боради.

Ўткир инфекцион эндокардит юрак операция қилинган маҳалларда, айниқса юракка ясама қопқоқлар қўйилган вақтларда асорат тариқасида бошланиши мумкин. Бунда операциядан аввал, операция пайтида ва операциядан кейинги даврда бактерияларга қарши препаратлар ишлатилаверадиган бўлса, бу нарса табиатан замбуруғларга алоқадор эндокардит бошланишига олиб келиши мумкин, чунки замбуруғлар антибиотикларга чидамли бўлади.

**Патологик анатомияси.** Структура ўзгаришларининг табиатига қараб, ўткир ва ярим ўткир эндокардитни бир-биридан ажратиб олиш қийин. Ўткир инфекцион эндокардитда ҳам, ярим ўткир инфекцион эндокардитда ҳам полипоз-ярали эндокардит манзараси кўзга ташланади. Зарарланган юрак қопқоқлари, пай хордаларида, баъзан эса деворёни эндокардида ҳам шарсимон ёки полипоз тузилмалар кўринишида талайгина тромботик қарашлар топилади. Бу тромботик массалар одатда сарғиш-оқ тусли, увала-

ниб турадиган, қуруқ бўлади. Ярим ўткир эндокардитда юрак қоп-қоқларида тромботик массаларнинг янгилари билан биргаликда уюшиб бўлганлари ҳам учрайди. Инфекцион эндокардитда эндокарднинг турли қисмларида деструктив-некротик жараёнлар бўлиши: 1) тавақаларда дўмпайиб шишиб чиқадаган аневризмалар ҳосил бўлиб, уларнинг тешилиб ёрилишига; 2) пай хордаларининг ёрилишига; 3) юрак деворида ярали аневризма пайдо бўлиб, унинг ёрилиб кетишига олиб келиши мумкин.

Микроскоп билан текшириб кўрилганида катта-катта некроз ўчоқлари топилади, уларнинг атрофларида фибрин иплари, тромбоцитлар ва қон ҳужайралари детрити, микроорганизмлар колонияларидан иборат коптокчалар кўзга ташланади. Ўткир эндокардитда некроз ўчоқлари атрофида нейтрофиллар топилса, ярим ўткир эндокардитда лимфоцитлар, моноцитлар ва кўп ядроли улкан ҳужайралар топиладики, булар яллиғланиш жараёнининг сунрункали тарзда ўтиб бораётганини акс эттиради. Ўткир эндокардитда деструктив жараёнлар кўпроқ сезиладиган бўлади.

Ўз вақтида даво қилинадиган бўлса, зарарланган жойлар битиб, тавақаларда фиброз пайдо бўлади ва кальцификация бошланади.

**Клиник манзараси.** Ўткир эндокардит тўсатдан ҳарорат анча кўтарилиб, қалтираш, бадан терисида петехиялар пайдо бўлиши, талоқ катталашиб кетиши (спленомегалия), тез зўрайиб борадиган анемия бошланиб, гематурия пайдо бўлиши, турли шакллардаги инфарктлар манзараси билан таърифланади. Айниқса, юракнинг уч тавақали қопқоғи зарарланган бўлса, юракда шовқинлар эшитилмаслиги мумкин. 60—70 фоиз ҳолларда қонни экиб, ундан касаллик кўзгатувчисини ундириб олиш мумкин.

Ярим ўткир инфекцион эндокардитда 20 фоиз ҳолларда иситма чиқмаслиги ва юракда шовқинлар эшитилмаслиги мумкин. Бу хилдаги эндокардит зимдан, аста-секин авж олиб боради ва субфебрил даражада ҳарорат кўтарилиши, одамнинг салга чарчashi, гематурия, микроцитар гипохром анемия, озиб бориш билан таърифланади. Лейкоцитлар сони арзимас даражада кўпаяди, қонда баъзан етилмаган гранулоцитлар топилади. Классик ҳолларда спленомегалия бошланиб, тирноқ тагида қонталашлар пайдо бўлади. Баъзан бўғимларда, белда оғриқлар бошланади, менингит ёки энцефалитга хос аломатлар кўрилади. Инфарктлар, айниқса талоқ ёки буйрак инфарктлари ҳам муҳим диагностик белги бўлиб ҳисобланади.

*Инфекцион эндокардитнинг асоратлари* жумласига касаллик кўзгатувчиси тарқалиб, турли тўқима ва органларда, айниқса буйракларда майда-майда қонталашлар ва абсцесслар пайдо бўлиши киради. Ана шундай система доирасида зарарланиш ўткир эндокардит учун хосдир. Ярим ўткир эндокардитда кўпроқ инфаркт

кузатилади. Буйракда абсцесслар ёки инфарктлардан ташқари ўчоқли гломерулит (ўчоқли эмболик гломерулонефрит) ёки пролифератив диффуз гломерулонефрит манзараси кўзга ташланади. Буйракларда кузатиладиган бундай шикастлар иммунокомплекс касаллигининг кўриниши деб қаралади.

*Улимга* олиб борадиган асосий сабаблар қуйидагилардир: 1) ё юрак қопқоқлари полипоз-яралли эндокардити ёки хорда пайлари узилиб кетиши муносабати билан бошланган юрак қопқоқлари етишмовчилиги натижасида юрак сусайиб қолиши; 2) мия ёки юракнинг тромбоземболияга алоқадор инфарктлари; 3) сепсис; 4) юракнинг ўтказувчи системаси жараёнга қўшилиб кетганда пайдо бўладиган аритмиялар.

## МИОКАРДИТ

*Миокардит* — бу юрак мускул пардасининг яллиғланишидир, пайдо бўлиш сабаблари ҳар хил. Кўпинча у қуйидаги касалликларда бошланади:

Вирусли инфекциялар:

Коксаки В ва А

Грипп

Инфекцион мононуклеоз

Полиомиелит

Тепки

Қизамиқ

Сувчечак

Пситтакоз

Оддий герпес

Цитомегаловирусли инфекция

Вирусли гепатит

Қутуриш

Сариқ иситма

Бактериал инфекциялар:

Инфекцион эндокардит

Септицемия

Дифтерия (экзотоксин)

Захм

Протозой инфекциялар:

Шағас касаллиги

Токсоплазмоз

Амёбиаз

Паразитар касалликлар

Трихомоноз

Ўта сезувчанлик реакциялари

Ревматизм (бод)

Дерматомиозит

Склеродермия

Ревматоид артрит

Фидлер-Абрамов идиопатик

миокардити

Нур билан даволаш маҳалида, мускул толаларини бирдан некрозга учратадиган турли кимёвий ва физик омиллар, дори препаратлари таъсиридан ҳам миокардит бошланиши мумкин.

*Вирусли миокардит* строманинг интерстициал шишуви ва мононуклеар инфильтрацияси билан таърифланади. Миофибриллар ҳамини ҳам некрозга учрайвермайди. Бу миокардитга кўпинча Коксаки В вируси сабаб бўлади, деб тахмин қилинади. Вируслар (айниқса Коксаки В вируси) табиатан иммунологик миокардитга

сабаб бўлади, бунда антимиокардиал антителолар ва цитотоксик ҳужайралар иштирок этади, деб тахмин қилинади. Вирусли миокардит эркакларда аёллардагидан кўра икки баравар кўпроқ кузатилади, катта ёшли одамларда эса одатда перикардит билан ҳам бирга давом этиб боради. Иммунитет танқислиги ҳодисаси бўлса, вирусли миокардит жуда оғир ўтади ва айниқса Коксаки вирус пайдо қилган миокардит бўлган маҳалларда кишининг тўсатдан ўлиб қолишига сабаб бўлиши мумкин. Коксаки В миокардити одатда ҳомиланинг она қорнида ривожланиш даври ёки неонатал даврда бошланади ва тез орада ўлимга олиб боради. Полиомиелит вирус ҳам миокардитга сабаб бўлади, бундай миокардит учун миокардда бир талай некроз ўчоқлари бўлиши ва одамнинг тўсатдан ўлиб қолиши характерлидир. Ҳомиладорликнинг биринчи уч ойи мобайнида ҳомиллага қизилча вирус ўтиб қоладиган бўлса, туғма юрак нуқсонлари, жумладан ўпка артерияси гипоплазияси, аорта қопқоғи стенози, Фалло тетрадаси ва бошқа нуқсонлар пайдо бўлади.

*Бактериал миокардит* вирусли миокардитга қараганда камроқ учрайди. Одатда у инфекцион эндокардит ёки бошқа шаклдаги бактериемиянинг асорати тариқасида бошланади. Дифтерия маҳалида бошланадиган миокардит шу касаллик кўзгатувчиси экзотоксинининг миокардга зарарли таъсир ўтказишига боғлиқдир. Дифтерияга алоқадор миокардитнинг патогенезида экзотоксин таъсири тўғрисида карнитиннинг ёғ кислоталарини мускул толаларига олиб ўтиши сусайиб қолиши аҳамиятга эга, бунинг натижасида оқсил синтези издан чиқиб, зарарланган кардиомиоцитларда триглицеридлар тўпланиб қолиши осонлашади.

*Протозой инфекциялар кўзгатувчилари пайдо қиладиган миокардитлар* янада камроқ учрайди. Трипоносома кўзгатадиган Шагас касаллиги маҳалида бошланадиган миокардит айниқса оғир ўтади.

*Идиопатик миокардит* — камдан-кам учрайдиган касаллик бўлиб, одам соппа-соғ юрган маҳалда бошланади. Идиопатик миокардитнинг ўлимга олиб борадиган хили Фидлер-Абрамов миокардити ёки улкан ҳужайрали миокардит деб аталади. Аксари 20—30 яшар эркакларда кузатилади. Этиологияси ва патогенези унча аниқ эмас. Идиопатик миокардитдан аввал респиратор инфекция бўлиб ўтиши аниқланган.

**Патологик анатомияси.** Юқорида тасвирлаб ўтилган миокардитларнинг келиб чиқиш сабабларидан қатъий назар, миокардда кўзга ташланадиган морфологик ўзгаришлар бир-бирига ўхшаш бўлади. Кўзгатувчининг турига алоқадор бўлган арзимас структура фарқлари учрайди, холос.

Юрак ўлчамлари баъзан одатдагича бўлиши мумкин, лекин кўпчилик ҳолларда юракнинг кенгайиб кетгани кузатилади (дилатация). Жараёнга асосан ўнг қоринча ва ўнг юрак бўлмаси тор-

тилиб, уларнинг девори илвиллаб қолади, бўшлиғи эса кенгайди. Гоҳо юракдаги тўрттала камеранинг ҳаммаси зарарланган бўлади. Миокардда оқариб ёки сарғайиб турган жойлар топилади. Ярим ўткир ёки сурункали миокардит ҳолларидагина юрак гипертрофияга учрайди.

Микроскоп билан текшириб кўрилганда миокардда шиш, яллиғланиш инфльтрацияси борлиги топилади, бундай инфльтрация табиатан жуда ҳар хил бўлади. Бактериялар инвазияси маҳалида бошланадиган ўткир миокардитда инфилтрат асосан полиморф ядроли лейкоцитлардан ташкил топади. Вирусга алоқадор миокардитларда яллиғланиш инфилтрати асосан моноклеарлардан иборат бўлади. Эозинофилларнинг кўплаб тўпланиб қолгани, улкан ҳужайралар иштироки билан бошланган гранулёматоз яллиғланиш камроқ кўрилади. Бундай яллиғланиш Фидлер-Абрамов миокардити учун характерлидир (яллиғланган инфилтратив хили). Токсоплазмоз ёки Шагас касаллигида кузатиладиган сурункали миокардитларда фибропластик реакция кўпроқ ифодаланган бўлади. Миофибриллаларда ҳар хил даражадаги дегенератив жараёнлар, жумладан бўкиш, ёғ дистрофияси ва некроз борлиги топилади. Миокардда фибрознинг устун бўлиб турганлиги миокардитнинг сурункали тарзда ўтиб келганидан далолат беради.

Миокардитнинг **клиник манзараси** ҳар хил. Ўткир миокардит учун ланж бўлиб, хансираб туриш, субфебрил даражада ҳарорат кўтарилиши, тахикардия бошланиши характерлидир. Юрак эшитиб кўрилганида «от дукури оҳанги» қулоққа чалинади, митрал ёки трикуспидал қопқоқлар етишмовчилиги, бўшлиқлар кенгайиб кетганлиги сабабли юракда шовқин бўлиши мумкин. Юракда ўтказувчанлик ҳар хил даражада издан чиқади, ҳаттоки, тўла атриовентрикуляр блок бўлиши ҳам мумкин. Жараён зўрайиб борганида юрак етишмовчилиги бошланиши мумкин. Миокардит кўпчилик ҳолларда табиатан ўтиб кетадиган бўлади ва юқорида айтиб ўтилган симптомлар 1—2 ойдан кейин барҳам топади. Бироқ, 25 фоиз ҳолларда симптомлар, айниқса юрак соҳасида бўлиб турадиган оғриқлар ва одамнинг салга чарчаб қолиши сингари аломатлар сақланиб қолади.

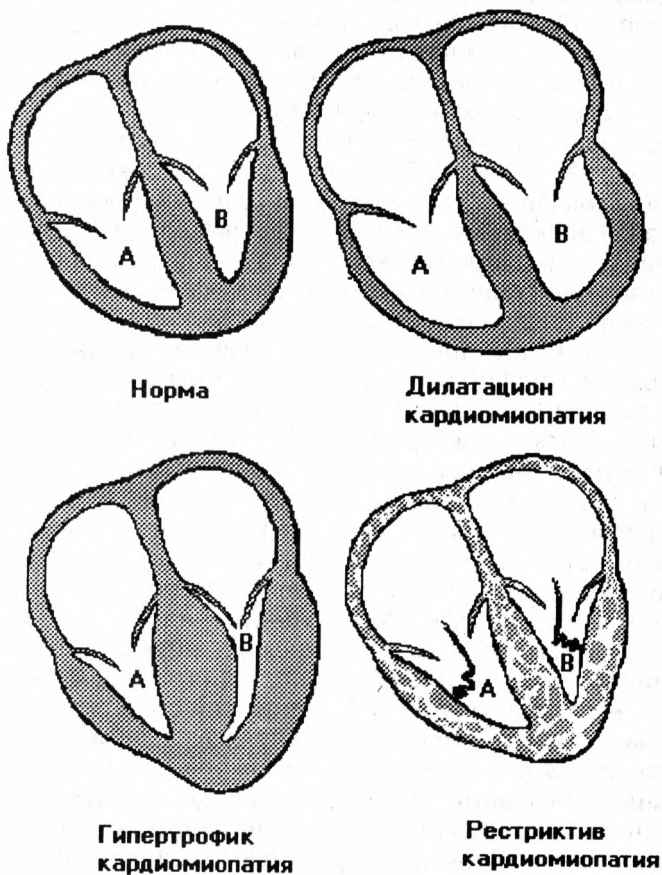
## КАРДИОМИОПАТИЯЛАР

*Кардиомиопатиялар — асосан миокарднинг функционал етишмовчилигига алоқадор бўлган бир гуруҳ касалликлардир.* Этиологиясига қараб кардиомиопатиялар *бирламчи* ва *иккиламчи* хилларга бўлинади. *Бирламчи (идиопатик) кардиомиопатияларда* миокард қисқарувчанлик функциясининг нима сабабдан издан чиққанлиги номаълум бўлади. Бундай ўзгаришлар маҳалида ишемик шикастлар, гипертензия, юракнинг туғма ривожланиш нуқсонлари ёки бош-



қа касалликлари топилмайди. *Иккиламчи кардиомиопатияларнинг* сабаблари аниқланган. Бу гуруҳга кирувчи кардиомиопатия-ларда алкоголь, вирусли инфекциялар, ўта сезувчанлик реакциялари, бириктирувчи тўқима касалликлари, мускул дистрофияси, метаболик ўзгаришлар (гипертиреоидизм, гипотиреоидизм, гемохроматоз, бери-бери), амилоидоз, тўпланиш касалликлари (масалан, гликогеноз), кимёвий бирикмалар ва дорилардан заҳарланиш ҳоллари этиологик омил бўлиб ҳисобланади.

Клиник кўринишлари ва структура ўзгаришларига қараб, кардиомиопатияларнинг қуйидаги турлари тафовут қилинади (21-расм): 1) димланишга алоқадор ёки дилатацион кардиомиопатия, 2) гипертрофик кардиомиопатия, 3) рестриктив ёки облитера-



21- расм. Кардиомиопатиянинг клиник-анатомик вариантлари:  
А — ўнг; В — чап қоринча.

цияловчи кардиомиопатия. *Димланишга алоқадор кардиомиопатия* юрак чап ва ўнг қоринчаларининг кенгайиб, гипертрофияга учраши, миокард қисқарувчанлик функциясининг издан чиқиши билан таърифланади. *Гипертрофик кардиомиопатия* миокард массасининг кескин ортиб бориши, қоринчалар бўшлиқлари ҳажмининг кичрайиши ва чап қоринча қисқарувчанлигининг кучайиши билан фарқ қилади. Бунда бир қанча ҳолларда субаортал стеноз (субаортал мускул стенози) бошланиши мумкин. *Кардиомиопатияларнинг рестриктив ёки облитерацияловчи хиллари* юрак қоринчалари бўшлигининг кичрайиб, ҳаттоки бутунлай битиб кетиши билан ҳам характерланади. Клиника амалиётида димланишга алоқадор ва гипертрофик кардиомиопатия ҳаммадан кўра муҳим аҳамиятга эга.

**Димланишга алоқадор кардиомиопатия** юрак вази ортиб (900 г гача), юрак тўрттала камерасининг симметрик равишда кенгайиши (дилатацияси) билан таърифланади (бундай кенгайиш юрак қоринчалари деворининг қалинлашуви ҳисобига унчалик билинмайдиган бўлади). Юрак қисқариш функциясининг бузилиши юрак бўшлиқларида қон туриб қолиб (стаз), тромблар ҳосил бўлишига олиб келади. Аутопсияда 75 фоиз ҳолларда чап қоринча бўшлиғи ва бўлма қулоқларида тромблар топилади. Микроскоп билан текширилганда диффуз интерстициал фиброз борлиги, ана шу фиброзда вирусли миокардитга хос моноклеарлар инфилтрацияси (ўчоқ тарзида жойлашган ва ўртача даражада ифодаланган инфилтрация) кўзга ташланади. Электрон микроскоп билан текширишда мускул толалари гипертрофияга учрагани, шунингдек митохондриялар ва миофибриллаларда альтерация бошлангани маълум бўлади. Қандай бўлмасин ўзига хос, яъни специфик ўзгаришлар топилмайди. Юрак қопқоқлари одатда зарарланмаган бўлади. Юрак коронар артерияларида суст ёки ўртача ифодаланган атеросклеротик ўзгаришлар (липоидоз) кўзга ташланадики, бу нарса димланишга алоқадор кардиомиопатияни юрак ишемия касаллигидан фарқ қилишда (дифференциал диагностикада) жуда муҳим.

Ҳозир тасвирланаётган кардиомиопатиянинг *патогенези*, яъни келиб чиқиши аниқ эмас. Алкоголнинг суистеъмол қилиниши, шунингдек селен етишмаслиги, кобальт, никель, литий, циклофосфамиддан заҳарланиш ҳам катта аҳамиятга эга, чунки алкоголь миокарднинг қисқарувчанлик функциясини сусайтириб қўяди, деб ҳисобланади. Ҳомиладорликнинг сўнгги даврларида ёки чилла даврида миокардда функционал етишмовчилик бошланади, лекин кардиомиопатияларнинг келиб чиқишида ҳомиладорликнинг қандай аҳамияти борлиги маълум эмас. Димланишга алоқадор кардиомиопатия баъзан вирусли инфекциядан кейин бошланади. Вирусли миокардитлар зўрайиб борганида уларнинг сурункали кардиомиопатияга айланиб кетиши исбот этилган. Сўнгги йилларда аутоиммун реакцияларга катта эътибор берилмоқдаки, бу-

ларнинг бошланишида ҳам вирусли инфекция аҳамиятга эга. Оилавий кардиомиопатия ҳодисалари ҳам тасвирланган, шу билан бирга оиланинг турли аъзоларида кардиомиопатиянинг ҳар хил турлари учрайди. Димланишга алоқадор кардиомиопатия кўпчилик ҳолларда ўрта яшар одамларда пайдо бўлиб, тез зўрайиб боради ва бир неча ой ичида ўлимга олиб келади. *Ўлимга* зўрайиб борадиган юрак етишмовчилиги, тромбоэмболия, аритмия сабаб бўлиши мумкин.

**Гипертрофик кардиомиопатия** асимметрик септал гипертрофия, идиопатик субаортал стеноз, гипертрофик обструктив кардиомиопатия деган номлар билан ҳам маълум, табиатан оилавий, наслга боғлиқ бўлади, аутосом-доминант тарзда авлодларга ўтади. 24-хромосомада жойлашган ген (q 11-13) мутацияси туфайли миозин оғир занжирларининг синтези бузилиши яқиндагина текширишларда аниқланган. Натижада йирик миофибриллалар пайдо бўлиб, миокард ўлчамлари умуман катталашиб кетади.

Гипертрофик кардиомиопатиянинг анатомик белгилари қуйидагилардир: 1) чап қоринча ва қоринчалараро тўсиқ деворининг асимметрик гипертрофияси; 2) қоринчалараро тўсиқда мускул толаларининг тартибсиз ҳолда жойлашуви; 3) чап ва ўнг қоринча бўшлиқлари ўлчамларининг ихчамлашиб, қоринчалар кўндаланг кесилганда шаклининг бананга ўхшаб қолганлиги; 4) юрак бўлмачаларининг кенгайиб кетганлиги (дилатацияси); 5) интрамурал тож артериялар тузилишининг айниганлиги.

Гипертрофик кардиомиопатиянинг характерли хусусияти қоринчалараро тўсиқнинг гипертрофияга учрашидир, чап қоринча деворининг қалинлиги одатдагича бўлганлиги ҳолда бу тўсиқнинг қалинлиги 3 см гача бориши мумкин. Яна бир хусусияти шуки, бу кардиомиопатияда мускул толалари тузилиши ўзгариб, кардиомиоцитлардаги миофибриллалар ва миофиламентлар тартибсиз ҳолда жой олади. Бунда мускул толалари ғалати шаклга кириши мумкин, айни вақтда ядролари шаклининг ғалатилиги билан ажралиб туради. Кардиомиоцитлар цитоплазмасида гликоген тўпланиб боради. Бироқ, ҳозир тасвирланган ўзгаришлар гипертрофик кардиомиопатия учун специфик бўлиб ҳисобланмайди ва юрак гипертрофиясининг бошқа турларида ҳам кузатилади. Чап қоринча девори ҳам гипертрофияланади. Лекин бу гипертрофия қоринчалараро тўсиқ гипертрофияси даражасида бўлмайди.

Эхокардиографияда қоринчалараро тўсиқнинг асимметрик гипертрофияси ва митрал қопқоқлар ҳаракатининг издан чиққанлиги аниқланади. Гипертрофик кардиомиопатияда диастола маҳалида чап қоринчанинг тўлишувига қаршилик пайдо бўлиб, чап қоринчанинг қисқарувчанлик фаолияти кучаяди (гиперконтрактиллик). Кардиомиопатиянинг бу хили кўпинча ёшларда кузатилади.

Димланишга алоқадор ва гипертрофик кардиомиопатияда қуйидаги жиддий асоратлар пайдо бўлиши мумкин: 1) юрак бўлма-

ларида фибрилляция бошланиб, деворга тақалган тромб ва катта қон айланиш доираси томирларида эмболия пайдо бўлиши; 2) ўзгаришга учраган митрал қопқоқларда инфекцион эндокардит бошланиши; 3) олдин ҳеч қандай аломатлар бўлмасдан туриб, одамнинг тўсатдан ўлиб қолиши.

**Рестриктив кардиомиопатия** кам учрайди, юрак амилоидози, саркоидози, фиброэластози, Лёффлер париетал фибропластик эндокардиги ва гликогенозлар (Помпе касаллиги)да кузатилади. Табиатан идиопатик бўлиши ҳам мумкин. Қандай пайдо бўлиши, яъни патогенези номаълум. Облитерацияловчи кардиомиопатиянинг сабаби сифатида эндокард фиброэластози алоҳида диққатга сазовордир. Бунда тоғайсимон тўқима ҳосил бўлиши ҳисобига эндокард девори ҳар жой-ҳар жойдан ёки бир текис қалинлашиб кетади, бу нарса бўшлиқнинг битиб қолишига олиб келади (облитерация). Эндокарднинг зарарланиши миокарднинг эозинофиллар билан инфильтрацияланишига боғлиқ, шу эозинофиллар эндокардни зарарлайдиган моддалар чиқариб туради, деб тахмин қилинади.

## ПЕРИКАРДИТ

Перикардда турли патологик жараёнлар бошланиши мумкин: яллиғланиш жараёнлари, гемодинамик, ўсмаларга алоқадор ўзгаришлар, туғма аномалиялар шулар жумласидандир. Гемодинамик ўзгаришлар маҳалида перикард бўшлиғида сероз суюқлик тўпланиб боради, буйрак, жигар касалликлари, юрак этишмовчилигида шундай ҳодиса кузатилади (*гидроперикардиум*). Инфаркт бўлган жойда миокард ёрилганида, аорта қатламларга ажралиб, бу жараён перикард бўшлиғига етиб борганида, кўкрак қафаси шикастланганида перикард бўшлиғига қон тўлиб қолади, *гемоперикард* деб шуни айтилади. Перикард бўшлиғига қон қуйилиши, қандай сабабга алоқадор бўлмасин, юрак тампонадасига олиб бориб, ўлимга муқаррар сабаб бўлади. Перикарднинг бутунлай ёки қисман бўлмаслиги сингари туғма аномалиялари ниҳоятда кам учрайдиган ҳодисадир. Перикардда кузатиладиган ўсмалар, одатда метастатик бўлади, перикарднинг бирламчи ўсмалари ниҳоят даражада камдан-кам учрайдиган ҳодисадир.

Перикардда бошланиши мумкин бўлган кўпдан-кўп патологик жараёнлар орасида перикарддаги яллиғланиш жараёнлари клиник жиҳатдан ҳаммадан кўп аҳамиятга эга. Перикардит кўпчилик ҳолларда иккиламчи жараён, қандай бўлмасин бошқа бир асосий касалликнинг асорати бўлиб ҳисобланади. Масалан, системага доир касаллик, чунончи, система қизил волчанкаси (югириги)да ўпкадаги яллиғланиш жараёнининг перикардга ўтиши шулар жумла-

сидандир. Бирламчи патологик жараён сифатидаги перикардит анча кам учрайди.

Клиник ўтишига кўра *ўткир ва сурункали перикардит* тафовут қилинади. Экссудатив реакциянинг табиатига кўра перикардит қуйидаги хилларга бўлинади: *сероз, сероз-фибриноз, фибриноз, ийрингли, геморрагик*. Экссудатнинг табиати этиологик омил ва макроорганизмнинг ҳолатига қараб ҳар хил бўлиши мумкинлигини таъкидлаб ўтиш керак.

**Этиологияси ва патогенези.** Перикардитга олиб борадиган сабаблар ҳар хил. Уларга қуйидагилар киради: 1) инфекцион касалликлар: (вирусли, бактериал (сил), замбуруғли касалликлар); 2) метаболик ўзгаришлар: (уремия, шилимшиқ дистрофия); 3) ўсма жараёнлари; 4) ўта сезувчанлик реакцияси ва аутоиммун жараёнлар (ревматизм, система қизил югириги, ревматоид артрит, склеродермия); 5) миокард инфаркти; 6) травма, шу жумладан перикардиотомия, торакотомия; 7) нурланиш; 8) идиопатик перикардит.

Клиника амалиётида *табиатан инфекцияга алоқадор бўлган перикардит* ҳаммадан кўра кўпроқ аҳамиятга эга. Вирусларнинг идиопатик перикардитга сабаб бўлиш эҳтимоли ҳаммадан кўп деб ҳисобланади. Перикардитнинг пайдо бўлишида Коксаки В вируси, грипп вируси (А ва В), Эпштейн-Барр вирусининг роль ўйнаши исбот этилган, лекин буларнинг перикардга таъсир ўтказиш механизми аниқ эмас. Вируслар таъсири остида перикардда ўта сезувчанлик реакцияси бошланиб, кейин тўқима иммун йўл билан шикастланади, деб тахмин қилинади. Вируслар яллиғланишга бевосита сабаб бўлавермайди.

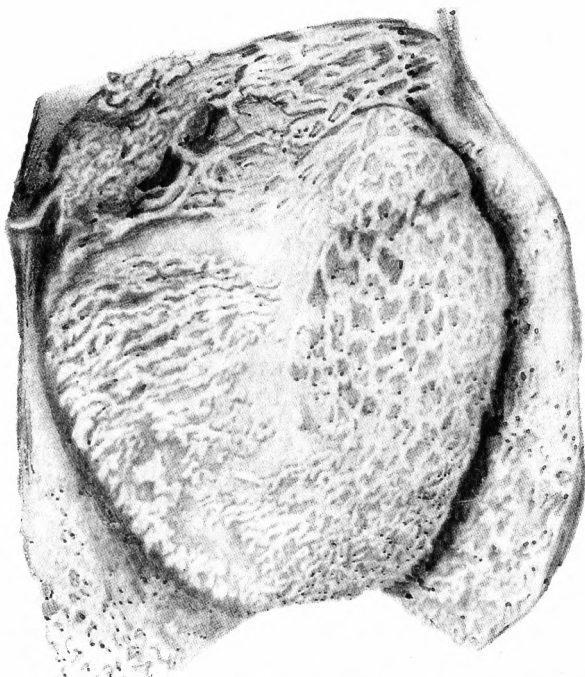
Бактериялар перикардга ё гематоген ва лимфоген йўл билан, ёки қўшни тўқималардан (ўпка, плеврадан) ўтади. Бактериал перикардитлар орасида стафилококкли ва силга алоқадор перикардитлар кўпроқ учрайди. Болаларда стафилококкка алоқадор перикардитлар кўпинча худди шу бактерияга боғлиқ пневмония ёки остеомиелит билан бирга давом этиб боради. Сепсис вақтида ҳам перикардитлар пайдо бўлиши мумкин. Сўнгги вақтларда замбуруғлар ва протозоалар сабабли пайдо бўлиб, миокардит билан бирга ўтувчи перикардитлар кўпайиб қолди. Қўзғатувчилар сифатида кокцидиялар (*Coccidiales imputus*), гистоплазма (*Histoplasma capsulatum*), кандида (*Candida albicans*), токсоплазма (*Toxoplasma gondii*) тасвирланган. Метаболик перикардитлар орасида уремик перикардит кўпроқ учрайди. Этиологияси номаълум бўлган «холестерин перикардити» ҳам тасвирланган, бунда перикард бўшлиғида холестерин кристаллари топилади.

*Перикарднинг бирламчи ўсмалари* ниҳоят даражада кам учрайди. Ўсмага алоқадор перикардит, масалан, ўпка раки, кўкс оралиғи лимфомаси, қизилўнғач ракида ўсма жараёнининг атрофдаги орган

ва тўқималардан перикардга ўтган маҳалида пайдо бўлади. Гоҳо ўсма жараёни гематоген ёки лимфоген йўл билан перикардга ўтади.

*Травматик перикардит* кўкрак қафасининг ёпиқ травмасида юрак эпикарди юзаси контузияга учраганида ёки перикард бўшлигида қон пайдо бўлганида бошланади. Перикард ҳам бошқа сероз пардалар сингари, *ўта сезувчанлик реакциялари* пайтида осонгина зарарланади, масалан, ревматизм сингари аутоиммун касалликларида перикардит бошланиши шундан далолат беради. Кардиотомия, миокард инфаркти ва травмаларидан кейин бошланган перикардитлар каттагина диққатга сазовордир, чунки буларнинг асосида ҳам иммун механизмлар ётади. Кардиотомияга алоқадор перикардит миокард инфаркти ва травмасидан кейин 2—5 ҳафта ўтгач бошланади. Бундай перикардит ҳам клиник ўтиши жиҳатидан бошқа турдаги перикардитларга ўхшаш бўлиб, ҳарорат кўтарилиши, кўкрак оғриғи билан таърифланади ва бот-бот қўзиб туради. Мана шу учала ҳолларнинг ҳаммасида ҳам, яъни кардиотомия, миокард инфаркти ва травма маҳалида олдинга ўтиб кетувчи перикардит кўринишида дарҳол рўй берадиган реакция бошланишини эсда тутиш керак. Мана шу реакцияни бирмунча кейинги муддатларда бошланадиган иммун реакция билан адаштириш ярамайди. Кўпчилик ҳолларда касалларнинг қон зардобиди юрак тўқималарига антителолар титри юқори бўлиб чиқади. Мана шу кузатувларга асосланиб туриб, перикард шикастланганида ҳосил бўладиган антигенлар антителолар пайдо бўлишига олиб боради, деб хулоса чиқарилган. Айни вақтда юзага келадиган антиген-антитело комплекси табиатан иммунитетга алоқадор яллиғланишга сабаб бўлади. Перикардитларнинг кўпчилик қисми идиопатик перикардитлар жумласига кирадики, буларнинг сабаби номаълум бўлиб қолмоқда.

**Патологик анатомияси.** Перикардитлар маҳалида турлича структура ўзгаришлари пайдо бўладики, бу қўзғатувчининг табиатига, макроорганизмнинг ҳолатига боғлиқдир. *Ўтқир перикардит* сероз, йирингли, фибриноз ёки сероз-фибриноз яллиғланиш бошланиши билан таърифланади. Юрак халтаси бўшлиғида ичида фибрин иллари бўладиган суюқлик пайдо бўлади (200 мл атрофида). Перикарднинг сероз юзасида фибрин депозитлари кўзга ташланади (22-расм). Сероз парда худди жун қоплами билан қоплангандек бўлиб қолади (сочли юрак). Мана шундай перикардит асосан ревматизм, перикард инфаркти маҳалларида кузатилади, аутоиммун ва вирусли перикардитларда камроқ учрайди. Микроскопик текширишда перикарда неспецифик яллиғланиш борлиги маълум бўлади, бу яллиғланиш реакциясида полиморф ядроли ва мононуклеар лейкоцитлар иштироки устун туради. Йирингли перикардитда экссудатда бактериялар ва замбуруғлар топилади. Неопластик жараён бўлган маҳалларда экссудат табиатан геморрагик тусга



22- расм. Фибриноз перикардит. Сочли юрак.

кирса, силга алоқадор перикардитда казеоз бўлади. Экссудат кўп миқдорда тўпланиб қолганида ёки у тез орада пайдо бўлганида диастолик тўлишув сусаяди, бу нарса юрак тампонадасига олиб келади. Сил, ўсмага алоқадор перикардит, шунингдек табиатан иммунитетга боғлиқ перикардит учун шу тариқа талайгина экссудат пайдо бўлиши характерлидир.

Перикардитнинг *оқибати* ҳар хил. Сероз ва фибриноз экссудат одатда батамом сўрилиб кетади. Фибриноз экссудатнинг уюшуви гоҳида битишмалар пайдо бўлишига ёки сезиларли клиник белгилар бўлмагани ҳолда перикард юзасининг қалинлашиб қолишига олиб келади. Бактериал, йирингли ва силга алоқадор казеоз перикардит оқибати анча хатарли бўлади, чунки булар кўпинча юрак халтаси бўшлиғининг битиб кетишига, шунингдек париетал перикарднинг атрофдаги тузилмаларга ёпишиб қолишига олиб келади. *Битишмали перикардит* деб ана шуни айтилади.

Юрак халтаси бўшлиғининг диффуз тарзда уюшуви *сурункали констриктив перикардитга* сабаб бўлади, унда юрак зич фиброз тўқима ичида қолиб кетгандек бўлиб қолади ва шу нарса диастола вақтида юракнинг бўшашувига тўсқинлик қилади. Бунда ковак веналар кескин торайиб, гепатоспленомегалия бошланиши ва асцит пайдо бўлишига олиб бориши мумкин. Бундай ҳодисалар баъ-

зан идиопатик перикардитларда кузатилади. 50 фоиз ҳолларда фиброз тўқима оҳакланади. Оҳакланиш текис, яъни диффуз бўлганида «совутли юрак» юзага келади.

**Клиник манзараси.** Фибриноз перикардитнинг асосий аломатлари кўкракда ўткир оғриқ бошланиб, ланжлик пайдо бўлиши, ҳарорат кўтарилишидир. Одам ҳаракатланганида одатда оғриқ кучаяди. Плевра ишқаланиш шовқинининг эшитилиши патогномник аломат бўлиб ҳисобланади. Кўпчилик ҳолларда жараён бир неча ҳафта давомида ўз-ўзидан босилиб қолади-да, кейинчалик қайталаниб турадиган бўлади.

Асосий *асоратлари* юрак тампонадаси, юракка веноз қон қайтиб келишининг қийинлашуви, битишмали ёки констриктив сункали перикардит бошланишидир.

## ЮРАК ВА ТОМИРЛАР НУҚСОНЛАРИ

### ТУҒМА ЮРАК НУҚСОНЛАРИ

*Туғма юрак нуқсонлари деган тушунча юракнинг жойлашуви, ҳолатидаги аномалиялар билан юракнинг тузилишидаги одатдан ташқари аномалияларни, камчиликларни ўз ичига оладиган тушунчадир.* Жаҳоннинг турли минтақаларида туғма юрак нуқсонлари ҳар хил даражада ва ҳар хил миқдорда учрайди. Америка патологларининг маълумотларига қараганда, янги туғилган чақалоқлар орасида юрак нуқсонлари 0,9 фоиз, Россияда 1 фоиздан кўра кўпроқ ҳолларда учрайди. Ўзбекистонда, Республика патологик анатомия маркази маълумотларига кўра, туғма юрак нуқсонлари 4 фоизни ташкил этади, шуларнинг 70 фоизида қоринчалараро тўсиқ, 11 фоизида бўлмачалар ўртасидаги тўсиқ нуқсони учраса, 4—5 фоизида Фалло тетрадаси ва уч камерали юрак, 2 фоизида эндокард фиброэластози ва Боталло йўлининг очиқ қолганлиги учрайди.

**Этиологияси ва патогенези.** Туғма юрак нуқсонлари этиологиясига кўра, *ирсий ва турмушда орттирилган нуқсонларга* бўлинади. *Ирсий нуқсонларнинг* сабаблари ген, хромосома ва геном мутациялари бўлиши мумкин. Юрак нуқсонларининг генетик табиати биргаликда учрайдиган типик касалликлар, масалан, Марфан ва аортал нуқсон синдроми пайдо бўлишига олиб келадиган маълум хромосома аномалияларида ўз аксини топади. Қариндошлар никоҳланганида улардан туғиладиган болаларда туғма юрак нуқсонларининг кўпроқ учраши, шунингдек битта она аъзоларида туғма нуқсонлар топилиб туриши генетик ўзгаришларнинг аҳамияти борлигини тасдиқлайди.

Лекин ионлаштирувчи нур, заҳарланиш, жумладан ичкилик-возлик, вирусли инфекциялар, кимёвий омиллар (ҳомиладорлик



даврида баъзи дори препаратларини қисман ишлатиш) сингари экзоген омиллар янада муҳимроқ ролни ўйнайди. Мана шу омиллар юрак ва томирлар тузилмаларининг ривожланишини органогенезнинг ҳар қандай даврида ҳам сусайтириб ёки тўхтатиб қўйиши мумкин. Улар ҳомила ривожланишининг қалтис даврида тератоген таъсир ҳам кўрсатиши мумкин.

Туғма юрак нуқсонининг пайдо бўлиши она қорнидаги ҳаётнинг 3—11 ҳафтаси орасида эмбрионга патоген омил таъсир ўтказишига боғлиқ. Чунончи, ҳомиладорликнинг биринчи уч ойи ичида бўлғуси онада бўлиб ўтган қизилча касаллиги турли хилдаги юрак нуқсонлари, жумладан артериал йўлнинг очик қолиши, ўпка артерияси гипоплазияси, ўпка артерияси оғзи стенози, юрак тўсиқлари камчиликлари, Фалло тетрадаси сингари нуқсонлар юзага келишига сабаб бўлади.

Юрак туғма нуқсонларининг жуда кўп хиллари тасвирланган бўлса-да, лекин қай даражадаги гипоксияга олиб боришига қараб улар иккита асосий гуруҳга бўлинади. Биринчи гуруҳга *цианозсиз ўтадиган туғма юрак аномалиялари киради (туғма юрак нуқсонларининг оқ хили)*. Булар қуйидагилардир: 1) қоринчалараро тўсиқ нуқсони; 2) бўлмалари ўртасидаги тўсиқ нуқсони; 3) Боталло йўлининг очик қолганлиги; 4) аорта коарктацияси; 5) аортанинг якка стенози; 6) ўпка стволининг якка стенози; 7) тож артериялар аномалиялари. Бу хилдаги нуқсонлар учун қон оқимининг чапдан ўнгга қараб бориши, қон айланадиган йўлнинг бирмунча қисқа бўлиб, қон кўпчилик қисмининг нормадагига қарши ўлароқ, кичик қон айланиш доирасидан ўтиши характерлидир. Бунда гипоксия бўлмайди ва цианоз бошланмайди, бироқ, ўпка гипертензияси кучайиб боради, бу ҳодиса, ўз навбатида, ўнг юракдаги босим кучайиб, қон оқимининг йўналиши ўзгаришига сабаб бўлади.

Иккинчи гуруҳга *сезиларли цианоз билан ўтадиган туғма юрак нуқсонлари* киради. Бунда қон ўнгдан чапга томон юриб, кичик қон айланиши орқали кўп ўтмай қўяди. Бунинг натижасида қоннинг фақат оз қисми оксигенланади, шу нарса бола туғилган маҳалданоқ цианоз бошланишига олиб келади (*туғма юрак нуқсонларининг кўкиш хили*). Буларга: 1) ўпка артерияси ва аортанинг тўла транспозицияси; 2) Фалло тетрадаси киради.

**Қоринчаларо тўсиқ дефекти.** Қоринчаларо тўсиқнинг шаклланиб бориши ҳомиладорликнинг дастлабки уч ойи ичида издан чиқиши мумкин. Нуқсонларнинг тахминан 85 фоизи бириктирувчи тўқимадан иборат устки (мембраноз) қисмида, яъни аорта қопқоқларининг бевосита ўнг томондаги коронар ва коронармас тавақалари тагидан жой олади. *Тўсиқнинг мембраноз нуқсонлари* деб шунга айтилади. Бундан ташқари, нуқсонлар апикал томонда, тўсиқнинг мускул қисмида жойлашган бўлиши мумкин (*тўсиқнинг мускулга оид нуқсонлари*). Қоринчаларо тўсиқнинг нуқсон-

лари кўпгина ҳолларда ўз-ўзидан бекилиб кетади. Сақланиб қоладиган нуқсонларнинг катталиги ҳар хил бўлади, улар жуда майда (бир неча миллиметр) бўлади ёки диаметри бир неча сантиметрға етиши мумкин. Улар асосан думалоқ ёки тухумсимон шаклда бўлади, баъзан қоринчалараро тўсиқнинг устки қисми бутунлай бўлмайди. Бу хилдаги камчиликларнинг оқибати нуқсоннинг катта-кичкилигига боғлиқ. Жуда кичик нуқсонлар чақалоқ боланинг аҳволига унча таъсир қилмайди. Қоринчалараро тўсиғида жуда катта нуқсонлари бўлган болалар илк неонатал даврда нобуд бўлиб кетади. Нуқсонлар ўртача катталиқда бўлганда беморлар узоқроқ умр кўради ва навқиронлик даврда ўлиб кетиши мумкин. Систола маҳалида қон чап қоринчадан нуқсон орқали ўнг қоринчага ўтиб, шу қоринчадан ўпка артериялари бўйлаб ўпка томон боради. Нуқсонлар катта бўлган маҳалларда чап қоринча бўшлиғи кенгайиб, кейинчалик унинг функцияси ҳам издан чиқади. Ўпка томирларида қаршилиқ кучайишига жавобан чап қоринчада ҳам гипертрофия бошланади. Натижада ўпка гипертензияси туфайли ўпка томирларида склероз бошланиб, кейин қоннинг нуқсон орқали тескари томонга қараб юришига сабаб бўлиши мумкин.

Инфекцион эндокардит маҳалида бошланган юрак етишмовчилиги жуда кўп ҳолларда ўлимга сабаб бўлади.

**Юракнинг бўлмалари ўртасидаги тўсиқ дефекти.** Бундай нуқсон ё юрак бўлмалари ўртасидаги тўсиқнинг ривожланиши эмбриогенезнинг бешинчи ҳафтасида издан чиққанида ёки кейинчалик иккиламчи тўсиқ ва чўзинчоқ тешик пайдо бўлиб қолган маҳалларда юзага келади. 14 яшаргача бўлган болаларда учрайди. *Юракнинг бўлмалари ўртасидаги тўсиғининг бирламчи нуқсони* шундоққина қоринчалар қопқоғи устида жойлашган тешик кўринишига эга бўлади.

*Иккиламчи тўсиқ нуқсони* бирламчи тўсиқнинг юқори қисмида, чўзинчоқ тешик рўпарасидаги соҳада жойлашади. Тўсиқнинг умуман бўлмаслиги юракнинг уч камерали бўлиб қолишига олиб келади. Юқорида айтиб ўтилган тешиклар боланинг она қорнида ривожланиш даврида одатдаги ҳодиса тариқасида мавжуд бўлади ва бола туғилганидан кейин фиброз тўқима билан бекилиб кетади. Борди-ю, фиброз тўқима шу тешикларни бутунлай бекитиб турмайдиган бўлса, чўзинчоқ тешик очиклигича қолади.

*Қоринчалараро тўсиқ нуқсонининг веноз синус нуқсони* деб аталадиган учинчи хили устки ковак вена қуйиладиган жой остида бўлади ва баъзан ўнг ўпка веналарининг одатдан ташқари жойга қуйиладиган бўлиб қолганлиги билан биргалиқда учрайди. Иккиламчи тўсиқ нуқсони юракнинг бўлмалари ўртасидаги тўсиғининг бошқа нуқсонлари орасида 90 фоиз ҳолларда кузатилади, кўпроқ ўғил болаларда бўлади, бирмунча беҳатар бўлиб ўтади ва касаллар ўрта ёшларга етгунча умр кўради.

Юрак бўлмалари ўртасидаги патологик тешикнинг каггалиги ҳар хил, бир неча миллиметрдан бир неча сантиметргача бўлади. Қон чап юрак бўлмасидан ўнг бўлмага ўтиб туради. Кичик қон айланиш доираси орқали қўшимча қон ўтиб туриши ўнг қоринча, ўпка стволи ва унинг тармоқлари кенгайиб кетишига олиб келади. Ўпка гипертензияси нисбатан кечроқ, одатда одам 30 ёшдан ошганидан кейин бошланади ва чап қоринча гипертрофияга учраб, ўнг юрак бўлмасида босим кўтарилиб кетишига олиб келади. Шу муносабат билан юрак декомпенсациясига хос аломатлар пайдо бўлади, касалларни ўлимга олиб борадиган асосий сабаб ҳам ана шу юрак декомпенсациясидир. Ўпка гипертензиясида юзага келадиган парадоксал эмболия ҳам ўлимга сабаб бўлиши мумкин. Бундай ҳолларда эмбол юрак бўлмалари ўртасидаги тўсиқ нуқсонни орқали ўнгдан чапга ўтиб, дарров катта қон айланиш доирасига тушади.

Юрак тўсиғи шаклланишининг издан чиқиши тўла ёки қисман атриовентрикуляр канал юзага келишига олиб келади. Тўла атриовентрикуляр канал мураккаб нуқсонлар жумласидан бўлиб, бунда юрак бўлмалари ўртасидаги тўсиқнинг бирламчи нуқсонни ва юрак қопқоғи тавақаларининг бўлиниб кетганлигидан ташқари, қоринчалараро тўсиқда ҳам нуқсон бўлади, шу нарса битта тешик юзага келишига олиб боради.

**Очиқ қолган (сақланиб қолган) Боталло йўли** юрак нуқсонларининг энг кўп учрайдиган хилларидандир. Артериал йўл одатда каротид ва ўмров ости артерияси бошланишидан дисталроқ томонда аортани ўпка стволи билан туташтириб туради. Эмбрионал ривжланиш даврида қон айланиши нормал ўтиб туриши учун зарур бўлган мана шу йўл бола туғилганидан кейин бир неча ҳафта ёки ой давомида бекилиб, битиб кетади. Айни вақтда бунинг икки босқичи тафовут қилинади: бу йўлнинг функционал бекилиши (бир неча кундан 3—5 кунгача) ва анатомик облитерацияси (3—6 ой мобайнида). Мана шу артериал йўл бекилмай қоладиган ҳолларда қон аортадан ўпка стволига отилиб тушаверади. Бундай юрак нуқсонни кўпинча қизларда кузатилади. Унинг пайдо бўлишида қизилча вируси туфайли бошланадиган бачадон ичи инфекциясининг аҳамияти бор. Бу нуқсон кўпинча боланинг етилмай қолганлиги ва ундаги респиратор дистресс-синдром билан биргаликда учрайди.

Боталло йўли олдинги кўкс оралиғида, перикарддан ташқарида жойлашган бўлади. Артериал йўлнинг тузилиши ҳар хил. У узунлиги 1 см дан 2 см гача, диаметри 1 мм дан 10 мм гача борадиган, аорта билан ўпка артерияси стволини туташтириб турадиган мускул типигаги томирдир. Бошқа ҳолларда бу йўл аорта стволи билан ўпка артерияси ўртасидаги тешик кўринишида кўзга ташланади.

Артериал йўлнинг битмай қолганидан дарак берадиган характерли *клиник симптом* тўш суягининг чап томонида II қовурғалар орасида эшитиладиган дағал, кескин, тирнаганга ўхшаш систолик шовқиндир, «машина» шовқини деб шунга айтилади. Бу камчиликнинг оқибати нисбатан хайрли. Беморлар ўрта ёшларга боргунча умр кўради. Ўнг юрак декомпенсацияси, шунингдек бактериал эндокардит, ўпка гипертензияси, ўпка стволи аневризмаси сингари шу нуқсонга кўшилган асоратлар беморларнинг ўлимига сабаб бўлади.

## ТУҒМА ТОМИРЛАР НУҚСОНЛАРИ

*Аорта коарктацияси аортанинг туғма стенози ёки бутунлай битиб кетганлигидан иборат нуқсон бўлиб, гемодинамиканинг издан чиқишига олиб боради.* Аорта коарктациясининг иккита асосий хили: болаларда учрайдиган ва катталарда учрайдиган хили бор.

*Болаларда учрайдиган (предуктал ёки инфантил) хили аортанинг артериал йўлдан проксимал томонда сезиларли даражада стенози борлиги билан таърифланади.* Бунда Боталло йўли очиқ бўлади. Бундай нуқсон эркак ва аёл жинсидаги кишилар орасида бирдек даражада учрайди, кўпинча чап юрак камераларининг етилмаганлиги, бир ёки иккала митрал қопқоқлар атрезияси ёки стенози, проксимал аорта гипоплазияси сингари бошқа ривожланиш нуқсонлари билан биргаликда давом этиб боради. *Чап юрак гипоплазияси синдроми* деб ана шундай ҳолларга айтилади. Кўпинча чап юрак камералари фибробластози кузатилади. Мана шундай нуқсонни бор чақалоқларда туғилган кундан бошлаб юрак етишмовчилиги бошланади ва Боталло йўли битиб бориши билан болалар бир неча кундан кейин ўлиб кетади.

*Аорта коарктациясининг катталарда учрайдиган ёки постдуктал хили артериал йўлдан дисталроқ томонда аорта стенози бўлиши билан таърифланади.* Аортанинг кичикроқ бир сегменти стенозга учрайди. Артериал йўл ёпиқ бўлади. Коарктациянинг бундай хили, айниқса Тернер синдроми бўлган маҳалларда, эркакларда кўпроқ учрайди. Клиник симптомларнинг пайдо бўлиши томирнинг торайган жойидан юқори томонда артериал босим кўтарилиши ва томир торайган жойдан пастки томонда пасайиб кетишига боғлиқ. Гавданинг пастки қисмини қон билан таъминловчи коллатерал томирлар кенгайиб боради (дилатация). Бу коллатераллар эгри-бугри бўлиб қолади. Аорта коарктациясининг характерли клиник белгиси оёқ ва қўллардаги артериал босимнинг ҳар хил бўлишидир. Коарктациядан проксимал томонда аортада қон босимининг кескин кўтарилиб кетиши унинг ўрта пардаси некрозга учраб, қаватларга ажратувчи аневризма пайдо бўлишига олиб келади.

Проксимал аортадаги мана шу аневризмининг ёрилиб кетиши, аортанинг инфекцияланиши, мияга қон қуйилиши, чап юрак етишмовчилиги ўлимга сабаб бўлиши мумкин.

**Ўпка стволининг якка стенози** — чақалоқлар орасида 8—9 фоиз, мактаб ёшидаги болалар орасида 17,5—20 фоиз ҳолларда учрайди. *Стенознинг икки тури — қопқоққа алоқадор ва инфундибуляр стеноз* тафовут қилинади. Кўпроқ (95 фоиз ҳолларда) *қопқоққа алоқадор стеноз* учрайди. Кўпинча битиб кетган қопқоқ тавақаларида марказий (уникуспидал) тешик бўлади. Гоҳида қопқоқ бир-бирига қисман қўшилиб кетган иккита қаттиқ тавақалардан иборат бўлади, баъзан фиброз ҳалқа гипоплазияси кузатилади. *Инфундибуляр стеноз* аксари қопқоққа алоқадор торайиш билан бирга учрайди ва ўнг қоринчадан чиқиш йўлида юзага келган қаттиққина фиброз ва мускул тўқимасидан иборат бўлади.

Чап қоринчадан отилиб чиқадиган кучли қон оқими (стеноз туйфайли) уюрма ҳолга келиб, чап ствол кенгайиб кетишига, яъни постстенотик кенгайма ҳосил бўлишига олиб боради. Сезиларли стенози бор касалларда ўнг қоринчага алоқадор юрак етишмовчилиги бошланиб, шу ҳодиса болаларнинг ёшлик чоғида ўлиб кетишига сабаб бўлади.

**Аортанинг якка стенози.** *Аорта стенози артериал ствол тўсиғининг чапга сурилиб қолиши натижасида бошланади.* Аорта қопқоқлари шакли жуда ўзгариб, аорта тешиги торайиб қолади. Нуқсоннинг бу хили чақалоқлар ва болаларда 5—10 фоиз ҳолларда учрайди. Вақт ўтиши билан аорта қопқоқларида кальциноз кучайиб бориши муносабати билан аорта стенози тобора сезиларли бўлиб боради ва хансираш, асистолия, тўш орқасида оғриқ туриши (стенокардия) билан бирга давом этади. Кардиомегалия, гепатомегалия бошланиб, чап юрак декомпенсацияси рўй беради. Аорта стенози баъзан одамнинг тўсатдан ўлиб қолишига сабаб бўлади.

**Коронар артериялар аномалиялари.** Коронар артерияларнинг ҳар хил аномалиялари, хусусан коронар артерияларнинг аортдан кўплаб ва одатдан ташқари жойдан чиқиш ҳоллари тасвирланган. Гоҳо коронар артериялар ўпка стволдан ҳам чиқади. Ўнг коронар артерия одатда нормал ҳолатда бўлади ва коллатераллар орқали миокардни қон билан таъминлаб туради, шу билан бир вақтда чап коронар артерия одатдан ташқари жой олган бўлади. Шу муносабат билан қон шунти чап томондан, босим катта бўладиган чап коронар артериядан босим бирмунча паст бўладиган ўнг коронар артерия томонга қараб юради. Натижада чап қоринча дилатацияга учраб, миокард ишемияси бошланади.

**Аорта ва ўпка стволи транспозицияси.** Бу хилдаги юрак нуқсонни аорта ва ўпка стволи ҳолатининг одатдагидан бошқача бўлиши билан таърифланади. Бунда аорта ўнг қоринчадан (яъни веноз қоринчадан), ўпка стволи эса чап қоринчадан (яъни артериал қоринчадан) бошланади. Цианоз бола туғилган заҳоти пайдо бўлади, юрак етишмовчилиги тез кучайиб бориб, ўлимга сабаб бўлади.

Модомики шундай экан, томирлар тўла транспозициясида чақалоқлар яшашга қодир бўлмайди. Томирлар транспозицияси қоринчалараро ва бўлмалараро тўсиқлар нуқсонлари билан, Боталло йўлининг битмай қолганлиги билан бирга қўшилган бўлса, бу бир қадар хайрли бўлиб ҳисобланади, чунки қоннинг икки томонга ўтиб туришига имкон беради.

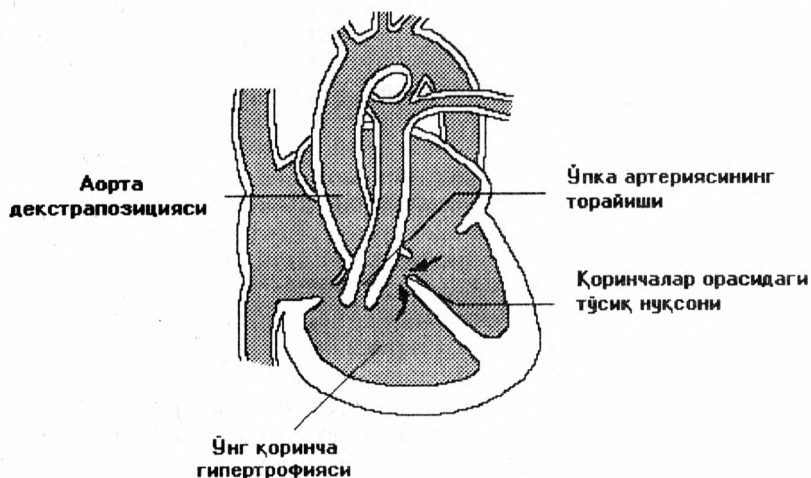
Баъзи ҳолларда аорта билан ўпка стволидан ташқари юрак қоринчалари ҳам бошқача бўлиб қолган бўлади. Бунинг натижасида аортага, худди нормадагидек, ўнг томонда жойлашган артериал қоринчадан оксигенланган қон тушиб туради, ўпка стволи эса оксигенланмаган қонни чағда жойлашган веноз қоринчадан олади. Бундай ҳолларда қон айланиши бузилмайди. Ана шундай юрак нуқсонни кўпроқ ўғил болаларда кузатилади.

### ФАЛЛО ТЕТРАДАСИ

Юракнинг аралаш, яъни комбинацияланган нуқсонлари орасида Фалло тетрадаси каттагина ўринда туради, унинг асосий белгилари қуйидагилардир: қоринчалараро тўсиқда нуқсон борлиги, ўпка артериясининг торлиги, аорта оғзининг ўнгга сурилиб қолгани (декстрапозицияси), ўнг қоринча гипертрофияси (23-расм).

Фалло тетрадаси эмбрион юраги артериал конуси тўсигининг аномал, яъни одатдан ташқари тарзда ривожланиши натижасида юзага келади.

Клиник кечиши ва оқибати стеноз даражасига боғлиқ. Стеноз анчагина бўлса, ҳаёт билан сиғиша олмайди, стеноз борлиги ҳолда Боталло йўли очиқ қолган бўлса, бунинг оқибати бир қадар хайр-



23- расм. Фалло тетрадаси.

ли, чунки ўпка томирлар тармоғига аортдан қон ўтиб туриши учун имкон юзага келади.

Бу юрак нуқсони клиник жиҳатдан олганда бола туғилиши билан бошланадиган цианоз, хансираш, ривожланишда орқада қолиш билан намоён бўлади. Цианоз билан хансираш баъзан айтарли сабабсиз кучайиб бориб, бола ҳушидан ҳам кетиб қоладиган бўлиши мумкин. Ўпка стволи камроқ торайган бўлса, цианоз бўлмаслиги ҳам мумкин.

Жарроҳлик йўли билан тегишлича операция қилинмаса, бу дарднинг *оқибати* ёмон. Бундай ҳолларда касаллар болалик ёки ўсмирлик чоғида ўлиб кетади. Бемор одатда инфекцион эндокардит маҳалида ўлиб қолади.

### ТУРМУШДА ОРТТИРИЛГАН ЮРАК НУҚСОНЛАРИ

*Турмушда орттирилган юрак нуқсонлари юрак қопқоқлар аппаратининг қандай бўлмасин бирор патологик жараён туфайли зарарланиши натижасида бошланади.* Бунда юрак нуқсонларининг ҳар хил турлари бўлиши мумкин: 1) юрак бўлмалари билан қоринчалари ўртасидаги тешиклари ва йирик томир оғизлари стенози (торайиши); 2) склеротик деформация туфайли юрак қопқоқлари етишмаслиги (бунда қопқоқлар бекилганида зич туташмай қолади); 3) етишмовчилик билан стенознинг бирга қўшилгани (аралаш юрак нуқсони). Юракнинг якка нуқсонлари, яъни битта (масалан, митрал ёки аортал) ёки икки-учта қопқоқлар зарарланиши (қўшилган нуқсон) ҳам тасвирланган. Кўпинча митрал ва аортал қопқоқ, гоҳи уч тавақали қопқоқ билан ўпка артерияси қопқоғи зарарланади.

Юрак қопқоқлари аппаратининг зарарланишига олиб борадиган сабаблар ҳар хил, бу — қуйидаги 3-жадвалдан яққол кўриниб турибди.

3-жадвал

#### Орттирилган юрак нуқсонларининг ривожланиш сабаблари

Митрал қопқоқ пороклари	Аортал қопқоқ пороклари
<p>I. <i>Стеноз</i> ревматик эндокардит</p>	<p>I. <i>Стеноз</i> қопқоқ кальцинози ревматизм туғма аномалия (икки тавақалилик)</p>
<p>II. <i>Етишмовчилик</i> ревматик эндокардит инфекцион эндокардит қопқоқлар пролапси папилляр мускуллар узилиши папилляр мускуллар фибрози пай хордалар узилиши фиброз ҳалқа кальцинози</p>	<p>II. <i>Етишмовчилик</i> ревматик эндокардит инфекцион эндокардит аорта ўрта пардаси некрози захм аортити ревматоид артрит Марфан касаллиги аорта атеросклерози бруцеллёз</p>

Уч тавақали қопқоқ билан ўпка артерияси қопқоқларининг турмушда орттирилган нуқсонлари камроқ учрайди, буларнинг пайдо бўлишида ревматизм, захм, селсис, атеросклерознинг аҳамияти бор. Умумий гемодинамиканинг ҳолати қандайлигига қараб турмушда орттирилган юрак нуқсонлари қон айланиши етишмовчилигига хос белгиларсиз ўтадиган *компенсацияланган нуқсонлар* ва умумий қон айланиши издан чиқишига сабаб бўладиган *декомпенсацияланган нуқсонларга* бўлинади.

### МИТРАЛ ЮРАК НУҚСОНИ

**Митрал қопқоқ стенози** — кўпинча ревматик қопқоқ эндокардитида юзага келадиган ва ҳаммадан кўра кўпроқ учрайдиган нуқсондир. Митрал стеноз қопқоқ тешиги юзасининг 2—4 барабар кичрайиб қолиши билан таърифланади. Қайталанувчи эндокардит оқибатида қопқоқ тавақалари қалинлашиб, склерозга учрайди, оқиш бўлиб қолади. Улар бир-бири билан ва комиссурал ўймалар соҳасида хордалар билан битиб кетади.

**Митрал қопқоқ фиброз ҳалқасининг кальцийланиши** жуда кўп кузатилади. Бунда қопқоқларнинг тавақалари оҳакланмайди. Митрал қопқоқ ригид ҳолга тушиб қолади, унинг бундай ҳолати тавақаларнинг тутатиш чизиғи бўйлаб ва комиссуралардаги тўқимасининг гиалинозга учрашига боғлиқдир.

Эндокардитнинг олган жойи ва ўтишига қараб *митрал стенознинг* учта анатомик хили: *диафрагмасимон, воронкасимон* ва *ўртача хили* тафовут қилинади. *Диафрагмасимон стенозда* кўшилиб, битилиб кетган тавақалар фиброз ҳалқа дамида бўлади, хордалар интакт ҳолда қолаверади, тешик тор тирқиш кўринишида бўлади. *Воронкасимон стеноз* вальвулит ва хордал эндокардит натижасида бошланади. Бу — қопқоқ тавақаларининг хордалар билан кўп жойидан бир-бирига билан кўшилиб кетишига ва хордалар орасидаги бўшлиқларнинг битиб кетишига олиб келади. *Митрал стенознинг ўртача хили* комиссуралардан бирининг соҳасида қопқоқ тавақалари ва хордаларнинг чекланган тарзда битиб кетганлиги билан таърифланади. Қопқоқ тавақалари микроскопта текшириб кўрилганида қон оқимиға қараб турадиган қатламларининг склерозга учрагани маълум бўлади. Тавақалар тўқимасида мегахромазия ва гистиоцитар реакция ўчоқлари кўринишидаги фаол ревматик жараёнга хос аломатлар топилади.

Атриовентрикуляр тешик стенози пайтида чап бўлмадан чап қоринчаға ўтадиган қон оқимиға қаршилик кучаяди, шунинг натижасида кичик қон айланиш доирасида гипертензия бошланади. Бу нарса чап бўлма гиперфункциясиға олиб боради, шунинг натижасида чап бўлма девори гипертрофияға учраб, эндокард склерозланади.



Митрал стеноз бўлиши гемодинамиканинг икки йўналишда издан чиқиши учун шарт-шароитлар туғдиради. Чап қоринча етар-лича тўлишмаслиги туфайли юракнинг зарб ҳажми камаяди, бу нарса катта қон айланиш доирасида қон айланиши издан чиқишига олиб боради. Чап бўлмада босим кучайиши бориши муносабати билан кичик доирада ҳам қон айланиши издан чиқади. Кичик қон айланиш доирасида сезиларли гипертензия бошланади. Бу нарса веналарнинг варикоз кенгайиши учун замин яратиб, уларнинг ёрилиб кетиш хавфини туғдиради. Ўпкадаги веноз гипертензия кичик доира артериолаларида турғун рефлектор гипертензия бошланишига сабаб бўлади, компенсатор жараён бўлмиш мана шу гипертензия узоқ давом этганлиги туфайли артериолалар девори гипертрофияга учраб, кичик қон айланиш доирасида турғун артериал гипертензия бошланади. Ўпкага алоқадор гипертензия юрак ўнг қоринчасига ортиқча зўр келтиради, бу юрак ўнг қоринчасининг кўп ўтмасдан ортиқча зўриқиб гипертрофияланишига, кейинчалик ўнг қоринчага алоқадор юрак етишмовчилиги бошланишига олиб келади.

**Клиник манзараси.** Клиник аломатлар дастлаб беморнинг умуман чарчоқлик, дармонсизлик, юрак соҳаси оғриб туриши, жисмонан зўр берилган маҳалда юрак ўйнаши ва хансираш сезилиши, юракнинг норавон ишлаши, йўталиш, қон туфлашдан нолишидан бошланиши ва аста-секин зўрайиб бориши мумкин. Бироқ, юрак нуқсонининг асоратлари — титроқ аритмия, бирдан ўпка шишуви ёки ўпка инфаркти, ё бўлмаса, катта қон айланиш артериялари эмболиясига алоқадор сипмтомлар кўпинча бу касалликнинг дастлабки кўриниши сифатида майдонга чиқади.

**Митрал қопқоқ етишмовчилиги.** *Митрал қопқоқ етишмовчилигининг асосий кўриниши тавақаларининг жипс туташмайдиган бўлиб қолишидирки, бу нарса қопқоқларда бошланган сезиларли склероз, гиалиноз ва кальцинозга боғлиқ бўлади.* Қопқоқларда кальциноз авж олган бўлса, тешик четлари туташмайдиган, тошдек бўлиб қолади. Митрал етишмовчилик гоҳо қопқоқ тавақалари шаклининг ярали эндокардит оқибатида ўзгариб кетганига боғлиқ бўлади.

Митрал етишмовчиликнинг асосий оқибати систола маҳалида чап қоринчадан қоннинг чап бўлмага қайтиб чиқиши (регургитация) дир. Қопқоқ нуқсони орқали қайтиб чиққан қоннинг уормасимон оқими шу юрак порокига хос сипмтомларнинг бирини келтириб чиқаради — *митрал қопқоқ жойлашган соҳада систолик шовқин* эшитилади. Қайтиб чиққан қон чап қоринча билан чап бўлмага қўшимча зўр келтиради. Шунинг натижасида бошланган гиперфункция юрак чап қоринчаси билан чап бўлмаси деворларининг гипертрофияланишига олиб боради. Анчагина митрал етишмовчиликда юрак бўлмаси кенгайиб, ўпка веналарида қон

босими кўтарилади ва кичик қон айланиш доирасида иккиламчи артериал гипертензия бошланади. Ўнг қоринча қаршиликка учрай бошлайди, бунинг натижасида кейинчалик ўнг қоринчага алоқадор юрак етишмовчилиги бошланади.

Митрал етишмовчиликнинг **клиник аломатлари** фақат декомпенсация даврида маълум бўлади. Бунда касаллар жисмонан зўр берганида юраги ўйнаши ва хансирашдан, тез чарчаб қолишдан нолийди. Кейинчалик оёқларида шишлар пайдо бўлади.

### **АОРТА ҚОПҚОҚЛАРИ НУҚСОНИ**

Аорта қопқоқлари нуқсони нечоғлик кўп учраши жиҳатидан митрал нуқсондан кейинги иккинчи ўринни эгаллайди. Унинг асосий сабаблари ревматизм, баъзида атеросклероз, септик эндокардит, бруцеллёз, захмдир.

**Аорта оғзининг стенози** қўшни тавақалар бир-бири билан битишиб, учта комиссуралари қўшилиб кетганлиги туфайли бошланади, бунда қопқоқ тешиги учбурчак шаклига кириб қолади. Қопқоқлар фиброз ва кальцинозга учрайди. Аорта қопқоқлари нуқсонига ревматизм сабаб бўлган ҳолларда одатда митрал қопқоқ ҳам жараёнга қўшилиб кетади.

Аорта қопқоғи — икки тавақали қопқоқда туғма нуқсон бўлганида бу қопқоқда зўрайиб борадиган фиброз ва кальциноз бошланади. Лекин бунда комиссуралар бир-бирига жуда озгина қўшилади, холос. Одам 65 ёшдан ошганидан кейин аорта қопқоқларида зўр бериб петрификация бошланиши натижасида қарилликка алоқадор стеноз юзага келиши мумкин.

Этиологик жиҳатдан захмга боғлиқ аорта нуқсониди жараён юқорига кўтарилиб аортанинг мезаортити ва аневризмаси билан бирга давом этиб боради. Бундай пайтда лимфоплазмозитар инфильтрация ва тромботик карашлар пайдо бўлиши билан характерланувчи специфик эндокардит оқибатида қопқоқларда склероз бошланади.

Атеросклерозга алоқадор қопқоқ нуқсониди қопқоқда йирик дўмбоқли кальциноз бўлиши характерлидир, бундай кальциноз қопқоқлар фиброз қатламининг ёш улғайиши билан бошланган гиалинози ва липоидозидан кейин пайдо бўлади. Баъзи тадқиқотчилар бу нуқсонни *аорта қопқоғининг якка кальцинози* деб ҳисоблайди.

Аорта стенози, қандай сабабга кўра бошланганидан қатъий назар, чап қоринчада концентрик гипертрофия бошланишига олиб боради.

**Клиник аломатлари** гемодинамик ўзгаришлар бошланган маҳалда пайдо бўлади ва ортиқча чарчоқлик, мускулларнинг заиф

тортиши ва бадан терисининг оқариши билан ифодаланади. Компенсатор жараёнлар етишмовчилиги кучайиб борган сайин юрак соҳасида оғриқлар пайдо бўлиб, одам боши айланиб, ҳушидан кетиб туради, қуёнчиқсимон тутқаноқлар бўлади.

Юрак қоринчалари фибриляцияси, узоқ давом этадиган ҳушсизлик, ўпка шишуви, миокардда инфаркт бошланиб, чап қоринча етишмовчилигининг тез зўрайиб бориши ўлимга сабаб бўлиши мумкин, юрак қоринчаларида фибриляция бошланганида одам тўсатдан ўлиб ҳам қолади.

### **МИТРАЛ ҚОПҚОҚ ПРОЛАПСИ (БАРЛОУ СИНДРОМИ)**

Митрал қопқоқ етишмовчилиги бир қанча ҳолларда шу қопқоқ бир ёки иккита тавақасининг чап қоринча систоласи маҳалида чап бўлма бўшлиғига тушиб туриши, яъни пролапсига боғлиқ бўлади. Узайиб қолган пай хордаларининг тўсатдан чўзилиши аускультация маҳалида систола ўртасида яхши эшитиладиган шилқилловчи товуш пайдо бўлишига олиб боради. Қон регургитацияси туфайли систола охирида систолик шовқин пайдо бўлади. Митрал қопқоқ пролапси эркаклар билан аёлларда бир хил даражада учрайверади-ю, лекин 20—30 яшар аёлларда кўпроқ кузатилади.

Пролапс куйидаги ҳолларда кузатилиши мумкин: 1) Марфан, Элерс-Данлос синдромида бириктирувчи тўқиманинг туғилишдан заифлиги туфайли хордалар ортиқча чўзилувчан бўлиб қолганида; 2) папилляр мускуллар қисқарувчанлиги издан чиққанида; 3) автоном нерв системаси ўзгарганида; 4) қопқоқ тавақалари функцияси издан чиққанида.

Пролапсга учраган юрак қопқоқлари макроскопик жиҳатдан айтганда йўғонлашган, узайган, гумбази юрак бўлмаси бўшлиғига кириб турган парашютга ўхшаш бўлади. Хордалар узайиб, йўғонлашади ёки ингичка бўлиб қолади, баъзан узилиб ҳам қолади. Юрак қопқоқлари тавақаларида гоҳида ёриқлар ва ёпишиб турган тромб топилади. Микроскопик текширишда қопқоқ тавақасининг марказий фиброз тўқимаси миксоматоз тўқима билан алмашинган бўлади, унинг асосий моддасида метахромазия ҳодисаси кўрилади. Кўпроқ орқа тавақалар пролапсга учрайди. Уч тавақали қопқоқ камроқ зарарланади.

Қопқоқ пролапси клиник жиҳатдан аҳамиятга эга бўлмаслиги ёки кўкрак қафасида оғриқ сезилиши, ҳар хил турдаги аритмиялар бўлиши, тромбоз бошланиб, мия ишемиясига хос аломатлар юзага келиши билан бирга давом этиши мумкин. Пролапсга учраган юрак қопқоғи гоҳо инфекцион эндокардит бошланиб кетишига олиб борадиган омил бўлиб ҳисобланади.

## ЭНДОКАРД ФИБРОЭЛАСТОЗИ

*Кам учрайдиган юрак патологияси бўлиб, Эндокарднинг маълум жойларда ва тарқоқ равишида фиброэластик йўғонлашуви билан таърифланади.* Фиброэластоз юракдаги ҳар хил патологик жараёнларнинг охиригидан нуктаси деб ҳисобланади. Одам умрининг дастлабки икки йилида ҳаммадан кўра кўпроқ учрайди. Учдан бир ҳолларда фиброэластоз чап юрак гипоплазияси, аорта стенози, митрал қопқоқ стенози, аорта коарктацияси, чап коронар артериянинг аортадан чиқиш жойи аномалияси сингари туғма нуқсонлар билан бирга учрайди. Бундай ҳолларда фиброэластоз чақалоқлик давридаёқ маълум беради.

Она қорнидаги ҳаёт даврида гемодинамика бузилиши юрак камераларининг кичкина бўлиб қолишига ва сўнгра эндокард зарарланишига олиб борадиган сабабдир, деб тахмин қилинади. Айниқса қориндаги ҳомилада коронар артериялар аномалияси бўлса, ҳомила гипоксияси ҳам маълум аҳамиятга эга бўлиши мумкин. Эндокард фиброэластози кўпчилик ҳолларда бирламчи жараён бўлиб, бошқа бирор хил ривожланиш нуқсони билан бирга давом этиб бормайди, лекин фиброэластоз маҳалида юрак кенгайиб, юрак етишмовчилиги бошланади. Бирламчи фиброэластознинг сабаби ва патогенези номаълум. Бироқ, эндокард билан миокард зарарланиб, кейин буларда фиброз тўқима ўсиб боришида ҳомиланинг қоринда ривожланиш даврида бўлиб ўтган вирусли инфекциянинг аҳамияти бўлади, деган фикр бор. Коксаки ва паротит вируслари алоҳида аҳамиятга эга. Эндокард зарарланишида эозинофилларга алоқадор миокардитнинг аҳамияти бор, деб ҳисобланади.

**Патологик анатомияси.** Эндокард ҳар ер-ҳар еридан ёки бир текис қалинлашган бўлади, у садафсимон оқ тусга кириб қолади. Фиброэластоз аксари чап қоринчада бошланади. Жараён кўпинча чап ва ўнг юрак бўлмасига, шунингдек ўнг қоринчага ҳам ўтади. Эндокард қалинлиги ўн баравардан ҳам ортиб кетиши мумкин. Юрак деворида тромб пайдо бўлиши ҳам мумкин. Жараён баъзан митрал қопқоқлар билан аорта қопқоқларига ҳам ўтади, бунда улар қалинлашиб, стеноз юзага келади. Кўпчилик ҳолларда юрак катталашиб, кенгайиб кетади. Гистологик жиҳатдан олганда эндокардда миокардга ҳам ўтиб кетган талайгина коллаган ва эластик толалар топилади. Бу толалар одатда эндокард юзаси билан баббаравар ҳолда жойлашган бўлади. Пастда ётувчи миокардда битта-яримта лейкоцитлар ва некроз ўчоқлари топилади.

**Фиброэластознинг клиник аҳамияти** эндокарднинг қанча қисми зарарланганига боғлиқ. Ўчоқ тарзидаги фиброэластоз юрак фаолиятини издан чиқармайди. Тарқоқ ҳолдагиси юрак етишмов-

чилигига олиб боради. Унга даво қилиш қийин бўлади. Бола ту-гилганидан кейин дарров ёки касалликнинг дастлабки аломатла-ри пайдо бўлганидан бир неча соат ўтгач ўлиб қолиши мумкин. Юрак кенгайиб кетган маҳаллардагина юракда шовқин пайдо бўла-ди. Фиброэластозни 50 фоиз ҳолларда даволаб бўлмайди.

## ЮРАК ЎСМАЛАРИ

Юрак ўсмалари камдан-кам учрайдиган патологиядир. ОИТС маҳалида рабдомиосаркома билан Капоши саркомаси пайдо бўли-ши мумкин. Энг кўп учрайдиган юрак ўсмаси миксомадир. Миксо-ма 30 ёшдан 60 ёшгача бўлган маҳалда пайдо бўлади, аёлларда икки барабар кўпроқ учрайди. Бу ўсма юрак камералари бўшлиғи-га кириб турган шарсимон ёки полипсимон тузилма кўринишида бўлади. Миксома 90 фоиз ҳолларда юрак бўлмаларида, аксари юракнинг чап бўлмасида кузатилади. Ўсма оёқчали бўлиши мум-кин, бунда у қонда эркин қалқиб туради. Юрак қопқоқлари, ай-ниқса митрал қопқоқларнинг миксома билан зарарланганлиги тасвирланган. Ўсма одатда юпқагина ялтироқ эндокард қатлами билан қопланган бўлади. Кесиб кўрилганида кулранг-сарғиш тус-ли ярим тиниқ желатинага ўхшаш масса кўринишида кўзга таш-ланади.

Микроскоп билан текшириб кўрилганида ўсма гомоген оралик субстанциядан иборат бўлади, унда бир оз миқдор юлдузсимон, ўсимталари бир-бирига қўшилиб кетган ўргимчаксимон ҳужайра-лар топилади. Уларнинг орасида битта-яримта силлиқ мускул ҳужайралари, кўп ядроли улкан ҳужайралар, лимфоцитлар, плаз-матик ҳужайралар, макрофаглар ва экстрацеллюляр гемосиде-рин учрайди. Ҳар хил диаметрли томирлар, жумладан каверноз бўшлиқларга ўхшаб кетадиган томирлар ҳам топилади. Бу ўсма-нинг мультипотенциал мезенхима ҳужайраларидан келиб чиқи-ши исбот этилган. Миксома юракда шовқинлар юзага келишига сабаб бўлиши мумкин.

## БУЙРАК КАСАЛЛИКЛАРИ

### ГЛОМЕРУЛОНЕФРИТ

**Этиологияси ва патогенези**

**Нефротик синдром**

*Липоид нефроз (энг кам ўзгаришлар касаллиги)*

*Мембраноз гломерулонефрит*

*Ўчоқли сегментар гломерулосклероз*

*Мембраноз-пролифератив гломерулонефрит*

**Нефритик синдром**

*Диффуз пролифератив гломерулонефрит*

*Тез зўрайиб борадиган гломерулонефрит*

*Ўчоқли пролифератив гломерулонефрит*

*Берже касаллиги*

**Сурункали буйрак етишмовчилиги**

*Сурункали гломерулонефрит*

### БУЙРАКЛАРНИНГ ТУБУЛОИНТЕРСТИЦИАЛ КАСАЛЛИКЛАРИ

**Тубулоинтерстициал нефрит**

*Дориларга алоқадор тубулоинтерстициал нефрит*

*Ўтқир пиелонефрит*

*Сурункали пиелонефрит*

*Каналчаларининг ўтқир некрози*

*Диффуз кортикал некроз*

### ТОМИРЛАРГА АЛОҚАДОР БУЙРАК КАСАЛЛИКЛАРИ

**Бирламчи нефросклероз**

**Хавфли нефросклероз**

**Хавфсиз нефросклероз**

### БУЙРАКЛАР ПОЛИКИСТОЗИ

### БУЙРАК-ТОШ КАСАЛЛИГИ

### ГИДРОНЕФРОЗ

### ИККИЛАМЧИ НЕФРОСКЛЕРОЗЛАР

### БУЙРАК ЎСМАЛАРИ

Буйрак касалликлари турли-туман бўлиши билан ажралиб туради. Бу касалликларни мунтазам равишда ўрганиш ишини 1872 йили Ричард Брайт бошлаб берган, у баданга умуман шиш келиши, сийдик билан бирга оқсил ажралиб чиқиши, буйракларнинг бирламчи касаллигига боғлиқ эканлигини аниқлаб берган. Альбуминурия, гематурия ва юрак гипертрофияси кўринишидаги характерли бир қанча симптомлар билан ўтиб борадиган бир гуруҳ буйрак касалликлари кейинчалик «Брайт» касаллиги деб аталадиган бўлди.

Буйрак касалликларининг этиологияси ва патогенези соҳасидаги билимларнинг кенгайиб бориши, замонавий физиология.

нефрология, биокимё, иммунология, урология, патологик анатомия усулларининг тадбиқ этилиши Брайт нефрологиясининг бир қанча асосий қоидалари ва тушунчаларини қайта кўриб чиқишга олиб келди. Бунинг устига буйрак касалликларининг структурасида Брайт замонларидан бери ўзгаришлар ҳам бўлиб ўтди (нозо-морфоз). Ўткир нефрит билан оғриш ҳоллари анча камайди-ю, лекин пиелонефритлар, табиатан иммунитетга алоқадор буйрак касалликлари, метаболик нефропатиялар кўпайиб қолди. Ирсиятга алоқадор, шунингдек дорилар таъсири туфайли пайдо бўладиган буйрак касалликлари ҳам бир қадар кўпайди.

Буйрак касалликлари этиологияси, патогенези, клиникаси ва патологик анатомияси жиҳатидан жуда хилма-хилдир. Чунончи, бу касалликларни, келиб чиқиш сабабларига қараб, қуйидаги асосий гуруҳларга бўлиш мумкин:

I. Туғма буйрак касалликлари: ривожланиш аномалиялари (гипоплазиялар, аплазиялар); буйракларнинг сони, шакли, жойлашган ўрнига алоқадор аномалиялари; структура аномалиялари: поликистоз, булутсимон буйрак; генетик нефропатиялар: генетик тубулопатиялар, генетик каналча энзимопатиялари.

II. Буйракларнинг инфекцион касалликлари: специфик, носпецифик инфекциялар, микозлар, паразитар, протозой, бактериал касалликлари (масалан, буйрак сили) ва бошқалар.

III. Аутоиммун нефропатиялар: яллиғланиш (гломерулонефритлар, васкулитлар), дистрофик (амилоидоз ва диабетик гломерулосклероз), ҳомиладорлик нефропатиялари.

IV. Буйракларнинг кимёвий, физик ва бошқа экзоген омиллардан зарарланиши натижасида пайдо бўладиган касалликлари (дориларга алоқадор, токсик, нефропатик) ва бошқалар.

V. Турли сабабларга кўра бошланадиган ўткир буйрак етишмовчилиги (тўғри келмайдиган қон қуйилганидан кейин, септик абортдан, операциялардан кейин бошланадиган буйрак етишмовчилиги ва ҳоказо).

VI. Бошқа касалликлар билан бирга давом этиб борадиган буйрак касалликлари (иккиламчи нефропатиялар, эндокрин, метаболик нефропатиялар ва бошқалар).

VII. Буйрак-тош касаллиги.

VIII. Буйрак ўсмалари.

Морфологик нуқтаи назардан олганда буйрак касалликларининг ҳаммасини асосий буйрак тузилмаларидан қайси бири: гломерулалар, каналчалар, интерстиций ёки томирлар зарарланишига қараб, бир неча йирик гуруҳга бўлиш мумкин.

Бироқ, ҳозир айтиб ўтилган тузилмалар зарарланишининг генези ҳар хил бўлиши мумкин. Масалан, буйрак коптокчаларида авж олиб борадиган патологик жараёнлар иммунологик табиатга

эга бўлса, каналчалар ва интерстицийнинг зарарланиши инфекция ва токсик омилларнинг таъсирига боғлиқдир. Бундан ташқари, буйракдаги асосий тузилмалар анатомик жиҳатдан бир-бирига маҳкам боғлиқлиги туфайли ўша тузилмалардан бирининг зарарланиши иккинчисининг зарарланишига ҳам олиб боради. Шундай қилиб, гломерулонефритда перитубуляр томирлар системаси билан каналчалар ҳам патологик жараёнга кўшилиб кетади. Шу муносабат билан патологик жараён сурункали бўлган ҳолларда буйрак асосий тузилмаларининг тўртгаласи: коптокчалар, каналчалар, интерстиций ва томирлар ҳам зарарланади ва шу тариқа иш сурункали буйрак етишмовчилигига, касалликнинг сўнгги босқичига бориб тақалади. Буйрак тузилмаларига қараб, барча буйрак касалликларини ушбу бобда кўздан кечириб ўтиладиган қуйидаги асосий гуруҳларга бўлиш мумкин: гломерулонефритлар, тубуло-интерстициал нефритлар, томирларга алоқадор буйрак касалликлари — бирламчи нефросклерозлар. Бундан ташқари, ушбу бобда буйрак поликистозлари, буйрак-тош касаллиги ва буйрак ўсмалари ҳам кўриб чиқилади. Ҳозир айтилган шу касалликларни кўриб чиқишга ўтишдан аввал буйрақлар тузилиши ва функциясини эслаб кўрайлик.

Томирли-эпителиал орган бўлмиш буйракнинг асосий структура бирлиги Мальпигий (буйрак) таначаси, Шумлянский-Боумен капсуласи, I тартибдаги бурама каналча, Генле қовузоғи, II тартибдаги бурама каналча, йиғувчи найчалардан иборат *нефрондир*.

Гломерулалар периетал эпителиал ҳужайралар билан қопланган Шумлянский-Боумен капсуласи билан ўралган. Капиллярлар диаметри 10 нм келадиган тешиклари бор эндотелий билан қопланган. Бу эндотелий ҳужайралари базал мембранада жойлашган. Базал мембрана ташқи томондан висцерал эпителиал ҳужайралар — ҳужайрааро камгаклар билан бир-биридан ажралиб турувчи подоцитлар билан қопланган. Подоцитлар таналаридан бир нечта сербар йирик ўсимталар чиқади. Улардан эса майда ўсимталар чиқади. Шу майда ўсимталар орасида камбар тирқишлар жойлашгандир, булар калта-калта каналлар ёрдамида подоцитлар таналари ўртасидаги камгакларга очилади ва, демак, капсула бўшлиғи билан туташади.

Базал мембрана биокимёвий жиҳатдан олганда IV типдаги коллаген (ламинин), шунингдек сиал кислотага бой ҳамда эндотелиал ва эпителиал ҳужайралар сиртини «қоплаб турадиган» гликопротеидлардан иборат. Мембранада айниқса базал мембрана ўтказувчанлигида муҳим ўрин тутадиган гепарансульфат ҳам бор. Капиллярлар орасида мезангиал ҳужайралар жойлашган. Улар мезенхимадан келиб чиқадиган ҳужайралар бўлиб, контрактил хоссаларга эга ва матрикс ҳамда коллаген толалар ишлаб чиқара олади.



Буйракларнинг адо этиб борадиган функциялари хилма-хилдир: 1) улар қоннинг алмашинув маҳсулотларидан чиқиб кетишига ёрдам беради; 2) алмашинув жараёнларида иштирок этади; 3) қон плазмасининг доимийлиги ва ишқорий мувозанатини идора этиб боради; 4) артериал босимни идора этишда иштирок этади.

Коптокчаларда бўлиб ўтадиган ва бирламчи сийдик ҳосил бўлишига олиб келадиган филтрланиш жараёнида коптокчаларнинг эндотелиал ҳужайралари, базал мембрана билан висцерал эпителиал ҳужайралар, Шумлянский-Боумен капсуласи иштирок этади. Коптокчанинг филтрловчи умумий юзаси 1 м<sup>2</sup> ни ташкил этади. Бир кеча-кундуз мобайнида 200 л га яқин тўқима суюқлиги филтрланиб ўтади. Коптокча мембранасидаги тешиклар жуда кичкина бўлганлиги туфайли юқори молекулали моддалар филтрланиш маҳалида ўтиб кета олмайди. Мезангиумнинг аҳамияти ҳам катта, у иммунокомплексларни ушлаб қолиб, парчалаб юборади.

## ГЛОМЕРУЛОНЕФРИТ

Гломерулонефрит нефрологияда энг муҳим муаммо бўлиб турган асосий буйрак касаллиги бўлиб саналади, чунки оқибат-натигада сурункали буйрак етишмовчилигига олиб келади. Бундан ташқари, бу касаллик тиббий ижтимоий муаммо тариқасида ҳам каттагина диққатга сазовордир. Чунки бу касаллик билан кишилар кўпроқ айни қувватга тўлган даврида оғрийди ва аксари 40 ёшга етмасдан ўлиб кетади. *Ҳозирги кунда гломерулонефритни томирлар коптокчаларининг асосан иммунологик йўл билан зарарланиши ва кейинчалик абактериал яллиғланиш (яъни, табиатан иммунитетга боғлиқ яллиғланиш) бошланиши билан ўтадиган касаллик, деб қараш мумкин.*

Этиологик омилларнинг хилига қараб, гломерулонефритнинг қуйидаги уч гуруҳи тафовут қилинади:

I. Бирламчи гломерулонефритлар:

- 1) ўткир пролифератив диффуз гломерулонефрит;
- 2) тез зўрайиб борувчи гломерулонефрит;
- 3) мембраноз гломерулонефрит;
- 4) липоид нефроз;
- 5) ўчоқли сегментар гломерулосклероз;
- 6) мембраноз пролифератив гломерулонефрит;
- 7) Берже касаллиги;
- 8) сурункали гломерулонефрит.

II. Аксари табиатан иммунитетга боғлиқ система касалликларида бошланадиган иккиламчи гломерулонефритлар, бундай касалликлар жумласига қуйидагилар киради:

- 1) система қизил югириги (волчанкаси);
- 2) диабет;

- 3) амилоидоз;
- 4) Гудпасчер синдроми;
- 5) тугунчали периартериит;
- 6) Вегенер гранулёматози;
- 7) бактериал эндокардит.

### III. Табиатан ирсиятга алоқадор гломерулонефритлар:

- 1) Альпорт синдроми;
- 2) Фабри касаллиги.

Буйрак коптокчаларининг зарарланиши куйидаги учта асосий клиник синдромлар пайдо бўлишига олиб боради: 1) нефротик синдром, 2) нефритик синдром, 3) зимдан авж оладиган уремия.

**Нефротик синдром** *гломеруляр филътрланиш кучайиши натижа-сида зўр протеинурия бошланиб, кейинчалик гипоальбуминемия, ги-перлипидемия пайдо бўлиши ва баданга тарқоқ шиш келиши билан таърифланади.*

Нефротик синдромнинг пайдо бўлиши оқсилларнинг тўқима суюқлигидан сийдикка ўтиб кетишига йўл қўймайдиган тўсиқ бўлмиш коптокчалар базал мембранасининг зарарланишига боғлиқ. Кўпчилик ҳолларда базал мембрана қалин тортади ва ШИК-реактив билан бўяб, оддий оптик микроскоп билан кўрилганда аниқ билиниб турадиган бўлиб қолади (мембраноз гломерулонефрит). Унинг шу тариқа қалинлашувига асосан висцерал эпителий томонидан унга иммун комплекслар келиб ўтириши сабаб бўлади. Айни вақтда яллиғланиш реакцияси бўлмаслиги мумкин. Баъзан нефротик синдром сезиларли бўлгани ҳолда электрон микроскоп билан текширилганда ҳам базал мембраналарда қандай бўлмасин структура ўзгаришларини топиб бўлмайди. Бундай ҳолларда базал мембрана ўтказувчанлигининг кучайиб кетиши шу мембрананинг физик-кимёвий альтерациясига боғлиқ бўлади, деб ҳисобланади. Бироқ, нефротик синдром бошланганида ҳамма ҳолларда ҳам подоцитлар оёқчалари ўсимталарининг деструкцияга учраши кузатиладики, мана шу нарса айниқса капиллярларнинг периферик қовузлоқларида тешик-тирқишлар сонининг камайиб қолишига олиб келади.

**Нефритик синдром** *гематурия бошланиши, коптокчалар филътрацияси тезлиги пасайиб, ҳар хил даражада олигурия, азотемия ва гипертензия пайдо бўлиши билан таърифланади.*

Нефритик синдром гломерулаларда пролифератив яллиғланиш реакцияси бошланиши билан ўтадиган патологик жараёнлар маҳалида бошланади. Шу билан бирга пролиферация коптокчалардаги турли ҳужайра элементлари: эндотелиал, мезангиал ва эпителиал ҳужайраларда кузатилади. Бундай пролифератив яллиғланиш баъзи ҳолларда капиллярлар, Шумлянский-Боумен капсуласи

бўшлиғи, гоҳида эса перигломеруляр интерстицийнинг нейтрофиллар билан инфилтратланиши билан бирга давом этиб бориши мумкин.

**Зимдан авж олиб, кўп фалокатларга олиб борадиган уремия** сурункали гломерулонефритга боғлиқ бўлади, бундай гломерулонефритнинг устун турадиган морфологик белгиси коптокчаларнинг гиалинланишидир. Бундай гиалинланиш капиллярларнинг қовуз-лоқлари орасида ва уларнинг ўзида базал мембрана ва мезангиал матриксга ўхшаб кетадиган гомоген эозинофил модда тўпланиб боришига боғлиқ. Гиалинланиш жараёнида капиллярларнинг йўли тораийиб боради ёки битиб кетади.

### ЭТИОЛОГИЯСИ ВА ПАТОГЕНЕЗИ

Гломерулонефрит кўпчилик турларининг этиологияси аниқланган эмас. Шу билан бирга гломерулонефритларнинг патогенези хусусида иммун механизмларга асосланадиган изчил назария ишлаб чиқилган.

Коптокчалар иммунологик йўл билан зарарланишининг иккита асосий тури аниқланган:

1) коптокчаларнинг қонда айланиб юрадиган, эрувчан антиген-антитело комплексларининг уларда тўпланиб бориши натижасида зарарланиши (иммунокомплекс касаллик);

2) коптокчаларнинг антителолардан зарарланиши (аутоиммун антителоли гломерулонефритлар), бу антителолар коптокчаларга икки йўл билан таъсир ўтказиши мумкин: а) эримайдиган, ўрнашиб қолган, жумладан гломерула базал мембранасига ўрнашиб қолган антигенлар билан *in situ* тарзида реакцияга киришиб ёки б) қонда айланиб юрган антигенлар билан реакцияга киришиб таъсир кўрсатиши мумкин, бунда ҳосил бўладиган иммун комплекслар кейинчалик буйрак фильтри деворига чўкиб боради.

Антиген табиатини аниқлаш мушкул ва каттагина диққатга сазовор масаладир, лекин шуниси ҳам борки, баъзи турдаги гломерулонефритлар учун характерли антигенларнинг табиати ҳамон номаълум бўлиб қолмоқда. Ҳозир *антигенларнинг* иккита асосий тури бор деб тахмин қилинади: *эндоген ва экзоген антигенлар*. Буларнинг биринчилари жумласига люпус-нефритда учрайдиган антигенлар ёки ревматоид артритда топиладиган G иммуноглобулинлар, буйрак каналчалари антигенлари, ўсма антигенлари киради. Экзоген антигенлар вирус антигенлари, бактериял, паразитар, замбуруғ антигенлари, ятроген (дори-дармонларга алоқадор) антигенларга бўлинади. Шулар орасида бета-гемолитик стрептококк антигени, Коксаки вируси, В гепатит вируси, трепонема, безгак плазмодийси ва гижжалар антигени ҳаммадан кўпроқ диққатга сазовордир. Дори-

дармонларга алоқадор антигенлардан левамизол, рифампин, анальгетиклар таъсирига алоқадор антигенларни айтиб ўтиш керак.

Антигеннинг туридан қатъий назар, қонда пайдо бўладиган иммун комплекс коптокчаларга чўкиб тушади ва комплемент билан бирикиб, уларнинг зарарланишига сабаб бўлади. Натижада эндотелий, мезангий, эпителий (висцерал ва париетал эпителий) ҳужайралари пролиферацияга учрайди ва коптокчалар нейтрофиллар билан инфилтрланади. Чўкиб қолган иммун комплексларни электрон микроскоп ёрдамида кузатса бўлади. Бунда улар ё капиллярлар эндотелийси билан базал мембранаси орасида жойлашган, электрон зич депозитлар (субэндотелиал депозитлар) ёки базал мембрананинг ташқи юзаси билан подоцитлар орасидан жой олган депозитлар кўринишида кўзга ташланади. Имунофлюоресцент микроскопияда донатор депозитлар базал мембрана бўйлаб жойлашган бўлади.

Чўкиб тушган иммунокомплексларнинг тақдири ҳар хил. Улар моноцитлар ва фагоцитловчи мезангиал ҳужайралар билан инфилтрланганида парчаланиб кетиши мумкин. Бундай ҳолларда коптокчаларда яллиғланиш реакцияси авж олмай қолади. Иммун комплексларнинг парчаланиш ҳодисаси одатда антиген бир марта таъсир қилган маҳалларда, масалан, постстрептококк гломерулонефритлари пайтида кузатилади. Борди-ю, антиген организмда сақланиб қолса ёки иммун комплекслар такрор-такрор ҳосил бўлиб, такрор-такрор чўкиб тушаверадиган бўлса, у ҳолда коптокчалар зарарланиб, сурункали гломерулонефрит бошланади. Бир қанча ҳолларда, масалан, система қизил югириги касаллигида сурункали антигенлар таъсирининг манбаи маълум. Бироқ, кўпчилик ҳолларда антиген номаълум бўлиб қолади.

Иммун комплекслар *in situ* ҳосил бўлганида бошланадиган нефритларнинг классик мисоли *аутоиммун анти-ГБМ-гломерулонефритдир* (ГБМ — *гломеруляр базал мембрана*). Бунда *антителолар тўғридан-тўғри базал мембранага ўрнашиб олган антигенларга қарши таъсир ўтказади*. Базал мембрана бўйлаб иммун комплексларнинг чизик-чизик бўлиб жойлашган депозитлари кўзга ташланади. Аутоиммун гломерулонефритларнинг баъзи хилларига базал мембранага ҳам таъсир ўтказа оладиган антителоларни пайдо қилувчи каналча антигенлари ёки антигени (масалан, вирус) сабаб бўлади.

Анти-ГБМ-антителолар кўпинча бошқа органларнинг базал мембраналари, масалан, ўпка альвеолаларининг базал мембраналари билан ҳам реакцияга киришади ва бир йўла ўпка билан буйракларнинг зарарланишига сабаб бўлади, **Гудпасчер синдроми** деб шунга айтилади. Гудпасчер синдроми аутоиммун касаллик ҳам

деб ҳисобланади. Шу нарса аниқланганки, иммун комплекслар антиген ортиқча бўлиб, организм шунга мос миқдорда антителолар ишлаб чиқариш лаёқатига эга бўлмай қолган маҳалларда ҳосил бўлади. Иммун комплексларнинг коптокчалар капиллярларида чўкиб қолиши буйракдаги гемодинамика хусусиятларига ва буйрак капиллярлари ўтказувчанлиги нисбатан зўрлигига бир қадар боғлиқ. Иммун комплексларнинг чўкиб, ўрнашиб қолиши, бундан ташқари, уларнинг катта-кичиклиги ва эрувчанлигига ҳам боғлиқ. Иммун комплекслар нечоғлик майда ва нечоғлик яхши эрувчан бўлса, капиллярлар девори орқали шунча чуқурроқ кириб боради. Бирламчи гломерулонефритларда патологик жараён бир синфга мансуб иммун комплексларни ҳосил қилади.

*Антигеннинг табиати, иммун жавобнинг ирсий йўл билан белгиланувчи хусусиятлари, фагоцитловчи мононуклеар ҳужайралар функционал фаолиятининг сусайиши ҳам маълум ролни ўйнайди. Коптокчаларга иммун комплекслар ўрнашиб қолганида шу коптокчаларнинг зарарланиш механизмида комплемент ва нейтрофилларнинг катта роль ўйнаши аниқланган.* Чунончи, комплементнинг фаоллашуви нейтрофиллар хемотаксисига йўл очиб берадиган моддалар ҳосил бўлишига олиб боради. Ана шу моддалар протеазаларнинг ажралиб чиқишига сабаб бўлади ва гломерулаларнинг базал мембранасини зарарлантиради. Лекин гломерулалар базал мембранаси зарарланишининг ана шундай механизми гломерулонефритларнинг баъзи хилларида кузатилади, холос, чунки кўпчилик ҳолларда нейтрофиллар кам миқдорда пайдо бўлади. Комплементнинг фаоллашуви, айниқса базал мембранани лизисга учратиш хусусиятига эга бўлган C5—C9 қисмларининг фаоллашуви кўпроқ аҳамиятга эга. Гломерулаларнинг зарарланишида бир қанча ҳолларда моноцитлар, тромбоцитларнинг турли омиллари, арахидонат кислота метаболитлари, эркин радикаллар иштирок этиши мумкин.

Шундай қилиб, иммун комплексларнинг буйрак коптокчаларини зарарлайдиган таъсири шу комплексларнинг комплементни бириктириб олиш ва тромбоцитлар, нейтрофиллар ҳамда яллиғланишда иштирок этувчи бошқа ҳужайраларда жойлашган Fc-фрагмент рецепторлари билан реакцияга кириша олиш хусусиятига боғлиқ. Бунда ўткир яллиғланиш реакцияси бошланиб, баъзи ҳужайралардан ферментлар, масалан, нейтрофиллардан протеазалар ажралиб чиқади, кинин системаси медиаторлари ҳосил бўлади, простагландинлар системаси билан қон ивитувчи система фаоллашади. Буйрак коптокчаларининг зарарланишида, бундан ташқари, коптокчалар капиллярларидаги босимнинг кўтарилиши, филтрланиш тезлигининг ортиши сингари интрагломеруляр гемодинамик ўзгаришларга ҳам бир қадар аҳамият берилади.

## НЕФРОТИК СИНДРОМ

Нефротик синдромнинг энг муҳим белгилари қуйидагилардан иборат: 1) тарқоқ шишлар, 2) организмдан кун сайин 4 г ва бундан кўра кўпроқ оқсил йўқолиб боришига олиб борадиган зўр протеинурия, 3) 100 мл қон плазмасига ҳисоб қилинганида альбуминлар миқдори 3 г дан кўра кўпроқ камайиб кетадиган гипоальбуминемия, 4) гиперлипидемия ва гиперлипидурия. Бунда, айнқса касалликнинг дастлабки босқичларида азотемия, гематурия ва гипертензия бўлмайди.

*Зўр протеинурия бошланиши асосан базал мембрананинг структуравий ёки физик-кимёвий альтерацияси муносабати билан ўтказувчанлиги кучайиб кетишига боғлиқки, мана шу нарса оқсилларнинг қон плазмасидан коптокча филтратига ўтиб кетишига сабаб бўлади. Протеинурия узоқ давом этадиган ёки ҳаддан ташқари зўр бўлса, қон плазмасидаги альбумин миқдори камайиб (гипоальбуминемия), альбумин билан глобулин сифати ўзгариб қолади. Баданда тарқоқ шиш бошланади, яъни қондаги альбумин миқдорининг камайиб кетиши осмотик босимнинг пасайиб кетишига олиб боради. Айна вақтда қон ўзанидан тўқимага ўтиб кетадиган суюқлик миқдори кўпаяди, бу нарса қон плазмаси ҳажми пасайиб, гломерулар филтратлиниш сусайиши билан бирга давом этиб боради. Мана шу ўзгаришларга жавобан компенсатор равишда альдостерон ишланиб чиқиши кўпаяди, бу эса тузлар ва сувнинг буйраклар томонидан тугилиб қолишига, натижада шишлар янада кўпайиб, анасарка бошланишига олиб келади.*

Нефротик синдромда липидлар алмашинуви бузилишининг механизми мураккаб бўлиб, уни тушунтириб бериш ҳам қийин. Қондаги альбуминлар миқдорининг камайиб кетиши, афтидан, плазма оқсиллари, жумладан, липопротеинлар синтезининг кучайишига сабаб бўлади. *Оқсиллар синтезининг кучайишини талайгина оқсил йўқолиб кетганлиги туфайли қон онкотик босимининг пасайишига жавобан бошланадиган компенсатор реакция деб қарамоқ керак.* Сийдик билан ортиқча миқдорда липидлар ажралиб чиқиши гиперлипидемия бошланиб, базал мембрана ўтказувчанлиги айниганлигини акс эттиради.

Нефротик синдром сабаблари ҳар хил, бу синдром система қизил волчанкаси (люпус-нефрит), диабет, амилоидоз сингари касалликларда кузатилиши мумкин. Кўпроқ ёши катта одамларда бўлади. Лекин буйрак коптокчаларининг бирламчи тартибда зарарланиши туфайли бошланадиган нефротик синдром кўпроқ аҳамиятга эга. Бунга асосан қуйидагилар киради: 1) липоид нефроз (энг кам ўзгаришлар касаллиги); 2) мембраноз гломеруло-нефрит; 3) ўчоқли сегментар гломерулосклероз; 4) мембраноз-пролифератив гломерулонефрит.

## ЛИПОИД НЕФРОЗ (ЭНГ КАМ ЎЗГАРИШЛАР КАСАЛЛИГИ)

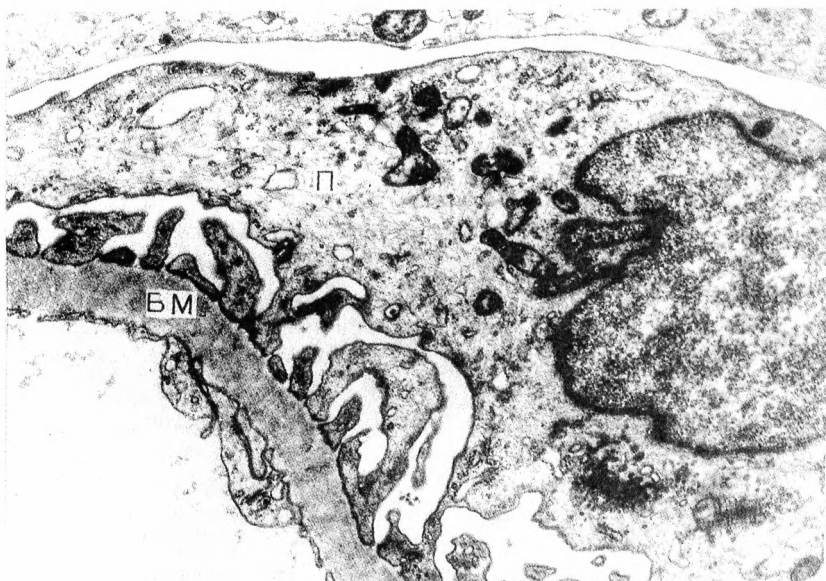Кўпинча (85 фоиз ҳолларда) 5 ёшгача бўлган болаларда кузатилади. Ўғил болаларда 2 баравар кўпроқ учрайди. Бу касаллик одатда, бехатар бўлиб, эсон-омон ўтиб кетади.

*Липоид нефрознинг муҳим хусусияти шуки, оптик микроскоп билан текшириб кўрилганида буйрак коптокчаларида қандай бўлмасин структура ўзгаришлари топилмайди. Бироқ, субмикроскопик доирада подоцитлар ўсимталарининг йўқолиб кетганлиги маълум бўладики, бу нарса висцерал эпителий (подоцитлар) ҳужайраларининг бирламчи тартибда зарарланганидан дарак беради.*

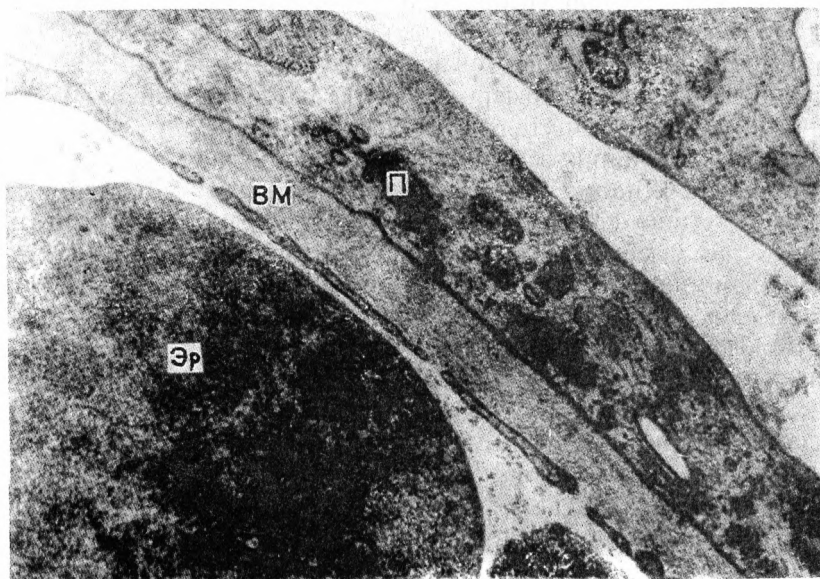
**Этиологияси ва патогенези** аниқланмаган. Буйракларда иммун комплекслар ҳам, анти-ГБМ-антителолар ҳам топилмайди. Т-лимфоцитлар функциясининг издан чиқиши бир қадар аҳамиятга эга деб ҳисобланади. Т-ҳужайралар клони буйрак коптокчаси базал мембранаси учун захарли бўладиган ва қонда айланиб юрадиган лимфокинин ишлаб чиқариши мумкин. Худди шу нарса базал мембрананинг оқсиллар учун ўтказувчанлигини кучайтиради деб тахмин қилинади.

Яқинда ўтказилган тадқиқотлар липоид нефрозда кўриладиган протеинуриянинг бошланиш механизмини бирмунча ойдинлаштиради. Базал мембрана ўтказувчанлиги идора этилишининг муҳим томони шу мембрананинг заряди экани аниқланган. Нормада манфий зарядланган гломеруляр базал мембрана нейтрал ва катион молекулаларини ўтказиб юборади. Анион молекулаларидан иборат бўлмиш йирик зардоб альбуминлари базал мембрана орқали ўтмайди. Липоид нефрозда коптокчалардаги полианионлар йўқолиб кетиши туфайли манфий зарядлар редукцияланади. Шу нарса базал мембрана ўтказувчанлигини ўзгартириб, плазма альбуминларининг ўтиб кетадиган бўлишига йўл очади. Бироқ, полианионларнинг нима сабабдан йўқолиб кетиши маълум эмас.

**Патологик анатомияси.** Буйраклар ҳажми катталашиб, оғирлиги ҳам ортиб қолади. Капсуласи осон ажраладиган, сирти силлиқ, ранги оч сариқ, пўстлоқ қавати сербар бўлади. Микроскоп билан текшириб кўрилганида буйрак коптокчалари ўзининг тuzилиши жиҳатидан одатдаги нормал коптокчалардан фарқ қилмайди. Аҳён-аҳёнда коптокчалардаги ҳужайралар сонининг ўртача даражада кўпайиб қолгани, мезангий матриксининг катталашганини кўриш мумкин. Проксимал каналчалар эпителийсининг ҳужайраларида липид томчилари бўлади, лекин бу буйрак каналчаларида липопротеидлар қайта сўрилиши издан чиқиши муносабати билан бошланадиган иккиламчи жараёнدير. Прокси-



24- расм. Нормада подоцит ультраструктураси ана шундай.  
БМ — базал мембрана; П — подоцит.



25- расм. Липоид нефрозда подоцит ультраструктураси мана  
бундай бўлади:  
Эр — эритроцит, П — подоцит, БМ — базал мембрана.



мал каналчалар эпителийсиди липидларнинг тўпланиб бориши бу жараёни липоид нефроз деб қарашга асос беради. Буйрак коптокчаларида иммуноглобулинлар ва комплемент депозитлари топилмайдди. Электрон микроскоп билан текшириб кўрилгандагина подоцитларда характерли бўлган бирламчи структура ўзгаришлари кўзга ташланади (24-расм): бу ҳужайралар ўз ўсимталарини йўқотиб қўйган бўлади, уларнинг цитоплазмасида оқсил ва липид томчилари пайдо бўладики, шу нарса уларнинг цитоплазмасини лойқароқ қилиб кўрсатади (25-расм). Баъзан гломеруляр базал мембрана билан подоцитлар ўртасида аркадалар ҳосил бўлади. Протеинурия барҳам топганидан кейин бу ўзгаришлар йўқолиб кетади.

**Клиник манзараси.** Липоид нефроз дам-бадам бўлиб турадиган протеинурия (альбуминурия) ва гипертензия билан таърифланади. Буйрак етишмовчилиги одатда кузатилмайдди. Бу касалликнинг охири хайрли, қайталаниш эҳтимоли жуда кам. Глюкортикоидлар билан даво қилиш буйрак функцияларининг анча яхшиланиб, касаллик белгилари йўқолиб боришига олиб келади (90-97 фоиз ҳолларда). Бир қанча олимларнинг маълумотларига қараганда, бу касалликдан ўлиш ҳоллари 5—7 фоизни ташкил этади, 70 фоиз ҳолларда касаллик батамом қайтади, 20 фоиз ҳолларда эса табиатан сақланиб турадиган бўлади.

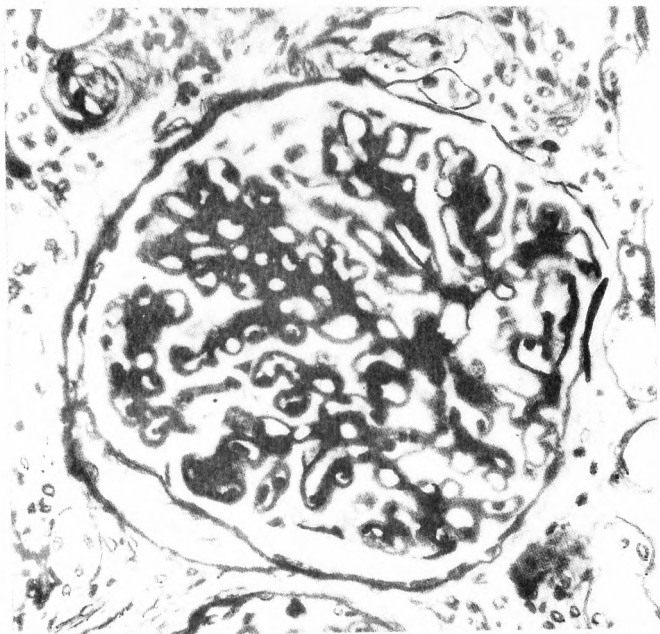
## МЕМБРАНОЗ ГЛОМЕРУЛОНЕФРИТ

*Мембраноз гломерулонефрит аста-секин зўрайиб борадиган касаллик бўлиб, кўпинча ёш ва ўрта яшар кишиларда кузатилади. Авж олиш механизмига кўра мембраноз гломерулонефрит иммунокомплекс касалликдир. Бунда иммун комплексларнинг субэпителиал тарзда тўпланиб бориши кузатилади.*

Мембраноз гломерулонефритга олиб бора оладиган сабаблар орасида ўсмаси бор касаллардаги ўсма антигени, гепатит В НВs антигени, система қизил югириги ва бошқа бир қанча инфекциялар (масалан, трепонема, бета-гемолитик стрептококк инфекциялари) маҳалида учрайдиган антиядро антигенлари кўпроқ аҳамиятга эгадир. Одам симобдан заҳарланган маҳалда ҳам мембраноз гломерулонефрит бошлангани тасвирланган. Баъзи дори препаратлари (пенициллин, олтин препаратлари) ҳам шу касалликни пайдо қила оладиган антигенлар жумласига киради. Бироқ 85 фоиз ҳолларда мембраноз гломерулонефрит сабаби ҳам худди иммун комплексларнинг пайдо бўлиш жойи сингари, номаълум бўлиб қолаверади. Мана шунинг учун ҳам мембраноз гломерулонефритнинг бу турига *идиопатик мембраноз гломерулонефрит*, деб қаралади.

**Патологик анатомияси.** Оптик микроскоп билан текшириб кўрилганида капиллярлар девори анча қалин тортиб, йўли торайиб қолгани, гоҳо бутунлай битиб кетгани ҳам топилади (26- расм). Базал мембрананинг қалинлашуви субэпителиал иммун комплекслар депозитлари пайдо бўлганига боғлиқки, электрон микроскопияда бу нарса аниқ-равшан кўзга ташланади. Кўпинча иммуноглобулин А, гоҳо иммуноглобулин М тўпламларининг бўлиши характерлидир.

Бу депозитлар четлари аниқ билиниб туриши билан таърифланади, улар базал мембрананинг шу мембранага қараганда бирмунча зич ва камроқ гомоген бўладиган «тиканаклар»ни ҳосил қилувчи қатламлари билан бир-бирдан ажралиб туради. Подоцитлар бўртган ва ўз ўсимталарини йўқотган бўлади. Жараён зўрайиб борган сайин «тиканаклар» бўртиб, депозитларни аста-секин ўраб ола бошлайди, булар қалинлашиб кетган гломеруляр мембранага гўё ботиб тургандек бўлиб туюлади. Бу депозитлар фагоцитоз ҳодисасига учраши ҳам мумкин. Шунинг натижасида уларнинг бир қисми йўқолиб ҳам кетади. Депозитларнинг қисман йўқолиб кетиши базал мембранада бўш камгаклар ҳосил бўлишига олиб келади, бу бўшлиқлар гломеруляр базал мембрана матрикси билан тўла бошлайди. Депозитлар бутунлай йўқолиб кетганида базал мембра-



26- расм. Мембраноз гломерулонефрит (коптокча капиллярлари девори қалинлашиб, йўлининг торайиб қолиши).

на гомоген тусга кириб, кескин йўғонлашиб кетади ва эпителиал томонида нотекисликлар пайдо бўлади. Касаллик зўрайиб борган сайин коптокчалар склерозга учраб гиалинлашаверади. Гломерулонефритнинг бу хилида *коптокчаларда пролифератив яллиғланиш реакцияси бўлмайди.*

**Клиник манзараси.** Мембраноз гломерулонефрит тўла протеинурия бўлиши билан таърифланади, шунга кўра альбуминларгина эмас, балки глобулинлар ҳам ўтиб кетаверади. Мембраноз гломерулонефритнинг клиник ўтиши жуда ҳар хил. Касаллик тез ёки аста-секин зўрайиб бориши, ўз-ўзидан қайтиб қолиши ҳам мумкин. Баъзан якка сийдик синдромининг ўзи кузатилади ёки гипертензия билан бирга давом этиб борадиган нефротик синдром сақланиб қолади. Мембраноз гломерулонефрит вояга етган кишиларда учрайдиган касалликдир, бу касаллик билан аксари 30—40 яшар кишилар оғрийд.

### ЎЧОҚЛИ СЕГМЕНТАР ГЛОМЕРУЛОСКЛЕРОЗ

Гломерулопатиянинг бу тури ўчоқлар тарзида склеротик ўзгаришлар пайдо бўлиши билан таърифланади, булар асосан юкстамедуляр гломерулаларда рўй беради. Бир қанча олимлар ўчоқли гломерулосклерозни икки турга ажратишади: *бирламчи* ва *липоид нефроз* ҳамда бошқа касаллик вақтида пайдо бўлувчи *иккиламчи гломерулосклероз.*

**Этиологияси ва патогенези.** Ўчоқли бирламчи гломерулосклерознинг этиологияси билан патогенези унча маълум эмас, шунинг учун ҳам бу тўғрида ҳар хил нуқтаи назарлар бор. Баъзи тадқиқотчиларнинг фикрига қараганда, ўчоқли гломерулосклероз липоид нефрознинг бир туридир, бошқа олимлар сегментар склеротик ўзгаришлар турли патологик жараёнларнинг оқибати, деб ҳисоблашади. Бироқ, сўнгги йилларда ўчоқли гломерулосклероз мустақил касаллик деб ҳисобланадиган бўлди. Ўчоқли гломерулосклероз иммунокомплекс касалликлар жумласига кирадими-йўқми деган масала баҳсли бўлиб қолмоқда.

**Патологик анатомияси.** Патологик жараён юкстамедуляр коптокчаларда авж олиб боради. Аввалига айрим коптокчалар зарарланади (бу касалликнинг «фокал гломерулосклероз» деган яна бир номи шундан олинган). Касаллик зўрайиб борган сайин буйрақлар пўстлоқ қаватининг ҳамма қатламлари жараёнга тортилиб бораверади. Микроскоп билан текшириб кўрилганида бир ёки бир нечта коптокчалар бўлақларининг сегментар тарзда зичлашиб, уларда фиброз билан гиалиноз бошлангани маълум бўлади. Бунда пролифератив реакция бўлмайди. Баъзан коптокчанинг ҳамма қисми склерозга учраганини кўриш мумкин. Капиллярларнинг йўли битиб кетиши ва капиллярлар қовузлоқлари билан коптокча кап-

суласи ўртасида битишмалар пайдо бўлиши мумкин. Иммунофлюоресценция усули билан ўтказилган текширишларда зарарланган коптокчаларда одатда иммуноглобулин М ва комплемент, капсуляр ва тубуляр базал мембрана бўйлаб эса иммуноглобулин G ҳам топилади. Субмикроскопик доирада текшириш ўтказилганида базал мембрана бужмайиб, коллапсга учрагани, мезангиал матрикс катталашиб, мезангийларда грануляр депозитлар пайдо бўлгани кўзга ташланади. Висцерал эпителий ҳужайраларида (подоцитларда) ўчоқли некрозлар кузатилади.

**Клиник** жиҳатдан олганда, ўчоқли сегментар гломерулосклероз тўла протеинурия билан бирга давом этиб борадиган сезиларли нефротик синдром бўлиши ва баданга шиш келиб, зўрайиб бориши билан таърифланади. Бу ўзгаришлар аксари гематурия, лейкоцитурия билан бирга давом этиб боради. Касалликнинг дастлабки кўринишлари пайдо бўлиши биланоқ беморларда коптокчалар фильтрацияси сезиларли даражада пасайиб, буйракларнинг концентрацион функцияси издан чиқади. Ўчоқли гломерулосклероз стероид резистент гломерулопатия ҳисобланади ва болаларда ҳам, катта ёшли одамларда ҳам бўлаверади. Касалларнинг 50 фоизга яқини одатда биринчи 10 йил давомида ўлиб кетади. Гипертензия ва азотемия ҳодисалари аксари касалликнинг сўнгги даврларида бошланади.

## **МЕМБРАНОЗ-ПРОЛИФЕРАТИВ ГЛОМЕРУЛОНЕФРИТ**

*Мембраноз-пролифератив гломерулонефрит* гломеруляр базал мембрананинг қалинлашуви ва асосан мезангиал ҳужайраларнинг пролиферацияга учраши билан таърифланади. Бу хилдаги гломерулонефритни бошқаларидан ажратиб турадиган бошқа хусусияти гипокомплементемия бўлишидир.

Мембраноз-пролифератив гломерулонефрит гетероген касаллик бўлиб, унинг ҳар бир хили ўз хусусиятига эгадир. Мембраноз-пролифератив гломерулонефритнинг икки хили тафовут қилинади: 1) ҳаммадан кўп (касалларнинг 95 фоизиди) учрайдиган идиопатик хили ва 2) иккиламчи хили. Бу касалликнинг иккинчи хили вирусли гепатит, система қизил югириги, тугунчали периартериит, Шенлейн-Генох касаллиги, туғма ангионевротик шиш сингари бир қанча касалликлар пайтида кузатилади. Героиндан заҳарланиб бориш ҳам антиген ҳосил қилиб турадиган манба бўлиб қолиши мумкин. Мембраноз пролифератив гломерулонефритнинг ўзига хос турларидан бири «зич депозитлар» касаллигидир.

**Патологик анатомияси.** Ёруғлик микроскопи билан текшириб кўрилганида базал мембрана қалинлашиб, мезангиал ҳужайраларда пролиферация бошлангани, мезангиал матрикс катталашиб, унинг периферик капиллярлар қовузлоқлари томонига сурилаб қолгани маъ-

лум бўлади. Кумуш билан бўяб кўрилганида гломеруляр базал мембрана икки контурли бўлиб чиқадики, шу нарса бундай манзарани «рельссимон» ўзгаришлар (tren traek) деб аташга сабаб бўлган. Электрон микроскопия маълумотлари кўрсатиб берганидек, бундай ҳодисанинг асосида мембрананинг қаватларга бўлиниши эмас, балки унинг эндотелийдан ажраб кетиши ётади. Шунинг натижасида капилляр девори тўрт қаватли бўлиб қолади. Капилляр йўли торайиб кетади.

Электрон микроскопияда икки хил морфологик ўзгаришлар кўзга ташланади. Мембраноз-пролифератив гломерулонефритнинг биринчи хилида субэндотелиал зонада зич депозитлар топилади. Мезангий хужайралари капилляр деворининг ичига, эндотелий билан базал мембрана ўртасига ўтади. Мезангиал хужайралар матрикси зич бўлади. Подоцитларнинг ўсимталарида ҳам сезиларли ўзгаришлар кўзга ташланади. Улар бир-бирига қўшилиб, яхлит конгломерат ҳосил қилган бўлиши мумкин. Бу ўзгаришлар нечоғлик чуқур бўлса, шу қадар оғир протеинурия билан бирга давом этиб боради. Мезангийлар ва уларнинг атрофларидаги зоналарида грануляр иммуноглобулин G депозитлари топилади. Мезангийларда C4 ва C1q билан бир қаторда C3 топилиши комплементнинг классик йўл билан фаоллашуви мумкинлигидан дарак беради.

Мембраноз-пролифератив гломерулонефритнинг иккинчи хили коптокчалар базал мембранаси, каналча аппарати ва Шумлянский-Боумен капсуласининг ўзига хос альтерацияга учраши билан таърифланади. Базал мембранага электрон-зич депозитлар ўтириб бориши ҳисобига у қалинлашиб кетади. Базал мембрананинг одатдан ташқари зичлашиб қаттиқ бўлиб қолиши мембраноз-пролифератив гломерулонефритнинг бу хилини «зич депозитлар» касалликлари деб аташга имкон берди. Зич депозитлар базал мембрананинг бошидан-охиригача ҳамма қисмларида топилиши мумкин. Баъзи ҳолларда улар мембрананинг фақат бир қисмини эгаллайди ва калтагина туташ чизиқчалар кўринишида кўзга ташланади. Бошқа ҳолларда депозитлар Шумлянский-Боумен капсуласида, каналча ва перитубуляр капиллярлар базал мембраналари бўйлаб ҳам топилади. Иммунофлюоресценция усули билан текшириб кўрилганида, базал мембрананинг ўзида силлиқ ва грануляр C3 депозитлари борлиги маълум бўлади.

Мембраноз-пролифератив гломерулонефритнинг ҳозир баён этилган икки хили патогенетик жиҳатдан ҳам бир-биридан фарқ қилади. Унинг биринчи хили кўпчилик ҳолларда сурункали иммунокомплекс реакцияси натижасида бошланади. Лекин бунга қандай антиген сабаб бўлиши номаълум. Мембраноз-пролифератив гломерулонефрит иккинчи хилининг патогенези камроқ ўрганил-

ган. Унинг учун қонда кўпгина миқдорда «С3-нефритик омил» бўлиши характерлидир.

**Клиник манзараси.** Мембраноз-пролифератив гломерулонефритнинг биринчи хили болаларда учрайди. Нефротик синдром билан бирга ўртача протеинурия билан ўтаётган нефритик синдром учун характерли симптомлар пайдо бўлиши мумкин. Микрогематурия, тўла протеинурия кузатилади, шишлар пайдо бўлади. Вақти-вақти билан қон босими кўтарилиб туради. Касаллик вақт-бавақт кўзиб, секинлик билан ўтиб бориши мумкин. Лекин бирданига юрак етишмовчилиги бошланиб, уремия зўрайиб кетиши ҳам мумкин. Бошқа ҳолларда буйрақлар функцияси кўп ўзгармай қолавериши мумкин. Мембраноз-пролифератив гломерулонефритнинг иккинчи хили одатда ўғил болалар ва ўсмирларда бошланади ва *оқибати* анча оғир бўлади. 40 фоиз ҳолларда буйрак етишмовчилиги бошланади. 30 фоиз ҳолларда эса, буйрак етишмовчилигига олиб бормайдиган нефротик синдром сақланиб қолаверади.

### НЕФРИТИК СИНДРОМ

Бирдан бошланиши билан ажралиб турадиган нефритик синдром гематурия, олигурия ва азотемия, гипертензия билан таърифланади. Бу ўзгаришлар ўртача даражадаги протеинурия ва ҳатто шишлар билан бирга давом этиши мумкин, лекин улар нефротик синдром пайдо қила оладиган даражада кўп бўлмайди.

*Нефритик синдромнинг структура асоси гломерулалар ҳужайраларининг лейкоцитар инфльтрация билан бирга давом этиб борадиган яллиғланиш пролиферациясидир.* Айни вақтда бу яллиғланиш реакцияси: 1) капиллярлар деворини зарарлайди, шунинг натижасида эритроцитлар сийдикка ўтиб кетадиган бўлиб қолади; 2) гемодинамик ўзгаришлар бошланишига сабаб бўлади. Бу эса коптокчалардаги филтрланиш тезлиги камайиб кетишига олиб боради.

Клиник жиҳатдан олганда бу нарса олигурия билан, реципрок тарзда суюқлик ушланиб қолиши ва азотемия бошланиши билан намоен бўлади. Қон босими ортиши, яъни гипертензия пайдо бўлиши икки омилга — организмда суюқлик туриб қолишига ва коптокчаларда ишемия бошланиб, ренин ажралиб чиқишига боғлиқ, деб ҳисобланади.

Ўткир нефритик синдром система касалликларида (масалан, система қизил югиригида) кузатилиши ёки буйрак коптокчаларининг бирламчи тартибда зарарланиши туфайли пайдо бўлиши мумкин. Ўткир тарқоқ пролифератив гломерулонефрит буйрак коптокчаларининг ана шундай бирламчи тартибда зарарланишидан пайдо бўладиган касалликдир.

## ДИФFUZ ПРОЛИФЕРАТИВ ГЛОМЕРУЛОНЕФРИТ

Гломерулонефритнинг ўткир гломерулонефрит деб ҳам аталадиган бу тури табиатан иммунитетга алоқадор бўлиб, эндоген ва экзоген антигенлар чақирадиган диффуз, яъни тарқоқ яллиғланиш жараёнидир.

**Этиологияси ва патогенези.** Эндоген антигенлар жумласига система қизил югириги касаллигида юзага келадиган антигенларни киритса бўлади. Экзоген антигенлар жумласига: 1,4 тип А гуруҳига мансуб бета-гемолитик стрептококк, стафилококк, инфекцион мононуклеоз, сувчечак, гепатит В, паротит, қизамиқ вируслари, Коксаки вируси киради. Ўткир гломерулонефрит бир қанча ҳолларда идиопатик касаллик бўлиб ҳисобланади. Лекин инфекцион эндокардит, система васкулитлари, жумладан тугунчали полиартериит ва Вегенер синдромида ҳам ўткир гломерулонефрит бошлангани тасвирланган. Бироқ, бу касаллик стрептококк инфекциясида кўпроқ учрайди. Стрептококк инфекциясидан кейин кузатиладиган гломерулонефрит болаларда кўпинча қандай бўлмасин бирор стрептококк инфекцияси (аксари фарингит ва дерматит) бўлиб ўтганидан сўнг 1—4 ҳафта орасида бошланади. Бунда бета-стрептококк бўлиб касаллик қўзғатувчиси ҳисобланади. Ўткир гломерулонефрит патогенезида асосий ролни иммун комплекслар ўйнайди. Яллиғланишнинг авж олиб боришида иммун комплексларни фагоцитловчи лейкоцитлар ва ажралиб чиқадиган лизосома ферментлари муҳим аҳамиятга эга. Лизосома ферментлари капиллярлар қовузлоқлари эндотелийси ҳужайраларини ва буларнинг базал мембранасини зарарлаб, шу мембрана ўтказувчанлигини кучайтиради.

Иммунокомплекс касаллик бўлмиш шу гломерулонефрит турининг типик хусусияти гипокомплементемия, гломеруляр базал мембранада грануляр иммуноглобулин G депозитлари ва комплемент бўлишидир. Лекин патоген антиген табиати ҳамон номаълум бўлиб қолмоқда.

**Патологик анатомияси.** Буйраклар ўлчамлари одатдагича ёки биров катталашган, юзаси силлиқ, капсуласи осон ажраладиган, тўқимаси ҳамирсимон бўлади. Буйракларнинг юзасида ва кесиб кўрилган жойларида нуқта-нуқта майда қонталашлар (петехиялар) топилади. Булар ўткир яллиғланиш муносабати билан гломеруляр капиллярлар ёрилишидан юзага келади.

Микроскоп билан текшириб кўрилганида барча коптокчаларнинг бўртиб тургани, капиллярларининг деворлари қалинлашиб, йўли торайиб қолгани кўзга ташланади. Коптокчаларда пролиферация бошлангани, эндотелиал ва мезангиал ҳужайралар бўртиб қолгани, шунингдек капиллярларга моноцитлар инфилтрлангани муносабати билан ҳужайралар сонининг кўпайиб кетганлиги диққатни ўзига жалб қилади. Мезангиал матрикснинг ҳажми анча

қалинлашади. Баъзи-баъзида капиллярлар қовузлоқларида тромбозлар ва деворларида некрозлар кўзга ташланади. Шумлянский-Боумен капсуласи бўшлиғида баъзи ҳолларда яримойсимон шакллар пайдо бўлиши мумкин, бу нарса касалликнинг оқибатини ёмонлаштириб қўяди.

Касалликнинг илк даврларидаёқ иммун комплексни топиш мумкин. Уларнинг сони одатда кўп бўлмайти, аксари уларда иммуноглобулин G ва комплементлар топилади. Булар дўмбоқчалар кўринишида бўлиши ёки тугаш чизиклар шаклида жойлашуви мумкин. Депозитлар эндотелий тагидан жой олади. Мезангийнинг катталашуви капиллярлар босилиб, йўллари торайиб қолишига олиб келади. Подоцитлар гипертрофияланади, уларнинг ўсимталари эса билинмай қолади. Гломеруляр базал мембрана шишиб чиққандай бўлиб кўринади, баъзи жойлари фрагментларга ажралган бўлади. Унда баъзан узилган ва тешилган жойлар учрайди.

**Клиник манзараси.** Бу касаллик аксари ёш эркекларда кузатилади ва тўсатдан бошланиб, ҳарорат кўтарилиши, одам ланж бўлиб, кўнгли айниши, нефритик синдромга характерли синдромлар: макрогематурия (сийдик гўшт селига ўхшаб тушади), олигурия, азотемия ва гипертензия бошланиши билан таърифланади. Баъзан протеинурия, гипокомплементемия бошланади ва антистрептолизин титри кўпайган бўлиб чиқади.

Ўткир гломерулонефрит ҳар хил оқибат билан тугаши мумкин: 1) 80—90 фоиз ҳолларда одам соғайиб кетади; 2) тез зўрайиб борадиган экстракапилляр гломерулонефрит бошланади; 3) касаллик сурункали гломерулонефритга айланади; 4) касалликнинг ўткир даврида бирдан буйрак етишмовчилиги бошланиши туфайли одам ўлиб қолади.

*Эндоген антигенларга алоқадор бўлган ўткир гломерулонефрит* кўпроқ система қизил югиригида кузатилади. Бунда қондаги комплемент миқдори камайиб кетади, буйрак коптокчаларида эса анти ДНК-антителолар топилади. Буйракларда рўй берадиган морфологик ўзгаришлар юқорида тасвираб ўтилган ўзгаришларга ўхшаб кетади. Эндотелиал ва мезангиал ҳужайралар пролиферацияга учрайди. Бироқ, электрон микроскоп билан текшириб кўрилганида бу касалликни ажратиб турадиган муҳим белгилар топилади. Шуни ёдда тутиш керакки, стрептококк инфекциясидан кейин бошланган ўткир гломерулонефритда иммун депозитлар эпителий остида жойлашадиган бўлса, система қизил югиригида эндотелий ёнида ва мезангийда жойлашади. Бундан ташқари, система қизил югиригидаги иммун комплекслар таркибида G, M ва A синфларга мансуб турли иммуноглобулинлар бўлади, ҳолбуки, стрептококк инфекциясидан кейин бошланган ўткир гломерулонефритда фақат иммуноглобулин G топилади. Ўткир тарқоқ гломерулонефрит система қизил югиригида кузатиладиган гломерулонефритнинг турларидан биридир, холос.



## ТЕЗ ЗҰРАЙИБ БОРАДИГАН ГЛОМЕРУЛОНЕФРИТ

*Гломерулонефритнинг бу хили полиэтиологик синдром бўлиб, хавфли бўлиши, патологик жараённинг капиллярлардан ташқарида авж олиб бориши билан гломерулонефритларнинг юқорида тасвирлаб ўтилган хилларидан фарқ қилади. Клиник жиҳатдан олганда тез зўрайиб борадиган буйрак етишмовчилиги бошланиши ва бир неча ҳафта ёки ой ичида одамнинг ўлимига сабаб бўлиши билан таърифланади. Бу турдаги гломерулонефритни ажратиб турадиган хусусияти шуки, унда Шумлянский-Боумен капсуласи париетал эпителийсининг ҳужайралари пролиферацияга учраб, кўпчилик контоқчаларда характерли яримойсимон тузилмалар ҳосил қилади. Булар капсула йўлини тўлдириб, капиллярлар тармоғини бекитиб қўяди. Шу яримойсимон тузилмаларга моноцитлар ва макрофаглар инфилтратланган бўлади.*

Тез зўрайиб борадиган гломерулонефрит қандай сабаблардан пайдо бўлганига қараб уч тоифага бўлинади:

I. Инфекциядан (стрептококк, вирус инфекциясидан) кейин пайдо бўладиган;

II. Система касалликлари:

система қизил югириги,

полиартериит,

Гудпасчер синдроми,

Вегенер гранулёматози билан биргаликда ўтиб борадиган.

III. Бирламчи, идиопатик хили.

Бу касалликнинг бошланиш механизмида кўпчилик ҳолларда иммун комплекслар муҳим ўрин тутди.

Гудпасчер синдроми билан биргаликда тез зўрайиб борувчи гломерулонефрит гломеруляр базал мембранага қарши қаратилган антителолар юзага келувчи нефритнинг классик туридир. 95 фоиз ҳолларда ана шундай антителолар топилади ва улар ўпка альвеолаларининг базал мембранасига ҳам таъсир ўтказа оладиган бўлади. Шунга кўра буйрак етишмовчилиги зўрайиб бориши устига қон туфлаш ҳодисаси ҳам қўшилади.

Имунофлюоресценция йўли билан текшириб кўрилганида буйрак коптоқчалари ва альвеолаларнинг базал мембраналари бўйлаб жойлашган чизиқсимон иммуноглобулин G ва C3 депозитлар топилади. Антителоларнинг нима сабабдан базал мембранага қарши таъсир кўрсатиши маълум эмас. Гломеруляр базал мембрананинг қаттиқ зарарланиши, макрофаглар тўпланиб бориши ва фибриноген трансудацияси яримойсимон тузилмалар пайдо бўлишига йўл очади. Тез зўрайиб борувчи идиопатик гломерулонефритда касалларнинг учдан бир қисмида чизиқсимон депозитлар буйрак коптоқчалари капиллярларининг базал мем-

бранасидагина топилади ва ўпкада бўлмайди. Касалларнинг бошқа учдан бир қисмида иммун комплекслар депозитлари табиатан донатор бўлади. Бошқа ҳолларда иммун комплекслар топилмайди.

**Патологик анатомияси.** Буйраклар катталашган ва оқариб қолган бўлиб кўзга ташланади (катталашган оқ буйраклар). Уларнинг юзасида жуда кўпчилик ҳолларда майда-майда қонталашлар бўлади. Микроскоп билан текшириб кўрилганида буйрак коптокчаларида, хусусан бу касаллик Гудпасчер синдроми билан бирга ўтаётган маҳалларда некроз ўчоқлари, эндотелиал ва мезангиал ҳужайралар бир текис ёки ўчоқ-ўчоқ бўлиб пролиферацияга учраган жойлар топилади. Бироқ, Шумлянский-Боумен капсуласининг шу капсула бўшлиғини тўлдириб турган ҳужайралари пролиферацияси туфайли юзага келадиган яримойсимон тузилмалар кўпроқ бўлади. Пировард натижада Шумлянский-Боумен капсуласининг бўшлиғи битиб, ҳужайралар орасидаги коптокчалар босилиб қолади, бир талай фибрин топилади, яримойсимон тузилмалар ҳосил бўлишида, афтидан, шу фибрин анча муҳим аҳамият касб этади. Электрон микроскоп билан текшириб кўрилганида базал мембрананинг ёрилган жойлари аниқ кўзга ташланади. Бир қанча ҳолларда субэпителиал тарзда жойлашган депозитларни кўриш мумкин.

**Клиник манзараси** нефритик синдром учун характерлидир. Лекин олигурия билан азотемия кўпроқ ифодаланган бўлади. Гипертензия хавфи тусга киради. Тез зўрайиб борадиган буйрак етишмовчилиги 90 фоиз ҳолларда сурункасига диализ ўтказиб туришни ёки буйракни кўчириб ўтказишни талаб қилади.

### **ЎЧОҚЛИ ПРОЛИФЕРАТИВ ГЛОМЕРУЛОНЕФРИТ**

Гломерулонефритнинг бу тури алоҳида кўздан кечириб чиқилади, чунки бу касалликнинг ўзига хос клиник кўринишлари бўлмайди. Ўчоқли пролифератив гломерулонефрит кўпчилик ҳолларда иккиламчи касаллик бўлиб ҳисобланади ва болалардаги Шенлейн-Генох пурпураси, система қизил югириги, тугунчали периартериит сингари система касалликларида кузатилади. Инфекцион эндокардит, Вегенер гранулёматозиди, Гудпасчер синдроминанинг илк даврларида ҳам ўчоқли пролифератив гломерулонефрит бошлангани аниқланган. Бу касаллик ҳам, худди диффуз пролифератив гломерулонефрит сингари, иммунокомплекс касалликдир. Фарқи шуки, иммун комплекслар *гломерулаларнинг мезангиаларида* бўлади, холос.

## БЕРЖЕ КАСАЛЛИГИ

Берже касаллиги (синоними: иммуноглобулин А-нефропатия) идиопатик гломерулонефритлар жумласига киради. Болалар ва ўсмирларда бўлади. Бу касалликнинг асосий клиник белгиси гематуриядир. Ўткир гломерулонефритнинг бошқа белгилари бўлмайди. Бу касаллик одатда юқори нафас йўллариининг носпецифик инфекцияси, аксари вируслар туфайли пайдо бўлган инфекция маҳалида одатда дастлабки икки кун ичида бошланади. Сийдик синдроми (гематурия) икки ҳафта ичида барҳам топиб кетиши мумкин. Берже касаллигининг авж олиб бориш механизми мезангийлардаги иммуноглобулин А депозициясига боғлиқ. Иммуноглобулин А-нефропатияни баъзи тадқиқотчилар Шенлейн-Генох касаллигининг буйракларгина эмас, бадан териси, меъда-ичак йўли, бўғимлар ҳам зарарланишига олиб борадиган бир тури, деб ҳисоблашади.

Микроскоп билан текшириб кўрилганида буйраклардаги ўзгаришлар жуда ҳар хил бўлади. Буйрак коптокчаларида мезангий ҳужайраларининг диффуз ёки сегментар тарзда пролиферацияга учрагани кўзга ташланади. Яримойсимсон тузилмалар ҳосил бўлиши мумкин. Иммуноглобулин А депозитлари мезангийда бўлади, аксари С3 ва пропердин билан бирга учрайди. Депозитларда баъзан бир оз миқдор иммуноглобулин G ва иммуноглобулин M топилиши мумкин. Эртанги комплемент компонентлари одатда бўлмайди. Электрон микроскоп билан текшириб кўрилганида ҳам депозитларнинг фақат мезангийда бўлиши яна бир карра тасдиқланади. Каналчаларнинг йўлларида эритроцитлар, эритроцитар цилиндрлар бўлади. Интерстицийда бир оз шиш борлиги кўзга ташланади.

**Клиник манзараси** фақатгина қайталаниб турадиган гематурия бўлиши билан таърифланади. Баъзида бир оз протеинурия ҳам бўлади.

## СУРУНКАЛИ БУЙРАК ЕТИШМОВЧИЛИГИ

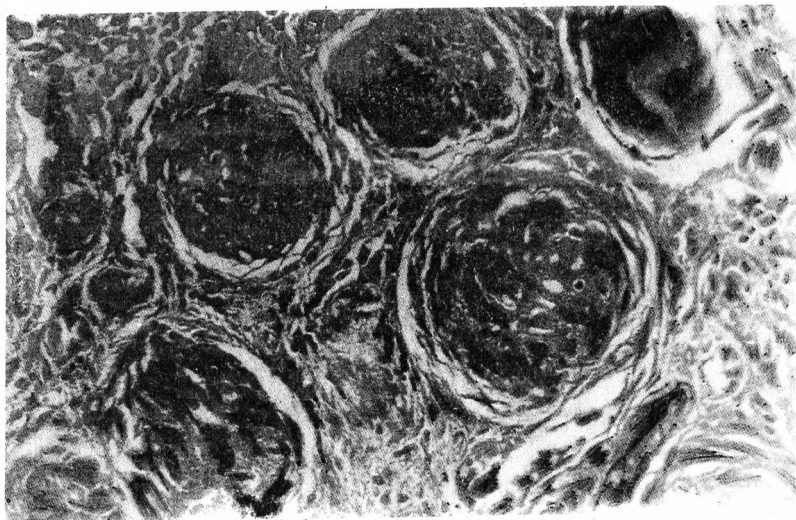
### СУРУНКАЛИ ГЛОМЕРУЛОНЕФРИТ

Гломерулопатияларнинг барча хиллари билан танишиб чиққанимиздан кейин шу ҳолатларнинг қайғули оқибатини — сурункали буйрак етишмовчилигига асосий сабаб бўлувчи сурункали гломерулонефритларни кўриб чиқишга қайтмоғимиз керак. Дарди «сурункали гломерулонефрит» деб топилган касалларнинг 60 фоиздан кўпроғи доимий гемодиализга ёки янги буйрак кўчириб ўтқишга муҳтож бўлади. Сурункали гломерулонефрит асосан ўчоқли

гломерулосклероз, мембраноз ва мембраноз-пролифератив гломерулонефрит натижасида бошланади, деб тахмин қилинади. Сурункали гломерулонефрит аксари ёш ва ўрта яшар кишиларда кузатилади.

**Патологик анатомияси.** Классик ҳолларда буйраклар симметрик тарзда бужмайиб боради. Уларнинг юзаси донадор бўлиб қолади. Микроскоп билан текшириб кўрилганида ҳамма ҳолларда гломерулалар ва Шумлянский-Боумен капсуласининг бўшлиғи склерозга учрагани, баъзан коптокчаларда тўла гиалиноз борлиги кўзга ташланади (27-расм). Коптокчаларнинг битиб қолиши ҳар қандай гломерулонефритнинг сўнгги босқичи бўлиб ҳисобланади, коптокчалар битиб қолган маҳалларда уларда аввал қандай патологик жараён бошланганлигини аниқлаб олиш қийин бўлади.

Коптокчаларда авж олиб бораётган склероз ёки гиалиноз афферент артериола билан эфферент артериола ўртасидаги қон айланишини издан чиқаришини, бу эса, ўз навбатида коптокчанинг иккиламчи тартибда зарарланишига сабаб бўлишини таъкидлаб ўтиш керак. Коптокчада юзага келадиган ишемия интерстициал фиброз, каналчалар атрофияси ва уларда фиброз тўқима пайдо бўлишига олиб келади. Ўрта ва кичик калибрли артериялар девори қалинлашиб, йўли торайиб қолади, бу нарса иккиламчи гипертензия ва буйрак паренхиматоз элементлари атрофиясига сабаб бўлади.



27- расм. Сурункали гломерулонефрит: буйрак коптокчалари гиалинози.

Интерстицийда лимфоцитлар ва плазмоцитлардан иборат ин-  
фильтрация топилади. Патологик жараён зўрайиб борган сайин  
буйракнинг барча таркибий қисмлари зарарланади ва шунга кўра  
пировард-натихада буйрак етишмовчилиги бошланади.

**Клиник манзараи.** Сурункали гломерулонефрит кўпчилик ҳол-  
ларда зимдан бошланади ва дард анча кечиккан даврда, буйрак  
етишмовчилиги белгилари пайдо бўлганидан кейин маълум бўлиб  
қолади. Баъзи беморларда нефротик ёки нефритик синдром бош-  
ланиши мумкин. Коптоқчалар йўли битиб қолаверган сайин (об-  
литерация) сийдик билан бирга оқсил чиқиб кетадиган йўл ҳам  
бекилиб бораверади, бу нарса касаллик зўрайиб боргани ҳолда  
нефротик синдром сусайишига олиб келади. Гипертензия ҳам худ-  
ди микрогематурия сингари доимий клиник симптом бўлиб қола-  
ди. Макрогематурия аҳён-аҳёнда кузатилади.

Бу касалликнинг *оқибати* ёмон, мудом зўрайиб борадиган уре-  
мия ўлимга олиб келади. Касалликнинг дастлабки белгилари пай-  
до бўлган вақтдан ҳисоблаганда бемор ўрта ҳисобда 10 йилгача  
яшаши мумкин. Диализ сурункали гломерулонефрит билан оғри-  
ган касаллар умрини узайтиради.

## БУЙРАКЛАРНИНГ ТУБУЛОИНТЕРСТИЦИАЛ КАСАЛЛИКЛАРИ

Юқорида баён этилган маълумотлардан кўришиб турибдики,  
гломерулалар зарарланганида интерстиций билан каналчаларда ҳам  
*иккиламчи* патологик жараёнлар бошланиши мумкин. Лекин баъзи  
буйрак касалликларида интерстиций билан каналчаларнинг *бир-*  
*ламчи* тартибда зарарлангани кузатилади. Бунда каналчаларнинг  
ёлғиз ўзи зарарланадиган, аммо интерстиций омон қоладиган ҳол-  
лар кузатилмайди.

*Тубулоинтерстициал нефритларнинг ҳаммаси иккита асосий гу-*  
*руҳга бўлинади:* 1) каналчалар ва интерстицийнинг аслида яллиг-  
ланиш муносабати билан зарарланиши (тубулоинтерстициал нефрит);  
2) каналчаларнинг аслида ишемия туфайли ёки захарлар таъсирдан  
зарарланиши, бундай ҳодиса каналчаларнинг ўткир нефрози бошла-  
ниб, ўткир буйрак етишмовчилиги авж олиб боришига олиб келади.

Тубулоинтерстициал нефритлар қандай сабабларга кўра пайдо  
бўлганига қараб, *инфекцион ва ноинфекцион* хилларга бўлинади. Бу-  
ларнинг биринчисига *табиатан бактерияларга боғлиқ пиелонеф-*  
*рит* кирса, иккинчисига *дори препаратлари таъсири, метаболлик*  
*ўзгаришлар (гипокалиемия) туфайли каналчаларнинг зарарланиши* ки-  
ради. Бундай нефритлар табиатан иммунитетга ҳам боғлиқ бўли-  
ши мумкин. Иккинчи гуруҳга кирадиган интерстициал нефритлар  
қандай ўтишига қараб, ўткир ва сурункали хилларга бўлинади.

## ТУБУЛОИНТЕРСТИЦИАЛ НЕФРИТ

*Тубулоинтерстициал нефрит оралиқ тўқиманинг ўткир ёки сурункали абактериал яллиғланиши бўлиб, бунда бутун нефрон касаллик жараёнига тортилиб кетади.*

**Этиологияси.** Тубулоинтерстициал нефрит сабаблари жуда ҳар хил. Бу касалликнинг пайдо бўлишида дори препаратлари: антибиотиклар (пенициллин, ампициллин, гентамицин), сульфаниламидлар, индометацин, вакциналар, зардоблар, анальгетиклар муҳим аҳамиятга эга. Шу муносабат билан адабиётда дориларга алоқадор тубулоинтерстициал нефрит алоҳида баён этилади, биз ҳам шу нефритни кўздан кечириб чиқамиз.

### ДОРИЛАРГА АЛОҚАДОР ТУБУЛОИНТЕРСТИЦИАЛ НЕФРИТ

Ҳозирги кунда дориларга алоқадор нефритнинг икки турї тасвирланган: *ўткир ва сурункали нефрит.*

**Дориларга алоқадор ўткир тубулоинтерстициал нефрит дори препаратлари, асосан синтетик пенициллин, диуретиклар ва яллиғланишига қарши стероидмас препаратлар организмга ортиқча миқдорда тушганига жавобан бошланадиган ўта сезувчанлик реакциясидир.** Бундай реакция, одатда дори ичилганидан бир неча кун кейин бошланади (латент даври). *Ҳарорат кўтарилиб, бадан терисига полиморф тошмалар тошади, эозинофилия, гематурия, бир оз протеинурия бошланади ва сийдикда эозинофиллар пайдо бўлади.* Буйрак функциялари ҳар хил даражада издан чиқиши мумкин.

Буйрак биопсиялари гистологик йўл билан ўрганилганида *интерстициал иши, перитубуляр мононуклеар инфильтрация, каналчалар некрози* борлиги топилади. Интерстициал инфильтратларда ҳам нейтрофиллар билан эозинофиллар бўлади.

Эозинофилия, интерстицийда мононуклеар инфильтрация борлиги ва каналчалар базал мембранаси бўйлаб иммуноглобулин G топилиши ўткир интерстициал нефритнинг табиатан иммунитетга боғлиқлигидан дарак беради. Бундан ташқари, қонда E иммуноглобулинлар миқдори кўпайиши характерлидир. Бироқ, дориларга алоқадор ўткир интерстициал нефрит бошланишида иштирок этадиган антигеннинг хили ва ўта сезувчанлик реакциясининг тиши ҳали аниқланган эмас. Дори препарати ёки унинг метаболитлари буйраклардан ўтар экан, бирламчи сийдикка филтрланиб чиқади, кейин эса каналчаларга қайтадан сўрилиб, уларнинг базал мембранасини зарарлантиради деб тахмин қилинади. Дори препарати базал мембрана оқсиллари билан бирикиб, иммунологик реакция бошланиши ва мембранага иммун комплекслар ўтириб қолишига сабаб бўладиган тўла антигенга айланади.

**Дориларга алоқадор сурункали тубулоинтерстициал нефрит** кўпинча аналгетикларни, масалан, фенацетин, ацетилсалицилат кислотани узоқ муддат ва муттасил ичиб юришга боғлиқ, деб ҳисобланади. Фенацетинга алоқадор нефропатия бошланиши учун беморнинг шу доридан уч йил давомида 2—3 кг ичиши кераклиги аниқланган. Шу билан бирга фенацетин билан ацетилсалицилат кислота биргаликда ичиб юриладиган бўлса, папилляр некроз бир мунча қисқа даврларда бошланиши мумкин. Папилляр некроз табиатан бирламчи бўлиб, иккиламчи тубулоинтерстициал нефритнинг бошланиш механизмини ишга туширади, деб тахмин қилинади.

Аналгетик нефропатиянинг *ривожланиш механизми* турли омилларга боғлиқ, деб ҳисобланади. Масалан, ацетилсалицилат кислота каналчалар эпителийси хужайралари ичидаги фермент системаларига заҳарли таъсир кўрсатади, шу нарса оксидловчи фосфорилланишнинг издан чиқишига олиб келади деган фикр бор. Бундан ташқари, буйрак мағиз қатламида шу моддаларнинг концентрацияси кучли оксидловчилар даражасига етганида улар глюкозо-6-фосфатдегидрогеназа таъсирида ингибирланиши керак бўлади. Шу муносабат билан бу фермент танқис бўлиб қолиб, кейинчалик буйракнинг мағиз қатлами зарарланади. Ацетилсалицилат кислота простагландинларнинг томирларни кенгайтирувчи таъсирини бўғиб қўя олиши туфайли альтерацияни янада кучайтириши мумкин. Бу ўз навбатида сўрғичлар ишемиясига олиб келади. Дастлабки даврда некрозлашган сўрғичлар ранги сарғайиб туради, лекин жараён авж олиб боргани сайин улар жигаррангнамо тусга кириб боради. Уларнинг шундай тусга кириб бориши фенацетин метаболитлари, липофусцин ва гемосидерин тўпланиб боришига боғлиқ. Папилла (яъни, сўрғич)лар кейинчалик буришиб, буйрак косачалари бўшлиғига тушиши мумкин.

Микроскоп билан текшириб кўрилганида буйрак сўрғичларида коагуляцион некроз ва кальциноз ўчоқлари кўзга ташланади. Буйракнинг пўстлоқ қатламида каналчалар атрофияси, интерстицийда лимфоцитлар ва плазматик хужайралар билан яллиғланиш инфильтрацияси бошлангани, фиброз борлиги кузатилади. Фиброз табиатан диффуз ёки ўчоқ тусида бўлиши мумкин. Фиброз тўқимада жойлашган томирлар медиyasi билан интимаси гиперплазияга учраб, уларда «сўғонсимон структуралар» пайдо бўлади. Сийдик чиқариш йўллариининг шиллик ости қавати ва сўрғичлари майда томирларида базал мембранасининг қалинлашганлиги кузатилади (аналгетик микроангиопатия).

Аналгетик нефропатиянинг асосий *клиник кўриниши* сурункали буйрак етишмовчилиги, гипертензия ва анемиядир. Анемия эритроцитларнинг фенацетин метаболитлари таъсирида зарарланишига

боғлиқ бўлади. Анальгетикларни ичиш тўхтатилганида жараён су-сайиб, буйраklarнинг функционал ҳолати яхшиланиб қолиши мумкин.

Бу турдаги нефритнинг даҳшатли асоратларидан бири буйрак жомларининг ракидир.

### ЎТКИР ПИЕЛОНЕФРИТ

*Пиелонефрит буйраklarнинг ўткир йирингли яллиғланиши бўлиб, бунда буйрак жомлари, косачалари, буйрак паренхимасининг интерстицийси касаллик жараёнига тортилади.* Пиелонефрит ҳам, худди гломерулонефрит сингари, кўп учраб туради. Пиелонефрит пайдо бўлишида бактериал инфекция муҳим ўрин тутаети. Пиелонефрит кўпгина ҳолларда қовуқ, сийдик йўллари, сийдик чиқариш канали инфекцияси билан бирга кўшилган бўлати. Сийдик чиқариш йўллари инфекцияси ўзининг клиник аҳамияти жиҳатидан респиратор инфекциялардан кейинги иккинчи ўринни эгаллайди.

**Этиологияси ва патогенези.** Пиелонефритнинг асосий кўзғатувчиси грамманфий бактериялардир. Булар орасида *E. coli*, *Proteus*, *Klביםiellae pneumonia*, *Enterobacter* ва *Pseudomonae* пиелонефритга ҳаммадан кўра кўпроқ сабаб бўлати. Камдан-кам ҳолларда стафилококклар билан стрептококклар ҳам пиелонефритга сабаб бўлиши мумкин.

Касаллик кўзғатувчилари буйрак тўқимасига: 1) пастга тушувчи гематоген йўл билан, 2) уроген ёки юқорига кўтарилувчи йўл билан, 3) лимфоген йўл билан ўтади. Септикопиемия, инфекция он эндокардит, қорин типиди буйракка гематоген йўл билан инфекция ўтиши кузатилади. Инфекция ўтишининг энг кўп учрайдиган йўли уроген йўлдир. Сийдик чиқариш канали, сийдик йўли, қовуқда яллиғланиш бўлган маҳалларда инфекция ана шу йўл билан ўтади. Айни вақтда:

- сийдик йўлининг перистальтикаси,
- сийдик тошлари,
- стриктуралар,

— сийдик-таносил йўллари ўсмалари бўлган маҳалда сийдик оқиб кетишининг қийинлашиб қолгани инфекция ўтишини осонлаштиради. Сийдик йўлларида асбоблар билан муолажалар қилинганидан кейин: катетерлаш, цистоскоп солишдан кейин ҳам кўпгина ҳолларда пиелонефрит бошланади. Аёлларда пиелонефрит кўпроқ кузатилади, чунки уларда сийдик йўли қисқа бўлати ва инфекция қовуққа кўпроқ ўтади. Қовуқдаги сийдик нормада стерил бўлати, чунки қовуқ шиллиқ пардаси микробларга қарши таъсир кўрсатиш хусусиятига эга. Қовуқ функцияси бузилганида ҳимоя механизмлари ишдан чиқиб, пиелонефрит сийдик чиқи-

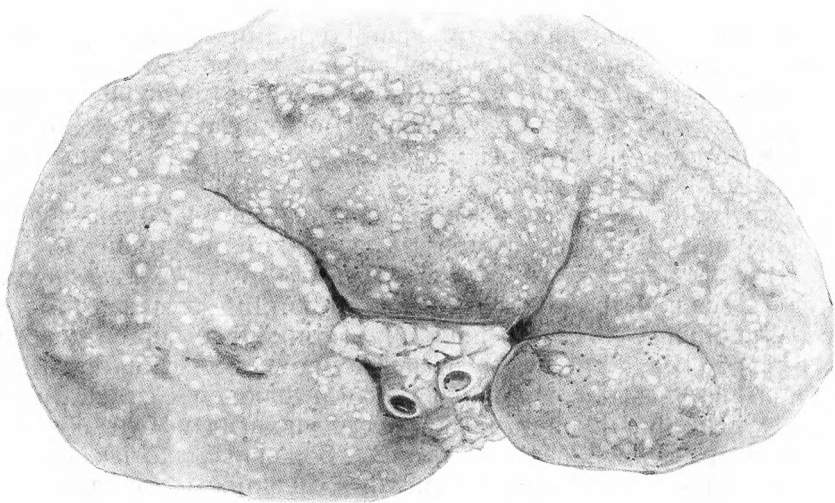


шининг қийинлашуви сийдик туриб қолишига ва қовуққа бактериялар кириб олишига шароит туғдиради. Сийдик инфекцияланган бўлса, ундаги бактериялар сийдик йўли бўйлаб юқори кўтарилиб, буйрак жомларига ҳам ўтади. Пиелонефрит пайдо бўлиш хавфини соладиган омиллардан бири — простата бези гипертрофияси ва ҳомиладорликдир.

Қовуқда босим кучайиб кетган маҳалда пастки сийдик йўллари билан буйрак жомларига ретроград тарзда сийдик ўтиши ҳам буйракка инфекция юқишига олиб келади. Нормада бундай ҳодиса кузатилмайди. Чунки сийдик йўлида сийдикнинг тескари томонга қараб оқишига тўсқинлик қиладиган қопқоқлар бор. Патология юз бериб, қовуқ-сийдик йўлидаги қопқоқ етишмайдиган бўлиб қолган маҳалларда қовуқ-сийдик йўли рефлюкси юзага келиб, бу ҳам, худди сийдик туриб қолган маҳаллардагидек, буйракка инфекция ўтиши учун шароит туғдиради. Болалар билан чақалоқларда учрайдиган ўткир пиелонефритнинг 50 фоиз ҳолларида қовуқ-сийдик йўли рефлюкси борлиги топилади. Ўткир пиелонефрит бошланиш хавфини соладиган омиллар орасида диабет касаллиги муҳим ўринда туради, бу касаллик учун инфекцион асоратлар, жумладан септицемия, ўткир пиелонефрит, некрозловчи папилит характерлидир.

Инфекциянинг лимфоген йўл билан ўтиши йўғон ичак билан жинсий органлардаги яллиғланиш жараёнига алоқадордир, чунки бу органлар лимфа йўллари орқали буйрак ва жомлари билан боғланган.

**Патологик анатомияси.** Яллиғланиш жараёни буйракнинг биттасида ёки иккаласида бўлиши мумкин. Яллиғланган буйрак катталашган, қонга тўлиб турган бўлади. Жомлари билан косачаларининг бўшлиғи кенгайиб, лойқа сийдик ёки йиринг билан тўлиб туради. Уларнинг шиллиқ пардаси хира тортиб, фибриноз-йирингли караш билан қопланади. Шиллиқ пардада бир талай қонталаш ўчоқлари бўлади. Буйракнинг юзаси ва кесмасида катта-кичик абсцесслар топилиши мумкин (28-расм). Гематоген пиелонефрит учун майда-майда диффуз абсцесслар характерлидир. Бирмунча йирик, нотекис бўлиб тарқалган абсцесслар уроген пиелонефритга характерли бўлади. Микроскоп билан текшириб кўрилганида, буйрак жомлари билан косачалари шиллиқ пардасининг қонга тўлиб, лейкоцитар инфильтрация бошлангани, баъзи жойларга қон қуйилиб, некротизация пайдо бўлгани кўзга ташланади. Касалликнинг илк босқичларида йирингли яллиғланиш интерстициал тўқима билан чекланиб туради. Кейинчалик абсцесслар буйрак каналчаларига ёрилади. Нефронларга ниҳоятда кўп миқдор нейтрофиллар тарқалиб, йиғувчи найчаларга ҳам ўтади, бу нарса лейкоцитурияга олиб келади. Каналчалар дистрофия ҳолатига тушиб, уларнинг йўлларида кўчиб тушган эпителий ва лейкоцитлардан иборат



28- расм. Апостематоз пиелонефрит.

цилиндрлар топилади. Айниқса, сийдик чиқариш йўллариининг устки қисмларида сезиларли обструкция бўлган ҳолларда буйрак жомлари бўшлиғи, сийдик йўлларида йирингли экссудат тўпланиб бориб, *пионефроз* пайдо бўлади. У *гидронефрозга* ҳам айланиб кетиши мумкин.

Пиелонефритнинг буйрак папиллалари некрозга учрайдиган ва шунга кўра *некротловчи папиллит* деб ҳам аталадиган яна бир хилини айтиб ўтиш керак. У кўпинча диабет билан оғриган кишиларда пиелонефрит бошланган маҳалларда, шунингдек дориларга алоқадор интерстициал нефрит пайтида учрайди. Сийдик йўлларида сезиларли обструкция бўлган пайтларда ҳам бошланиши мумкин, бунда *буйрак пирамидаларининг учки қисмларида ишемик ва йирингли некроз ўчоқлари* бўлади. Пирамидалар учки қисмининг учдан икки улушида некроз (қулранг-оқ ёки сарғиш тусли некроз) борлиги некротловчи папиллитга патогномоник бўлган белги деб ҳисобланади. Ана шу жой атрофида гиперемия бўлади. Некротик жараён 1—2 та папиллага ўтган ёки ҳамма папиллаларга тарқалган бўлиши мумкин. Микроскоп билан текшириб кўрилганида типик коагуляцион некроз борлиги кўзга ташланади, унда яллиғланиш инфильтрацияси бўлмайди.

Қовуқда яллиғланиш жараёни бошланганида (цистит маҳалида) унинг девори гипертрофияланиши (обструкция бўлса) ёки сийдик босими туфайли чўзилиб, юпқа тортиб қолиши мумкин. Яллиғланиш инфильтрацияси одатда қовуқнинг ўз пластинкасида бўлади. Яллиғланиш сурункали тусга кирганида қовуқ девори фиброз туфайли қалин тортиб, ригид ҳолга келади.

**Клиник ўтиши.** Ўткир пиелонефрит тўсатдан ҳарорат кўтарилиши, қалтираш, бел соҳасида оғриқ туриши, пешоб айнаиши, дармон қуриши билан маълум беради. Сийдикда ҳар хил даражада бўладиган лейкоцитурия, бактериурия, гоҳо гематурия топилади.

Ўткир пиелонефрит асоратлари жумласига буйрак абсцесси, пиелонефроз, перинефрит (йирингли яллиғланишнинг буйрак фиброз капсуласига ўтиши), паранефрит (буйракёни клетчаткасининг йирингли яллиғланиши) киради. Папиллонефроз пиелонефрит *оқибатини* анча ёмонлаштириб қўяди, чунки бунда сепсис ва буйрак етишмовчилиги бошланиши мумкин.

### СУРУНКАЛИ ПИЕЛОНЕФРИТ

*Сурункали пиелонефрит буйрак паренхимасининг интерстициал фибрози билан таърифланади. Бунда буйрак жомларида ҳам фиброз пайдо бўлиб, уларнинг шакли ўзгариб кетади (деформация). Сурункали пиелонефрит сурункали буйрак етишмовчилигига сабаб бўлиши мумкин. Сурункали пиелонефритнинг иккита асосий тури бор: сурункали обструктив пиелонефрит ва рефлюкс билан бирга давом этадиган сурункали пиелонефрит.*

Сурункали обструктив пиелонефрит кўпинча иккала буйракда кузатилади. Обструкция, одатда, буйрак тўқимасига инфекция ўтмасидан илгари бошланган бўлади. Пиелонефритнинг бу тури уретра аномалиялари бор маҳалларда, буйрак-тош касаллиги пайтида кузатилади. Буйрак жомлари кенгайиб, уларнинг деворлари қалин тортган ва склерозга учраган бўлади. Микроскоп билан текшириб кўрилганида буйрак жомларининг шиллиқ пардасида склероз, лимфоцитлар, плазматик ҳужайралар, нейтрофиллардан иборат инфильтрация борлиги маълум бўлади. Бир қанча ҳолларда полипоз кузатилиши, эпителий кўп қаватли ясси эпителийга айланган бўлиши мумкин. Буйрак тўқималарида сурункали яллиғланиш бошланиб, оралиқ тўқима ўсиб кетади, абсцесс капсула билан ўралиб қолади. Буйрак каналчаларида чуқур дистрофия ва атрофия бўлади.

*Рефлюкс билан бирга давом этадиган сурункали пиелонефрит пиелонефритнинг ҳаммадан кўра кўпроқ учрайдиган шакли бўлиб, интраенал рефлюкс устига инфекция қўшилиши натижасида бошланади. Рефлюкс бир томонлама ёки икки томонлама бўлиши мумкин. Шу муносабат билан буйракларнинг биттаси зарарланиб, унда склеротик ва атрофик ўзгаришлар авж олиб бориши ёки иккаласи ҳам зарарланиб, сурункали буйрак етишмовчилиги бошланиши мумкин.*

**Патологик анатомияси.** Пиелонефрит диффуз ёки ўчоқ тарзида бўлиши мумкин. Бироқ, иккала буйрак зарарланган ҳоёларда ҳам

жараён табиатан бир текис бўлмайди. Нефросклероз ва сурункали гломерулонефритдагидан фарқ қилиб, буйрақлар буришуви бирдек бўлмайди. Сурункали пиелонефритни ажратиб турадиган белги буйрақ косачалари шаклининг ўзгариб қолишидир (деформация). Микроскопик ўзгаришлар специфик бўлмайди. Буйрақ паренхимасида турли структура ўзгаришлари топилади, чунончи: 1) нотекис интерстициал фиброз пайдо бўлиши (бунда лимфоцитлар, плазматик ҳужайралар ва гоҳо нейтрофиллардан иборат яллиғланиш инфилтрацияси бўлади; 2) каналчалар кенгайиб ёки торайиб, уларни қоплаб турган эпителийда атрофия бошланиши. Кўпчилик каналчаларнинг кенгайиб, бўшлиғининг коллоидсимон қуюқ суюқликка тўлиб туриши буйрақни қалқонсимон безга ўхшаш кўринишга киритиб қўяди («қалқонсимон буйрақ»), каналчалар бўшлиғида аксари нейтрофиллар бўлади; 3) Шумлянский-Боумен капсуласи париетал қатлами атрофида *перигломерулар фиброз* деб аталадиган концентрик фиброз ҳам топилади. Бунда гломерулалар нормал тузилишда бўлади ёки гиалинозга учрайди; 4) баъзи ҳолларда идиопатик гломерулосклерозга ўхшаб кетадиган ўчоқли гломерулосклероз бўлиши ҳам мумкин; 5) баъзан буйрақ жомлари шиллиқ пардаси ва деворларида сурункали яллиғланиш инфилтрацияси, фиброз кузатилади; 6) томирларга алоқадор ўзгаришлар — гиалиноз ва пролифератив артериолосклероз ҳам бўлади.

**Клиник манзараси.** Сурункали пиелонефрит аксари зимдан ўтиб боради ва одатдаги лаборатория текширувлари сурункали пиелонефрит бошланганини аниқлаб олишга имкон бермайдиган бўлгани учун бу касаллик одатда фурсат ўтганидан кейин аниқланади. Беморлар аксари қон босими ортиб кетганлиги муносабати билан ёрдам сўраб келади. Сийдик текшириб кўрилганида бироз протеинурия борлиги, сийдикнинг нисбий зичлиги камайдигани маълум бўлади. Лейкоцитурия касаллик қўзиб қолган даврлардагина кузатилади. Лекин лейкоцитурия бўлмаслиги ҳам мумкин, бироқ, шунга қараб, беморда пиелонефрит йўқ деб хулоса чиқариш ярамайди. Пиелография ўтказилганида буйрақ ўлчамлари носимметрик равишда кичрайиб қолгани, буйрақ жомлари билан касачалари кенгайиб, шакли ўзгаргани маълум бўлади. Касаллик искала буйрақда бўлса, буйрақ каналчаларининг тобора кўпроқ деструкцияга учраши буйрақларнинг концентрацион функцияси издан чиқиб, полиурия бошланишига олиб келади.

Юқорида айтиб ўтилганидек, рефлюкс билан бирга давом этадиган сурункали пиелонефритда ўчоқли гломерулосклероз кузатилиши мумкин. Бундай ҳолларда протеинурия сезиларли даражага боради ва буйрақ етишмовчилиги зўрайишига олиб келади.

## КАНАЛЧАЛАРНИНГ ЎТКИР НЕКРОЗИ

*Каналчаларнинг ўткир некрози (некротик нефроз) — кўп учраб турадиган патология бўлиб, морфологик жиҳатдан каналчалар эпителиал ҳужайраларининг деструкцияга учраши билан, клиник жиҳатдан эса буйрақлар функцияларининг бирдан издан чиқиши билан таърифланади.*

Некротик нефроз — ўткир буйрақ етишмовчилигига ҳаммадан кўп сабаб бўладиган касалликдир. Бунда орадан 24 соат ўтмай турибоқ олигурия бошланади (диурез 400 мл гача камайиб кетади). Ўткир буйрақ етишмовчилигининг бошқа сабаблари ҳам маълум: 1) тез зўрайиб борадиган гломерулонефрит, 2) буйрақ томирларининг диффуз равишда зарарланиши (масалан, тугунчали перирартериит ёки хавфли гипертензияда шундай ҳодиса кузатилади), 3) ўткир пиелонефрит билан бирга қўшилган ўткир папилляр некроз, 4) дориларга алоқадор ўткир интерстициал нефрит, 5) диффуз кортикал некроз.

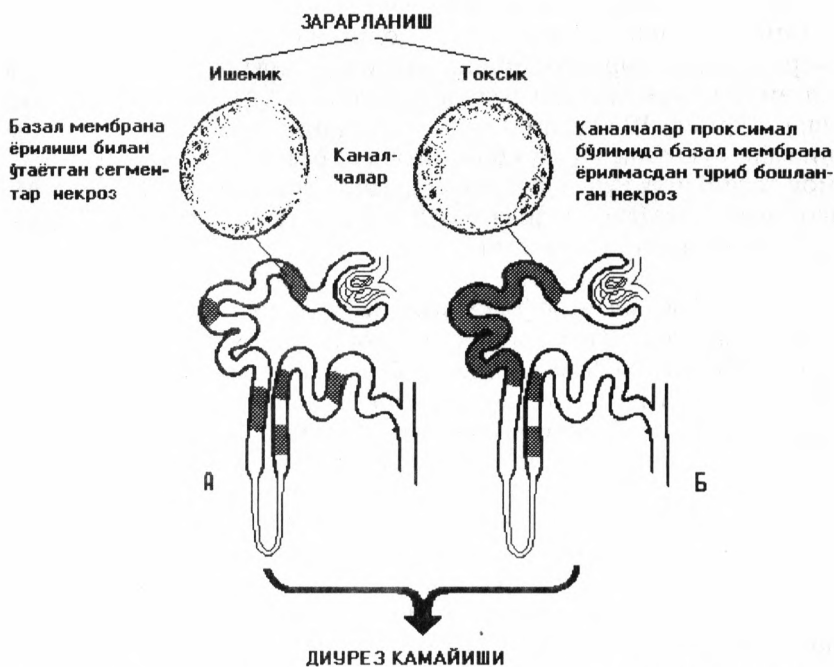
**Этиологияси ва патогенези.** *Каналчаларнинг ўткир некрози қайтар жараён деб ҳисобланади. У қуйидаги турлича патологик ҳолатларда бошланиши мумкин: оғир инфекцияларда (вабо, ичбуруғ касалликлари маҳалида); сулема, маргимушдан заҳарланиш ҳолларида; шок, бадан куйган пайтларда; тўғри келмайдиган қон қуйилган вақтда; токсик жигар дистрофияси пайтида. Ҳозир айтиб ўтилган сабабларнинг кўпчилиги вақтида периферик органлар қон билан бир хилда яхши таъминлана олмай қолади. Артериал босим пасайиб кетган ва шок пайтларида бундай ҳодиса айниқса кўп кузатилади. Сабабига кўра каналчаларнинг ўткир некрози — ишемик ва нефротоксик некрозларга бўлинади. Буйрақда қон айланиши сусайган пайтда бошлангандиган некротик нефроз ишемик каналчалар некрози деб аталади. Бундай некроз гемолиз вақтида, тўғри келмайдиган қон қуйиб қўйилган маҳалларда ҳам кузатилиши мумкин. Одам заҳарланганида, айниқса оғир металллар, органик моддалар (ССI), дори препаратлари (гентамицин ва бошқа антибиотиклар) дан заҳарланиш пайтида каналчаларнинг ўткир нефротоксик некрози бошланади. Инфекцион касалликлар ва оғир металл тузларидан заҳарланиш ҳолларида каналчаларнинг проксимал бўлими ва Генле қовузлогининг пастга тушиб борувчи қисми зарарланади. Тўғри келмайдиган қон қуйилган маҳалларда каналчаларнинг дистал бўлими ва Генле қовузлогининг юқорига кўтарилувчи қисми зарарланади.*

Каналчаларнинг ўткир ишемик ва нефротоксик некрози асоцида каналчалар эпителийсининг аноксия ва интоксикацияга юқори даражада сезгирлиги ётади. Оғир металллардан заҳарланиш ҳолларида шу заҳарлар реабсорбцияси пайтида улар каналчалар эпителийсига бевосита таъсир кўрсатади (бевосита некроз).

Ўткир буйрак етишмовчилигининг *ривожланиш механизми* ҳар хил. Каналчалар некрозга учраши билан ўткир буйрак етишмовчилиги бошланиб боради, бунинг механизми бир хил эмас. Каналчаларнинг зарарланиши прегломеруляр артериолаларнинг тортишиб, торайиб қолишига сабаб бўлиши мумкин, бу эса коптокчалардаги филтрланиш тезлиги пасайишига, ренин-ангиотензин системаси фаолиятининг кучайишига олиб боради деб тахмин қилинади. Олигурия каналчаларнинг ўзи зарарланганига боғлиқ бўлиши мумкин, чунки некрозга учраб, кўчиб тушган эпителий ҳужайралари сийдик ажралишини тўхтатиб, каналчалар ичидаги босим ортиб кетишига, демак, коптокчалардаги филтрланиш тезлигининг пасайиб қолишига олиб келиши мумкин. Иккинчи томондан, каналчалар йўлидан чиққан суяқлик интерстицийга ўтиб, интерстициал босим ортишига сабаб бўлади. Бу нарса, ўз навбатида, каналчалар коллапсига олиб боради. Ва ниҳоят, заҳарларнинг филтрланишда иштирок этувчи коптокчалар капиллярларининг деворларига тўғридан-тўғри таъсир кўрсатиши мумкинлиги ҳам эҳтимолдан узоқ эмас.

**Патологик анатомияси.** Буйрақлар катталашиб, хамирсимон, капсуласи осон ажраладиган бўлиб қолади. *Ишемик некроз маҳалида микроскоп билан текшириб кўрилганида каналчалар қисқа сегментларининг зарарлангани топилди (29,А-расм). Некроз аранг билинадиган бўлади ва гистологик йўл билан синчиклаб текшириб кўришни талаб қилади. Эпителиал ҳужайралар некрози одатда аранг сезиладиган бўлади ва базал мембраналарнинг зўрға аниқлаб олса бўладиган чатнаши билан бирга давом этиб боради (тубулорексис).* Каналчаларнинг дистал бўлими ва йиғувчи найчаларда оқсил қуймалари (цилиндрлар) бўлиши бу касалликнинг характерли белгисидир. Бу қуймаларда нормада каналча эпителийси ишлаб чиқарадиган Тамм-Хорсфалл оқсили, гемоглобин ва плазма оқсиллари бўлади. Краш синдроми маҳалида қуймаларда миоглобин учрайди. Интерстицийда тарқоқ шиш юзага келиб, нейтрофиллар, лимфоцитлар ва плазматик ҳужайралардан иборат яллиғланиш инфилтрацияси пайдо бўлади.

*Токсик тубуляр некрозда* юзага келадиган гистологик ўзгаришлар ҳозиргина баён этилган ўзгаришларга ўхшаб кетади. *Фарқи шундаки, каналчалар проксимал бўлимидаги эпителийда коагуляцион некроз сезиларли даражада бўлади. Бироқ, каналчаларнинг базал мембранаси деструкцияга учрамайди (29,Б-расм).* Кучайиб борадиган ўткир буйрак етишмовчилигидан бемор омон қоладиган бўлса, у маҳалда каналчаларда тозаланиш жараёни бошланади. Некрозга учраб, кўчиб тушган ҳужайралар каналчаларнинг пастки бўлимларига ўтиб бориб, цилиндрлар ҳосил қилади. Бу ўзгаришлар эпителий регенерацияси билан бирга давом этиб боради. Ялонғочланиб қолган мембранада ҳужайралар қатлам бўлиб тўпланади ва табақалана бошлайди. Некротик массалар оҳакланиб қолиши ҳам мумкин.



29- расм. Каналчалар ўткир некрозининг ишемик (А) ва нефротоксик (Б) хиллари.

Тўғри келмайдиган қон қуйиб қўйилган маҳалларда каналчалар ўткир некрозининг алоҳида бир тури — *гемоглобинурияли нефроз бошланади*. Каналчаларнинг дистал бўлими, Генле қовузлоғининг юқорига қўтарилувчи қисми, йиғувчи каналчалар зарарланади. Каналчалар чўзилиб, ичи тилларанг ва кўкимтирнамо тусдаги зич аморф оқсил массалари билан тўлади. Каналчалар эпителийсидан некротик ўзгаришлар бўлади. Некрозга учраган хужайралар кўчиб туришиб, каналчаларнинг ичидагиларга қўшилиб кетади. Базал мембрана очилиб, юмшаб қолади, баъзан ёрилган жойлари кўзга ташланади. Зарарланган мембрана атрофида лимфоцитлар, макрофаглар тўпланиб боради. Буйрак коптокчаларида ўзгаришлар бўлмайди. Гемоглобин оқсил массалари каналчаларга тиқилиб қолиши мумкин, бу олигурия ва анурияга сабаб бўлади.

**Клиник манзараси.** Ўткир буйрак етишмовчилигининг ўтишида *тўртта давр*: 1) бошланғич даври, 2) олигурия ёки анурия даври, 3) диурез аслига келадиган давр, 4) соғайиш даври тафовут қилинади.

Бошланғич даври асосий касалликнинг клиник симптоматикаси билан таърифланади. Гистологик текширишда буйраклар пиримидасининг қонга тўлиб тургани, пўстлоғида ўчоқли ишемия борлиги аниқланади.

*Иккинчи даври* бир кеча-кундузда чиқадиган сийдикнинг камайиб, 50—400 мл гача тушиб қолиши билан таърифланади. Беморлар атиги бир неча миллилитр миқдориде сияди. Лекин росмане анурия камдан-кам ҳолларда кўрилади. Олигурия ёки анурия даври ўртача 10 кундан 3 ҳафтагача давом этади. Уремия ва организмда суюқлик туриб қолишига хос белгилар пайдо бўлади. Бемор тегишлича кузатилиб даволанмаса, ўлиб қолиши мумкин. Морфологик жиҳатдан олганда тубулорексис, геморрагиялар, веналарда қон туриб қолганлиги топилади.

*Учинчи даврида* диурез аслига кела бошлайди, дастлаб бир кеча-кундузда 500 мл атрофида сийдик чиқади, кейинчалик бориб, бир кеча-кундуздаги сийдик миқдори 3 л га етиб қолади (полиурия). Полиурия фазаси шиддат билан бошланиши ва шу муносабат билан дегидратация ҳодисалари юзага келиб, сув-электролитлар мувозанати бузилиши мумкин. Бу даврда касаллар инфекцияларга сезувчан бўлади. Шу асоратлар касалларнинг ўлиб қолишига сабаб бўлиши мумкин. Микроскоп билан текшириб кўрилганида каналчаларда некротик ўзгаришлар орасида регенерациялана бошлаган тубуляр эпителий оролчалари топилади.

*Тўртинчи даврида* ажраладиган сийдик миқдори нормага келиб, одам соғая бошлайди, аммо каналчаларга тегишли арзимас функционал ўзгаришлар сақланиб қолади. Гистологик жиҳатдан олганда регенератор жараёнлар устун туради. Айни вақтда кўпчилик каналчаларнинг тузилиши нормага яқинлашиб қолади.

### **ДИФФУЗ КОРТИКАЛ НЕКРОЗ**

Каналчаларнинг юқорида баён этилган ўчоқли ва ўткир некротидан ташқари, баъзи патологик жараёнлар маҳалида буйрак пўстлоқ қисмида умумий некрот бошланиши ҳам мумкин. Врач амалиётида кортикал некрот септик шок маҳалида, нормал жойлашган йўлдош вақтидан илгари ўрнидан кўчиб, геморрагик шок бошланишига сабаб бўлган маҳалларда кўпроқ кузатилади. Буйрак пўстлоқ қисмининг альтерацияси унда умумий ишемия бошланганига боғлиқ бўлади. Бундай ишемиянинг сабаблари ҳар хил бўлиб, у қуйидаги ҳолларда кузатилади: умумий артериал босим пасайиб кетганида, маҳаллий вазоконстрикция ҳодисаси бўлганида, буйрак ичида қон пўстлоқ қатламидан мағиз қатламига ўтиб кетадиган пайтларда. Кортикал некротнинг энг кўп учрайдиган сабаби томирлар ичида қон қуюлиб қолиб (ДВС), бўлаклараро ва афферент артериолаларда гиалин тромблар пайдо бўлишидир.

**Патологик анатомияси.** Буйраклар катталашган, пўстлоқ қатлами бўртиб кетган бўлади. Некрот туфайли ўзгарган кортикал қат-



лам сарғиш-оқ тусга кириб қолади. Микроскоп билан текшириб кўрилганида ишемик инфарктга хос ўзгаришлар кўзга ташланади. Бир қанча ҳолларда буйрак тўқимасининг омон сақаланиб қолган қисмларини топиш мумкин. Бирмунча чуқур қатламлар билан зарарланмаган мағиз қавати ўртасидаги чегарада лейкоцитар инфильтрация кузатилади. Тромбозлар, артериолалар ва капиллярларнинг ўткир некрози ҳам характерлидир. Гломерулаларда фибрин преципитатлари бўлган геморрагиялар топилади.

**Клиник манзараси.** Кортикал некрознинг дастлабки аломатлари юқорида баён этиб ўтилган аломатлар билан бир хил. Дастлабки икки куннинг ўзидаёқ олигурия кузатилади, лекин каналчаларнинг ўчоқли ўткир некрозидан фарқ қилиб, кортикал некроз аксари анурия билан бирга давом этиб боради. Ўткир буйрак етишмовчилиги тез бошланиб боради ва уремия авж олиб, касалнинг нобуд бўлишига олиб келади. Ўз вақтида кўрилган диагнозгина беморни сақлаб қолиши мумкин. Кортикал некроз табиатан сегментар бўлса, бу касалликнинг *оқибати* бир қадар хайрли. Бундай ҳолларда некроз ўчоқлари ўрнида кальцификацияга учраган фиброз тўқима пайдо бўлиб боради, буни рентгенологик текширишда ҳам кўриш мумкин.

## ТОМИРЛАРГА АЛОҚАДОР БУЙРАК КАСАЛЛИКЛАРИ

### БИРЛАМЧИ НЕФРОСКЛЕРОЗ

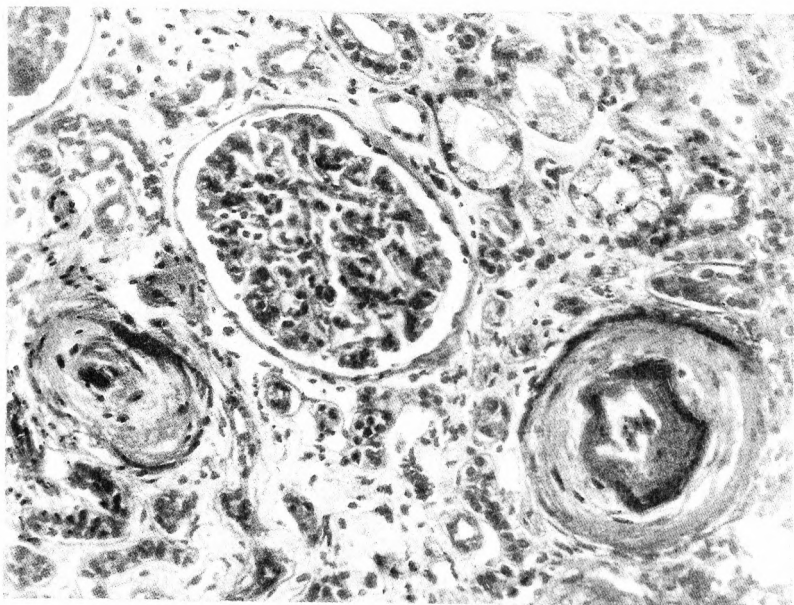
Ҳар қандай патологик жараён маҳалида буйрак томирларининг иккинчи тартибда зарарланиши кузатилади. Бундан ташқари, масалан, табиатан иммунитетга боғлиқ бўлган тугунчали периартериит, васкулитлар маҳалида ҳам томирлар зарарланиши мумкин. Бироқ, буйрак томирларининг асосан гипертензия туфайли бирламчи тартибда зарарланиши клиник жиҳатдан ҳаммадан кўра кўпроқ аҳамиятга эга. Юқорида айтиб ўтилганидек, эссенциал гипертония касаллигида барча органларда, жумладан буйракларда ҳам атеросклероз бошланади. Бу нарса хавфсиз нефросклерозга олиб боради. Бироқ, 5 фоиз ҳолларда касалларда қон босими кескин кўтарилиб кетади-да, даво қилингани билан аслага келмай, 1—2 йил давомида ўлимга олиб боради. Айни вақтда буйрак етишмовчилиги, кўз тўр пардасида икки томонлама геморрагиялар ёки кўрув сўғонининг шишуви кузатилади. Гипертензия касаллигининг бу хили *хавфли гипертензия* деб аталади ва *хавфли нефросклероз* бошланишига олиб боради.

## ХАВФЛИ НЕФРОСКЛЕРОЗ

Хавфли нефросклероз буйрак томирлари зарарланишига боғлиқдир, бундай ҳодиса кўпдан бери давом этиб келаётган гипертензия касаллигида ёки фибриноген ва бошқа плазма оқсиллари майда томирлардан ўтиб кетавериши билан таърифланувчи ҳар хил артериитларда кузатилади. Хавфли гипертензия генезида ана шундай ўзгаришлар ҳал қилувчи аҳамиятга эгадир. Артериолалар деворига фибриноген чўкиб тушиши биланоқ қонни ивитувчи механизмлар фаоллашиб, микротромблар юзага келади, артериолалар ва майда артерияларнинг фибриноид некрози бошланади. Интрамурал тарзда ва томирлар ичида қон қуйилиб қолиши, интима гиперплазияси томирлар деворининг торайишига олиб келади, уларнинг ички юзасини нотекис, ғадир-будир қилиб кўяди. Бундай ҳодиса, ўз навбатида, айланиб юрган эритроцитларнинг механик тарзда шикастланиб, гемолиз ва микроангиопатик анемия бошланишига олиб боради. Эритроцитлар емирилган сайин қонни ивитувчи механизмлар янада фаоллашиб боради. Фибрин депозицияси кучаяди. Буйрак тўқимасида ишемия бошланади.

Мана шу ўзгаришлар зўрайиб боргани сайин ренин-ангиотензин системаси ҳам тобора фаоллашади. Демак, хавфли гипертензия билан оғриган касалда қон плазмасидаги ренин миқдори сезиларли даражада кўпаяди. Ангиотензин II буйрак томирлари кескин торайишига сабаб бўлади, бу буйрак ишемияси кучайиб, ренин синтезланиб чиқишига олиб боради. Альдостерон миқдори кўпайиб, натрий тузлари туриб қолади, бу ҳам босим ортишига сабаб бўлади. Босимнинг ортиб бориши томирларда хавфли артериолосклероз деб аталмиш структура ўзгаришлари пайдо бўлишига олиб келади. Бундай артериолосклероз бутун организм артерияларига тарқалади, лекин буйрак томирларида айниқса сезиларли бўлади, шу нарса адабиётда *хавфли нефросклероз* деб юритиладиган нефропатия пайдо бўлишига олиб боради.

**Патологик анатомияси.** Буйрақлар катталиги одатдагича ёки гипертензия касаллигининг қачондан бери давом этиб келаётганлигига ҳамда даражасига қараб пича бужмайган бўлиши мумкин. Буйрақларнинг юзасида артериолалар ёки гломеруляр капиллярларнинг ёрилиши натижасида юзага келадиган нуқтасимон майда-майда қонгалашлар кўзга ташланиши мумкин. Буйрақлардаги микроскопик ўзгаришлар касалликнинг патогенетик моҳиятини акс эттиради. Артериолаларда фибриноид некроз борлиги кузатилади (30-расм). Бу томирларнинг девори гомоген эозинофилли субстанция кўринишида бўлади. Бундан ташқари, артериолалар девори яллиғланиш ҳужайралари билан инфильтрланади, мана шу нарса бу жараённи *некротловчи артериолит* деб аташга асос бўлди. Томирлар деворидаги яллиғланиш уларда бўлиб ўтган аввалги ўзга-



30- расм. Хавфли нефросклероз: буйрак артериолаларининг фибриноид некрози.

ришлар туфайли юзага келган иккиламчи жараён, деб ҳисобланади. Интралобуляр артериялар ва йирик артериолаларда интима ҳужайралари пролиферацияси кўринишидаги характерли ўзгаришлар пайдо бўлади. Проллиферацияланаётган ҳужайралар томирларнинг йўли атрофида концентрик тарзда жой олади ва силлиқ мускул ҳужайраларига ўхшаб туради. Базал мембрана йўғонлашиб, редупликацияга учраши билан бир қаторда ҳужайраларнинг ҳозир айтилганидек, концентрик равишда пролиферацияланиши томирларга «пиёз пўсти тангачаси» кўринишини беради. *Гиперпластик артериолосклероз* деб ҳисобланувчи мана шу ўзгаришлар артериолалар ва майда артерияларнинг сезиларли даражада торайиб қолишига, гоҳида бутунлай битиб кетишига ҳам сабаб бўлади.

Некрозловчи артериолитда гломерулаларнинг капиллярлари ҳам жараёнга тортилиб, некрозловчи гломерулонефрит бошланиши ва микротромблар ҳосил бўлиши мумкин. Коптоқчалар артериолалари ва капиллярлари ёрилиб кетган жой ҳам топилади. Каналчаларда ишемияга хос носпецифик ўзгаришлар юзага келади.

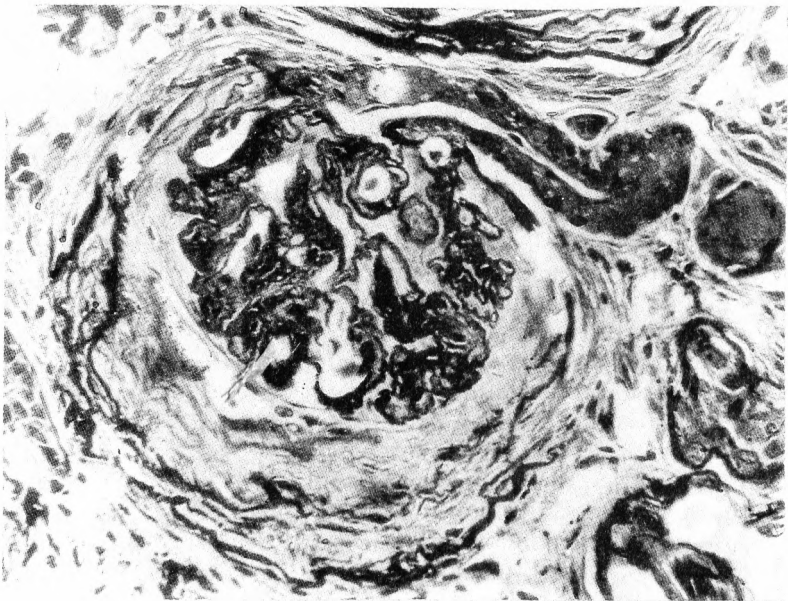
**Клиник манзараси.** Буйрақларнинг зарарланиши макрогематурия ва протеинурия кўринишида маълум беради. Бош оғриши, кўнгил айнаши, қусиш, эс оғиб туриши характерлидир. Кўз туби текшириб кўрилганида кўз тўр пардасига қон қуйилиб, кўрув нерви

шишиб қолгани топилади. Бемор бир йил ичида ўлиб кетиши мумкин. Ўлимнинг асосий сабаблари уремия, цереброваскуляр асоратлар (геморрагик инсульт), юрак етишмовчилиги бўлиши мумкин.

### ХАВФСИЗ НЕФРОСКЛЕРОЗ

Артериолалар гиалинозига олиб борадиган, хавфсиз бўлиб ўтаётган гипертония касаллиги натижасида бошланади. Хавфсиз нефросклероз одатда ёши қайтиб қолган, 60 дан ошган одамларда кузатилади. Гипертония касаллиги қандли диабет билан бирга қўшилиб ўтаётган бўлса, бирмунча ёш одамларда ҳам учраши мумкин.

**Патологик анатомияси.** Буйрақлар симметрик тарзда атрофияга учрайди, иккала буйрақнинг оғирлиги 110—130 г га тушиб қолади ва бундан ҳам камаяди, юзаси бир текис донатор бўлади. Микроскоп остида текшириб кўрилганида майда артерия ва артериолалар деворларининг қалин тортганлиги кўзга ташланади. Гиалинли артериосклероз (артериолалар гиалинози) деб шуни айтилади. Томирларнинг йўли торайган бўлади. Гиалинознинг томирлар



31- расм. Сурункали гломерулонефритда Шумлянский-Боумен капсуласи бўшлигининг битиб кетиши (облитерацияси).

деворига ўтириб қолган плазма оқсиллари ва липидларидан иборат эканлиги электрон микроскопия ёрдамида аниқланган. Интима базал мембранаси редупликацияга учраши ҳам мумкин. Бошқа органлар деворларида ҳам шунга ўхшаш ўзгаришлар кузатилади ва бу нарса ўша органларнинг қон билан таъминланиши камайиб, ишемия бошланишига олиб келади. Буйракларда ҳам ишемия бошланиб, уларнинг структура элементлари атрофияга учрайди. Гломерулаларда Шумлянский-Боумен капсуласи бўшлиғида фиброз пайдо бўлади (31-расм). Жараён зўрайиб бораверса, коптокчалар бутунлай битиб кетади ва уларнинг ўрнида гиалин моддаси пайдо бўлади (коптокчалар гиалинози). Каналчалар атрофияси ва интерстиций фибрози ҳам бошланади. Интерлобар ва ёйсимон артериялар сингари йирик томирларда ички эластик мембрана ва редупликация рўй бериб, ўрта қавати фиброз туфайли қалинлашиб қолади (фиброэластоз).

Кўпгина буйрак касалликлари гипертензия бошланишига сабаб бўлишини, бундай гипертензия пировард-натихада нефросклерозга олиб келишини эсда тутиш керак.

Нефросклерознинг асосий **клиник белгиси** уремиядир. Уремия бошланмасидан туриб, буйраклар концентрацион хусусиятининг сусайиши, фильтрация тезлигининг камайиши, ўртача протеинурия пайдо бўлиши сингари функционал ўзгаришлар юзага келади. Беморлар одатда юрак-томир ва цереброваскуляр асоратлардан (миокард инфарктлари, инсультдан), гоҳо уремиядан ўлади.

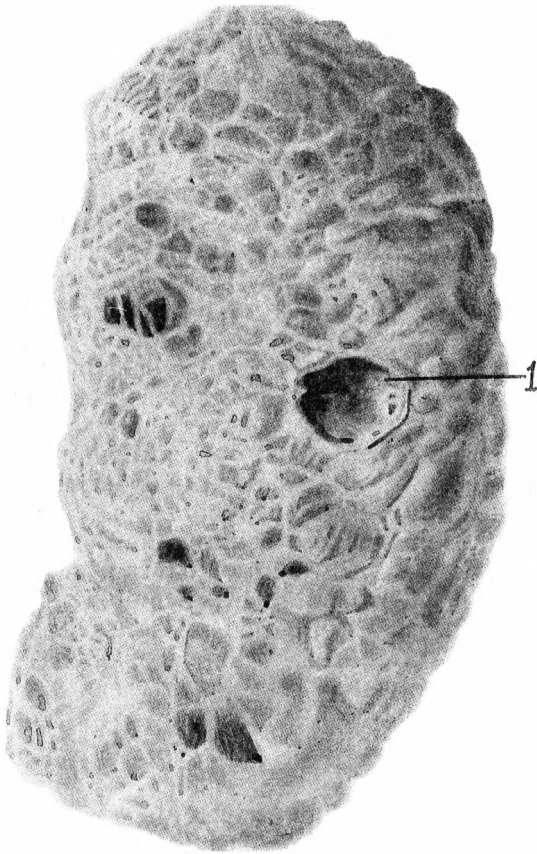
## БУЙРАКЛАР ПОЛИКИСТОЗИ

Кисталар пайдо бўлишига алоқадор буйрак касалликлари гетероген гуруҳни ташкил этади ва сурункали буйрак етишмовчилигига олиб боради. Кистоз жараёнлар табиатан туғма ёки турмушда орттирилган бўлиши мумкин. Кисталар якка (битта) ёки кўп бўлиши мумкин.

Одатда, *якка кисталар* кўпроқ учрайди. Айни вақтда киста катталиги 1 см дан 5 см, аҳён-аҳёнда 10 см гача боради. У ялтироқ силлиқ мембрана билан чекланиб туради ва ичида тиниқ суюқлик бўлади. Кўпинча атрофияга учраб кетган бир қаватли кубсимон ёки ясси эпителий билан қопланган. Бундай кисталар одатда буйракнинг пўстлоқ қатламида юзага келади. *Якка кисталар* одатда секцияда тасодифан учраб қоладиган топилдиқ бўлиб ҳисобланади. Бироқ, улар буйрак ўсмалари манбаи бўлиши ҳам мумкин. Бундай ҳолларда геморрагиялар кузатилади ва бел соҳаси оғриб туради. Радиологик текширишда оддий киста четлари силлиқ бўлиши, томирлари йўқлиги билан таърифланади.

*Буйрак поликистози* туғма патология бўлиб, анча кам учрайди. Иккала буйракда талай кисталар бўлиши билан таърифланади (32-расм). Буйрак поликистози аксари бошқа органлар, асосан жигар

32- расм. Буйрак поликистози (1- йирик киста).



ва меъда ости безидаги кисталар билан бирга давом этиб боради. *Чақалоқлар буйраklarининг поликистози ва катта ёшли кишилар буйраklarининг поликистози тафовут қилинади.*

*Чақалоқлар буйраklarининг поликистози аутосом-рецессив типда, катта ёшли кишилар буйраklarининг покистози эса аутосом-доминант типда наслдан-наслга ўтади. Чақалоқларнинг буйраklари анча катта бўлиши, уларда ясси ёки кубсимон эпителий билан қопланган биргалай кисталар борлиги билан ажралиб туради. Кистоз паренхиманинг 90 фоизга яқин қисмини эгаллаб олади. Поликистоз борлиги бола туғилган маҳалдаёқ билиниб қолади. Бу аномалия эмбрионал даврда буйраklar секретор ва экскретор қисmlарининг вақтидан илгари ёки кейин ҳамда нотўғри бирикиши натижасида пайдо бўлади. Каналчаларнинг ривожланмасдан қолиб, йиғувчи найларга туташмай тургани маълум бўлади, каналчаларнинг бир қисми пучайиб, ретенцион кисталарга айланади. Буйрак паренхимаси ва коптокчалари атрофияланиб кетади. Баъзи кисталар халтачалар кўринишида бўлади (ёпиқ, кўр кисталар).*

*Катта ёшли кишилар буйракларининг поликистозиди* туғма бўлмасдан кейинги йилларда аста-секин пайдо бўлиб боради. Дастлабки белгилари ўсмирлик даврида маълум беради ва ишлаб турган нефронларнинг киста туфайли кенгайиб кетганига боғлиқ бўлади (очиқ кисталар). Бундай кисталар буйрак паренхимаси ҳажмининг тахминан 10 фоизини эгаллайди. Катта ёшли кишилар буйрагининг покистозиди 6—12 фоиз ҳолларда сурункали буйрак етишмовчилиги бошланади.

**Патологик анатомияси.** Катта ёшли поликистозиди буйраклар кескин катталашиб, ҳар бирининг оғирлиги 4 кг гача бориб қолади. Пайпаслаб кўрилганида буйраклар кичик чаноққача етиб борадиган масса тариқасида осонгина қўлга уннайди. Мурда ёриб кўрилганида буйрагида зич жойлашган, диаметридан ўлчаганда 3 см дан 4 см гача борадиган ҳар хил катталиқдаги талайгина кисталар кўзга ташланади. Уларда табиатан ҳар хил суюқлик бўлади. Бу суюқлик тиниқ, лойқа ёки қон аралаш бўлиши мумкин. Микроскоп остида текшириб кўрилганида кисталар орасида нормал паренхима қисмлари кўзга ташланади. Кисталар нефроннинг каналчалардан тортиб йиғувчи найчаларигача бўлган ҳар хил жойида юзага келиши мумкин, шунинг учун ҳам уларни қоплаб турадиган эпителий ҳар хил, лекин атрофияга учраган бўлади. Киста пайдо бўлишида гоҳо Шумлянский-Боумен капсуласи ҳам иштирок этади. Бундай ҳолларда киста бўшлиғида капиллярлар коптокчасини кўриш мумкин. Киста буйрак паренхимасига тазйиқ кўрсатиб туради, шу нарса буйрак ишемияси бошланишига олиб келади. Микроскоп остида баъзан гипертензия ёки кўшилиб қолган инфекцияга хос белгилар ҳам кўзга ташланади.

**Клиник ўтиши.** Чақалоқлар поликистозиди буйракдаги ўзгаришлар ҳаёт билан сиғиша олмайдиган бўлади, шу муносабат билан бола туғилган маҳалдаёқ унда буйрак етишмовчилиги бошланади. Бундай болаларнинг 80 фоиздан кўпроғи ҳаётининг дастлабки 4 ҳафтаси давомида, қолганлари ёшига етмига нобуд бўлиб кетади. Катта ёшли кишиларда учрайдиган буйрак поликистозиди буйрак жуда катталашиб кетган маҳалда маълум бўлади, бу одатда ҳаётнинг тўртинчи ўн йиллигига тўғри келади.

Касалликнинг асосий белгиси ёбошда оғриқ бўлишидир. Кистага қон қуйилган ёки кисталар тиқилиб қолган маҳалларда қаттиқ оғриқлар бошланади. Вақт-бевақт гематурия, гипертензия бўлиб туриши поликистоз учун характерлидир. Жуда кўпчилик ҳолларда сийдик йўллариининг иккиламчи инфекцияси ҳам кўшилади. Буйрак поликистозининг сипмтомсиз ўтиб бораётган жигар кисталари билан ҳам кўшилгани баён этилган. Бу касалликнинг *оқибати* ёмон. Беморлар одатда 50 ёшга борар-бормас ўлиб кетади. *Асосий ўлим сабаблари* бўлиб уремия ёки гипертензия асоратлари ҳисобланади.

## БУЙРАК-ТОШ КАСАЛЛИГИ

*Буйрак-тош касаллиги ёки уролитиаз сурункали касаллик бўлиб, сийдик чиқариш системасининг сийдик каналчаларидан тортиб қовуқ-қача бўлган ҳар қандай қисмида тошлар пайдо бўлиши билан давом этади (литогенез). Тошлар кўпинча буйракларда пайдо бўлади. 1 фоиз ҳолларда буйрак тошлари секцион топилма тариқасида бўлади. Аёлларда тошлар кўпроқ учрайди. Тошлар катталиги, тузилиши ва кимёвий таркиби жиҳатидан ҳар хил бўлади. Улар фосфатлар, уратлар, оксалатлар, карбонатлар, оқсил ва цистинли тошлар бўлиши мумкин. Лекин кўпинча (75 фоиз) ҳолларда оксалат ва фосфат тошлар учрайди. Тошларнинг органик матрикси мукопротеидлар бўлиб, улар тошлар умумий оғирлигининг салкам 3 фоизини ташкил этади.*

**Этиологияси ва патогенези.** Тошларнинг ҳосил бўлиш сабаблари ҳам, механизми ҳам унчалик аниқ эмас. Минерал алмашинувининг туғилишдан бузилганлиги ҳам, туғилишдан кейин издан чиқиши ҳам аҳамиятга эга, деб тахмин қилинади. Масалан, гиперпаратиреоидизмда кальций алмашинуви издан чиқиб, гиперкальциемия ва кейинчалик гиперкальциурия бошланади. Қон билан сийдикда кальций миқдори кескин кўпайиб кетади.

*Тошлар ҳосил бўлишида муҳим аҳамиятга эга омилларнинг бири кальций тузлари, фосфат ва бошқа тузлар концентрациясининг ортишидир деб, ҳисобланади. Масалан, ингичка ичагидан кальций тузлари кўплаб сўрилиб турадиган одамларда тошлар ҳосил бўлганлиги тасвирланган (бу — сийдикда кальций миқдорининг кўпайишига, яъни абсорбцион гиперкальциурияга олиб келади). Сийдик билан урат кислотанинг ортиқча миқдорда чиқиб туриши билан сийдик чиқариш системаси ўртасида ҳам мустаҳкам алоқа бор. Подаграда ана шу нарса аниқ кузатилади. Цистин тошларнинг ҳосил бўлиши маълум аминокислоталар, жумладан цистиннинг буйраклар орқали ўтказилишида ирсиятга алоқадор бўлган нуқсон борлигига мустаҳкам боғлиқ. Фосфат тошлардан фарқ қилиб, урат ва цистин тошларнинг ҳосил бўлишида сийдикдаги кислоталар миқдорининг кўпайиб кетганлиги аҳамиятга эга бўлади. Қуйидагиларнинг ҳам аҳамияти бор:*

— овқатнинг хили (овқатда углеводлар ва ҳайвон оқсилларининг кўп бўлиши);

— авитаминоз А, бунда метаплазияга учраган эпителийнинг кўчиб туриши тошлар ҳосил бўлишига шароит туғдиради;

— буйрак косачалари, жомлари ва сийдик йўллариининг трофик ҳамда мотор функцияларининг бузилиши, бу нарса сийдик димланиб қолишига шароит туғдиради;

— сийдик йўлларидаги яллиғланиш жараёнлари, магnezий-аммоний-фосфат тошлари ҳосил бўлишида сийдик йўллари ин-



фекциясининг, хусусан оддий протей ва стафилококклар инфекциясининг аҳамияти борлиги аниқланган;

— сийдик реакциясининг кислотали ёки ишқорли томонига ўзгариши;

— мукопротеидларнинг ортиқча ишланиб чиқиши, улар тошларнинг органик матриксини ҳосил қилади.

**Патологик анатомияси.** Асл буйрак-тош касаллигининг анатомик асосини ҳосил қилувчи буйрак тошлари клиника амалиётида ҳаммадан катта аҳамиятга эга. Бундай тошлар кўпинча буйракларнинг жомлари ва косачаларида бўлади. Улар кўп ёки якка бўлиши мумкин. Диаметри 2—3 мм га боради, юзаси силлиқ, ғадир-будур бўлиши мумкин, юзаси ғадир-будур бўлган ҳолларда бундай тошлар сийдик чиқариш йўллари шиллиқ пардасини шикастлантира олади.

**Клиник манзараси.** Буйрак тошлари симптомсиз ёки буйрак санчиқлари билан ўтиши мумкин. Буйрак жомларида юзага келган йирик тошлар бўлса, улар буйрак тўқимасининг сезиларли даражада зарарланишига сабаб бўлиши мумкин. Майда тошлар ҳаммаша сийдик йўлларига ўтиб кетишга интилади, айти вақтда қаттиқ азоб берадиган оғриқлар бошланадики, *буйрак санчиги ёки сийдик йўллари санчиги* деб шунга айтилади. Тошлар ўтаётган маҳалда макрогематурия бошланади.

*Тошларнинг клиник аҳамияти* уларнинг сийдик йўллари бекитиб қўя олиши, шиллиқ пардани қанчалик шикастлантира олишига қараб белгиланади. Шиллиқ пардага шикаст етган ҳолларда унда яралар пайдо бўлиб, қон кетиб туриши мумкин. Тошлар сийдик йўлларига иккиламчи тартибда инфекция ўтиши учун (пиелонефрит, цистит, уретрит бошланишига) шароит туғдиради. Буйрак-тош касаллигининг энг жиддий асорати гидронефроз ва пионефроздир. Пионефроз маҳалида сепсис бошланиб кетиши мумкин.

## ГИДРОНЕФРОЗ

*Гидронефроз буйрак жомчалари ва косачалари кенгайиб, паренхимаси атрофияга учраб бориши билан таърифланадиган касалликдир.* Гидронефрознинг асосий сабаби сийдик йўллари уретрадан тортиб, буйрак жомларигача бўлган ҳар қандай қисмида тиқилиб, бекилиб қолишидир. Бундай ҳодиса, яъни буйрак йўллари тиқилиб қолиши ёки обструкцияга учраши тўсатдан рўй бериши ёки аста-секин, зимдан бошланиб бориши, туғма ёки турмушда орттирилган, тўла ёки қисман бўлиши мумкин.

*Туғма гидронефрознинг асосий сабаблари* қуйидагилардир:

1) уретра атрезияси, 2) буйракларнинг пастда туриши (птоз), 3) сийдик йўллари аберрант буйрак артериясидан босилиб қолиши.

Турмушда орттирилган обструкция ривожланишлари: 1) тошлар, некротланган буйрак сўғонлари; 2) турли хил ўсмалар: простата гипертрофияси, простата раки, қовуқ ўсмалари (папилломаси, раки), ретроперитонеал лимфома, бачадон бўйни раки, бачадон танаси раки; 3) яллиғланиш жараёнлари: простатитлар, уретритлар, уретеритлар, ретроперитонеал фиброз; нейроген омиллар: орқа мия зарарланиб, кейин қовуқ фалажи бошланиши; одатдаги ҳомиладорлик. Ҳомиладорлик маҳалида енгил ва қайтиб кетадиган гидронефроз юзага келади.

*Икки томонлама, яъни билатерал гидронефроз* уретра дамида обструкция бошланган даврдагина пайдо бўлади. Агар тикилиб қолган жой юқорироқда бўлса, у маҳалда фақат битта буйрак жараёнга тортилади. Тўла обструкция пайтида буйраklarнинг филтрацион функцияси дастлабки даврда сақланиб туради, шу муносабат билан сийдик чиқаверади. Бироқ, филтрланиб ўтадиган тўқима суюқлиги сийдик йўллари бутунлай бекилиб қолганлиги туфайли орқага қайтиб, лимфа ва веноз системага тушади. Сийдик филтрланиши давом этар экан, буйрак жоми ва косачалари кенгайди (*пиелоктазия*), булардаги босим, худди йиғувчи найчалардагидек, кескин кўтарилади, бу эса томирларнинг босилиб қолишига олиб келади. Натижада веноз қон димланиб, артериал қон билан таъминланиш етишмай қолади, буйрак сўғонлари ҳам қаттиқ босилиб зарарланади. Каналчалар зарарланиши туфайли аввал буйракнинг концентрацион функцияси издан чиқади, кейинчалик буйрак коптокчаларида сийдик филтрланиши ҳам камаё бошлайди. Пировард-натижада кучли босим ёки ишемия туфайли юрак паренхимасида атрофия бошланади. Сийдик ажралиши сўниб боради. Шу муносабат билан гидронефротик бўшлиқдаги суюқлик сийдикка характерли бўлган белгиларини йўқотиб, тобора сувга ўхшаб бораверади.

**Патологик анатомияси.** Билатерал гидронефрозда буйрак етишмовчилиги бошланиб, типик уремия манзараси юзага келади. Бир томонлама гидронефроз маҳалида кузатиладиган морфологик ўзгаришлар обструкциянинг даражаси ва қаерда бошланганига боғлиқ. Субтотал ва интермиттирацияланадиган обструкцияда буйрак жомкосача системаси кескин кенгайиб кетгани ҳисобига анча катта бўлиб кетиши мумкин (узунлиги 20 см гача бориб қолади). Паренхимаси босилиб, атрофияга учраб боради. Оғир ҳолларда буйрак суюқликка тўлиб турган юпқа деворли халтача кўринишига киради. Буйрак тўқимаси қалинлиги бир неча миллиметрга борадиган камбар тилиш кўринишида сақланиб қолади, ана шу тўқимада буйрак коптокчалари ва каналчаларининг қолдиқлари кўзга ташланади. Сийдик чиқариш системасида тўсатдан ва тўла обструкция бошланиб қолгудек бўлса, у маҳалда гломеруляр филтрланиш барвақт издан чиқади ва буйрак жомлари сезиларли кенгай-

маган маҳалларда ҳам буйрак етишмовчилиги бошланади. Буйрак жомлари ёки косачаларининг ўзи кенгайиши ёки иккита сийдик йўлининг бири кенгайиши мумкин.

Микроскоп остида текшириб кўрилганида касалликнинг илк босқичларида каналчаларнинг кенгайиб, эпителийнинг атрофияга учрагани ва унда фиброз тўқима пайдо бўла бошлангани кўзга ташланади. Буйрак коптокчаларининг тузилиши нисбатан сақланиб қолади. Бирмунча оғир ҳолларда гломерулалар ҳам атрофияга учраб, баъзан бутунлай йўқолиб кетади. Натижада буйрак юпқа деворли фиброз пўстга айланиб қолади. Обструкция тўсатдан бошланган ва тўла бўлган маҳалларда буйрак сўғонларида коагуляция-он некроз бошланиши мумкин. Инфекция қўшилиб, пиелонефрит бошланганида яллиғланиш инфильтрацияси пайдо бўлади.

**Клиник ўтиши.** Икки томонлама буйрак обструкциясида сийдик чиқиши тўхтаб қолади (анурия бошланади), у тиббий йўл билан дарҳол илож қилишни талаб этади. Обструкция қовуқдан пастда бўлса, қовуқ кенгайиб кетади. Чала билатерал буйрак обструкцияси каначаларда реабсорбция издан чиқиши туфайли полиурияга олиб боради. Бир томонлама гидронефроз, иккинчи буйрак яхши ишлаб турадиган бўлса, узоқ вақтгача маълум бермай қолаверади — симптомсиз бўлади. Бироқ, вақт ўтиши билан жараён табиатан қайтмас бўлиб қолади.

## ИККИЛАМЧИ НЕФРОСКЛЕРОЗ

Буйраklarнинг ҳар қандай сабаб билан зарарланиши пировард натижада буйрак етишмовчилигига олиб боради, бундай ҳодисанинг структура асоси нефросклероздир. *Нефросклероз буйракда фиброз тўқима ўсиб, буйраklarнинг зичлашиб бориши ва бужмайиб қолиши билан давом этадиган патологик жараён*дир. Буйраklarнинг юзи донадор ёки гадир-будир бўлиб қолади. Нефросклероз пайдо бўлиш сабабларига кўра, иккита асосий гуруҳга: *буйраklarнинг бирламчи буришуви ва иккиламчи буришувига* ажратилади.

Юқорида тасвирлаб ўтилган бирламчи буйрак буришуви сабаблари гипертония касаллиги ва буйрак томирлари атеросклерозидир. Шу билан бирга гипертония касаллиги артериолосклеротик нефросклероз бошланишига олиб келса, атеросклероз эса — атеросклеротик некросклероз бошланишига олиб боради.

*Иккиламчи буйрак буришуви* турлича яллиғланиш жараёнлари натижасида буйракда бошланган дистрофик ва иммунопатологик жараёнлар оқибатида бошланади. Иккиламчи буйрак буришуви қуйидаги ҳолларда кўрилади: 1) сурункали гломерулонефритларда, 2) сурункали пиелонефритда, 3) буйрак амилоидозиди, 4) буйрак-тош касаллигида, 5) буйрак силида, 6) диабетик гломерулосклерозда.

*Нефросклероз, этиологияси қандай бўлишидан қатъий назар, пировард-натижада муқаррар буйрак этишмовчилигига олиб боради, бунинг характерли клиник белгиси уремиядир.* Буйракларнинг ажратиш функцияси бузилиши муносабати билан қонда сийдикчил, креатинин, креатин, урат кислота тўпланиб боради. Оқсил алмашинувида юзага келадиган ва таркибида азот бўладиган шу маҳсулотларнинг ортиқча миқдорда қонда тўпланиб бориши *азотемия* деб аталади. Азотемия клиник жиҳатдан ифодаланган синдром тусига кирган маҳалда уни *уремия* деб аталади.

*Уремия — бу азотли метаболитлар ва бошқа заҳарли моддаларнинг организмда ушланиб қолиши, сув-туз, кислота-ишқор ва осмотик гомеостазнинг бузилиши натижасида бошланадиган аутоинтоксикация синдромидир.* Бундай ҳодиса моддалар алмашинувида ва гормонларга тааллуқли иккиламчи ўзгаришлар билан, барча тўқималарнинг дистрофияси ва функцияларининг бузилиши билан бирга давом этиб боради. Уремия сезиларли даражадаги ўткир ёки сурункали буйрак этишмовчилигининг клиник-биокимёвий кўриниши бўлиб, бунда юқорида айтилган азотли бирикмалардан ташқари, молекуляр массаси ўртача бўлган пептидлар, индол, фенол, аммиак ва бошқа заҳарли моддалар ҳам организмда тўпланиб боради.

Маълумки, гомеостазни сақлаб боришда буйраклар муҳим ўрин тутади. Улар қуйидаги жараёнларда: 1) кислота-ишқорлар мувозанатини идора этишда; 2) организм ички муҳити суоқликларининг ҳажмини идора этишда; 3) электролитлар мувозанатини идора этишда; 4) алмашинувнинг охириги маҳсулотларини организмдан чиқариб ташлашда (экскретор функция) иштирок этади; 5) эндокрин функцияни адо этиб боради, жумладан, ренин, эритропоэтин ва фаол хилдаги витамин D ни ишлаб чиқаришда, иштирок этади.

Буйраклар функционал жиҳатдан ана шундай аҳамиятга эга бўлганлиги учун уремиянинг бошланиши ва маълум беришида бу ҳолатнинг талайгина системаларга алоқадор эканлигини акс эттирувчи талайгина симптомлар қайд этилади. Уремияда қуйидагилар кузатилиши мумкин: 1) анурия ёки олигурия муносабати билан организмда сув ушланиб қолиб, баданга шиш келиши ёки сувсизланиш бошланиши, гипергидратация юрак этишмовчилигига ва ўпкада веноз қон димланиб қолишига сабаб бўлиши мумкин; 2) метаболик ацидоз; 3) гиперкалиемия ва гиперкальциемия, булар аритмия бошланиб, миокарднинг қисқарувчанлик хусусияти бузилишига сабаб бўла олади. Кейинчалик мускуллар заифлашиб бориши ва нерв ҳамда мускулларда қўзғалувчанлик кучайиб, талвасалар бошланиши мумкин.

Уремия меъда-ичак йўли зарарланганига хос симптомлар билан ҳам таърифланади: кўнгил айниши, қусиш, иштаҳа йўқолиши син-

гари ҳодисалар кузатилади. Уремия зўрайиб борган сайин стоматит, эзофагит, энтерит, колит авж олиб боради. Уремиянинг оғир асоратларидан бири гипокальциемия бошланиши ва плазмадаги фосфатлар миқдори кўпайиб кетиши муносабати билан рўй берадиган *буйракка алоқадор остеодистрофиядир*. Бундан ташқари, уремия фибриноз перикардит бошланиши билан бирга давом этади. Бадан терисида урохром деган пигмент тўпланиб бориши ва анемия бошланиши муносабати билан тери ўзига қулрангнамо гунгирт тусга киради. Уремия маҳалида бошланадиган анемия асосан эритропоэтин секрецияси бузилиши, шунингдек қонда айланиб юрган эритроцитлар умрининг қисқариб қолишига боғлиқдир.

Заҳарли моддаларнинг марказий нерв системасига таъсир этиши муносабати билан бу системада сезиларли ўзгаришлар кузатилади (*уремик энцефалопатиялар*). Марказий нерв системасининг зарарлана бошлаганини кўрсатадиган дастлабки симптомлар одамнинг умуман ҳолсизланиб, уни мудроқ босиши, диққат-эътибори ва уйқуси бузилишидир. Кейинчалик апатия, галлюцинациялар бошланиб, одам алаҳлай бошлайди, талвасага тушади, делирий бошланади, кома кузатилиши ҳам мумкин. Периферик нейропатия баданда чумолилар юргандек бўлиб сезилиши, оёқлар қичишиб, увишиши, рефлекслар йўқолиб кетиши билан намоён бўлади.

**Патологик анатомияси.** Уремияда кўриладиган морфологик ўзгаришлар турли-туман бўлиб, буйрақларнинг ўзидагина эмас, балки буйрақлардан ташқарида ҳам кўзга ташланади. Кулрангнамо-гунгирт тусга кирган бадан терисида геморрагик диатез ифодаси ўлароқ тошмалар ва қонталашлар бўлади. Фиброз-некротик жаранён кўринишида ифодаланадиган уремик ларингит, трахеит, пневмония бошланиши характерлидир. Жуда кўп ҳолларда сероз, сероз-фибриноз ёки фибриноз перикардит, эндокард тагида қонталашлар учрайдиган миокардит топилади. Уремияга алоқадор плеврит ва перитонит бошланиш эҳтимоли ҳам йўқ эмас. Уремияга алоқадор энцефалопатияда нейронлар дистрофияси, миёга қон қуйилгани ва унда шиш бошлангани кузатилади. Периферик нервларда миелин парданинг йўқолганига хос манзара кўзга ташланади. Меъда ва ичакда фибриноз яллиғланиш бошланиб, ҳар жой-ҳар жойда қонталашлар ва яра-чақалар кўзга ташланади. Жигарда ёғ дистрофияси ривожланади.

## БУЙРАК ЎСМАЛАРИ

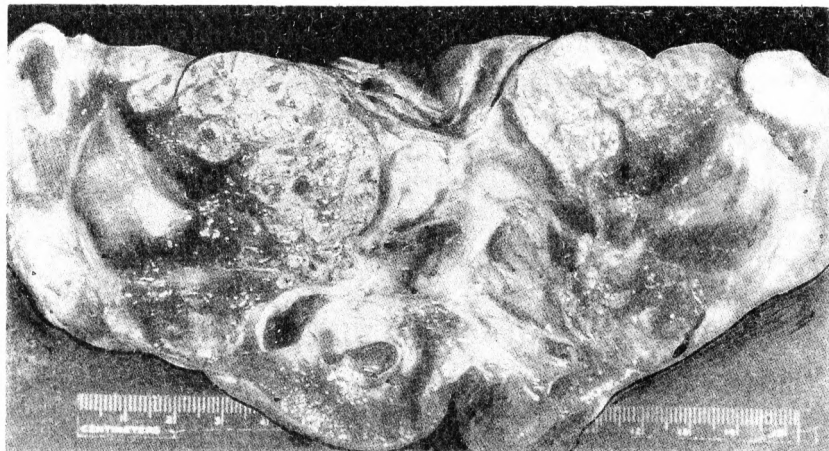Сийдик чиқариш системасида турли хил ўсмалар, хавфсизлари ҳам, хавфлилари ҳам учраб туради. Хавфсиз ўсмалардан буйрак пўстлоқ қатламининг аденомаси ва фибромаси учраса, хавфли ўсмалардан гипернефроид рак, Вильмс ўсмаси, буйрак жоми, сийдик йўли ва қовуқ карциномаси учрайди.

### БУЙРАКНИНГ ГИПЕРНЕФРОИД РАКИ

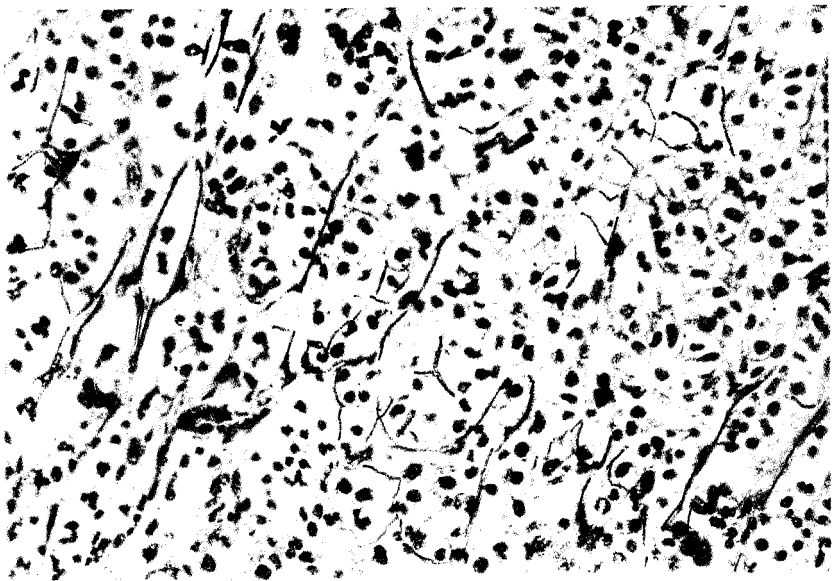
Гипернефроид рак ёки оқиш хужайрали буйрак раки энг кўп (80—90 фоиз ҳолларда) учрайдиган хавфли ўсмалар жумласига киради. Бу рак эркакларда аёллардагига қараганда икки баравар кўпроқ учраб туради ва асосан 50—70 яшар кишиларда кузатилади. Карцинома ўсиб чиқадиган манба каналчаларнинг эпителий хужайраларидир. Ўсма хужайралари ўз тузилишига кўра буйрак усти безлари пўстлоқ усти хужайраларига жуда ўхшаб кетади, шу муносабат билан бу хилдаги буйрак раки гипернефроид рак деб аталади.

**Патологик анатомияси.** Бу ўсма одатда йирик (3 см дан 15 см гача), юмалоқ шакли ва эти юмшоқ бўлади. Одатда, буйрак кутбларининг биридан, пўстлоқ моддасидан жой олади (33-расм). Буйракнинг мағиз қатламига, буйрак косачалари жомига ўсиб кириши ва сийдик йўлларида сийдик чиқариш каналларига ҳам етиб бориши мумкин. Бу ўсма буйрак венаси девори бўйлаб ўсиб бориб, пастки ковак венага ва ҳатто юракнинг ўнг ярмига ҳам етиб бориши мумкин. Карцинома буйрак ёни клетчаткаси ва буйрак усти безларига ҳам ўтади. Кесиб қаралганда ола-була бўлиб кўзга ташланади, кулрангнамо-сарик фонда некроз ўчоқлари, ҳар хил эскиликдаги қонталашлар топилади. Кўпинча сарғиш ёки қўнғирнамо суюқлик билан тўлган кисталарни кўриш мумкин.

Ўсма кўп бурчакли ёки кубсимон хужайралардан тузилган бўлиб, бу хужайралар цитоплазмасида липидлар билан гликоген миқдори кўп бўлгани учун цитоплазмаси вакуоллашганлиги, катак-катак бўлиб, оч тусга кирганлиги билан ажралиб туради (34-расм). Ядро-



33- расм. Гипернефроид буйрак раки.



34- расм. Гипернефроид буйрак ракининг оқиш ҳужайрали хили.

си нисбатан майда, ҳужайранинг марказида бўлади. Ўсма ҳужайралари ҳар хил тарзда жойлашиб, трабекуляр, безсимон ёки сўргичсимон тузилмаларни ҳосил қилади. Нозик бириктирувчи тўқима қатлами кўринишидаги стромаси қон томирларига бой бўлади.

Ўсманинг қора ҳужайрали хили ҳам учрайди. У юмшоқ тугун кўринишида бўлиб, кесиб кўрилганида ола-була бўлиб кўзга ташланади. Микроскоп остида текшириб кўрилганида тубуляр ёки сўргичсимон тузилишда бўлади. Найсимон тузилмалари атипик эпителий билан қопланган бўлиб, буйрак каналчаларига ўхшаб кетади. Стромаси ўртача ривожланган.

**Клиник манзараси** буйракка алоқадор ва буйракка алоқаси йўқ симптомлардан ташкил топади. Буйракка алоқадор симптомларга макро- ва микрогематурия, бел оғриғи (бу оғриқ симиллаб турадиган ёки буйрак санчиғига ўхшаб кетадиган бўлади), пайпаслаб кўрилганида ўсманинг қўлга илиниши киради. Кўпинча ҳарорат кўтариллади, ўсма ҳужайралари кўплаб эритропозтин ишлаб чиқаргани муносабати билан полицитемия бошланади. Одам дармони қуриб, чўп-устихон бўлиб озиб кетади. Кўпчилик ҳолларда карцинома метастазлари пайдо бўлгунга қадар симптомсиз ўтиб, узоқ вақтгача маълум бермайди. Метастазлари аксари ўпка ва суяк системасида пайдо бўлади.

Гипернефроид рақнинг клиник симптомлари жуда ҳар хил. Лекин характерли учлик бўлиб, гематурия, узоқ давом этадиган ҳарорат ва бел оғриғи ҳисобланади.

## ВИЛЬМС ЎСМАСИ

Бу ўсма асосан болаларда учрайди ва болалар ўлимининг асосий сабабларидан бири саналади. Ирсий патология жумласига киради ва аксари бошқа турдаги туғма аномалиялар билан бирга учрайди. Хarakterли хусусияти полиморф тузилишда бўлишидир, чунки бу ўсма мезодермадан келиб чиқадиган ҳар хил ҳужайралар ва тўқималардан ташкил топади.

**Патологик анатомияси.** Вильмс ўсмаси катта бўлади ва шунинг учун ҳам буйракнинг етилиб боришига тўсқинлик қилади. Кесиб кўрилганида ўсма ола-була кўринишда бўлади, бу эса ўсмада ҳар хил тўқималар борлигига боғлиқ. Унда миксоматоз тўқима, гиалин тоғай, геморагик некроз ўчоқларини кўриш мумкин. Ўсма тез ўсиб, атрофига тарқалиб боради, унинг капсуладан чиқиб, буйрак ёни тўқимасига ҳам ўтиши шундан далолат беради. Микроскоп остида текшириб кўрилганида етилмай қолган гломеруларлар борлиги, Шумлянский-Боумен капсуласи бўшлиғининг яхши етилмагани, каналчалар ҳам яхши етилмай қолгани ва стромада дуксимон ҳужайралар борлиги маълум бўлади. Бундан ташқари, кўндаланг-тарғил ва силлиқ мускуллар, фиброз, тоғай ва суяк тўқималарини, шунингдек ичида холестерин кристаллари бўлган некроз ўчоқларини кўриш мумкин. Гистологик диагнози дуксимон ҳужайрали стромасида ривожланиб етмаган каналчалар топилиши ва бу стромада кўндаланг-тарғил мускул толалари кўп бўлишига асосланади.

**Клиник манзараси.** Қорин бўшлиғи пайпаслаб кўрилганида ўсма одатда қўлга яхшигина уннайди ва ҳатто кичик чанокда ҳам аниқланади. Ҳарорат кўтарилиши, қоринда оғриқ туриши, гематурия борлиги характерлидир. Радиотерапия, кимётерапия усулларини қўлланиб, нефректомия қилинадиган бўлса, бу касалликнинг *оқибати* хайрли. Вақтида ва тўғри даво қилинганда ўпкадаги метастазлари сўрилиб кетган ҳоллар ҳам тасвирланган.

## СИЙДИК ЧИҚАРИШ ЙЎЛЛАРИ ЎСМАЛАРИ

Сийдик чиқариш йўлининг ҳаммаси буйрак жомларидан тортиб то уретрагача оралиқ ҳужайрали эпителий билан қопланган, бу эпителий ўсмалар ўсиб чиқадиган манба бўлиб қолиши мумкин. Қовуқ ўсмалари кўпроқ учрайди. Гистологик тузилишига кўра, оралиқ ҳужайрали папиллома, ясси ҳужайрали папиллома, ясси ҳужайра метаплазияси ҳамда без метаплазияси билан ўтаётган оралиқ ҳужайрали рак ва ясси ҳужайрали рак тафовут қилинади.

Папилломалар 0,2—1,0 см катталиқда, одатда якка бўлади, но-зик фиброваскуляр тўқимадан тузилган оёқчаси бор, усти табақалашган кўп қаватли оралиқ ҳужайрали эпителий билан қопланган.



Бундай папилломалар табиатан хавфсиз бўлиб, инвазия ва рецидентлари учрамайди. Бирмунча катта (3—4 см гача борадиган) папилломалар табиатан хавфли бўлади. Қовуқда хавфсиз папилломалар кам учрайди.

Оралиқ хужайрали рак папиллома кўринишида ўсиб бориши ёки қовуқ деворининг ичкарасига тарқалиши мумкин. Бундай ўсмалар турли даражада табақалашган бўлади. Сезиларли атипия ва аплазия билан ўтаётган папилляр раklar табиатан анча хавфли бўлиб ҳисобланади. Улар шиллиқ парда остига ва мускул қаватига тез ўтиб боради (инвазия). Эндофит тарзда ўсган карцинома ясси хужайрали рак тузилишига эга бўлади. Кўпинча яра бўлиб кетали, инфильтратив тарзда ўсиб, регионар лимфа тугунлари ва бошқа органларга метастазлар беради. Касалларда папилляр ва ясси хужайрали рак билан бир қаторда *in situ* рак бўлиши ҳам мумкин.

**Клиник ўтиши.** Кўп учрайдиган белгиларидан бири оғриқсиз гематуриядир. Бу касаллик эркакларда, хусусан ўз касбига кўра бета-нафтиламин таъсирига учраб турадиган кишиларда кўпроқ учрайди. Чекиш, сурункали цистит, узоқ муддат циклофосфамид ичиб юриш ҳам бу касаллик пайдо бўлиш хавфини соладиган омиллардандир. Хавфсиз папилломаларни айтмаганда қовуқ ўсмаларининг ҳаммаси рецидивлар беради ва уретра обструкциясига сабаб бўлиб, сийдик тутилиб қолишидек ёмон асорат пайдо бўлишига олиб боради. Гидронефроз бошланиши ҳам мумкин.

## НАФАС ОРГАНЛАРИ КАСАЛЛИКЛАРИ

**РИНИТ**

**БУРУН БЎШЛИҒИ ЎСМАЛАРИ**

**ЛАРИНГИТ**

**ҲИҚИЛДОҚ ЎСМАЛАРИ ВА ЎСМА-  
СИМОН ТУЗИЛМАЛАРИ**

**ЎПКА ТОМИРЛАРИ ПАТОЛОГИЯСИ**

**Ўпка артерияси ва тармоқла-  
ри эмболияси**

**Ўпка гипертензияси**

**ЧАҚАЛОҚЛАРНИНГ РЕСПИРАТОР  
ДИСТРЕСС-СИНДРОМИ**

**ЎПКА АТЕЛЕКТАЗЛАРИ**

**ГЎДАКЛАРНИНГ ТЎСАТДАН ЎЛИБ  
ҚОЛИШИ СИНДРОМИ**

**СУРУНКАЛИ ОБСТРУКТИВ ЎПКА  
КАСАЛЛИКЛАРИ**

**Сурункали бронхит**

**Ўпка эмфиземаси**

**Бронхиал астма**

**Бронхоэктазиялар**

**РЕСТРИКТИВ ЎПКА КАСАЛЛИКЛАРИ**

**Катталарда учрайдиган ўткир  
респиратор дистресс-синдром  
Идиопатик ўпка фибрози**

**ЎПКАНИНГ ИНФЕКЦИОН КАСАЛ-  
ЛИКЛАРИ**

**Крупоз пневмония**

**Бронхопневмония**

**Пнеumoцистали пневмония**

**Вирусли ва микоплазмали  
пневмониялар**

**Ўпка абсцесси**

**ЎПКА ЎСМАЛАРИ**

**Бронхоген рак**

**Бронхлар карциноиди**

**ПЛЕВРИТЛАР**

Нафас органлари касалликлари жуда ҳар хил бўлиши билан ажралиб турадики, бу — касаллик жараёнининг қаерда жойлашган, этиологик омилларнинг турли-туманлиги, беморларнинг ёшига алоқадор хусусиятлари, организм иммун системасининг ҳолатига боғлиқ. Касаллик жараёнининг қаерда жойлашганига қараб: 1) юқори нафас йўллари (бурун ва бурун олди бўшлиғи, ҳалқум) касалликлари; 2) пастки нафас йўллари (ҳиқилдоқ, трахея, бронхлар, ўпка) касалликлари тафовут қилинади.

Нафас органларида яллиғланиш жараёнлари, дистрофик, иммунопатологик жараёнлар, ўсмалар бўлиши мумкин. Ривожланиш

нуқсонлари, аномалиялар, қон айланиши издан чиққан ҳоллар ҳам кузатилади.

Ўпкага ўтган ҳаво билан қон ўртасида бўладиган газлар алма-шинувини таъминлаб берувчи нафас органлари касалликлари орасида бронх-ўпка системаси касалликлари муҳим аҳамиятга эга. Бронх-ўпка системасида рўй берадиган жараёнлар жуда ҳар хил. Улар ривожланиш нуқсонларига, ўпкада қон айланиши издан чиққанига, табиатан специфик ва носпецифик яллиғланиш жараёнлари борлигига боғлиқ бўлиши мумкин.

Ўпканинг обструктив ва ўсма касалликлари каттагина ўрин эгаллайди. Ҳаттоки юрак декомпенсацияси маҳалида кичик қон айланиши доирасида қон димланиб қолиши ҳам ўпка паренхимасини зарарлантиради.

## РИНИТ

*Ринит* — бурун шиллиқ пардасининг яллиғланиши бўлиб, юқори нафас йўлларида энг кўп учрайдиган касалликлар жумласига киради. У инфекцион ва табиатан инфекцияга алоқадормас, ўткир ва сурункали бўлиши мумкин.

**Ўткир ринит** катарал яллиғланиш билан таърифланади. Эндигина бошланиб келаётган даврда риноскопия ўтказиладиган бўлса, бурун шиллиқ пардасининг қонга тўлиб (гиперемия), шишиб тургани аниқланади. Микроскоп билан текшириб кўрилганида эпителийнинг қисман кўчиб тушгани ва тукчаларининг йўқолиб кетгани топилади. Яллиғланиш жараёни зўрайиб борган сайин шиш кучайиб, бурундан сероз-шилимшиқли, шилимшиқ-йирингли суюқлик кела бошлайди, айниқса безлар ва томирлар атрофида жуда сезиладиган думалоқ ҳужайрали яллиғланиш инфильтрати пайдо бўлади. Инфекция туфайли бошланган ринитларда ўзига хос, яъни специфик белгилар кузатилади. Чунончи, гриппоз ринитда бурундан қон келиб, қаттиқ бош оғриғи пайдо бўлиши мумкин. Томирлар инъекцияси яққол кўзга ташланиб туради, қон қуйилиши характерлидир. Дифтеритик ринитда бурун шиллиқ пардаси фибриноз караш билан қопланиб, қон аралаш йиринг келиб туриши мумкин.

**Сурункали ринит** бурун шиллиқ пардасида ҳадеганда барҳам топавермайдиган дистрофик ўзгаришлар бошланиши билан ажралиб туради. Сурункали ринитнинг учта клиник-анатомик хили тафовут қилинади: сурункали катарал ринит, сурункали атрофик ринит ва сурункали гипертрофик ринит.

*Сурункали катарал ринит* бурун шиллиқ пардаси эпителийсининг кўпроқ даражада метаплазия ва гиперплазияга учраши билан таърифланади. Киприкли эпителий кубсимон, баъзида эса мугузланувчи эпителийга айланади. Шилимшиқ безларнинг сони

хам кўпайиб, уларда шилимшиқ гиперсекрецияси бошланади. Безларнинг чиқариш йўллари кенгайиб кетади. Бурундан сероз, шилимшиқли, шилимшиқ-йирингли суюқлик келиб туриши мумкин.

*Сурункали атрофик ринит* бурун шиллиқ пардаси атрофияси билан, гоҳида эса бурун чиғаноқлари суяк скелети атрофияси билан таърифланади. Айни вақтда бурун шиллиқ пардаси юпқалашиб, бурун чиғаноқларининг томирлари, форсимон веноз чигаллари пучайиб қолади, шилимшиқ безлар атрофияга учрайди. Киприкли эпителий ясси эпителийга айланади. Клиник жиҳатдан олганда сурункали атрофик ринит бурун куриб, битиб туриши, хидларни сезмай қолиши билан ифодаланади.

*Сурункали гипертрофик ринит* бурун шиллиқ пардаси ва безлардаги тўқима эпителийси элементларининг ўсиб кетиши билан ажралиб туради. Эпителий юмшаб қолади, баъзи жойларда киприкли эпителий йўқолиб кетади. Бурун чиғаноқларининг гипертрофияси айниқса сезиларли бўлади, чиғаноқларнинг юзаси силлик, гадир-будир, сўрғичли бўлиши мумкин. Сурункали катарал ринитдан фарқ қилиб, бурун доимо битиб турган ҳолда бўлади ва ундан бир талай суюқлик келиб туради.

**Вазомотор ринит** вазомоторлар функциясининг бузилишига боғлиқ бўлиб, бунда бурун шиллиқ пардасидаги нерв охирларининг салгина бўлса-да таъсирланиши буруннинг бирдан битиб, ундан бир талай сув-шилимшиқли суюқлик келиши, акса уриш билан ифодаланадиган зўр реакция бошланишига олиб келади. Бурун шиллиқ пардаси йўғонлашиб, эпителийси кўп қаватли ясси эпителийга айланади (метаплазия). Шилимшиққа бой қадахсимон хужайраларнинг мўл-кўл бўлиши характерлидир. Строма шишиб, толалари ажралиб туради, кўпинча коллагенлашади. Аллергик ринит учун шиллиқ парданинг сезиларли даражада шишиб туриши хосдир.

Буруннинг қўшимча синусларидаги яллиғланиш касалликлари натижасида **полиплар** пайдо бўлиши мумкин. Полиплар кулранг, баъзан сарғиш-қизил тусда, лиқилдоқсимон консистенцияда бўлиб, юзаси кўзга силлик кўринади. Уларнинг катта-кичиклиги ва сони ҳар хил бўлади.

## БУРУН БЎШЛИҒИ ЎСМАЛАРИ

Бу ўсмалар келиб чиқиши жиҳатидан ҳар хил. Аксари табиатан эпителиал, гоҳо мезенхимал ўсмалар бўлади. Хавфсиз ўсмалардан папилломалар, аденомалар, фибромалар, гемангиомалар, хондромалар, остеомалар учрайди. Хавфли ўсмалар жумласидан рак (ясси хужайрали рак, саркома, меланома) кузатилади-ки, улар ўзининг тузилиши жиҳатидан бошқа жойларда учрайдиган шундай ўсмалардан фарқ қилмайди.

## ЛАРИНГИТ

*Ларингит* — ҳалқумнинг яллиғланиши — анча кўп тарқалган касаллик бўлиб, сабаблари ҳар хил. Кўпчилик ҳолларда вируслар, жумладан А, В грипп вируси, аденовирус ва бошқа респиратор вируслар этиологик омил бўлиб ҳисобланади. Болаларда респиратор вирус, шунингдек А ва В грипп вируси одатда ҳиқилдоқ, трахея ва бронхларни биргаликда зарарлаб, ларинготрахеобронхитга сабаб бўлади.

Морфологик жиҳатдан олганда ҳиқилдоққа шиш келиб, унда мононуклеарлардан иборат инфильтрация пайдо бўлади. Юқори нафас йўлларида вирус инфекцияси сақланиб қолган маҳалда унга бактериал, айниқса стафилококк, стрептококк инфекцияси ҳам қўшилади. Ана шундай иккиламчи бактериал инфекция қўшилганида шилимшиқ экссудат йирингли экссудатга айланади. Бунда эрозиялар ҳам пайдо бўлиши мумкин.

Клиника амалиётида ларингитнинг икки тури — *силга алоқадор ва дифтеритик ларингит* ҳаммадан катта аҳамиятга эга. *Силга алоқадор ларингит* экссудатив ёки пролифератив жараён кўринишида ўтиб, миллиар дўмбоқчалар ҳам пайдо бўлиши мумкин. *Дифтеритик ларингит* шиллиқ пардада юза некротлар бошланиб, фибриноз экссудат пайдо бўлиши билан таърифланади.

## ҲИҚИЛДОҚ ЎСМАЛАРИ ВА ЎСМАСИМОН ТУЗИЛМАЛАРИ

Булар келиб чиқадиган манбаига кўра ҳар хил. Ҳиқилдоқда кўпроқ полиплар, папилломалар ва ясси ҳужайрали рак учрайди.

**Ҳиқилдоқ полиплари** диаметри 0,5 см дан камроқ бўладиган ярим сферик тузилмалар бўлиб, асосан чин овоз бойламлари соҳасидан жой олади. Микроскопик жиҳатдан олганда улар одатдаги кўп қаватли эпителий билан қопланган, фиброз тўқимадан иборат. Полип иккинчи овоз бойламидан шикастланидиган бўлса, унинг юзаси яра бўлиб кетиши мумкин. Полиплар одатда тамаки чекадиган кашандалар ёки ашулачиларда кузатилади («ашулачилар тугунчалари»), бу нарса полипларнинг пайдо бўлишида тўқималар таъсирланишининг аҳамияти борлигини кўрсатади. Полип стромасида (фиброз тўқимасида) мононуклеар лейкоцитлар учрайди, томирлар кенгайиб, қонга тўлиб турадики, бу полипнинг табиатан яллиғланишга алоқадор эканлигини кўрсатади.

**Ҳиқилдоқ папилломаси** хавфсиз ўсмалар жумласига киради ва чин овоз бойламларининг қоплагич эпителийсидан пайдо бўлади. Папилломаларнинг икки тури тафовут қилинади: *қаттиқ ва юмшоқ папилломалар*. *Юмшоқ хили* худди малина мевасига ўхшаб кетадиган тўқ қизил рангли тузилмадир. *Қаттиқ папиллома* одатда майда дўмбоқчали, кулранг-оқиш тусли бўлади. Папиллома диаметри аҳён-аҳёнда 1 см дан катта келади. Микроскоп билан тек-

шириб кўрилганда папиллома кўп қаватли ясси эпителий билан қопланган бир талай бармоқсимон ингичка ўсимталардан иборат бўлади. Уларнинг ўртасида бириктирувчи тўқима стромаси кўзга ташланади. Эпителий хужайралари одатдаги тузилишга эга бўлиб, уларда анаплазия белгилари кўрилмайди.

Папиллома травматик шикастга учраганда ёрилиши ва эпителийси кейинчалик регенерацияга учраши мумкин. Бундай ҳолларда папиллома ясси хужайрали ракка ўхшаб кўзга ташланиши мумкин. Катта ёшли одамларда папиллома одатда битта, болаларда эса кўп сонли бўлади ва кўп қаватли ясси эпителийсининг анча зўр бериб ўсиб бориши билан ажралиб туради. Бундай ҳолда папиллома табиатан вирусга алоқадор деб ҳисобланади. Шу хилдаги папилломалар ҳеч қачон малигнизацияланмайди ва ўсмирлик даврида кўпинча регрессияга учрайди.

**Ҳиқилдоқ раки** анча кам, асосан тамаки чекадиган 40—60 яшар эркакларда учрайди. Ҳиқилдоқ раки этиологиясида ҳиқилдоқ шиллиқ пардасини мудом таъсирлаб турадиган экзоген омиллар, масалан, тамаки тутуни, асбест чанги муҳим аҳамиятга эга. Шу муносабат билан ҳиқилдоқ раки аксари сурункали ларингит, кератоз, лейкоплакиялар бўлган маҳалда бошланади. Рак ҳиқилдоқнинг ҳар қандай қисмида ҳам пайдо бўлиши мумкин, лекин аксари ҳиқилдоқнинг бойлам устидаги бўлимида, гоҳо ҳиқилдоқ овоз бойламлари соҳасида пайдо бўлади ва бир қадар секин ўсиб бориши, камдан-кам ва кечки муддатларда метастаз бериши билан ажралиб туради.

Ҳиқилдоқ ракининг гистологик тузилиши ҳар хил бўлади. 95 фоиз ҳолларда у ясси хужайрали (муғузланадиган ва муғузланмайдиган) ракдир. Гоҳо аденокарцинома кузатилади. Ҳиқилдоқ раки олдиниға *in situ* ривожланиб боради, кейин эса зўрайиб, кўпинча яраланиб кетадиган кулрангнамо-садафсимон пилакча кўринишига киради. Ҳиқилдоқ ўсмаси жуда ҳар хил даражада анаплазияга учрайди.

Қай тариха ўсиб боришиға қараб ҳиқилдоқ ракининг учта асосий тури тафовут қилинади: экзофит (ёки папилляр), эндофит (ёки инфилтратив-ярали) ва аралаш рак. Ҳиқилдоқ ракининг энг барвақт маълум берадиган клиник симптоми овознинг хириллаб қолишидир, ўсма катталашиб борган сайин овоз тобора кўпроқ хириллайверади ва йўқолиб ҳам қолаверади (афония). Оғриқ, дисфагия бўлиши мумкин, қон аралаш балғам ташлаб, йўталиш, қон кетиши ҳам характерлидир. Ракининг яра бўлиб кетган жойиға кўпинча инфекция ҳам ўтади. Вақтида нур билан даво қилинадиган бўлса, бу касалликнинг оқибати нисбатан хайрли. Касалларни ўлимға олиб борадиган сабаб нафас йўллари дистал бўлимларининг инфекцияси, ҳаёт учун муҳим органларда пайдо бўлган метастазлар, кахексиядир.

**Назофарингеал карцинома** кам учрайдиган ўсмалардан бўлиб, Эпштейн-Барр вируси туфайли бошланади деб ҳисобланади. Бу ўсманинг *учта гистологик хили* тасвирланган: *ясси хужайрали мугузланувчи рак*, *ясси хужайрали мугузланмайдиган рак ва табақалашмаган рак*. Шулардан сўнггисининг генези Эпштейн-Барр вирусига кўпроқ боғлиқ. Микроскоп билан текшириб кўрилганда бу ўсма аниқ чегаралари бўлмаган йирик ядроли, йирик эпителиал хужайралардан иборат бўлиб чиқади. Ўсмада талайгина лимфоцитлар ҳам топилади. Шунинг учун бу ўсмани *лимфоэпителиома* ҳам дейилади.

## ЎПКА ТОМИРЛАРИ ПАТОЛОГИЯСИ

### ЎПКА АРТЕРИЯСИ ВА ТАРМОҚЛАРИ ЭМБОЛИЯСИ

Ўпка артерияси ва тармоқларининг эмболияси жуда кўп ҳолларда одамнинг тўсатдан ўлиб қолишига сабаб бўлади. Айтилиши вақтда оёқ чуқур веналарининг тромбозидида ўпка артериясининг асосий тармоғи ҳаммадан кўра кўпроқ окклюзияга учрайди (тромбоэмболия). Эмболиянинг қандай оқибатларга олиб бориши эмболиянинг катта-кичиклигига, тегилиб қолган томирларнинг диаметрига, умумий қон айланиши билан ўпкада қон айланиши ҳолатига боғлиқдир.

**Йирик эмболлар** одамда ўпка артериясининг бош тармоғи ёки бифуркацияси тегилиб қолишига сабаб бўлади. Бунда гипоксия ёки юрак ўнг бўлмасининг бирдан кенгайиб кетиши (ўткир соғулмоним) туфайли, шунингдек пульмонокоронар рефлекс натижасида одам тўсатдан ўлиб қолади. Бундай ҳолларда ўпкада қандай бўлмасин бирор хилдаги структура ўзгаришларини топиб бўлмайди.

**Бирмунча майда эмболлар** периферик ўпка артериялари йўлига тегилиб қолади. Қон айланиши издан чиқмаган бўлса, ўпка бронхиал артериялардан қон билан таъминланиб туради, шу нарса ўпка паренхимасини тирик ҳолда сақлаб қолади. Юрак томирлар системаси етишмовчилиги шароитларида ўпка артерияси тармоқларининг тегилиб қолиши (окклюзияси) ўпка инфарктига олиб боради. Шунинг учун ҳам ўпка инфаркти юрак етишмовчилиги бўлган кекса одамларда кўпроқ кузатилади. Табиатан геморрагик тусда бўладиган ўпка инфарктида ишемик некроз альвеолалар деворлари, бронхиолалар ва майда томирларга тарқалади, ҳолбуки қон қуйилган маҳалда ўпканинг тузилиши сақланиб қолади. Бундан ташқари, қон қуйилган жойлар инфарктдан фарқ қилиб, периферия бўйлаб жойлашиши шарт эмас. Инфекцияланган эмбол маҳалида септик инфаркт бошланиб, ўпка абсцессига айланиб кетади.

Ўпка артерияси ва тармоқл эмболиясининг *клиник кўринишлари* ҳар хил. Массив ўпка эмболиясида (ўпка беш бўлагидан тўрттасининг томирлари тиқилиб қолганида) одам тўсатдан ўлади. Ўпка бўлақларининг йирик артериялари тиқилиб қолганида бирдан оғриқ туриб, одамда хансираш бошланади ва у ҳушидан ҳам кетиб қолади. Бундай синдром миокард инфаркти учун ҳам характерлидир, шу муносабат билан ўпка ангиографияси ёрдамида дифференциал диагностика ўтказилиши зарур бўлади. Ёши 50 дан ошган касаллар кўпинча ўлиб қолади.

Эмбол парчаларга ажралиб кетган маҳалларда (эмбол фрагментациясида) эмбол қисмлари периферик томонга сурилиб бориб, кичикроқ инфарктларга сабаб бўлиши мумкин. Касалга фибринолитик воситалар юборилганда эмбол бир неча соат ёки кунлар давомида лизисга учраши мумкин. Фибринолиз охирига етмай, чала қолса, эмболлар уюшиб, интимада фиброз пилакчалар ҳосил бўлади. Майда эмболлар қандай бўлмасин бирор хилдаги симптоматикага олиб бормаслиги мумкин. Ёки кўкрак қафасида оғриқ туриб, йўтал тутади, ўпкага қон қуйилиши туфайли гемофтиз бошланади. Ўпка инфаркти бошланганида кўкрак қафасида оғриқ туриб, йўтал, плеврал оғриқлар, гемофтиз бўлиши характерлидир, хансираш ҳам кузатилиши мумкин.

Касаллик клиникаси эмболлар сонига, юрак-томирлар системаси аҳволига ҳам боғлиқ. Кўп сонли эмболлар ўпка гипертензиясига ва сурункали шаклдаги *cor pulmonum* га сабаб бўлиши мумкин.

## ЎПКА ГИПЕРТЕНЗИЯСИ

*Ўпка гипертензияси, яъни қон айланиш доирасида қон босимининг кўтарилиб кетиши бирламчи ва иккиламчи бўлиши мумкин. Бирламчисининг этиологияси номаълум, иккиламчиси турли патологик жараёнлар туфайли бошланади. Ўпка гипертензияси ўпка томирлари склерозига сабаб бўлади.*

**Ўпка томирлари склерози** ҳам бирламчи ва иккиламчи склерозга бўлинади. Ўпка томирларининг *иккиламчи склерози* қон босимига қаршилиқ кучайганида ёки кичик қон айланиш доирасида айланиб юрган қон ҳажми кўпайиб кетганда кузатилади. Қон оқимига қаршилиқ кучайганида ўпка томирларида бошланган иккиламчи склероз қуйидаги ҳолларда кўрилади: 1) ўпкада кўп сонли эмболлар бўлганида; 2) ўпканинг кўп қисми резекция қилинганда; 3) митрал стенозда; 4) ўпканинг вена-окклюзион касаллигида; 5) артериялар торайиб қолганида (склеродермия, Вегенер гранулёматозиди); 6) сурункали гипоксия ва вазоконстрикцияда (ўпкада сурункали обструктив жараёнлар, сурункали интерстициал пневмония, пневмокониоз бўлганида).



*Айланиб юрган қон ҳажми кўпайиб кетганига алоқадор иккиламчи склероз* тугма юрак нуқсонлари маҳалида, бўлмалар орасидаги тўсиқ нуқсони, қоринчалар орасидаги тўсиқ нуқсони бўлганида, Фалло тетрадаси, йирик томирлар транспозициясида кузатилади.

*Ўпка томирлари бирламчи склерозининг сабаблари* қуйидагилардир:

— томирларни торайтирадиган нейрогуморал таъсирларга ўпка томирларининг одатдан ташқари реакция кўрсатиши;

— томирлар деворида бошланган баъзи иммунопатологик жараёнлар турлари;

— томирларнинг мудом торайиб туришига сабаб бўладиган моддалар таъсири;

— афтидан, простагландинлар ишланиб чиқаётгани муносабати билан узоқ давом этган вазоконстрикция натижасида эндотелийнинг зарарланиши.

Кичик қон айланиш доирасида хоҳ бирламчи, хоҳ иккиламчи гипертензия юзага келганда ўпканинг бутун томирлар тармоғи, ҳаттоки капиллярлар ҳам жараёнга қўшилиб кетади. Лекин ҳар хил калибрдаги томирларда рўй берадиган структура ўзгаришлари табиатан ҳар хил бўлади. Ўпканинг асосий артерияси ва йирик тармоқларида, худди катта қон айланиш доираси артерияларида бўлганидек, атеросклероз юзага келади. Ўртача артерияларда интима қалинлашиб, силлиқ мускул хужайралари гипертрофияланади. Майда артериялар ва артериолаларда бирмунча сезиларли структура ўзгаришлари рўй беради: интиманинг қалинлашуви, томир ўрта пардасининг қалинлашуви, ички ва ташқи эластик мембраналар редупликацияси шулар жумласидандир. Бу томирлар деворининг қалинлашиб кетиши уларнинг йўли торайиб қолишига олиб келади. Томирлар деворининг қай даражада альтерацияга учраши ўпка артерияларидаги босим миқдорига боғлиқдир.

Ўпка томирларининг иккиламчи склерози ҳар қандай ёшда бошланиши мумкин. Ҳолбуки, бирламчи склероз ёш одамларда, аксари аёлларда бошланади. Ўпка томирлари иккиламчи склерозининг *клиник кўринишлари* шу склерозга олиб келган патологик жараённинг турига (юрак ёки ўпка касалликлари, сурункали бронхит, бирламчи эмфизема, пневмокониозлар, бронхоэктазияларга) боғлиқдир. Ўпка томирларининг бирламчи склерози учун одамнинг салга чарчаб қоладиган бўлиши, ҳушдан кетиб туриши, хансираши характерлидир, гоҳо кўкрак қафасида оғриқлар ҳам бўлади. Аксари нафас етишмовчилиги, цианоз бошланади.

Касалларни ўлимга олиб борадиган сабаб *cor pulmonum* бошланиши муносабати билан ўнг юрак етишмаслигидир.

## ЧАҚАЛОҚЛАРНИНГ РЕСПИРАТОР ДИСТРЕСС-СИНДРОМИ

Чақалоқларда нафас етишмай қолишининг сабаблари ҳар хил, булар қуйидагилардан иборат бўлиши мумкин: 1) ҳомиладор аёлнинг ҳаддан ташқари ҳаракатсиз тарзда ҳаёт кечиргани; 2) туғруқ маҳалида калла ичига зарар етгани; 3) қоғоноқ сувлари ёки қон лахталари аспирацияси туфайли нафас бўғилиши, асфиксия); 4) киндикнинг ҳомила бўйнига ўралиб қолиши натижасида она қорнида юз берадиган ҳомила гипоксияси; 5) ўпканинг ривожланиш нуқсонлари.

Бироқ нафас етишмовчилигининг энг кўп учрайдиган сабаби респиратор-дистресс синдромдир. Нафас етишмовчилигининг бола туғилган заҳоти маълум бўладиган бошқа турлардан фарқ қилиб, респиратор дистресс-синдромда ўткир нафас етишмовчилигига хос белгилар бола туғилганидан кейин бир неча минут ёки ҳатто соат ўтгач пайдо бўлади. Нафас етишмовчилиги зўрайиб бораверади ва зарур чоралар кўрилмайдиган бўлса, ўлимга олиб боради.

Респиратор дистресс-синдром аксари ой-куни етмасдан, 2500 граммдан кам оғирликда, айниқса 1000—1500 грамм оғирликда туғилган болаларда кўпроқ кузатилади. Респиратор дистресс-синдром хавфини туғдирадиган бошқа омиллар жумласига онадаги диабет касаллиги, альвеолалар эпителийси табақаланишининг кечикиши, туғруқ фаолияти бошланмасдан туриб она қорнини ёриб болани олиш (Кесерча кесиш), пренатал асфиксия киреди. Респиратор дистресс-синдром ўғил болаларда кўпроқ кузатилади.

**Патологик анатомияси.** Ўпка ҳавосиз бўлиб кўзга ташланади, пайпаслаб кўрилганида қаттиқ, оғир, ранги қизил, ола-була бўлади. Бола ўлган заҳоти мурдаси ёриб кўриладиган бўлса, ўпкаси бир қадар говақроқ бўлади. Микроскоп билан текшириб кўрилганида ўпканинг зарарланган жойларида ателектазлар ва эмфиземага хос тарзда шишиб кетган бронхиолалар ва альвеолалар топилади. Капиллярларда қон димланиб туриб қолгани кўзга ташланади. *Бироқ, энг характерли морфологик белги ателектаз бор жойларда ҳам, ўпка шишиб турган жойларда ҳам гиалин мембраналар бўлишидир.* Гиалин мембраналар баъзи ҳолларда ўпка респиратор йўлларининг деворларига тақалиб турган ҳалқалар ёки тўсиқ кўринишидаги юпқа эозинофил аморф массалар ҳолида учрайди. Бошқа ҳолларда улар альвеолалар бўшлиғини тўлдириб туради. Гиалин мембраналарда альвеоляр эпителийнинг некрозга учраган хужайралари ва амнионга алоқадор якка-якка тангачали хужайралар топилади. Ўпканинг респиратор йўллари эритроцитлар аралашган шиш суоқлиги билан тўлиб туради. Интерстицийга қон қуйилган бўлиши ҳам мумкин.

Гиалин мембраналар ҳосил бўлишида уч босқич тафовут қилинади. *Биринчи босқичи* альвеолалар бўшлиғининг четида таркибида

фибрин бўладиган шиш суюқлигининг тўпланиб боришидир. *Иккинчи босқичида* кўчиб тушган хужайралар аралашган юмшоқ дондор ёки фибрилляр эозинофил материал ҳосил бўлиб, кейин у зичлашади ва гомоген ҳолга келиб боради. *Учинчи босқичида* гиалин мембраналар атрофида бир талай макрофаглар кўзга ташланади, гиалин мембраналар шу макрофаглар таъсирида емирилиб, йўқолиб кетиши ҳам мумкин. Аутопсияда асфиксия манзараси кўзга ташланади.

Ҳозир тасвирлаб ўтилган анатомик ўзгаришлар асосида иккита асосий омил ётади: ўпка сурфактантининг етишмовчилиги ва альвеолалар эпителиysi ўтказувчанлигининг кучайгани.

Сурфактант (ўпкада бўладиган юза фаол модда, юза тортиш кучи омили, антиателектатик омили) ўпка тўқимасининг эластик ва чўзилувчан бўлишида муҳим ўрин тутаети. Чақалоқда у нафас чиқаришда ўпканинг коллапсга учрашига тўсқинлик қилади. Нафас чиқарилиб, ўпканинг нафас юзаси кичрайган маҳалда сурфактант фаол ҳолга ўтади ва юза тортиш кучини ниҳоят даражада камайтиради, альвеолаларнинг янада кучайишига тўсқинлик қилади. Нафас олиш маҳалида сурфактант, аксинча, фаоллиги камаяди ва юза тортиш кучи ортишига шароит яратади.

Сурфактант етишмаслигида (бундай ҳодиса ой-кунни тўлмаган ва етилмаган ҳомилада кузатилади) нафас чиқариш маҳалида ўпкадан ҳаво чиқиб кетаети ва бунда ўпка пучаймайти. Сурфактант нафас маҳалида альвеолалар барқарор бўлишини таъминлаб, аэрогемастик тўсиқ орқали газларнинг диффузияланиб ўтишида иштирок этади, альвеоляр-капиллярлар мембраналари ўтказувчанлигини тартибга солайти, альвеолалар хужайраларини ташқи муҳитнинг зарарли омилдан сақлайти, суюқлик трансудациясига тўсқинлик қилайти. Шу сабабдан гиалин мембраналар пайдо бўлганда ўпкада газлар алмашинуви бузилади.

Ҳомиланинг она қорнида ривожланиш даврида респиратор паренхима фетал ўпка суюқлиги билан тўлиб турайти. Иккинчи типдаги пневмоцитлар шу суюқликка сурфактант ажратиб чиқарайти. Ҳомила етилиб боргани сари ўпка суюқлиги амнион бўшлиғига ўтиб кетаети. Сурфактант синтези ҳомилада ривожланишнинг 22—24 ҳафтасидан бошланайти ва 34—36 ҳафтасида энг юқори даражасига етайти. Шу нарса фетал суюқлик билан тўлиб турган ўпканинг ҳаволи ҳолга келишига ёрдам берайти. Сурфактант етишмайтиган бўлса, нафас чиқариш маҳалида ўпка коллапси кузатилади, шунинг натижасида нафас олиш қийинлашиб қолайти. Туғруқ маҳалида ҳомиланинг туғруқ йўлларида ўтиб бориши ҳомила кўкрак қафаси қисилиши муносабати билан ўпканинг фетал суюқликдан халос бўлишига ёрдам берайти ва сурфактант секрециясини кучайтирайти. Мана шунинг учун ҳам кесерча кесиш операцияси респиратор дистресс-синдром бошланиш хавфини соладиган омил саналайти.

Альвеоляр эпителий ўтказувчанлигининг кучайиши, альвеола-ларда оқсилга бой суюқлик тўпланиб боришига, демак, гиалин мембраналар ҳосил бўлишига йўл очади. Альвеоляр эпителий ўтка-зувчанлигининг нима сабабдан кучайиши маълум эмас. Эпи-телиининг емирилиши ёки зарар етказувчи ферментлари, ёхуд эр-кин радикаллари бўлган оқ қон таначаларининг тўпланиб бориши муносабати билан медиаторлар ажралиб чиқиши аҳамиятга эга деб тахмин қилинади.

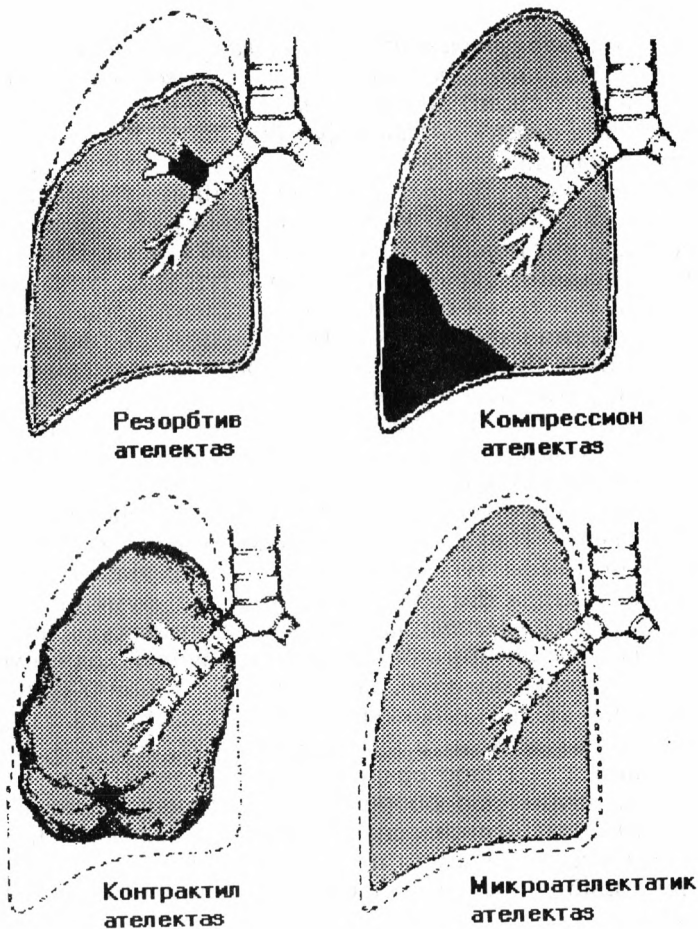
Респиратор дистресс-синдромдан чақалоқлар ўлимини камай-тиришнинг энг самарали усули вақтидан илгари туғиш ҳоллари олдини олишдир, чунки бундай ҳолларда ўпканинг сурфактант-дан синтезлаш хусусияти пасайиб кетади. Амнион суюқлиги сур-фактанти концентрациясига қараб ўпка тўқимасининг нечоғлик етуқлиги тўғрисида фикр юритиш мумкин.

## ЎПКА АТЕЛЕКТАЗЛАРИ

*Ўпка ателектази — бу ўпка, ўпка бўлаги ёки сегментининг пато-логик ҳолатлари бўлиб, бунда вентиляция бузилиши туфайли альвео-лалар ҳавосиз бўлиб, пучайиб қолади. Ателектазларнинг иккита асо-сий тури тафовут қилинади: чақалоқлар ўпка ателектазлари (неонатал) ва катталарда кузатиладиган ателектазлар (турмушда орттирилган ўпка ателектазлари).*

*Неонатал ателектазлар — ўпканинг тўла-тўқис ростланмасли-гига боғлиқ бўлади. Бу ателектазлар сабаблари ва авж олиб бориш механизмларига қараб бирламчи ва иккиламчи хилларга бўлинади. Маълумки, ўпканинг ателектатик ҳолати фақат она қорнида ри-вожланиш даврида бўладиган физиологик ҳолатдир. Бола туғил-гандан кейин нафас ҳаракатлари бекаму-кўст юзага чиқадиган бўлса, ўпкаси ёзилиб, ростланади. Бироқ, чала туғилган болалар-да нафас марказининг етилмаганлиги ёки интоксикация ва она организмидаги қон айланишининг бузилиши муносабати билан бу марказ қўзғалувчанлиги айниганида нафас ҳаракатлари издан чиқади, шунинг натижасида ўпка ёзилмай қолади. Бундай ҳоллар-ни бирламчи ўпка ателектази дейилади. Чақалоқлар бирламчи ате-лектази бошланиш хавфини соладиган омиллар туғруқ маҳалида қориндаги ҳомила гипоксиясига олиб келадиган ҳомиладорлик асоратлари, шунингдек кичик қон айланиш доираси томирлари системасининг муртақ ҳолида қолиб кетганидир.*

**Патологик анатомияси.** Аутопсияда ўпка коллапсга учраган, крепитацияланмайдиган, ранги қизғиш бўлади, консистенцияси жиҳатидан резинага ўхшайди. Ўпка бўлақлари сувга солинса, чўкиб кетади, бу уларда — ҳаво йўқлигини кўрсатади. Чақалоқ ўпкаси-нинг альвеолалари микроскопик тузилиши жиҳатидан ҳали она қорнида ривожланиб бораётган ҳомила ўпкасидан фарқ қилмай-



35- расм. Катта ёшли одамларда учрайдиган ўпка ателектазининг турли хиллари (Kumar V., 1992).

ди, альвеолаларнинг бўшлиғи жуда кичик, уларнинг атрофидаги тўсиқлар қалин, қат-қат бўлади. Альвеола бўшлиғини қоплаб турадиган эпителий кубсимон. Альвеолалар бўшлиғида амниотик детрит аралашган донатор оқсил преципитати топилади.

*Иккиламчи неонатал ателектаз* сурфактант етишмовчилиги, қоғоноқ сувлари аспирацияси, нафас йўлларининг ташқаридан босилиб қолиши муносабати билан бошланадиган респиратор дистресс-синдром маҳалида кузатилади. Пневмония асорати ҳам бўлиши мумкин.

*Турмушда орттирилган ателектазлар кўпинча катта ёшли одамларда учрайди ва ишлаб турган ўпкада коллапс бошланганига боғлиқ*

*бўлади. Турмушда орттирилган ателектазлар сабаблари ва авж олиб бориши механизмига қараб абсорбцион, компрессион, контрактил ва доғдор (майда ўчоқли) ателектазларга бўлинади (35-расм).*

*Абсорбцион ателектазлар* нафас йўллари батамом обструкцияга учраган маҳалда юзага келади, бундай обструкция ўпка паренхимасининг дистал бўлимларига ҳаво ўтишига тўсқинлик қилади. Бунда шу вақтгача ўтиб қолган ҳаво қонга абсорбланади, бу — альвеолаларнинг коллапсга учрашига олиб келади. Нафас йўллари обструкциясининг даражасига қараб бутун ўпка, ўпканинг яхлит бир бўлаги ёки турли сегментларида ателектаз бошланиши мумкин. Ателектазга кўпинча бронхларга шилимшиқ тиқилиб қолиши сабаб бўладики, бундай ҳодиса асосан операциядан кейинги даврда кузатилади. Бундан ташқари, бронхиал астма, бронхоэктазлар, ўткир ва сурункали бронхитларда, ёт таналар, қон лахталари тиқилиб қолган маҳалларда ҳам бронхлар йўли шилимшиқ тиқинлари билан бекилиб қолади (қон лахталарининг тиқилиб қолиши аксари болаларда оғиз бўшлиғида қилинган операциялардан кейин кузатилади). Нафас йўллари бронхоген рак маҳалида катталашиб кетган лимфа тугунлари ёки томирлар аневризмаси билан босилиб қолганида ҳам обструкцияга учраши мумкин.

*Компрессион ателектазлар* плевра бўшлиғида суюқлик, қон ёки ҳаво тўпланиб қолганига боғлиқ бўлади, бундай ҳодиса ўпканинг механик равишда босилиб, коллапс бошланишига олиб келади. Компрессион ателектазлар қуйидаги ҳолларда кузатилади: 1) юрак етишмовчилиги маҳалида плевра бўшлиқларига суюқлик тўпланиб қолганида — гидроторакс бошланганида; 2) даво мақсадида плевра бўшлиғига ҳаво юборилганида ёки висцерал плевра билан ва ҳаво ўтиб турадиган паренхима ёрилиб, плевра бўшлиғига ҳаво кирганида юзага келадиган пневмоторакс пайтида; 3) диафрагма ҳолати ўзгариб, у юқори кўтарилганида асцит тазйиқ ўтказадиган маҳалда.

*Контрактил ателектазлар* ўпка фиброзида ёки плевра бўшлиқлари битиб кетган маҳалларда юзага келади, чунки бундай ҳодисалар ўпканинг ёзилишига тўсқинлик қилиб, одатдагича нафас олишга қаршилик кўрсатади.

*Ўчоқли ателектазлар* бронхиолаларга шилимшиқ ёки экссудат тиқилиб қолиши натижасида бир талай ателектаз ўчоқлари пайдо бўлиши билан таърифланади.

**Патологик анатомияси.** Анча ёйилган коллапс ёки сезиларли пневмотораксда ўпка ўз илдизига томон қисилиб келади-да, плевра бўшлиқларини бўш қолдиради. Ўпка коллапсиде ателектаз ўпканинг бутун паренхимасига, одатда, бир текис ёйилмайди. Абсорбцион коллапсда четки томонларда ҳаво ўтиб турадиган жойлар сақланиб қолади. Ўпка бир қадар шишади ҳам. Гидроторакс ёки диафрагма кўтарилиб қолганига алоқадор компрессион ателектазлар одатда икки томонлама (билатерал) бўлади ва ўпка асосида

кўзга ташланади. Ўпка паренхимаси пучайиб, қизғиш тусга кирган, худди резина сингари эластик, зич бўлади. Ўпкани қоплаб турган плевра бужмайиб туради. Микроскоп билан текшириб кўрилганида альвеолаларнинг тирқишсимон бўлиб қолгани кўзга ташланади. Альвеолаларнинг тўсиқлари, яъни септаларидаги томирлар кенгайиб, қонга тўлиб туради, чунки альвеолаларда одатда уларни тўлдириб турадиган ҳаво бўлмайди. Ўпканинг зарарланмай қолган қисмларида эмфизема кўзга ташланади.

Турмушда орттирилган ателектазлар ўткир ёки сурункали бўлиши мумкин. Нафас йўлларининг шилимшиқ тиқинлари билан бекилиб қолиши (обструкцияланиши) одатда бирдан бошланади ва нафаснинг тўсатдан қийинлашиб қолиши билан намоён бўлади.

Ўпка ателектазида иккиламчи инфекция қўшилиши мумкин. Қандай бўлмасин бирор ўпка сегментида мудом сақланиб турадиган ателектаз бронхоген раkning белгиси бўлиши ҳам мумкин.

## **ГҶДАКЛАРНИНГ ТЎСАТДАН ЎЛИБ ҚОЛИШИ СИНДРОМИ**

*Тўсатдан ўлиш синдроми (бешиқда, каравотчада ўлиш) 7 кунликдан то 1 яшаргача бўлган болаларнинг кутилмаганда, бирдан ўлиб қолиши деб таърифланади, аутопсия текширувлари ўтказилганига қарамай, бундай ўлимнинг сабабини тушунтириб бўлмайди.* Тошкент шаҳрида тўсатдан ўлиш синдроми 76,5 фоиз ҳолларда 1—6 ойлик болалар орасида кузатилади. Кўпинча ўғил болаларда учрайди. Йилнинг совуқ фаслида (ноябрь, декабрь ойларида) бундай ўлим ҳоллари кўпроқ кузатилади.

Тўсатдан ўлиш синдроми хавфини туғдирадиган ва онага алоқадор бўлган омиллар қуйидагилардир: онанинг 20 яшардан ёшроқ бўлиши, қонуний никоҳ йўқлиги, ижтимоий-иқтисодий даражанинг пастлиги, чекиш, кўп туққанликдир. Тўсатдан ўлиш синдромига олиб келувчи шароитлар жумласига боланинг чала туғилиши, туғилган вақтида тана вазнининг камлиги, боланинг эркак жинсига мансублиги киради.

Тўсатдан ўлиш синдромида кўриладиган *анатомик ўзгаришлар* унча кўп бўлмайди ва ҳар сафар ҳар хил бўлиб чиқади, чунки гўдакларнинг тўсатдан ўлиб қолишига олиб келадиган сабаблар ҳар хил, ўлим ҳолларининг тахминан 2/3 қисмида арзимас даражадаги альтератив ўзгаришлар: 1) нафас ва юрак иши маромини идора этиб борадиган тузилмаларда (мия стволи, каротид таналар, вагусда); 2) гипоксияга сезгир тўқималарда (бош мия, ўпка, буйрак усти безларининг мия қаватида) топилади. Масалан, мия стволида арзимас даражада глиоз борлигини, каротид таналарнинг одатдан ташқари кичиклигини ёки ўтказувчи системани қон билан таъминлайдиган юрак тож томирлари шохларининг зарарланганини кўриш мумкин.

Бироқ, мана шу ўзгаришлар иккиламчи гипоксиянинг сабаби бўлишидан ташқари, унинг оқибати бўлиши ҳам мумкин. Юрак ўнг қоринчаси билан майда ўпка артериялари мускул қатламининг гипертрофиялангани ҳам тасвирланган, лекин бу ўзгаришлар альвеоляр гипоксия натижасида ёки ўпка томирлари спазми туфайли юзага келиши ҳам мумкин. Тўсатдан ўлиш синдромида нафас йўллариининг тикилиб қолганлиги ҳам кузатилиши мумкин. Масалан, бола қаттиқ ухлаб ётганида тилининг тикилиб қолиши, шилимшиқ ишлаб чиқарувчи безлар гиперплазияси маҳалида шилимшиқнинг кўпайиб кетиши шунга олиб келади.

Тўсатдан ўлиш синдроми 1/3 ҳолларда кардиопульмонал системасига эмас, балки инфекцияга боғлиқ бўлади. Удим ҳолларининг қиш ойларида кўпроқ учраб туриши вирусли респиратор инфекциянинг аҳамияти борлигини тасдиқлайди. Яқингинада ичак инфекциясининг аҳамияти борлиги ҳам аниқланди. Clostridium botulinum гўдакларнинг тўсатдан ўлиб қолишига сабаб деб ҳисобланади. Бола жуда ўраб-чирмаб кўйилганида унинг ҳаддан ташқари исиб кетиши ҳам тўсатдан ўлиш хавфини кучайтирадиган жиддий омилдир.

Тўсатдан ўлиш синдромининг этиологияси билан патогенези ҳанузгача номаълум эканлигини таъкидлаб ўтиш керак.

## СУРУНКАЛИ ОБСТРУКТИВ ЎПКА КАСАЛЛИКЛАРИ

Бир қанча ўпка касалликлари ўпка функцияси издан чиқиши ва нафас йўллариининг ўтказувчанлиги бузилиб, нафас чиқаришнинг қийинлашиб қолиши билан таърифланади. Бу касалликлар орасида сурункали бронхит, айниқса бронхиолит, ўпка эмфиземаси, бронхиал астма, бронхоэктазлар алоҳида ўринда туради ва жуда ўзига хос анатомик ўзгаришлар рўй беришига олиб келади.

## СУРУНКАЛИ БРОНХИТ

*Сурункали бронхит — бу бронхлар деворининг сурункали яллиғланиши, бўлиб, одатда йирик бронхларда ёки диаметри камида 2 мм келадиган майда бронхларда бошланади. Сурункали бронхитда бронхиолитнинг энг асосий хусусияти шилимшиқ гиперсекрециясидир.*

**Этиологияси ва патогенези.** Сурункали бронхитнинг бошланишида сигарета чекиш, атмосфера ҳавосининг азот диоксида, олтингугурт диоксида, чанг зарралари билан ифлосланиши аҳамиятлидир. Булар тўғридан-тўғри ёки билвосита йўл билан таъсир ўтказиши мумкин. Билвосита йўл билан таъсир ўтказганида улар шилимшиқ безларига нейрогуморал йўл билан қор қилиб, шилимшиқ гиперсекрецияси бошланишига сабаб бўлади. Шилимшиқ гиперсекрециясининг асосида шилимшиқ безларининг гиперплазияга учраши ва нафас йўллари ҳилпилловчи эпителийси хужайра-



ларининг айнаб, қадаҳсимон хужайраларга айланиши ётади. Шилимшиқ гиперсекрецияси маҳалида шилимшиқ тиқинлари юзага келиб, нафас йўлларига тиқилиб қолади. Майда бронхлардаги шилимшиқ уларнинг бутунлай тиқилиб қолишига олиб келиши мумкин, пайдо бўлиб келаётган эмфизема туфайли бу бронхлар янада кўпроқ бекилиб боради. Сурункали бронхит пайдо бўлишида микроб инфекцияси ва аденовирусларнинг аҳамияти камроқдир.

**Патологик анатомияси.** Йирик бронхларнинг шиллиқ пардаси одатда қонга тўлиб, керкиб туради, ранги хиралашган, кўпинча шилимшиқ қатлами билан қопланган бўлади. Майда бронхлар ва бронхиолалар шилимшиқ билан тўлиб туради. Микроскопик жиҳатдан олганда шилимшиқ ишлаб чиқарувчи безлар сони кўпайиб, функционал фаоллиги кучайиб қолгани асосий диагностик мезон бўлиб ҳисобланади. Бунда бронхлар девори билан субмукоз равишда жойлашган безлар қаватининг нисбати ўзгариб қолади. Сурункали бронхит сезиларли тусга кирган ҳолларда бу нисбат 1:2 дан ортиқ бўлади. Шилимшиқ ишлаб чиқарувчи безлар гиперплазиясидан ташқари ҳилпилловчи эпителийда қадаҳсимон хужайраларнинг кўпайиб қолгани кузатилади. Айни вақтда эпителий хужайралари камаяди. Узоқ муддат давомида сигарета чекиш ва кўпдан бери давом этиб келаётган сурункали бронхитнинг энг хавфли оқибати ҳилпилловчи эпителийда метаплазия бошланиб, унинг кўп қаватли ясси эпителийга айланиб қолиши ва эпителиал хужайраларнинг дисплазияга учрашидир. Бундай ўзгаришлар рак олди ўзгаришлари деб қаралади.

Бронхларнинг шиллиқ пардасида табиатан ҳар хил бўладиган яллиғланиш инфилтрати топилади. Чунончи, инфекцияларга алоқадор бронхитларда нейтрофилли инфилтрация кузатилади. Инфекция бўлмаган маҳалларда инфилтратлар асосан мононуклеарлардан иборат бўлади. Аллергик компонентли бронхитларда инфилтрат эозинофиллардан ташкил топади.

*Сурункали бронхиолит* ҳилпилловчи эпителий хужайраларининг метаплазияга учраб, қадаҳсимон хужайраларга айланиши билан таърифланади. Яллиғланиш ва фиброз жараёнларининг бирга қўшилиши бронхиолалар йўли торайиб, бутунлай битиб кетишига олиб келади (*облитерацияловчи фиброз бронхиолит*).

**Клиник аломатлари** нафас йўллари обтурациясига боғлиқ. Йўталиб, кўп балғам ташлаб туриш характерлидир. Касалликнинг бошланғич давралида ўпканинг вентиляцияси бузилмайди. Бироқ, жараён зўрайиб борган сайин хансираш бошланиб, гипоксия ва гиперкапния юзага келадики, булар қоннинг кислород билан яхши тўйинмай, цианоз бошланишига олиб боради. Шу билан бир вақтда сурункали гипоксия ўпкада барҳам топмайдиган вазоконстрикция юзага келиб, ўпка туфайли юрак ишининг бузилишига олиб келади. Цианоз билан биргаликда ўнг юрак етишмовчилиги бошланиб, баданда шишлар пайдо бўлиши ҳам мумкин.

## ЎПКА ЭМФИЗЕМАСИ

*Ўпка эмфиземаси ўпкада ҳаво кўпайиб қолиши билан таърифланадиган патологик ҳолат деб ҳисобланади. Эмфиземанинг иккита асосий шакли тафовут қилинади: интерстициал ва везикуляр эмфизема.*

### ИНТЕРСТИЦИАЛ ЎПКА ЭМФИЗЕМАСИ

Интерстициал (оралиқ) ўпка эмфиземаси альвеолалар ёрилгани туфайли ўпканинг оралиқ тўқимасида ҳаво тўпланиб бориши билан паренхиматоз эмфиземадан фарқ қилади. Бу жараён септаларга ҳаво ўтишидан бошланади. Шу септалар қаватларга ажралганида ҳаво ўпка дарвозаларига етиб бориб, кўкс оралигига ўтади. Бунда кўкрак қафаси, бўйин, тана тери ости клетчаткасига ҳам ҳаво ўтиши мумкин. Интерстициал эмфиземанинг сабаби — эмфизема маҳалида альвеолаларнинг ёрилишидир. Одам нафасга ҳаво олиб, ўпка кенгайган маҳалда ҳаво оралиқ тўқимага ўтиб қоладида, нафас чиқарилиб, ўпка пучайган маҳалда чиқиб кетмасдан, балки интерстицийга киради. Интерстициал эмфизема кўпчилик ҳолларда йўтал тўсатдан хуруж қилиб қолганида, кўкйўтал маҳалида йўтал тутганида ёки ёт жисм тикилиб қолганида бошланади. Камроқ ҳолларда бу эмфизема қовурғалар синганида, кўкрак қафаси жароҳатланганида ҳам бошланиши мумкин.

### ВЕЗИКУЛЯР ЎПКА ЭМФИЗЕМАСИ

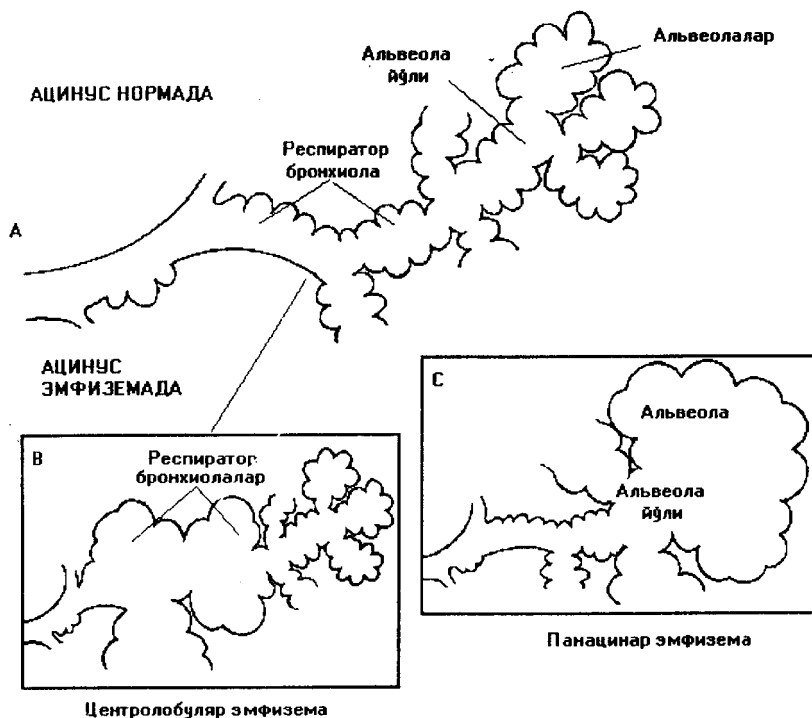
*Замонавий тушунчаларга мувофиқ, везикуляр ўпка эмфиземаси терминал бронхиолалардан дисталроқ томонда жойлашган ҳаво ўтказувчи ўпка тузилмаларининг кескин кенгайиб кетиши билан таърифланадиган органик ўпка касаллигидир. Бу касаллик альвеолалар ўртасидаги тўсиқларнинг емирилиб бориши, яъни деструкцияга учраши билан бирга давом этади.*

Ўпканинг бирдан шишиб чиқишини везикуляр эмфиземадан фарқ қилиш керак. Ўпка дамланиб, бирдан шишиб қолган маҳалда ўпканинг респиратор бўлимидаги ҳаволи бўшлиқлар ҳажми деструкция аломатлари бўлмаган альвеолалар деворларининг чўзилувчан бўлиши ҳисобига катталашади.

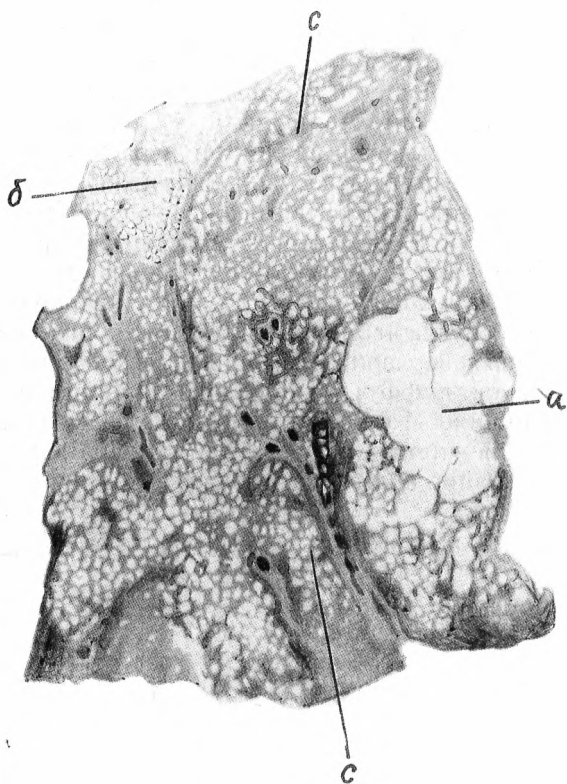
Эмфиземада касаллик жараёнининг қаердалигига қараб эмфиземанинг тўртта асосий тури тафовут қилинади: 1) центрoацинар (центролобуляр), 2) панацинар, 3) периацинар (парасептал, субплеврал), 4) иррегуляр (перифокал, чандик ёнидаги) эмфизема. Бу тасниф жараённинг ўпка респиратор бўлимининг структур-функционал бирлиги бўлмиш ацинус доирасида жойлашганини акс эттиради. Ацинус барча тартибдаги респиратор бронхиолалар, альвеоляр йўллар ва альвеолалардан иборатдир (36, А-расм).

*Центролобуляр (центроацинар) эмфизема* касалликнинг ацинус марказий қисми, яъни респиратор бронхиолаларда авж олиб бориши билан таърифланади (36, В-расм). Шу билан бирга касалликнинг илк даврларида ацинуснинг дистал бўлимлари интакт, яъни зарарланмаган ҳолда қолаверади. Жараён зўрайиб борганида дистал альвеолалар кенгайиб, деворлари емирилади. Эмфиземанинг бу хили учун ўпканинг юқори бўлимларида жараён кучлироқ бўлиши типикдир. Центролобуляр эмфизема кўпинча эркакларда, чекувчи кишиларда, гоҳо чекмайдиган одамларда ҳам кузатилади.

*Панацинар эмфиземада* ацинуснинг ҳаммаси зарарланиб, альвеолалар ва альвеола йўллари бирдек катталашиб қолади (36, С-расм). Бунда альвеолалар деворлари ҳам емирилади. Жараён зўрайган сайин табиатан тарқоқ, диффуз бўлиб боради. Панацинар эмфиземанинг пайдо бўлиши альфа-1-антитрипсин деган ингибитор модданинг ирсий етишмовчилигига боғлиқ, деб ҳисобланади. Бу хилдаги эмфизема ёши улғайиб қолган аёлларда кўпроқ учрайди.



36- расм. Ацинуснинг тузилиши (схемаси).  
 А — нормада, В — ўпка марказий бўлаги эмфиземасида, С — панацинар эмфиземада (Cotran V., 1992).



37- расм. Кўкйўталда бошланган субплеврал эмфизема(а).

*Периацинар (парасептал ёки субплеврал) эмфизема* ацинуслар тўсиқларига тақалиб турган периферик бўлимлари зарарланиши билан таърифланади. Жараён субплеврал соҳада ва ўпка бўлақлари орасидаги септалар бўйлаб жойлашади (37-расм). Эмфизема табиатан чекланган бўлади ва айрим ҳолларни айтмаганда ўпка функциясини амалда ўзгартирмайди. Эмфиземанинг бу хили баъзан бевосита плевра тагида буллёз пуфаклар пайдо бўлишига олиб келади, бундай пуфаклар плевра бўшлиғига ёрилиб, ёшларда пневмоторакс бошланишига сабаб бўлиши мумкин.

*Иррегуляр перифокал эмфиземаси* (чандиқёни эмфиземаси). Бундай эмфиземанинг ацинусга қандай дахлдор эканлигини аниқлаш қийин, чунки у аксари ацинуслар деворига қўшилиб кетадиган чандиқлар атрофида бошланади. Табиатан маҳаллий бўлади ва ўпканинг респиратор функциясини издан чиқармайди. Бироқ, одатда сил, пневмокониоз маҳалларида, ўпкада кўриладиган каттагина чандиқли жараёнларда перифокал эмфизема бирмунча тарқалиб, нафас етишмовчилигига сабаб бўлиши мумкин.

Юқорида баён этилган тўрт хил эмфиземадан ўпканинг сурункали обструктив касаллиги асосида ётадиган централобуляр эмфизема билан панацинар эмфизема кўпроқ учрайди. Бу хилдаги эмфиземалар, айниқса централобуляр эмфизема бошланишида бронхитлар ва бронхиолитлар, шунингдек сигарета чекиш аҳамиятга эгадир.

*Эмфиземанинг компенсатор, викар ва сенил, яъни кексаликка алоқадор* хиллари ҳам тафовут қилинади. *Компенсатор ўпка эмфиземаси* қандай бўлмасин бирор ўпка қисми коллапсга (ателактазга) учраши ёки олиб ташланиши натижасида альвеолаларнинг кенгайиб қолишидир. Бунда ўпка шишиб, ҳажми катталлашиб туради, лекин альвеолаларининг деворлари зарарланмайди. Бир қанча тадқиқотчилар бу жараённи эмфизема деб эмас, балки ўпканинг компенсатор шишуви, кепчиши деб аташ тўғрироқ бўлади деб ҳисоблайди. *Кексаликка алоқадор ўпка эмфиземаси* ўпка ҳажмининг жуда сезиларли даражада катталлашиб кетиши билан таърифланади, бундай ҳодиса кекса одамларда кузатилади. Ўпканинг шу тариқа бир текис, яъни диффуз кепчиши кўкрак қафаси диаметрининг олдинги-орқа йўналишда катталлашиб қолганининг оқибатидир. Кўкрак қафаси кенгайиши муносабати билан ўпка ҳажми катталлашиб, плевра бўшлиғини тўлдириб туради. Бунда альвеоляр тўсиқларнинг деструкцияга учраши кузатилмайди, шу муносабат билан бу жараённи *ўпканинг кексаликка алоқадор кепчиб катталашуви*, деб қараш маъқулроқ бўлади.

**Патогенези.** Эмфизема пайдо бўлиш механизмини тушунтиришга уринадиган кўпгина назария ва фаразлар бор. Шулардан қуйидаги омилларга: эластаза билан антиэластаза ўртасидаги мувозанат бузилиши, альвеолалар эпителийсининг зарарланиши, бириктирувчи тўқима синтезининг сусайиши (издан чиқиши)га асосланган.

*Эластаза ва антиэластаза ферментлари системасидаги мувозанатнинг бузилиши.* Маълумки, соғлом одам қонида протеиназалар (эластаза, трипсин, коллагеназа) ингибитори бўлади, уни 14-хромосомадаги аутосом ген кодлайди. Ирсий сабабларга кўра, альфа-1-антитрипсин (антипротеиназа) етишмаганида эмфизема (одатда панацинар) бошланади. Бироқ ирсий сабабларга алоқадор эмфизема камдан-кам учрайди. Эластаза билан антиэластаза ўртасидаги мувозанатнинг бузилиши кўпчилик ҳолларда ўпкадаги эластаза фаоллиги кучайиб, антиэластаза таъсири сусайиб қолишига боғлиқ бўлади. Эластазанинг манбаи ҳали аниқланган эмас. Лекин ҳавонинг ифлослиги, чекиш эластаза ишлаб чиқарадиган нейтрофиллар фаолиятини ҳам, моноцитлар билан макрофаглар фаолиятини ҳам кучайтиради, деб тахмин қилинади. Дарвоқе, чекадиган одамлар ўпкасида нейтрофиллар билан макрофаглар чекмайдиган одамлар ўпкасидагидан кўра анча кўп бўлади. Мана шу системада-

ги мувозанатнинг бузилиши протеазалар таъсиридан альвеолалар тўсиқлари емирилишига ва альвеолалар бир-бирига қўшилиб, анча катта эмфизематоз бўшлиқлар ҳосил қилиши, ўпканинг нафасда иштирок этадиган умумий юзаси кичрайиб қолишига олиб келиши мумкин. Шу нарса янада муҳимроқки, тамаки тутуни альфа-1-антипротеиназани тез инактив ҳолга келтириб қўяди, чунки унинг таркибида оксидантлар бўлади.

Мувозанат бузилишининг сабаби нима эканлигидан қатъий назар, чекадиган одамларда эластин парчаланишидан ҳосил бўладиган маҳсулотлар кўпроқ миқдорда топилади. Бироқ, эмфизема маҳалида ўпкада эластин миқдори камайиб кетишини биокимёвий йўл билан исбот этиш ҳануз мумкин эмас. Бунинг сабаби шуки, физик-кимёвий жиҳатдан аномал модда бўлмиш эластин жуда тез орада қайтадан синтезланиб туради.

*Альвеолалар эпителийсининг зарарланиши* альвеолаларнинг деструкцияга учрашига олиб келади, кейин эластин ва, афтидан, альвеолалар тўсиғидаги бириктирувчи тўқиманинг бошқа таркибий қисмлари емирила бошлайди. Тамаки (сигарета) тутуни таркибида заҳарли моддалар, жумладан альвеолалар эпителийсини шикастлай оладиган эркин радикаллар кўп бўлади. Альвеолалар эпителийсининг бутунлигига раҳна етиб, эластин билан коллагеннинг зарарлана бошлаши эмфиземада альвеолалар зарарланишининг, чамаси, дастлабки сабаби бўлиши мумкин. Эмфизема бошланишида *коллаген синтезининг издан чиқиши* ҳам аҳамиятга эга деб тахмин қилинади.

**Патологик анатомияси.** Диффуз эмфиземада ўпка шишиб чиққан, ранги ўчган, катталашган бўлиб кўзга ташланади ва четлари олдинги кўкс оралиғини бекитиб туради. Микроскоп билан текширилганда *эмфиземага характерли асосий ўзгаришлар қуйидагилардир: ацинусларнинг кескин кенгайиб, альвеолалар тўсиқларининг юпқалашгани ва деструкцияга учраши, септал капиллярларнинг босилиб қолгани, кейинчалик капиллярлар тармоғининг редукцияланиб кетиши, кўмир чангини ўзига олган макрофаглар айниқса майда нафас йўллари атрофида тўпланиб боради, бронхиолит бошланади, бунда яллиғланиш жараёни, айниқса, централобуляр эмфиземада терминал ва респиратор бронхиолаларга тарқалган бўлади.*

*Центроацинар эмфиземада* одатда ўпканинг юқори бўлимлари зарарланади. Ўпка паренхимасининг субплеврал қисмида эмфизема баъзан бўлмайди. Касаллик зўрайган маҳалдагина ўпка катталашиб, ранги оқариб туради. Эмфизема табиатан ўчоқли бўлади ва ацинуснинг марказий қисмида авж олиб боради. Ўпка паренхимаси ва айниқса, чекувчи кишиларда қора трахеобронхиал лимфа тугунларини қурум босиб кетади (кўмир пигменти ҳисобига бўладиган пигментация деб шуни айтилади).

*Енгил даражадаги панацитар эмфизема* айниқса ёши қайтиб қолган кишиларда ўпканинг пастки қисмларида бошланади ва анатомик жиҳатдан олганда амалда кўзга чалинмайди. Бироқ, панацитар эмфиземанинг айниқса, альфа-1-антипротеиназа етишмаслигига алоқадор бўлган сезиларли ва тарқоқ хилларида ўпка жуда катталшиб, ранги оқариб туради. Кесиб кўрилганида ўпка тўқимаси ғовак бўлади. Ўпканинг олдинги четлари кўкс оралиги органларини ёпиб туради. Микроскоп билан текшириб кўрилганида эмфиземанинг бутун ацинусга тарқалгани кўзга ташланади.

*Парасептал, периацинар эмфизема* диаметри 1 см дан каттароқ келадиган ҳаволи бўшлиқлар (пуфаклар, буллалар) ҳосил бўлиши билан ўтади ва шунга кўра *буллёз эмфизема* деб аталиши мумкин. Бундай бўшлиқлар одатда тўғридан-тўғри плевра остида, ўпка учлари соҳасида бўлади.

*Иррегуляр эмфизема* камдан-кам ҳолларда ўпканинг катталшиб кетиши билан бирга давом этади.

**Клиник манзараси.** Эмфиземага хос ўзгаришлар арзимас даражада бўлганида жараён белги бермай ўтиб боради. Зўрайганида ўпканинг сурункали обструктив касаллиги бошланади, унинг дастлабки аломати хансирашдир. Беморларнинг нафас олиши эшитилиб туради, нафас чиқариш узайган бўлади. Эмфизема бронхит билан бирга қўшилганида касалларда йўтал пайдо бўлади. Спирометрияда нафасга олинadиган заҳира ҳаво ҳажми камайиб, нафасдан чиқариладиган заҳира ҳаво ҳажми амалда бутунлай йўқолиб кетганлиги топилади. Нафас етишмовчилиги зўрайиб борса, цианоз бошланади. Кўпинча тана оғирлиги камайиб боради.

Ўлимга қуйидагилар сабаб бўлиши мумкин: 1) тобора зўрайиб бориб, миянинг зарарланишига олиб келадиган гипоксемия; 2) респиратор ацидоз ва кома; 3) ўпка инфекцияси қўшилиши; 4) ўнг юрак етишмовчилиги (cor pulmonum); 5) пневмоторакс ва ўпканинг катта қисми қоллапсга учрагани муносабати билан тўсатдан бошланадиган иккиламчи гипоксемия.

## БРОНХИАЛ АСТМА

*Бронхиал астма* — пароксизмал экспиратор хансираш хуружлари қайта-қайта тутиб туриши билан таърифланадиган оғир касалликдир. Бундай нафас қисиб, хансираш бошланишига сабаб — турли таъсиротларга жавобан бронхларнинг ёскин торайиши, спазмидир. Бронхиал астма хуружлари ўз-ўзидан ёки даво билан тўхтаб қолиши мумкин. Бир қанча ҳолларда касаллик хуружи узайиб, status astmaticus-га ва ўлимга олиб бориши мумкин.

Бронхиал астма билан оғриш ҳоллари турли мамлакатларда турлича. Чунончи, энг кўп касалланиш АҚШ, Япония, Болтиқ бўйи мамлакатларида учраса, энг ками Марказий Осиё, Сибирда

кўрилади. Бронхиал астма кўпинча 20—30 яшар одамларда бошланади.

**Этиологияси ва патогенези.** Бронхиал астмани келтириб чиқарадиган сабабларига қараб бу касалликнинг иккита асосий хили тафовут қилинади: 1) экзоген омиллар сабаб бўладиган *иммун табиатли бронхиал астма*; 2) эндоген йўл билан пайдо бўладиган, *иммунмас табиатли бронхиал астма*.

*Иммун табиатли бронхиал астма* асосан болаларда учрайди, атопик бронхиал астма деб ҳисобланади. У бирмунча енгилроқ ўтади ва хуружлари яхши бартараф этиладиган бўлади. Унинг келиб чиқишида ирсий мойилликнинг аҳамияти бор.

Табиатан экзоген бўлган астмоген аллергенларга куйидагилар киради: 1) атмосфера ҳавосида осиглиқ ҳолда бўладиган, катталиги 10 мкм гача борадиган зарралардан иборат ингалецион аллергенлар, рўзғорда учрайдиган чанг, ўсимлик чанглари, патогенмас замбуруғларнинг споралари, ишлаб чиқаришда учрайдиган чанг (пахта, ун, тамаки чанги); 2) ингалецион аллергенлар кўринишидаги дори моддалари; 3) кимёвий аллергенлар (пластмасса, захарли кимёвий моддалар); 4) озиқ-овқат маҳсулотлари (сут, тухум, ғалла донлари, балиқ, шоколад) ва бошқалардир.

Иммун табиатли бронхиал астма ҳар қандай ёшда пайдо бўлиши мумкин. У анча оғир ўтади ва status astmatics ривожланишига сабаб бўлади. Касалликнинг бу хилида нерв рецепторларининг одатдаги аллерген таъсиротларга нисбатан сезувчанлиги кучайиб, кўзгалувчанлиги ортади. Шу муносабат билан совуқ ҳаво, антигенмас чанг, кучли ҳидлар сингари таъсиротлардан, атмосфера ҳавоси намлиги ва босимининг кескин ўзгариши, йўталиш, кулишдан нафас қисиб қолавериши мумкин.

Иммун табиатли бронхиал астманинг пайдо бўлишида иккита асосий механизм аҳамиятга эга: 1) аллергенларнинг специфик антителолар — Е синфига мансуб иммуноглобулинлар билан ўзаро таъсир этиб, антиген — антитело комплекси ҳосил бўлиши; 2) вегетатив автоном нерв системасининг ортиқча реактивлиги.

Иммун табиатли бронхиал астманинг пайдо бўлиши Е иммуноглобулин иштироки билан рўёбга чиқадиган I типдаги ўта сезувчанлик реакциясига боғлиқдир. Юқорида айтиб ўтилган экзоген аллергенлар таърисида юзага келувчи бояги антителолар трахея ва бронхларнинг шиллиқ пардасидан жой олиб турган семиз ҳужайраларга (балки базофилларга ҳам) ўрнашади. Аллергенлар такрор таъсир кўрсатганида сенсibilланган бу ҳужайралар гистамин ва кимёвий жиҳатдан фаол бошқа медиаторларни ажратиб чиқара бошлайди, буларнинг орасида  $PgD_2$  простагландин ва  $LTD_4$  лейкотриенлар ҳаммадан муҳим аҳамиятга эга, чунки булар анча кучли бронхоконстрикторлар (бронхларни торайтирадиган моддалар) бўлиб ҳисобланади. Бундан ташқари, арахидонат кислотанинг бош-



қа унумлари, жумладан  $LTB_4$  лейкотриен (потенциал хемотрактант) ва тромбаксан  $A_2$ , тромбоцитларни фаол ҳолга келтириб, уларнинг агрегацияланишига сабаб бўладиган омил ҳам ажралиб чиқади.

Шундай қилиб, аллергия реакциясида семиз ҳужайралар, оқ қон ҳужайралари ва тромбоцитлар иштирок этади. Булар серотонин ва ажабмаски, кинин сингари бирламчи ва иккиламчи медиаторлар ажралиб чиқишини бошлаб беради.

*Иммунмас табиатли бронхиал астма* нафас йўллари функциясини идора этадиган парасимпатик нерв системасининг функцияси бузилиши натижасида бошланади. Маълумки, майда бронхлар ва бронхиолалар, шилимшиқ ҳосил қилувчи безлар ва капиллярларнинг силлиқ мускуллари автоном (вегетатив) нерв системаси томонидан идора этилади. Холинергик рецепторлар билан альфа-адренорецепторларнинг таъсирланиши бронх ва бронхиолаларнинг спазмга учраб, шилимшиқ ишланиб чиқиши кучайишига олиб боради, ҳолбуки, бета-адренорецепторларнинг таъсирланиши бунга тескари натижани келтириб чиқаради. Демак, бронхиал астма учун бронхларнинг шилимшиқ ҳосил қилувчи ҳужайраларидаги альфа-адренорецепторлар реактивлигининг кучайиши ёки альфа-рецепторлар сонининг кўпайиши характерлидир. Бронхиал астма пайдо бўлишининг шу иккала механизми ўртасида маҳкам ўзаро боғланиш бор.

**Патологик анатомияси.** Мурда ёриб кўрилганида бўғилиш учун характерли ўзгаришлар топилади: цианоз, юрак бўшлиқлари ва томирларда суюқ қон бўлиши, плеврага, мия моддасига нуқта-нуқта бўлиб қон кўйилганлиги шулар жумласидандир. Бронхиал астмага характерли анатомик ўзгаришларга бронхларда шилимшиқ тиқинлари борлиги, эмфизема бўлмасдан туриб ўпканинг шишиб тургани, у ер-бу ерларда бронхоэктазлар борлиги киради. Бронх деворлари қалинлашиб қолган бўлади. Уларнинг йўлида йирингли экссудат топилиши мумкинки, бу астмага қўшилган йирингли бронхит оқибати саналади.

Микроскопик текширишда шилимшиқ ҳосил қилувчи безлар гиперплазияси, бронхлар силлиқ мускулларининг гипертрофияси, шиллиқ пардадаги қадахсимон ҳужайралар гипертрофияси ва гиперплазияси топилади. Шиллиқ парда сезиларли даражада шишиб, эпителий зўр бериб кўчиб тушиб тургани учун ундаги базал мембраналарнинг ҳар ер-ҳар ерда яланғочланиб қолгани, шиллиқ парданинг лимфоцитлар, эозинофиллар билан бир қадар инфильтрациялангани кўзга ташланади. Бронхлар билан бронхиолалар йўлини бекитиб қўйган шилимшиқ тиқинларида кўчиб тушган эпителиал ҳужайралар қатламлари, бир талай эозинофиллар ва Шарко-Лейден кристаллари (улар эозинофиллар парчаланганида ҳосил бўлади), ҳужайра детрити, шунингдек сезиларли яллиғла-

ниш жараёни туфайли юзага келган сероз-оқсилли моддалар топиллади. Бактериал инфекция қўшилганида бронхитга хос структура ўзгаришлари рўй беради.

**Клиник манзараси.** Бронхиал астма учун экспиратор хансираш характерлидир, ана шундай хансираш маҳалида нафасни қисиб қўядиган хуружлар ҳам бошланади. Нафас чиқариш қийинлашиб қолиши муносабати билан ўпка шишишга бошлаб, шилимшиқ тиқинларидан дисталроқ томонда ҳаво тўпланиб боради. Касаллик хуружи одатда бир неча соат давом этади ва ўз-ўзидан ёки бронхларни кенгайтирувчи дорилар (бронходилататорлар) ишлатилганидан кейин барҳам топиши мумкин. Нафас қисмай турган даврда нафас етишмовчилиги борлигини спирометрия йўли билангина аниқласа бўлади. Нафас одатда шовқинли бўлиб, касалнинг хириллаётгани нарироқдан ҳам эшитилиб туради. Камроқ ҳолларда status astmatics кузатилади, бунда астма хуружи бир неча кун ва ҳатто ҳафта мобайнида давом этиб боради ва бронхолитиклар таъсиридан тўхтамайди. Бундай шароитларда альвеолалар вентиляциясининг узоқ муддат бузилиб туриши зўрайиб борадиган гипоксия, гиперкапния ва респиратор ацинозга олиб боради. Бу касалликда кўриладиган ўлим ҳолларининг асосий сабаби — унга инфекция қўшилиши ва status astmatics-дир.

## БРОНХОЭКТАЗИЯЛАР

*Бронхоэктазиялар бронх ва бронхиолалар йўлининг ҳар ер-ҳар ерида кенгайиб қолишидан иборат бўлиб, бронхиал дарахт ва ўпка мускул ҳамда эластик тўқимасининг деструкцияга учраши натижасида юзага келади.* Бронхоэктазиялар туғма ва турмушда орттирилган бўлиши мумкин.

**Этиологияси ва патогенези.** Туғма бронхоэктазиялар бронхлар девори ёки ўпка интерстициал стромаси дисплазияси туфайли юзага келган ривожланиш нуқсони деб ҳисобланади (38-расм). Турмушда орттирилган бронхоэктазияларнинг юзага келишида бронхлар ва ўпкани зарарлайдиган ўткир вирусли ва бактериал инфекциялар, деструктив жараёнлар билан бирга давом этадиган сурункали пневмониялар, пневмокониозлар, сил, кўкйўтал, қизамиққа алоқадор пневмониялар асосий ўрин тутди. Бронхоэктазия одамнинг ҳар қандай ёшида бошланиши мумкин. Эркаклар билан аёлларда бирдек учрайверади.

Бронхоэктазия бошланишига йўл очадиган омилларга қуйидагилар кирази: 1) бронхлар ўсма, ёт жисм, шилимшиқ билан тиқилиб қолганида рўй берадиган жараёнлар. Бу ҳолда бронхоэктазлар ўпканинг зарарланган сегментида бўлади. Улар атопик астма ва сурункали бронхитда ҳам пайдо бўлиши мумкин; 2) ўпканинг кистоз фибрози, бунда бронхоэктазлар пайдо бўлиши шилимшиқ

ишлаб чиқарувчи безлар секретор фаолиятининг бузилишига боғлиқ; 3) иммунитет танқислиги ҳолатлари, айниқса бактериал инфекциялар ва буларнинг рецидивларига одамнинг мойиллигини сусайтирадиган иммуноглобулинлар етишмовчилиги; 4) Картагенер синдроми — жуда кўп ҳолларда бронхоэктазия билан бирга давом этиб борадиган аутосом-рецессив касаллик, чунки ҳилпилловчи эпителий функционал фаоллигининг бузилиши бронхларда инфекция сақланиб туришига шароит туғдиради; 5) ўпкада некроз ёки йиринглаш бошланишига олиб келадиган яллиғланиш, қизамиқ, кўкйўтал, грипп.


Бронхоэктазияларнинг бошланиш механизмида иккита жараён: 1) бронхларнинг тикилиб қолгани (обструкция) ёки ҳаддан ташқари кенгайиб кетгани, 2) доим сақланиб турадиган сурункали инфекция муҳим ўрин тутди. Улар бир-бирига узвий боғлангандир. Чунончи, бронхлар тикилиб қолганида ёки кенгайиб кетганида нафас йўлларининг тозаланиб туриш механизми бузилади, бу эса уларга инфекция ўтишини осонлаштиради. Бронхларга инфекция юқиши, аксинча, бронхлар девори деструкцияга учрашига олиб келади, тўпланиб борадиган экссудат эса бронхларнинг янада кенгайиб боришига сабаб бўлади.

Бронхоэктазиялар пайдо бўлишида перибронхиал фиброз билан ўтаётган панбронхит муҳим аҳамиятга эга. Бунда яллиғланиш жараёни бронхларнинг бутун деворига ўтиб, эпителий, толали структуралар, рецепторлар, томирлар, безларнинг барча таркибий қисмлари альтерацияга учрашига олиб келади. Бронхитга кўпинча вируслар, стафилококк, стрептококк ва бошқа микроорганизмлардан иборат аралаш инфекция сабаб бўлади.

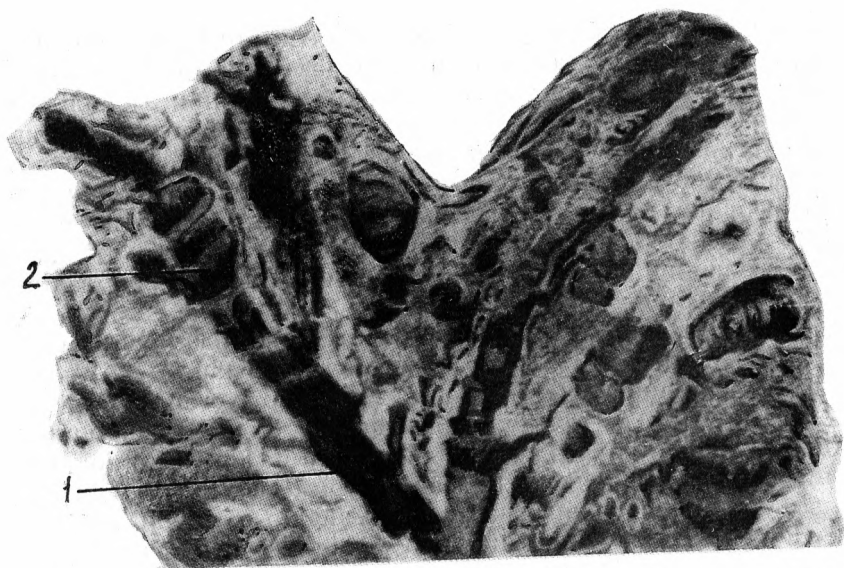
#### **Патологик анатомияси.**

Бронхоэктазия табиатан бир томонлама ёки икки томонлама бўлиши мумкин. Аксари ўпканинг пастки бўлаклари, айниқса чап ўпканинг пастки бўлаги зарарланади.

Маида бронхлар ва бронхи-



38-расм. Туғма бронхоэктазлар



39- расм. Турмушда орттирилган цилиндрсимон (1) ва халтасимон (2) бронхоэктазлар.

олалар кескин кенгайиб кетади, шунга кўра уларнинг йўли одатдагидан кўра тўрт баробар кенгроқ бўлиб қолади. Бронхоэктазлар ҳар хил: цилиндрсимон, кўзиқоринсимон, халтасимон ёки думалоқ шаклда бўлиши мумкин (39-расм). Ўпка кесиб кўрилганида атрофдаги ўпка паренхимасини босиб турган камгаклар топилади. Кенгайиб кетган сегментларнинг йўли йирингли, баъзан йирингли-геморрагик экссудат билан тўлиб туради. Шундай камгаклар, яъни бўшлиқларни қоплаб турган шиллиқ парда одатда шишган, яра бўлиб кетган бўлади, некрозга учраган жойлар ҳам кўзга ташланади. Инфекция, кўп ҳолларда кўрилганидек, плеврага ҳам ўтган маҳалларда фибриноз ёки плеврит бошланади.

Касаллик кўзиган маҳалда микроскоп билан текшириб кўрилса, бронхлар деворида ўткир ва сурункали яллиғланиш жараёнига хос манзара кўзга ташланади, бунда альвеоляр эпителий десквацияга учрагани ва некроз ўчоқлари ҳам топилади. Бир қанча ҳолларда некротик жараён бронхлар мускул пардасига ҳам ўтиши ёки бронхларнинг бутун девори деструкцияга учрашига сабаб бўлиши мумкин. Бундай ҳолларда инфекция бевосита ўпка паренхимасига тарқалади. Эпителий метаплазияга учраб, кўп қаватли ясси эпителийга айланиб қолиши ҳам мумкин. Анча вақтдан ўтган ҳолларда бронхлар девори ва перибронхиал тўқимада фиброз бошланади.

**Клиник манзараси.** Бронхоэктазия некрозловчи ёки интерстициал пневмония оқибати ўлароқ кўпинча ёш кишиларда учрайди.

Гоҳида у кўкйутал, қизамиқ, грипп асорати сифатида пайдо бўлади. Бронхоэктазияда одам мудом йўталиб, қўланса ҳидли балғам ташлаб туради, балғамга баъзан қон аралашиб тушади. Касалларнинг ўпка инфекцияларига тез бериладиган бўлиб қолиши характерлидир. Бронхоэктазларнинг тобора кенгайиб бориши абсцесслар бошланишига олиб келади. Бронхоэктазларнинг асорати тариқасида иккиламчи амилоидоз бошланиши мумкин. Касаллар одатда ҳолдан тойган бўлади, иммунитет танқис бўлиб турган маҳалларда инфекция зўрайиб бориши туфайли бемор 30 ёшга етмасдан ҳам ўлиб кетиши мумкин.

## РЕСТРИКТИВ ЎПКА КАСАЛЛИКЛАРИ

Рестриктив (интерстициал, облитерацияловчи) ўпка касалликлари асосан альвеолалар ва капилляр деворларининг зарарланиши билан таърифланади, ўткир ёки сурункали бўлиши мумкин.

Ўткир нафас етишмовчилиги билан характерланадиган *ўткир рестриктив касалликлар* кўпинча ўпка шишган ва ўпкада ўткир яллиғланиш жараёнлари бошланган маҳалларда кузатилади. Сурункали яллиғланиш ва фиброз пайтларида бошланадиган сурункали рестриктив касалликларда нафас етишмовчилиги зимдан кучайиб боради. Иккала ҳолда ҳам жараён альвеоляр эпителий зарарланиб, кейинчалик интерстиций ҳам бунга қўшилиб кетишидан бошланади. Айниқса сурункали рестриктив ўпка касаллиги пайтида ўзгаришлар интерстицийда кўпроқ бўлган ҳолларни *интерстициал ўпка касалликлари* деб айтилади.

Альвеолалар тўсиқлари томирларининг эндотелийси ҳам алтерацияга учрайди, бу нарса интерстицийга суюқлик сизиб чиқишига қулайлик туғдиради. Натижада альвеолаларнинг бўшлиғи кичрайиб қолади. Бироқ, энг муҳими, интерстициал ўпка касаллигининг оқибатида фиброз бошланиб, альвеолалар девори қалинлашади ва ўпканинг тузилиши айнийди, нафас функцияси издан чиқиб, гипоксия бошланади. Ўпка майда томирлари йўлининг торайиши ўпкага алоқадор гипертензия бошланиб, юракка зўр келишига — *cor pulmonum*-га олиб боради.

Бир қанча дори препаратлари, радиация, саноат чанги, вируслар интерстициал ўпка касаллиги бошланишига сабаб бўлиши мумкин. Бироқ, касаллик, жумладан ўпка саркоидози, идиопатик ўпка фибрози (Хаммен-Рич синдроми), Гудпасчер синдроми, идиопатик ўпка гемосидерози сингари сурункали интерстициал ўпка касалликларининг сабаби кўпчилик ҳолларда номаълум бўлиб қолади. Ўткир рестриктив ўпка касаллигига мисол — ўткир респиратор дистресс-синдромдир.

## КАТТАЛАРДА УЧРАЙДИГАН ЎТКИР ДИСТРЕСС-СИНДРОМ

Респиратор дистресс-синдром катта ёшли одамларда, ҳам чалоқларда ҳам кузатилади. Катта ёшли одамларда бошланадигани бирламчи патологик жараён бўлмай, балки кўпгина касалликлар, жумладан ўпка касалликларига кирмайдиган баъзи хасталикларнинг асоратидир.

Респиратор дистресс-синдром асосида альвеола капиллярлари ўтказувчанлиги сезиларли даражада кучайиб, альвеолалар эпителийси ва капиллярлар эндотелийсининг иккиламчи тартибда зарарланиши ётади. Альвеола капиллярлари ўтказувчанлигининг айнаши олдинга оқсилга бой шиш суюқлигининг альвеолалар деворида тўпланиб бориб, кейин уларнинг бўшлиғига тўлиб кетишига олиб боради. Таркибида фибрин ва хужайра детрити бўлаган экссудатнинг ивиб қолиши альвеола деворлари бўйлаб жойлашган гиалин мембраналар пайдо бўлишига олиб келади. Натижада газлар алмашинуви издан чиқиб, нафас тезлашади, одам хансирай бошлайди. Гипоксемия бошланиб, цианоз пайдо бўлади.

Ўткир жараён одатда табиатан қайтар бўлади. Лекин гиалин мембраналар ҳосил бўлиши бир қанча ҳолларда интерстициал фиброз бошланиб, ўпка эластиклиги пасайиб кетишига олиб келади. Респиратор дистресс-синдром катта ёшли одамларда турли патологик жараён маҳалида кузатилади. Бу қуйида келтирилган жадвалда кўриниб турибди:

- шокнинг ҳамма хиллари;
- инфекциялар;
- грамманфий сепсис;
- тарқоқ пневмония (вирусли, бактериал, замбуруғли);
- травма: ўпка силкиниши, бошқа органлар травмаси, бош травмаси;
- таъсирловчи моддалардан нафас олиш: тамаки тутуни, заҳарли газ;
- меъда шираси аспирацияси;
- дори препаратлари дозасини ошириб юбориш ёки уларга сезгирликнинг кучайиши (барбитуратлар, ацетилсалицилат кислота, героин);
- қон айланишининг бузилиши: томирлар ичида қоннинг ивиб қолиши (ДВС-синдром), тромбоцитопеник пурпура;
- метабolik ўзгаришлар: панкреатит, уремия;
- бошқа омиллар: қоғоноқ суви эмболияси, кўплаб қайта қон қуйиш, ҳаво эмболияси.

Респиратор дистресс-синдром билан бирга давом этадиган патологик жараёнлар жуда кўплиги муносабати билан адабиётда унинг ҳар-хил синонимларини учратиш мумкин: «Шокдан зарарланган ўпка», «травматик ҳўл ўпка», «ўпка альвеолаларининг диффуз зарарланиши» ва бошқалар шулар жумласидандир.

**Этиологияси ва патогенези.** Катталарда учрайдиган респиратор

дистресс-синдром патогенези ҳам, худди этиологияси сингари, охиригача аниқланган эмас, ҳар хил нуқтаи назарлар орасидан урта фараз кўпроқ диққатга сазовордир.

*Биринчи фаразга* мувофиқ, респиратор дистресс-синдром бошланишида ўпкада нейтрофилларнинг тўпланиб бориши муҳим аҳамиятга эгадир, инфекцияларнинг жараёнларида, вазоконстрикция маҳалида ва комплемент фаоллашганида шундай ҳодиса кузатилади. Лейкоцитлар агрегацияланганида протеазалар, кининлар ажралиб чиқиб, булар ҳам томирлар ўтказувчанлигининг кучайишига олиб боради. Арахидонат кислота метаболитлари пайдо бўлган маҳалда ҳам томирлар ўтказувчанлиги кучаяди. Томирлар ўтказувчанлигининг кучайиши пировардида интерстициал ва альвеоляр шиш пайдо бўлиб, гиалин мембраналари юзага келишига олиб боради.

*Иккинчи фаразга* биноан, респиратор дистресс-синдром бошланишида макрофаглар, тромбоцитлар ва ўпка томирлари эндотелийсидан ажралиб чиқадиган арахидонат кислота метаболитлари — простагландинлар, тромбосан, лейкотриенлар муҳим аҳамиятга эга. Улар ўпка томирлари торайиб, ўтказувчанлигининг кучайишига олиб боради ва нейтрофиллар агрегациясини кучайтиради. Макрофаглар, тромбоцитлар ва нейтрофиллардан медиаторларнинг тақдор ажралиб чиқиши ўпканинг янада кўпроқ зарарланишига олиб келади.

Респиратор дистресс-синдром бошланишида коагуляция ва фибринолиз ҳам муҳим ўрин тутаяди, ДВС-синдром, тромбопение пурпура, ўпка контузияси, эндотоксемияда шундай ҳодиса кузатилади.

**Патологик анатомияси.** Респиратор дистресс-синдромда ўпка вази оғирлашиб, тўқ қизил рангга киради, кўпинча гўштдек зич бўлиб туради, унда ателектаз ўчоқлари кўзга ташланади. Микроскопик ўзгаришлар капиллярларга қон тўлиб димланиб қолиши, альвеолалар орасидаги тўсиқларда интерстициал шиш пайдо бўлиши, I типдаги пневмоцитлар ва эндотелиал хужайралар зарарланишидан бошланади. Жараён зўрайиб борганида оқсилга бой шиш суюқлиги альвеолалар бўшлиғига сизиб ўтади. Альвеолалардаги суюқликда кўпинча эритроцитлар, нейтрофиллар ва макрофаглар топилади. Фибриноген тўпланиб, коагуляцияга учраши ва шу билан бир вақтда хужайра детрити ҳосил бўлиши гиалин мембраналар пайдо бўлишига олиб келади, улар альвеола тўсиқлари бўйлаб жойлашади. Бу ўзгаришлар табиатан қайтардир, лекин жараён сурункали тарзда ўтадиган бўлса, II типдаги пневмоцитлар пролиферацияси бошланади, интерстициал шиш пайдо бўлади. Альвеолалар деворлари фиброзланади, бу нарса пировардида фиброзловчи интерстициал пневмонит бошланишига олиб келади. Баъзан бронхопневмония ҳам кўшилиб, ўлимга сабаб бўлиши мумкин.

Бу синдромнинг ўткир даврида альвеолаларнинг шиш суюқлиги билан тўлиб бориши гипоксемияга олиб келади. Агар бемор шу даврда омон қолса, кейинчалик унда интерстициал фиброз ва *сop pulmonallum* бошланади, бу нарса ўлимга сабаб бўлиши мумкин.

## ИДИОПАТИК ЎПКА ФИБРОЗИ

Идиопатик ўпка фибрози (Хаммен-Рич синдроми, сурункали интерстициал пневмонит, тарқоқ ёки криптоген фиброзловчи альвеолит) кўпроқ 30—60 яшар эркакларда пайдо бўлади. Дастлабки аломатларнинг бири хансираш, бошдан кечирилган вирус инфекциясининг оқибати ўлароқ йўталиб туришдир. Касаллик бехатар ўтиши мумкин, лекин кўпинча зўрайиб бориб, бошланган пайтидан ҳисоблаганда 3—5 йилдан кейин ўлимга олиб бориши мумкин.

Касалликнинг **этиологияси** номаълум. Гистологик жиҳатдан олганда Хаммен-Рич синдроми тарқоқ интерстициал фиброз билан таърифланади, бу нарса зўрайиб борадиган бўлса, касалларда сезиларли гипоксия ва цианоз бошланади.

Касаллик альвеолалар деворлари зарарланиб, интерстициал шиш пайдо бўлиши ва яллиғланиш хужайраларининг тўпланишидан бошланади. Сўнгра фибробластлар пролиферацияланиб, альвеолалар тўсиқларида фиброз кучайиб боради-да, альвеолалар бўшлиғида экссудат тўпланаверади.

Идиопатик ўпка фиброзининг пайдо бўлиш механизмида иммун комплексларнинг аҳамияти бор, касалларнинг қонида иммун комплекслар, альвеолалар деворларида G иммуноглобулин депозитлари топилиши ва альвеола деворларининг иммун яллиғланиш хужайралари билан инфильтрланиши шундан дарак беради. Макрофаглар ҳам маълум аҳамият касб этади, улар эрувчан медиаторларни ажратиб чиқариб, фибробластлар пролиферациясини кучайтиради, альвеолалар эпителийси ва бириктирувчи тўқимани зарарлайдиган нейтрофилларнинг фаол ҳолга ўтишини энгиллаштиради.

**Патологик анатомияси.** Касалликнинг илк морфологик ўзгаришлар жумласига альвеолалар деворларининг ҳар жой-ҳар жойда шишиб, қалинлашиб қолиши, уларга макрофаглар, нейтрофиллар ва бир оз миқдор лимфоцитлар инфильтрланиши киради. Жараён зўрайиб борганида биринчи тартиб пневмоцитлари регрессияга учраб, ўрнига альвеоляр эпителийнинг пролиферацияланадиган иккинчи тартиб хужайралари пайдо бўлади. Шу билан бир вақтда интерстициал шиш суюқлиги фибробластлар, силлиқ мускул хужайралари ва миофибробластларга сингиб боради, коллаген толалари, асосан биринчи тартибдаги толалар пайдо бўлади. Альвеолалар тўсиқларидаги фиброз кучая бошлайди ва капиллярлар пучайиб қолади. Фиброзловчи жараён нафас йўллариининг деворлари ва артерияларга ўтади. Мана шу структура ўзгаришларининг ҳаммаси ўпканинг нафасда иштирок этадиган сатҳини камайтиради, томирлар қаршилигини кучайтириб, ўпкада қон айланишини қийинлаштириб қўяди. Ўпка эластиклигини йуқотиб, зич бўлиб қолади. Камдан-кам ҳолларда интерстициал пневмонит



альвеолалар бўшлиғида бир талай альвеоляр макрофаглар тўпланиб қолиши билан бирга давом этиб боради. Идиопатик ўпка фиброзининг бу хили *десквматив интерстициал пневмонит* деб юритилади.

Идиопатик ўпка фибрози зўрайиб борадиган бўлса, ўпканинг нафас функциясини сусайтириб қўяди. Бунда хансираш, гипоксия кучайиб бораверади. Идиопатик ўпка фибрози билан оғриган касалларда миокард инфаркти, ўпка артерияси эмболияси ва бронхоген рак кўпроқ кузатилади.

## ЎПКАНИНГ ИНФЕКЦИОН КАСАЛЛИКЛАРИ

Нафас органлари патологиясида одамнинг ўлимига ҳаммадан кўра кўпроқ сабаб бўладиган яллиғланиш жараёнлари катта ўринда туради. Буларнинг этиологияси ҳар хил, ўпка инфекциян касалликларининг сабаблари замбуруғлар, вируслар, бактериялар бўлиши мумкин. Булар патоген микроорганизмлар ҳам, шартли патоген микроорганизмлар ҳам бўлиши ва ҳар хил типдаги яллиғланиш реакцияларини келтириб чиқариши мумкин. Масалан, бактериялар экссудатив яллиғланиш бошланиб, альвеолалар бўшлиғида экссудат тўпланиб қолишига сабаб бўлади. Зарарланган тўқиманинг олган жойи ва ҳажмига қараб, бу иллатлар ўчоқли бронхопневмония, сегментар ёки лобар пневмониялар тусида бўлиши мумкин. Бактерияларга қарши ўлароқ, вируслар ва микоплазма пролифератив интерстициал яллиғланишни келтириб чиқаради. Вирусга алоқадор пневмониялар одатда камдан-кам ҳолларда ўлимга ўлиб боради, бироқ касаллик устига бактериал инфекция қўшиладиган бўлса, ўлим ҳоллари кўпаяди. Ўпканинг инфекциян касалликлари бирламчи ёки иккиламчи тартибдаги иммунитет танқислиги бўлган маҳалларда айниқса оғир ўтади. Чунончи, ОИТС (СПИД) билан оғриган касаллар ва кўчириб ўтқазилган буйрак реципиентларида пневмониянинг энг оғир хиллари — пневмоцистага, цитомегаловирусларга алоқадор пневмониялар бошланади. Ўпканинг қанча жойи ва қандай механизмга кўра зарарланганига қараб, лобар (крупоз) ва ўчоқли пневмониялар (бронхопневмония) тафовут қилинади.

### КРУПОЗ ПНЕВМОНИЯ


*Крупоз (лобар) пневмония, яъни зотилжам ўткир инфекциян касаллик бўлиб, унда ўпканинг битта ёки бир нечта бўлаги, плевра дардга чалинади ва уларда фибриноз яллиғланиш авж олиб боради.*

**Этиологияси.** Крупоз пневмония қўзғатувчиси пневмококклар (аксари 1, 2, 3, 7 типлари), клебсиелла, стрептококк, қўк-йиринг, ичак таёқчаси, стафилококклар ва бошқалардан иборат бўлиши мумкин.

**Патологик анатомияси.** Крупоз пневмонияда кўриладиган морфологик ўзгаришларнинг тўртта босқичи тасвирланган: 1) қон қуйилиб келиш босқичи, 2) қизил жигарланиш (қизил гепатизация) босқичи, 3) кулранг жигарланиш (кулранг гепатизация) босқичи, 4) барҳам топиш босқичи.

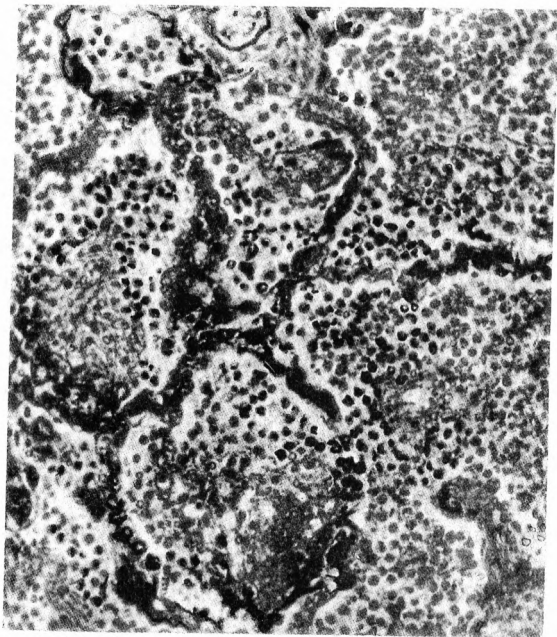
*Қон қуйилиб келадиغان босқичи* кескин ифодаланган гиперемия бошланиб, альвеолалар бўшлиғида сероз экссудат пайдо бўлиши билан таърифланади. Касалланган ўпка бўлаги зичлашиб, оғир бўлиб қолади. Кесиб кўрилганида қонга тўлиб кетган бўлади. Альвеолаларда шиш суюқлиги, яккам-дуккам нейтрофиллар, бир талай микроблар топилади, чунки бу даврга бактерияларнинг тез кўпайиб бориши хосдир. Ўпка тузилиши одатдагича бўлади.

*Қизил жигарланиш босқичида* альвеолалар бўшлиғида фибриноз-йирингли экссудат ҳосил бўлади. Альвеолалар бўшлиғи фибринга, зўр бериб диапедез йўли билан сизилиб чиққан нейтрофиллар ва эритроцитларга тўлиб туради (40-расм). Фибрин иплари Кон тешиклари орқали бир альвеоладан бошқасига ўтиши мумкин, шунинг натижасида ўпка тўқимасининг архитектураси бузилади. Ўпка тўқимаси худди жигардек зич бўлиб туради, «жигарланиш», «гепатизация» деган ном шундан келиб чиққан. Ўпка оғир тортиб



40- расм. Крупоз пневмония, қизил жигарланиш даврида.

41- расм. Крупоз пневмония, кулранг жигарланиш даврида. Альвеолалар ёриги лейкоцитлар ва фибрин ипларига тўлиб кетган.



қолади, кесиб қаралганида оқ-қизил рангда бўлади (41-расм). Касалликнинг бу босқичи учун фибриноз ёки фибриноз-йирингли плеврит бошланиши характерлидир.

*Кулранг жигарланиш босқичи* лейкоцитлар ва эритроцитларнинг зўр бериб емирилиб бориши билан фарқ қилади. Альвеолалар бўшлиғида фибрин тўпланиб бориши давом этади, бу фибрин аморф парчалар кўринишида бўлади, шу парчалар қисқариб, альвеолалар девори бўйлаб жойлашган оч тусли зона ҳосил қилади. Ўпка тўқимаси қуруқ, зич, оғир бўлади. Плеврада фибриноз қарашлар анча кўпаяди. Кесиб кўрилганида ўпка кулранг тусда бўлиб, қўзга ташланади, донадор бўладиган юзасидан лойқа суюқлик оқиб тушиб туради.

*Касалликнинг барҳам топиш босқичи* асоратлар бўлмаган маҳалларда кузатилади. Бу даврда нейтрофил лейкоцитларнинг протеолитик ферментлари таъсири остида фибриноз экссудат эриб, сўрилиб кетади ва йўтал маҳалида балғам бўлиб тушади. Ўпка бир қадар нам бўлиб туради. Яллиғланиш экссудатининг сўрилиши плеврада ҳам кўрилади. Экссудат чала сўрилганида плеврада фибриноз қалинлашмалар юзага келади ёки битишмалар пайдо бўлади.

Крупоз пневмония бир томонлама ёки икки томонлама бўлиши мумкин. Пневмококкли пневмонияда ўпканинг бир ёки икки томондаги пастки бўлаклари дардга чалинади. Клебсиелла туфайли бошланган пневмонияда яллиғланиш фақат ўнг ўпкада кузатилади, аксари устки бўлақларнинг орқа сегментлари зарарланади.

Яллиғланиш лобуляр жараён сифатида бошланади-ю, кейин ўпка-нинг бутун бўлагига ўтиб кетади.

– *Пневмониянинг ҳамма асоратларини* тўрт гуруҳга бўлиш мумкин: 1) ўпкада деструктив жараёнлар устун турган маҳалда ўпка абсцесси ёки гангренаи бошланиши; 2) плевра бўшлиғида йиринг тўпланиб бориши — плевра эмпиемаси бўлиши; 3) экссудат қотиб, ўпка паренхимасида фиброз тўқима ҳосил бўлиши. Бунинг натижасида ўпка ҳавосиз, худди гўштдек бўладиган зич тўқимага айланиб қолади — ўпка карнификацияси бошланади; 4) бактерияларнинг тарқаб кетиши, бунда менингит, менингоэнцефалит, артрит ёки инфекцион эндокардит бошланиши мумкин.

**Клиник манзараси.** Лобар пневмония ҳар қандай ёшда бошланиши мумкин. Касаллик одатда тўсатдан бошланади, дармон қуриб, ҳарорат кўтарилиши ва одамнинг титраб қақшаб туриши характерлидир. Йўтал бошланади, у аввалига қуруқ бўлади ёки йўтал маҳалида бироз суюқ балғам тушади. Қизил жигарланиш даврида балғам бирмунча қуюқ тортиб, табиатан йирингли ёки гемморрагик бўлиб қолади. Плеврит бошланганида кўкрак қафасида оғриқ туради, аускультация пайтида плевранинг ишқаланиш шовқини эшитилади. Пневмококк туфайли пайдо бўлган ва аксари 30—50 яшар кишиларда кузатиладиган пневмонияда менингит, артрит, инфекцион эндокардит сингари асоратлар учраши мумкин. Касаллик баъзан батамом барҳам топмай, эмпиема юзага келиши ҳам мумкин, камроқ ҳолларда абсцесслар пайдо бўлади.

Клебсиелла туфайли бошланадиган пневмония аксари заифлашиб қолган кишиларда, айниқса ичкиликвоз одамларда учрайди. Бу ҳам клиник жиҳатдан пневмококкли пневмония сингари ўтади. Лекин балғам энг бошданоқ қуюқ, желатинага ўхшаган бўлади, шу муносабат билан беморлар йўтал билан уни чиқариб ташлашга қийналади. Пневмониянинг бу хили ўлимга кўпроқ сабаб бўлади. Яллиғланиш жараёнининг бутунлай сўрилиб кетиши камдан-кам кузатилади. Кўпинча абсцесслар, бронхоэктазлар ва пневмосклерозга учраган жойлар пайдо бўлади.

## БРОНХОПНЕВМОНИЯ

*Бронхопневмония (ўчоқли пневмония) одатда бронхлар зарарланишидан кейин бошланади.* Мустақил касаллик сифатида инфекцияга кўпроқ мойил бўлган болаларда, ёши қайтиб қолган кишиларда, шунингдек заифлашиб қолган беморларда кузатилади. Катта ёшли одамларда ўчоқли пневмония грипп, сурункали бронхит, алкоголизм, рак устига қўшилади. Юрак етишмовчилиги бўлган касаллар, шунингдек иммуносупрессларни узоқ вақт ишлатиб келган одамлар бронхопневмонияларга анча мойил бўлиб қолади.

**Этиологияси.** Бронхопневмония қўзғатувчилари аксари стафилококк, стрептококк ва протейдир. Биздаги маълумотларга қараганда, сўнгги ўн йиллар давомида касаллик қўзғатувчиси сифатида энтеробактериялар ҳам ажратиб олинган. Йўтал рефлексини қайта-

риш маҳалида қайт қилиш туфайли меъда суюқлигининг нафас йўлларига тушиб қолиши натижасида бошланадиган пневмониялар алоҳида бир гуруҳни ташкил этади. Бундай аспирацион пневмонияларнинг бошланишида нафас йўлларининг кимёвий моддалардан таъсирланиши, шунингдек оғиз бўшлиғида яшайдиган микроорганизмлар этиология аҳамият касб этади.

**Патологик анатомияси.** *Бронхопневмония учун ўпканинг бир ёки бир неча бўлағида бир талай яллиғланиш ўчоқлари пайдо бўлиши худди ўзига хос, яъни патогномик белги бўлиб ҳисобланади.* Бронхопневмония аксари табиатан икки томонлама бўлади ва ўпканинг пастки бўлақларида бошланади. Бронхопневмония албатта бронхит ва бронхиолит билан биргаликда давом этиб боради.

Яллиғланиш ўчоқлари кесиб кўрилганида кулранг-қизил рангда бўлиши билан фарқ қилади, ўпка тўқимасидан сал кўтарилиб туради. Аниқ чегараларсиз, катта-кичик бўлади. Буларнинг диаметри 3 см дан 4 см гача боради. Баъзан улар бир-бирига қўшилиб кетган бўлади. Бундай ҳолларда бронхопневмония лобар пневмонияга ўхшаб кўринади. Бронхопневмонияда абсцесслар пайдо бўлиши мумкин. Яллиғланиш фокусига бевосита тақалиб турган ўпка пневмониясида гиперемия, шиш борлиги кўзга ташланади, ўпка тўқимасининг яллиғланиш ўчоғидан ташқаридаги паренхимаси зарарланмаган, интакт бўлади. Фибриноз ёки йирингли плеврит камдан-кам ҳолларда, шу билан бирга фақат яллиғланиш фокуси субплеврал тарзда бўлган пайтлардагина учрайди. Бронхопневмонияда яллиғланиш жараёни батамом сўрилиб кетиши ёки ўздан кейин ўчоқли фиброз қолдириши мумкин.

Микроскоп билан текшириб кўрилганида бронхлар, бронхиолалар йўлларида ва яқин атрофдаги альвеолаларда йирингли экссудат топилади, бу ерда жуда кўп нейтрофиллар ва бир оз миқдор фибрин бўлади. Бир қанча ҳолларда сероз ёки катарал бронхит ёки бронхиолит бошланади. Бунда шиллиқ парда қонга тўлиб, бўртиб туради. Қонга тўлган призматик эпителий кўчиб туша бошлайди, бу нарса бронхиал дарахтнинг мукоцилиар йўл билан тозаланиб туриш механизми бузилишига олиб келади. Бронхлар девори шишиб, уларда ҳужайрали инфильтрация пайдо бўлиши бронхларнинг дренаж функциясини издан чиқаради. Абсцесс пайдо бўлганида ўпка тўқимаси бутунлай емирилиб кетади. Ичак таёқчаси туфайли пайдо бўлган бронхопневмонияда чақалоқ болаларда, гоҳо катталарда ҳам интерстициал яллиғланиш реакцияси бошланиши мумкин.

**Клиник манзараси.** Бронхопневмония одамнинг умумий аҳволи ёмонлашиб бориши билан аста-секин бошланади. Тана ҳарорати одатда озгина кўтарилади, йўтал маҳалида йиринг тушиб туради. Нафас етишмовчилиги одатда унча кўп билинмайди. Асоратлари аксари пневмококкли пневмония маҳалида кузатилади. Яллиғланиш фокуслари карнификацияга учраши ёки йиринглаб, абсцесс ҳосил қилиши мумкин; Плевритлар камроқ учрайди.

## ПНЕВМОЦИСТАЛИ ПНЕВМОНИЯ

*Пневмоцистали пневмония оппортунистик инфекциялар қаторига киради ва одатда заифлашиб қолган касалларда, ОИТС билан оғриган кишиларда ёки бошқа турларидаги иммунитет танқислиги бўлган кишиларда бошланади. Табиатан ўчоқли тарзда бўлади, лекин инфекцияларга мойил беморларда касаллик тезгина ўпка паренхимасининг ҳаммасига ўтиб, респиратор дистресс-синдромга сабаб бўлиши мумкин.*

Микроскоп билан текшириб кўрилганида яллиғланиш бошланган жойдаги альвеолалар эозинофилли бир талай кўпиксимон массаларга тўлиб туради, улар оқсилга бой бўлиб, буларда цисталар топилади. Альвеолаларнинг тўсиқлари қалинлашган, шишган ва моноклеар ҳужайралар билан инфильтрланган бўлади. Пневмоцистали пневмония кўпчилик ҳолларда ўлимга сабаб бўлади.

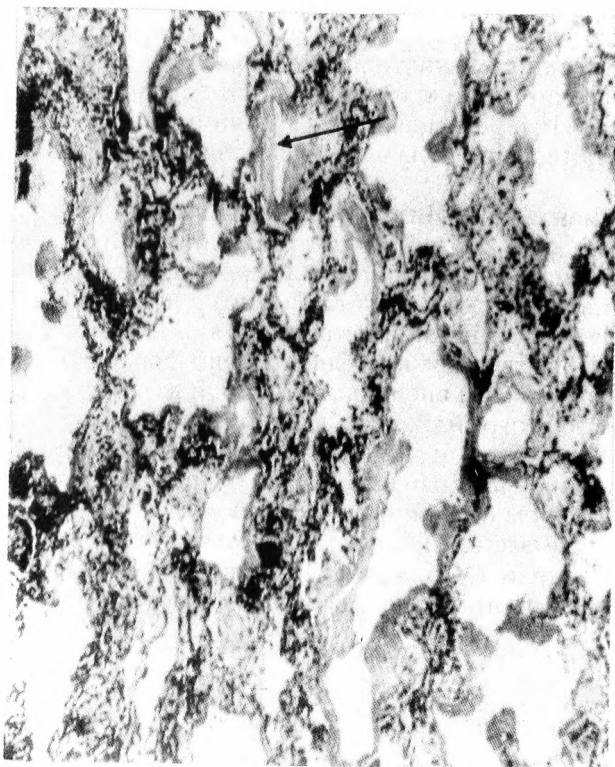
## ВИРУСЛИ ВА МИКОПЛАЗМАЛИ ПНЕВМОНИЯЛАР

*Бактериал пневмониялардан фарқ қилиб, вирусли ва микоплазмали пневмонияларда яллиғланиш жараёни альвеоляр тўсиқлар ва ўпка паренхимасининг интерстицийида бўлади. Альвеолалар бўшлиғида экссудат тўпланиб қолиши билан бирга ўтувчи экссудатив яллиғланиш бўлмаслигига кўра, пневмониянинг бу хили бирламчи антипневмония деб ҳам юритилади.*

Микоплазмали пневмония асосан болалар ва ёшларда кўрилади, табиатан спорадик бўлади ва аксари баҳорда ёки ёзнинг охирида бошланади. Болалар боғчалари, мактаблар, институтлар, ҳарбий лагерларда бу инфекциянинг чекланган эпидемиялари бошланиб қолиши мумкин. Микоплазмали интерстициал пневмониянинг кўзгатувчиси кўпгина ҳолларда микоплазма (*Mycoplasma pneumoniae*) дир.

Пастки респиратор йўллarning вирусли инфекцияси ҳар қандай ёшдаги одамларда кузатилади ва А, В, С гуруҳларига мансуб вируслар, аксари РС-вирус туфайли пайдо бўлади. Вирусли пневмонияга камроқ ҳолларда парагрипп вируслари ҳам сабаб бўлиши мумкин. Вирус инфекцияси одамнинг бактериал инфекцияга мойиллигини кучайтиришини таъкидлаб ўтиш керак. Микст-инфекция туфайли пайдо бўладиган бундай пневмониялар 20—30 фоиз ҳолларда ўлимга олиб боради, бу — нейтрофиллар билан макрофагларнинг бактерицидлик хоссаси сусайиб кетишига боғлиқ деб тахмин қилинади. Бизнинг маълумотларимизга қараганда, вирусли-бактериал пневмониялар 33,65 фоиз касалларнинг ўлимига сабаб бўлади.

**Патологик анатомияси.** Интерстициал пневмония морфологияси, унинг этиологиясидан қатъий назар, бир хил бўлади. Жараён



42- расм. Интерстициал вирусли пневмония, гиалин мембраналар ҳосил бўлган (стрелкада).

табиатан ўчоқли тусда бўлиши ёки бир томонлама, ё бўлмаса, икки томонлама лобар пневмониялар кўринишида ўтиши мумкин. Ўпканинг зарарланган қисмлари қон димланишига хос ҳодисалар борлиги, рангининг қизғиш бўлиб қолгани билан ажралиб туради. Ўпка оғирлиги бир қадар ортиб, 800 г га етиб қолади. Ўпка тўқимаси кесиб кўрилганида озгина экссудат оқиб тушади. Микроскопик текширишда яллиғланиш реакцияси альвеолалар деворлари атрофларида кузатилади. Альвеолалар бўшлиғи экссудатдан халос бўладию, лекин уларда бироз миқдор оқсилли суюқлик ва яккам-дуккам моноклеар ҳужайралар бўлиши мумкин. Альвеолаларнинг тўсиқлари қалинлашиб, шишиб туради ва лимфоцитлар, гистиоцитлар ҳамда плазмоцитлар билан инфильтрланган бўлади. Ўткир ҳолларда нейтрофиллар ҳам пайдо бўлиши мумкин. Альвеолалар тўсиқлари сезиларли даражада альтерацияга учраганида шу тўсиқлар орқали фибрин сизиб чиқиши баъзан пушти рангли гиалин мембраналар ҳосил бўлишига олиб келади (42-расм). Улар

альвеолалар девори бўйлаб жойлашган бўлади. Яшиндек тез ўтадиган гриппоз пневмония ҳолларида альвеола деворлари некрозга учраб, альвеоляр капиллярларда фибрин тромблари пайдо бўлиши мумкин. Интерстициал пневмониянинг енгил хилларида жараён табиатан қайтар бўлади ва ўпка тузилиши одатдаги ҳолга келиб қолади.

**Клиник манзараси.** Интерстициал пневмония қўзғатувчиси бир хил бўлганда ҳам, клиник ўтиши ҳар хил. Атипик пневмония аксари юқори нафас йўллариининг ўткир респиратор вирусли инфекцияси тарзида ўтади ва унга диагноз қўйилмайди. Бироқ, бир қанча ҳолларда бу пневмония табиатан яшиндек тез ўтадиган тусга кириб, 48 соат давомида ўлимга олиб боради. Касалликнинг бошида симптомлари специфик бўлмайди ва тана ҳарорати бир оз кўтарилиб, бош оғриғи, одам ланж бўлиб туради. Балғам ташламасдан қуруқ йўталиш типикдир. Физикал ўзгаришлар жуда оз бўлади. Гиалин мембраналар пайдо бўлган маҳалда респиратор дистресс-синдром бошланиши мумкин.

Асорат бермаган микоплазма ва вирусли пневмонияларнинг *оқибати* хайрли. Одатда одам бутунлай соғайиб кетади. Бактериал инфекция қўшилган маҳалларда жиддий асоратлар юзага келади.

## ЎПКА АБСЦЕССИ

*Ўпка абсцесси ўпка паренхимасининг некрози билан бирга давом этиб борадиган ва ўчоқли бўладиган йирингли яллиғланишдир.* Бунинг натижасида ириб йиринглаган массадан иборат фокус ҳосил бўлади.

Абсцесслар пайдо бўлишининг сабаби — асосан тилларанг стафилококк, бетагемолитик стрептококк, пневмококкдир. Аралаш инфекция ва анаэроб бактерияларнинг аҳамияти ҳам бор. Буларнинг орасида одамнинг оғиз бўшлиғида яшайдиган комменсал микроорганизмлар анча аҳамиятлидир. Ўпка абсцесслари пайдо бўлиш механизмида қуйидаги омиллар аҳамиятга эга:

1) масалан, кариоз тиш, бодомча безларни олиб ташлаш маҳалида, инфекция теккан материалнинг ҳаво йўлларига тушиб қолиши. Одам одатда коматоз ҳолатга тушиб қолганида, алкогольдан захарланганида қайт қилиб юбориши натижасида ошқозон суюқлигининг нафас йўлларига тушиб қолиши ҳам абсцесс пайдо бўлишига олиб келиши мумкин. Бундай ҳодиса заифлашиб қолган касалларда ёки одам йўтал рефлексини босиб турган пайтларда ҳам кузатилиши мумкин;

2) тилларанг стафилококк, клебсиелла, учинчи типдаги пневмококк туфайли пайдо бўлган пневмониялар кўпинча асорат бериб, абсцесс пайдо қилади. Замбуруғли пневмония ва бронхоэктазлар ҳам абсцесс пайдо бўлишига олиб келиши мумкин;



3) аксари бронхоген рак маҳалида кўриладиган бронхиолалар обструкцияси. Бунда бронхларнинг дренаж функцияси бузилиб, дистал ателектазлар пайдо бўлади, ўсма парчалари нафас йўлларига тушиб қолади, бу, сепсис бошланишига ҳам олиб келади. Ўпкада абсцесс бошланиши ўсманинг ўзи йиринглаб кетганига боғлиқ бўлиши ҳам мумкин;

4) септик тромбофлебит ёки инфекцион эндокардит маҳалида юзага келадиган ўнг ўпка септик эмболияси;

5) кўкрак қафаси шикастланганида, қорин бўшлиғидаги инфекция диафрагма орқали ёриб чиққанида тўғридан-тўғри ўпка тўқимасига бактериялар ўтиб қолиши, перитонит ёки жигарнинг амёбага алоқадор абсцессларида ҳам шундай ҳодиса кузатилади.

Бироқ, бир қанча ҳолларда абсцесснинг нима сабабдан пайдо бўлганини аниқлаш қийин бўлади. Мана шундай ҳолларни ўпканинг *бирламчи криптоген абсцесси* дейилади.

**Патологик анатомияси.** Абсцесслар одатда ҳар хил катталиқда бўлиб, диаметри бир неча миллиметрдан 5—6 см гача боради. Абсцесснинг олган жойи пайдо бўлиш механизмига боғлиқдир. Чунончи, инфекцияли материал аспирацияси туфайли пайдо бўладиган абсцесслар аксари ўнг томонда жойлашиб, одатда, битта яхлит бўлади ва ўпканинг устки бўлағида (ўпка учидан пастроқда) ҳамда аксилляр чизиқ бўйлаб жойлашади. Пневмония ёки бронхоэктазиянинг асорати тариқасида юзага келадиган абсцесслар табиатан кўп бўлади, ўпка асосидан жой олади ва ҳамма ёққа тарқалган бўлади. Септик эмболия туфайли пайдо бўлган абсцесслар ҳам кўп бўлади ва ўпканинг ҳар қандай қисмини зарарлаши мумкин.

Ўпка абсцесслари ёнгинасидан ўтган бронхлар йўлига ёрилиши мумкин. Бунда йиринг билан балғам бирга чиқиб кетади (дренаж). Абсцессларда бошланадиган протеолитик жараёнлар чегаралари унча аниқ билинмайдиган бўшлиқлар ҳосил бўлишига олиб келиши мумкин. Абсцесснинг теварак-атрофидаги ўпка тўқимасида шиш пайдо бўлиб, қон билан таъмиланишни бузди ва шу тариқа ишемик некроз (ўпка гангрена) бошланишига олиб келади. Абсцесс плевра бўшлиғига ёрилиб, бронхоплеврал фистула ҳосил бўлиши ҳам мумкин. Натижада пневмоторакс ёки плевра эмпиемаси бошланади. Микроскоп билан текшириб кўрилганида йиринг билан тўлиб турган бўшлиқ топилади, унинг ўртасида бир талай нейтрофиллар сақланиб қолган ва ириб келаётган бўлади. Эски абсцесс атрофида капиллярларга бой грануляцион тўқимадан иборат кичикроқ кўтарма юзага келади. Сурункали абсцессда лимфоцитлар, плазматик ҳужайралар ва макрофаглар билан инфильтрланган сезиларли фиброз капсула бўлади.

**Клиник манзараси.** Худди бронхоэктазия сингари, ўпка абсцесси учун ҳам одамнинг қаттиқ йўталиб, бир талай йирингли

ёки қон аралаш қизил балғам ташлаб туриши характерлидир. Ўп-кадан талайгина қон кетиб турадиган ҳоллар (гемофтиз) ҳам уч-райди, бундай ҳодиса йирингли некротик жараён йирик томир-ларга ўтиб кетган маҳалларда кузатилади. Касалликнинг энг муҳим симптоми абсцесс тўсатдан бронхга очилиб қолганида бошлана-диган йўтал хуружидир. Лекин абсцесс бронхга очилмаган бўлса, балғам жуда кам тушадиган бўлиши мумкин. Тана ҳарорати анча кўтарилиб, одамнинг дармони куриб бориши ҳам характерлидир. Жараён плеврага ўтганида плеврага алоқадор оғриқлар бошлана-ди. Одам хансирамайди. Сурункали абсцессда одам озиб, анемия бошланади, бир қанча ҳолларда висцерал органларда амилоидоз авж олади.

## ЎПКА ЎСМАЛАРИ

Ўпка ўсмалари гистогенези жиҳатидан ҳар хил бўлиши билан ажралиб туради. Улар мезенхимадан келиб чиқиши (хондромалар, фибромалар, ангиомалар, лейомиомалар ёки буларнинг хавфли аналоглари), ё бўлмаса, келиб чиқиши жиҳатидан эпителиал бўли-ши мумкин (бронхоген аденома, бронхоген рак, бронхоальвеоляр рак). Ўпканинг хавфли ўсмалари кўпинча метастатик, гоҳо бир-ламчи (бронхоген) ўсмалардан иборат бўлади.

### БРОНХОГЕН РАК

Бронхоген рак бирмунча кенг тарқалган ўпка ўсмалари жумла-сига киради ва ўлимнинг ҳаммадан кўп учрайдиган сабабларидан бири саналади. Ўпка раки аёллардагига қараганда 40—70 яшар эр-какларда кўпроқ учрайди. Чекадиган кишиларда бронхоген рак чекмайдиган одамларга қараганда ўн баробар кўп кузатилади.

**Этиологияси ва патогенези.** Ўпкада турли хиллардаги рак пайдо бўлиши ҳозир генларнинг зарарланишига боғлиқ, шу генларнинг зарарланиши натижасида бронхлар эпителийси ўсма хужайрала-рига айланиб боради деб ҳисобланади. Генлар ўзгаришининг кўпай-иб бориши онкоген хужайралар ва ўсма супрессор генларига таъ-сир кўрсатади деб тахмин қилинади. Майда хужайрали рак бир қанча онкогенлар, жумладан L-мус, N-мус онкогенларнинг ўзга-риши ва раf геннинг мутацияга учраши билан таърифланади. Бун-дан ташқари, ўсмалар супрессор генлари — p53 ва Rb нинг мута-цияга учраб, фаоллиги йўқолиб қолиши ҳам характерлидир. Жумладан, майда хужайрали ўпка ракида 3 хромосоманинг мана шу супрессор генлар жойлашган қисқа елкасида делеция кузати-лади. Ясси хужайрали ўпка ракида ўсиш омили рецепторларининг анча жонли экспрессияси кузатилади-ки, бу нарса рак келиб чиқи-

шида шу полипептидлар аҳамияти бор, деган хаёлга олиб келадн. Аденокарциномаларнинг пайдо бўлиши K-ras геннинг мутацияга учрашига боғлиқ.

Ўпка раки пайдо бўлишининг энг катта хавфи чекиш эканлиги ҳозир аниқланган, статистика, клиника ва тажриба маълумотлари шундан дарак беради. Статистикага қараганда, ашаддий кашанда-ларда учрайдиган ўпка раки ва улар чекиб тугатган сигареталар сони ўртасида бевосита боғланиш бор. Кўп йиллар давомида кунига 40 тагача сигарета чекадиган кашандаларда ўпка раки пайдо бўлиш эҳтимоли 20 баравар кўпроқ бўлади. Бундай кашандаларнинг 80 фоизиди ўпка раки пайдо бўлади. Сигарета тутуни чекмайдиган одамларга ҳам жуда зарарлидир.

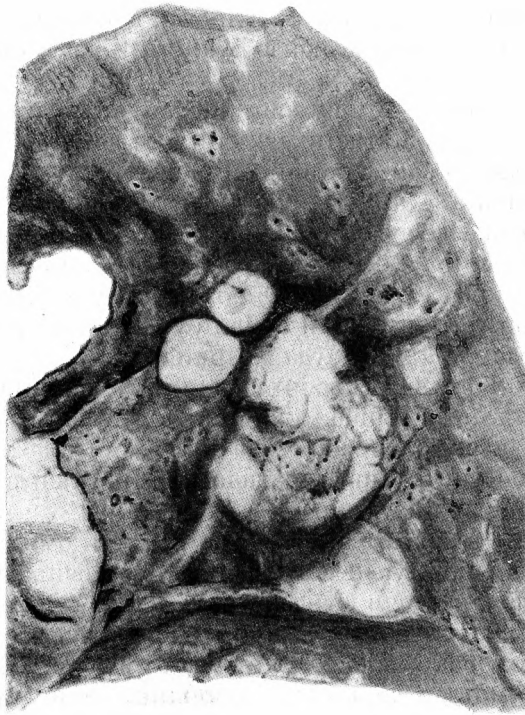Чекадиган одамларда бронхлар эпителийсининг тобора кўпроқ альтерацияга учраб бориши клиник кузатувлардан маълум. Чунончи, тамаки тутуни таъсири остида аввал бронхлар эпителийси кўп қаватли ясси эпителийга айланади, кейин дисплазия бошланиб, cancer in situ пайдо бўлади.

Ўпка ракига олиб келиши мумкин бўлган омиллар тариқасида радиация ҳам бор, уран шахталарида ишловчиларда ўпка ракининг кўп учраб туриши шундан далолат беради; айниқса таркибида асбест, никель, хром бўладиган ифлос ҳаво ҳам шу жиҳатдан хавфли. Ўпка раки чандиқ тўқимаси атрофида бўлиши мумкин, деган маълумотлар диққатга сазовордир, лекин бундай ракнинг қай тариқа келиб чиқиши аниқ эмас.

**Патологик анатомияси.** Ўпка раки олган жойи, катта-кичиклиги, қай шаклда ўсиб бориши, гистологик тузилиши ва ривожланишининг қайси даврда турганлиги жиҳатидан жуда хилма-хил бўлади.

Қай тариқа ривожланиб бораётганига қараб, эндобронхиал (экзофит тарзда ўсиб борадиган) ва перибронхиал (эндофит тарзда ўсиб борадиган) рак тафовут қилинади. Ўсманинг олган жойига қараб: 1) асосий ва сегментар бронхларни зарарлайдиган марказий рак; 2) майда бронхлар эпителийсидан ўсиб чиқиб, ўпка перифериясига тарқаб борадиган периферик рак ажратилади (43-расм).

*Ўпка раки гистологик тузилиши жиҳатидан ҳам жуда ҳар хил бўлади, гистологик тузилишига қараб ясси ҳужайрали рак, аденокарцинома, майда ҳужайрали, думалоқ ҳужайрали рак ва аралаш рак тафовут этилади. Бронхоген ракнинг ҳозиргина айтиб ўтилган шу хиллари куйидаги умумий хусусиятларга эгадир: уларнинг ҳаммаси йирик (асосий) бронхлар эпителийсидан келиб чиқади, инвазив равишда ўсиб бориб, ёйилиб кетадиган бўлиши билан ажралиб туради, турли органларга, хусусан жигар, буйрак усти безлари, бош мия, суякларга кўп метастазлар беради. Ўпка раки-*



43- расм. Бронхоген рак.

нинг ҳамма турлари, айниқса майда ҳужайрали рак, паранеопластик синдром бошланишига йўл очадиган биологик фаол моддаларни синтезлай олади.

**Ясси ҳужайрали ўпка раки** кўпроқ эркекларда учрайди, оладиган жойи жиҳатидан марказий рак бўлиб ҳисобланади, яъни йирик бронхларни зарарлайди; ўпка илдизидаги лимфа тугунларига тез тарқалади. Ракнинг бошқа гистологик шаклларида фарқ қилиб, кўкрак қафасидан ташқарига кеч муддатларда метастазлар беради. Ясси ҳужайрали рак бошланишидан аввал, одатда, бронхлар эпителийси метаплазияга учрайди, кейин дисплазия бошланиб, сўнгра *cancer in situ* пайдо бўлади.

Ўпка раки симптомлари ўсма бронхларни босиб ёки бекитиб қўйган маҳаллардагина маълум беради. Бронхларнинг эндобронхиал ракида оғир асоратлар: ателектазлар, йирингли-пневмония ўчоқлари, ўпка гангренаши, эмпиемаси пайдо бўлади. Ана шу даврда 70—90 фоиз ҳолларда регионар лимфа тугунларида, 50—60 фоиз ҳолларда олисдаги лимфа тугунларида метастазлар пайдо бўлади.

Гистологик тузилиши жиҳатидан бу раkning икки тури — юк-сак даражада табақалашиб, мугузланиб борувчи ясси хужайрали рак ва рак марварид доналари ҳосил қилмасдан ўсадиган, кам табақалашган рак.

**Аденокарцинома.** Бу ўсма аёлларда кўпроқ учрайди ва асосан ўпканинг периферик томонида жойлашиб, жуда секинлик билан ўсиб боради ва унча катта бўлмайди. Типик ҳолларда ўсма ранги оқ гугурт тусида, қаттиқ бўлиши билан ажралиб туради. Аденокарцинома бронхлар деворига инфильтрланиб ёки уни емириб, атрофдаги ўпка тўқимасига тарқалиб боради. Микроскоп билан текшириб кўрилганида бу ўсма ацинар, тубуляр ёки папилляр тузилмалар ҳосил қилувчи кубсимон ёки цилиндрсимон шаклдаги хужайралардан иборат бўлади. Аденокарцинома айниқса жигар, буйрак усти безлари, бош мия суякларига жуда барвақт метастазлар беради.

**Бронхоальвеоляр рак.** Аденокарциномаларнинг тур-хилларидан бири бўлмиш бронхоальвеоляр рак бронхлар аденокарциномасига қараганда анча кам учрайди ва бирламчи ўпка ўсмаларининг 2—5 фоизини ташкил этади. Раkning бу тури уни бошқалардан ажратиб турадиган баъзи хусусиятларга эга: 1) у ҳамшиша периферик ва солитар тузилишга эга бўлади, 2) ҳеч қачон йирик бронхлардан ўсиб чиқмайди, 3) гистологик тузилиши жиҳатидан бронхоген аденокарциномадан фарқ қилади.

Бу ўсманинг тугунли, мультицентрик ва диффуз равишда ўсиб борадиган (пневмониясимон) шакллари тафовут этилади.

*Бронхоальвеоляр раkning тугунли шакли* одатда ўпка пастки бўлагининг перифериясидан жой оладиган солитар тугун пайдо бўлиши билан таърифланади, ранги кулранг бўлади, диаметри 10 см гача ўтиб боради. Ҳамма хужайралари одатда муцин ишлаб чиқармайди, кубсимон шаклда бўлиб, альвеоляр тўсиқлари бўйлаб жойлашмасдан, балки уларнинг бағридан жой олади ва папилляр ўсимталар ҳосил қилади. Хужайраларнинг ядролари йирик, гиперхром бўлиб, хужайранинг марказида туради. Уларда митозларни ҳам кўриш мумкин.

*Мультицентрик бронхоальвеоляр ракда* ўпканинг бир ёки 2—3 бўлагининг периферик томонларида консистенцияси жиҳатидан муциноз тўқимага ўхшаб кетадиган бир талай ўсма тугунлари топилади. Гистологик жиҳатдан олганда бу ўсма сақланиб қолган альвеолалар тўсиқлари бўйлаб жойлашадиган цилиндрсимон хужайралардан иборатдир. Уларнинг ядролари майдароқ, хужайраларнинг асосидан жой олган бўлади, митозлар онда-сонда кўзга ташланади. Бу ўсмада хужайрадан ташқарида ва хужайра ичида бўладиган бир талай шилимшиқ топилади.

*Бронхоальвеоляр раkning пневмониясимон шаклида* ўпканинг бутун бир бўлаги табиатан дам кулранг жигарланиш тусига, дам ўпка

тўқимаси ириб, каверналар ҳосил бўладиган ва қон кетиб турадиган казеоз пневмония тусига киради.

Бронхоальвеоляр раkning қай тарика келиб чиқиши тўғрисида номаълум нарсалар кўп. Баъзи тадқиқотчилар уни аксари бронхиолаларда пайдо бўлиб, кейин альвеолаларга тарқалиб борадиган, юксак даражада табақалашган аденокарцинома деб ҳисоблайдилар. *Бироқ сўнгги йилларда бронхоальвеоляр раkning пайдо бўлишида уч хилдаги ҳужайраларнинг роль ўйнаши мумкинлигини кўрсатадиган маълумотлар қўлга киритилди. Бу ҳужайралар қаторига бронхиолаларнинг муцин ишлаб чиқарувчи ҳужайралари, иккинчи тартибдаги пневмоцитлар, ҳилпилловчи эпителий бўлиб ҳисобланмайдиган Клар ҳужайралари киради. Ўпка ракининг бу хили вируслар туйлаи пайдо бўлади, деб тахмин қилинади.*

**Майда ҳужайрали рак** тез ўсиб, атрофдаги тўқимага инфильтрланиб бориши ва турли органларга барвақт метастазлар бериши билан ажралиб туради. Бу ўсмага хирургик йўл билан даво қилса бўлади, шу муносабат билан фақат радио- ва кимётерапия қўлланилади.

Майда ҳужайрали раkning гистогенези аниқ эмас. Ҳужайралар цитоплазмасида карциноид учун характерли гранулаларга ўхшаб кетадиган қаттиқ нейросекретор гранулалар бўлиши бу ўсманинг Кульчицкий ҳужайраларидан келиб чиқишини кўрсатади. Уларнинг APUD-система ўсма-ларига мансублиги биологик фаол моддаларни, масалан, паранеопластик синдром бошланишига сабаб бўладиган гормонларни ишлаб чиқара оладиган бўлиши билан тасдиқланади. Майда ҳужайрали рак кўпроқ эркакларда кузатилади. Каттагина бўладиган кулранг тусли юмшоқ ўсма массаси кўринишида кўзга ташланади. Ўсма ўпка тўқимасининг марказидан жой олади ва турли йўналишларда ўсиб боради. Ўпка илдизи ва кўкс оралиғидаги лимфа тугунлари жараёнга кўшилиб кетади. Бу ўсма камдан-кам ҳолларда ўпканинг перифериясидан жой олади, бунда дастлабки метастазлари паратрахеал тугунларида пайдо бўлади. Ўсма ҳужайраларининг микроскопик тузилишига қараб, майда ҳужайрали раkning икки тури: сулисимон ҳужайрали рак ва оралиқ рак тафовут қилинади.

*Сулисимон ҳужайрали рак* цитоплазмасининг ҳажми кичикроқ ва ядролари гиперхром бўлиши билан ажралиб турадиган, лимфоцитларга ўхшаб кетадиган майда-майда қора рангли ҳужайралардан иборат бўлади. Кўп метастазлар бериши характерлидир. Ўсма ҳужайралари қон томирлари атрофида кўпинча сохта гўшшаларга ўхшаб кетадиган тузилмалар ҳосил қилади. Гоҳо бу тузилмалар дуксимон шаклда бўлади.

*Майда ҳужайрали раkning оралиқ хили* ўзининг катталиги жиҳатидан сулисимон ва йирик ҳужайрали рак ҳужайралари ўртасида оралиқ ўринни эгаллайдиган ҳужайралардан ташкил топган. Ўсма

стромаси бир талай лимфоцитлар ва плазмоцитлар билан инфильтранган. Бу хилдаги раkning яна бир муҳим белгиси — ўсма ҳужайраларининг уялар кўринишида тўпланиб туришидир. Майда ҳужайралари рак 20—40 фоиз ҳолларда пептидли гормонлар ишлаб чиқара олади.

**Йирик ҳужайрали ўпка раки** пуфаксимон йирик ядролари бўладиган анапластик ҳужайралардан иборатдир. Бу ўсма кўпинча перифериядан жой олади. Оқибати ёмон, чунки бу рак олисдаги органларга, асосан, жигар, буйрак усти безлари, бош мияга барвақт метастазлар беради.

Ўпка ракининг *аралаш хиллари* ҳам тасвирланган.

**Клиник манзараси.** Ўпка ракининг клиник ўтиши жуда ҳар хил, чунки у жуда турли тарзда тарқалиб боради. Ўпка раки учун ўсманинг турли йўналишларда тарқалиб, кўпинча жигар, буйрак усти безлари, бош мияга метастазлар бериши характерли эканлигини эсда тутиш лозим. Ўсма плевра ва перикардга ўтиши ва экссудатив плеврит ва перикардитга сабаб бўлиши ҳам мумкин. Бунда экссудат аксари геморрагик тусда бўлади. Бронхоген ўпка раки йирик томирларни босиб қўйиб, устки ковак вена синдромига сабаб бўлиши мумкин. Ўпканинг учки томонида жойлашган ўсма симпатик чигалга ўтиб, тирсак нерви бўйлаб бошланадиган қаттиқ оғриққа ёки Горнер синдромига (энофтальм, птоз, миозга) сабаб бўлиши мумкин.

Ўпка раки баъзан мутлақо симптомларсиз давом этиб бориб, бошқа органларда метастазлар ҳосил қилган ва вақтидан ўтган ҳолларда ниҳоятда хилма-хил клиник манзарани беради. Чунончи, қизилўнғачга ўсиб кирган ўсма клиник ўтиши жиҳатидан қизилўнғачнинг бирламчи ракига жуда ўхшаб кетади. Касалликка плевра ва перикард ҳам қўшилган маҳалларда экссудатли плеврит ва перикардит манзараси юзага келади. Ўпка раки устки ковак венани босиб қўйган маҳалларда устки ковак вена синдроми бошланади. Суяк системасига берган метастазлари суяк моддасининг сўрилиб кетишига сабаб бўлиб, суяклар остеопорозига олиб келади. Жигарга метастазлар берган маҳалларда гепатомегалия ва обтурацион сариқлик бошланади. Ўпка ракидан бош мияга ўтган метастазларнинг клиник аломатлари алоҳида аҳамиятга эга. Бунда ниҳоятда хилма-хил ва турлича неврологик симптомлар пайдо бўлади. Метастатик ўсма тугунларига қон қуйилиши геморрагик инсулт манзарасини бериши мумкин. Тобора зўрайиб борадиган фалаж бошланиши, ақли пастликка хос симптомлар ва бошқа ҳар хил неврологик симптоматика пайдо бўлиши мумкин. Ўсма буйрак усти безларига метастазлар берганида Аддисон касаллиги бошланади.

Ўпка ракида ўпка гангрена, абсцесси, рак каверналари сингари ўпка ичида асоратлар ҳам бошланиши мумкин. Касалларнинг 3—10 фоизда гиперкальциемия, Кушинг синдроми (АКТГ кўп

ишланиб чиқиши муносабати билан), қандсиз диабет билан намоён бўладиган паранеопластик синдром бошланади. Миопатиялар, нейрпатиялар ҳам характерлидир. Гиперкальциемия бошланиши суяк моддасининг сўрилиб боришига боғлиқки, бундай ҳодиса майда ҳужайрали ўпка ракида айниқса сезиларли бўлади, шунингдек паратгормон кўп ишланиб чиқиши муносабати билан ҳам рўй беради.

### БРОНХЛАР КАРЦИНОИДИ

Бронхлар карциноиди 5 фоиз беморларда, аксари 40 ёшгача бўлган кишиларда учрайди ва даволаса бўладиган ўсма саналади. Бронхларнинг шиллиқ пардасида жойлашадиган Кульчицкий ҳужайраларидан келиб чиқади. Макроскопик жиҳатдан олганда бронхоген карциноиднинг икки хили: 1) *полиплар ва 2) пиллакчалар кўринишидаги карциноид* тафовут қилинади. Пиллакчалар кўринишидаги карциноид бронхлар шиллиқ пардасида жойлашган бўлади ва бронхлар деворига ўсиб кириб, перибронхиал тўқимага ҳам ўтиб кетади.

Карциноид асосан ўпка илдизидаги лимфа тугунларига, гоҳо бирмунча олисдаги орган ва тўқималар (жигар)га метастазлар беради. Микроскопик жиҳатдан олганда бу ўсма ядролари думалоқ бўладиган кубсимон шаклдаги ҳужайралардан иборатдир. Уларда бирмунча миқдорда митозлар ҳам кўзга ташланади. Анаплазия бўлмайди ёки жуда кам даражада бўлади. Ҳужайралар ҳар хил тузилмаларни: уялар, тортмалар, безга ўхшаб кетадиган тузилмаларни ҳосил қилади, уларнинг орасида суст ифодаланган строма жойлашган бўлади. Субмикроскопик жиҳатдан олганда ўсма ҳужайраларида нейросекретор гранулалар топилади.

Бронхоген карциноид клиник жиҳатдан йўтал, қон туфлаш (гемотиз), қайталаниб турадиган бронхлар ва ўпка инфекцияси билан ифодаланади. Бу ўсма гоҳо карциноид синдромга ҳам сабаб бўлади.

### ПЛЕВРИТЛАР

Плеврада ҳар хил патологик жараёнлар бошланиши мумкин, булар ичида плеврит, гидроторакс, гемоторакс, пневмоторакс, плевра ўсмалари клиник жиҳатдан ҳаммадан катта аҳамиятга эга. Плевра бўшлиғида трансудат тўплиниб бориши мумкин. Юрак етишмовчилиги ва гипопропротеинемия маҳалида шундай ҳодиса кузатилади ва бу жараён *гидроторакс* деб аталади. Трансудат солиштирма оғирлиги паст, тиниқ, лимфоцитлари ва мезотелиал ҳужайралари кам бўлиши билан эксудатдан фарқ қилади. Нейтрофил лейкоцитлар бўлмайди.



Плевра таъсирланиши ёки микроорганизмлар инвазияси туфайли пайдо бўлган плевритларда экссудат тўпланиб бориши қайд қилинади. Плевра бўшлиғида экссудат тўпланиб бориши билан ўтадиган экссудатив плеврит: 1) бронхоген рак, мезотелиома ва метастатик ўпка ёки плевра ракида; 2) ўпка инфарктида; 3) пневмонияда; 4) вирусли плевритда кузатилади.

Қизил (волчанка) югирик, ревматоид артрит, уремия, туберкулёзда ҳам плеврит пайдо бўлиши тасвирланган. Ўсмага алоқадор бўлган экссудатив плеврит кўпинча ёши 40 дан ошган одамларда кузатилади, ҳарорат кўтарилмасдан ва оғриқ бўлмасдан ўтади. Цитологик текширишда экссудатда ўсма хужайралари ва яллиғланишга хос хужайралар топилади. Миокард инфарктига алоқадор плевритда гемorraгик экссудат тўпланиб боради, бунда бир талай полиморф ядроли ва моноклеар хужайралар бўлади. Плевритнинг бу хили клиник жиҳатдан олганда тўсатдан бошланадиган хансираш, плевритик оғриқлар билан таърифланади.

Пневмонияга (аксари пневмококклар туфайли пайдо бўлган пневмонияга) алоқадор плевритлар плевра таъсирланиши ёки бактериялар ўтиб қолиши туфайли пайдо бўлиши мумкин. Плеврага бактериялар ўтиб қолганида экссудат фибриноз ёки йирингли тусга киради.

Транссудат ва сероз экссудат, этиологияси қандай бўлишидан қатъий назар, одатда сўрилиб кетади. Гемorraгик, фибриноз ва йирингли экссудатлар аксари битишмалар ҳосил қилади. Плевра қалинлашиб, плевра фибрози бошланиши, гоҳо плеврага оҳақ ўтириб қолиши мумкин.

*Гемоторакс* плевра бўшлиғига қон йиғилиб қолишидир. У кўкрак аортаси аневризмаси ёрилганида ўлимга олиб борадиган асорат тарикасида бошланади. Гемотораксда гемorraгик экссудатдагидан фарқ қилиб, плевра бўшлиғида қон лахталари топилади.

*Хилоторакс*, бу — плевра бўшлиғида таркибида липидларнинг ниҳоятда майда-майда томчилари бўладиган лимфа суюқлигининг тўпланиб қолишидир. Хилоторакс бошланиши йирик лимфа йўлларининг кўкс оралиғи ўсмаси, масалан, лимфома билан босилиб, бекилиб қолганидан дарак беради.

*Пневмоторакс* — плевра бўшлиқларида ҳаво ёки бошқа газнинг тўпланиб қолишидир. У бирламчи (оддий) ёки иккиламчи бўлиши мумкин. *Бирламчи пневмоторакс* ўпка касалликлари йўқ маҳалда бошланадиган бўлса, *иккиламчи пневмоторакс* ўпка ёки кўкрак қафасидаги патологик жараёнларнинг асорати бўлиб ҳисобланади (масалан, қовурғалар синган маҳалда ёки эмфизема даврида). Ўпкада субплеврал тарзда жойлашган ва альвеолалар ёки бронхларни плевра бўшлиғи билан туташтирадиган патологик ўчоқ ёрилиб кетганида ҳам иккиламчи пневмоторакс бошланиши мумкин. Масалан, ўпка абсцесси, туберкулёзи, ракида шундай ҳодиса

бўлиши мумкин. Пневмотораксинг бу хили ёши 40 дан ошган кишиларда кузатилади. Бирламчи (ёки оддий) пневмоторакс, аксинча, ёш эркакларда учрайди, сабаби номаълум.

Пневмотораксинг асоратлари ҳар хил. Ўпка ателектазлари бошланиши мумкин, бунда бир неча ҳафта давомида ўпка ёзилиб, ростланмайдиган бўлса, фиброз бошланади. Натижада ўпка қотиб қолгандек бўлиб тураверади. Пневмоторакс шароитларида ўпка тўқимаси инфекцияларга анча сезгир бўлиб қолади. Плевра бўшлиқларида сероз суюқлик тўпланиб қолиши ҳам мумкин. Бунда гидропневмоторакс ҳам бошланади. *Плевра эмпиемаси* ҳам плевритнинг жиддий асорати саналади. Бирламчи пневмоторакс ҳам, иккиламчи пневмоторакс ҳам рецидивлар бериши мумкин.

## ТИШ-ЖАҒ СИСТЕМАСИ ВА ОҒИЗ БЎШЛИҒИ ОРҒАНЛАРИ КАСАЛЛИКЛАРИ

### ТИШ КАСАЛЛИКЛАРИ ВА УЛАР- НИНГ АСОРАТЛАРИ

**Тишнинг кариесмас касал-  
ликлари**

**Кариес**

**Пульпит**

**Периодонтит**

**Гингивит**

**Пародонт касалликлари**

### ОҒИЗ БЎШЛИҒИ ШИЛЛИҚ ПАРДАСИ КАСАЛЛИКЛАРИ

**Хейлитлар**

**Стоматитлар**

**Ўсма олди касалликлари ва  
ўсмалар**

*Лейкоплакия*

*Эритроплакия*

*Папиллома*

*Ясси ҳужайрали рак*

### СЎЛАК БЕЗЛАРИ КАСАЛЛИКЛАРИ

**Сиалоаденит**

**Ўсмалар:**

*Сиалоаденома*

*Оксифил-ҳужайрали аденома*

*Аденолимфома*

*Плеоморф аденома*

*Мукоэпидермоид ўсма*

*Цилиндрома*

### ЖАҒ СУЯКЛАРИ КАСАЛЛИКЛАРИ

**Периостит**

**Одонтоген остеомиелит**

**Ўсмасимон касалликлар**

*Эпителиал кисталар*

*Эпулис*

*Фиброз дисплазия*

*Херувизм*

*Эозинофил гранулёма*

*Қаттиқ одонтома*

**Одонтоген ўсмалар**

*Амелобластома*

*Юмшоқ одонтома*

*Цементома*

**Жағ суяклари ўсмалари**

*Остеоид-остеома*

*Остеобластокластома*

## ТИШ КАСАЛЛИКЛАРИ ВА УЛАРНИНГ АСОРАТЛАРИ

Тиш касалликлари ўзининг этиологияси, патогенези, клиникаси ва патологик анатомияси жиҳатидан жуда ҳар хил. Ушбу бўлимда биз уларнинг фақат асосий ва стоматология амалиётида кўп учраб турадиган хилларини: кариесмас тиш касалликлари, кариес, пульпит, периодонтит, гингивит, пародонт касалликларини кўриб чиқамиз, холос.

## ТИШНИНГ КАРИЕСМАС КАСАЛЛИКЛАРИ

**Тиш қаттиқ тўқималарининг понасимон нуқсонлари** тишнинг вестибуляр юзасида, аксари биринчи премолярлар соҳасида жойлашади. *Бунга асосан эмаль ва дентин органик моддасининг трофик бузилишига алоқадор зарарланиши сабаб бўлади.* Нуқсонлар бир ёки иккала жағнинг айрим тишлари бўйинчасининг соҳасида, кескин чегараланиб турадиган жойда пайдо бўла бошлайди. Тишнинг қаттиқ тўқималари жуда кўп зарарланишига қарамай, пульпа кўпчилик ҳолларда иккиламчи қаттиқ дентин билан бекилганча қолаверади. Нуқсон соҳасида дентин зичлашган, тиш бўшлиғи торайган, пульпа тўқимаси склерозга учраган бўлади, дентин ўрнини босувчи модда ҳам топилади. Бундай нуқсонларнинг келиб чиқиши эндокрин ўзгаришлар, марказий нерв системаси, меъда-ичак йўли касалликларига боғлиқ, улар кўпинча пародонт касалликлари билан биргаликда давом этиб боради. Микроскопик текширишда цемент йўқолиб кетганлиги ва дентин периферик қатламининг тиниқ бўлиб қолганлиги топилади. Дентин каналчаларининг йўлида одатда микроорганизмлар бўлади.

**Флюороз ёки эмаль доғлари курак ва оғиз тишлар эмалида бўрсимон доғлар ёки йўллар пайдо бўлиши билан ифодаланади, уларнинг катталиги 3—4 мм бўлади.** Жараён зўрайиб борганида бу доғлар ва йўллар оч сариқ, жигарранг ва тўқ жигарранг тусга кириши мумкин. Флюороз сув ва овқат маҳсулотлари билан бирга организмга узоқ муддат давомида ортиқча миқдорда 12—16 мг/л (0,7—1,3 мг/л ўрнига) фтор кириб туришига боғлиқ. Тиш доғлари умрбод сақланиб қолади.

Тишларда табиатан қандай ўзгаришлар рўй беришига қараб *флюорознинг тўрт босқичи* тафовут қилинади. *Биринчи босқичида* курак тишлар юзасининг учдан бир қисмида ёки биринчи катта илдизли тишларнинг чайнов дўмбоқчаларида бўрсимон майда-майда доғ ва йўллар топилади. *Иккинчи босқичида* алоҳида ёки бир талай бўлиб турган бўрсимон доғлар тиш коронкасининг ярмини эгаллаб олади. Доғлар оч сариқ тусда бўлиши мумкин. *Учинчи босқичида* тиш юзаси ғадир-будир ҳолга келиб, тишлар анча мўрт, осон емириладиган бўлиб қолади. *Тўртинчи босқичида* тишлар емирилиб, жуда мўртлашади ва салга уваланиб кетаверади. Доғ босган эмаль микроскоп билан текширилганида эмаль призмаларининг нотўғри жойлашиб тургани кўзга ташланади, унда рангли парчалар ҳосил бўлиши ҳисобига пигментация пайдо бўлиб, баъзан анча тарқалади.

## КАРИЕС

*Кариес — мураккаб патологик жараёндир. У тиш қаттиқ тўқималарининг деминераллашуви ва аста-секин емирилиб кетиши ҳамда кейинчалик тиш ковак бўлиб қолиши билан ифодаланадиган мурак-*

*каб патологик жараёндир.* Бу мураккаб жараён тиш пульпаси ва соғлом, қаттиқ тўқималарда юз берадиган реактив ўзгаришлар билан бирга давом этиб боради.

Кариес энг кўп тарқалган тиш оғриқларидан биридир, шу билан бирга ер шарининг турли иқлимий-жуғрофик минтақаларида у жуда ҳар хил тарқалган (50 фоиздан тортиб 100 фоизгача одамларда учрайди). Кариес — аҳолиси, тозаланган углеводларни кўп миқдорда ишлатадиган, саноати ривожланган мамлакатларда анча кўпроқ кузатилади. У айниқса болаларда кўп учрайди.

Кариеснинг бошланиши *экзоген ва эндоген омилларнинг* биргаликдаги таъсирига боғлиқ деб ҳисобланади. *Экзоген омиллардан* алиментар омил (оқсиллар, витаминлар, минерал тузлар, бир қанча микроунсурлар танқислиги), оғиз бўшлиғи микрофлорасининг таркиби, тиш киридаги кислота муҳитининг 4,5—5,5 гача камайиб кетиши муҳим аҳамиятга эга.

Маълумки, тишлар ҳамиша нозик тиш кири билан қопланган бўлади. Шу тиш кирининг асосий қисмини ҳар хил турдаги микроорганизмлар колониялари ташкил этади. Чунки тиш кири таркибида бўладиган моно- ва полисахаридлар микробларнинг кўпайишига қулайлик туғдиради. Баъзи бактериялар (мутант стрептококк) ўзлари ишлаб чиқарадиган ферментлар билан қандларни парчалайди, бу эса тиш кирининг кислотали муҳити сусайиб, кислоталар кўпайиб боришига олиб келади. Кислоталарнинг ортиқча тўпланиб қолиши эмаль, дентин эриб, кариес коваги ҳосил бўлишига олиб келади.

*Эндоген* сабаблар орасида тиш муртақларининг ҳосил бўлиши ва шаклланиб боришига, минераллашувига таъсир кўрсатадиган генетик, эндокрин ва бошқа омиллар ҳамда тиш эмалининг тузилишидаги хусусиятлар муҳим ўрин тутади.

Тиш кариесининг клиник ўтиши ва тиш тўқималарида рўй берадиган морфологик ўзгаришларнинг табиатига қараб, *кариеснинг тўрт даври* тафовут қилинади:

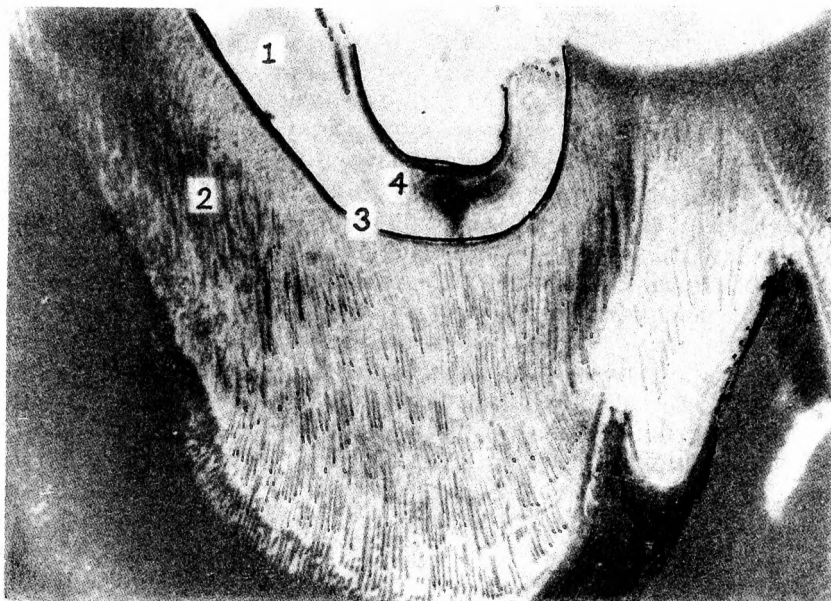
1) доғ пайдо бўлиш даври;

2) юзаки эмаль кариеси (эмалнинг дентин билан чегараланган жойигача зарарланиши);

3) ўртача кариес (эмаль бутун бағрининг зарарланиши, эмаль билан дентин ўртасидаги чегара ҳамда дентин юза қатламининг емирилиши);

4) чуқур кариес (дентиннинг янада емирилиб, кариес бўшлиғи билан пульпа ўртасида оҳакланган юпқа қатлам пайдо бўлиши).

*Биринчи даври* (доғ пайдо бўлиш даври) эмаль юзида аввал оқ (бўрсимон) доғ пайдо бўлиши билан таърифланади, унинг пайдо бўлиши эмаль юзаси ости қатламининг дисминераллашуви ва деминераллашувига боғлиқ. Призмалар орасидаги моддадан, кейинчалик эса призмаларнинг ўзидан оҳак тузлари йўқолиб кетади.



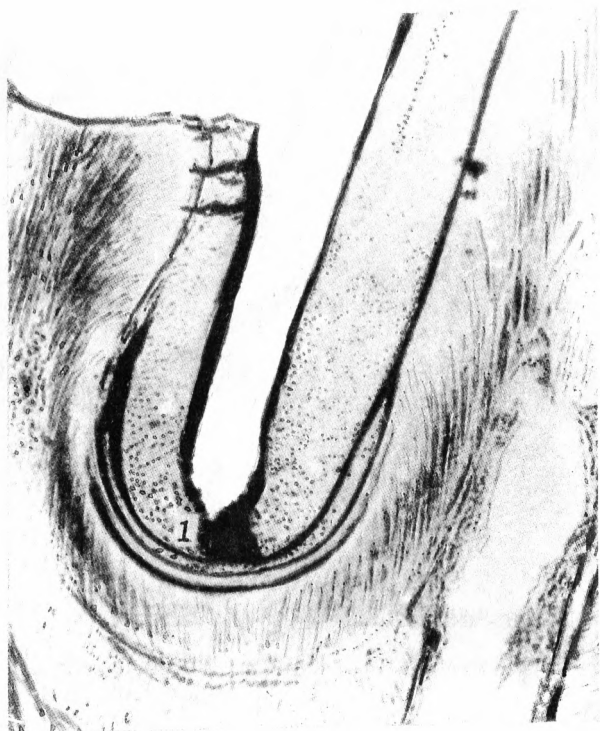
44- расм. Кариес. Пигментланган доғ даври:

1 — эмаль; 2— дентин; 3— эмаль билан дентин чегараси; 4 — кариоз доғ.

Призмалар структурасиз массага айланиб қолади. Натижада эмаль тиниқлигини йўқотиб юмшаб қолади. Пайдо бўлган шу нуқсонга бактериялар ўтади, кўпайиб борадиган шу бактериялар ҳамда овқатдаги бўёқ моддалар таъсири остида доғ қорая бошлайди (44-расм), кўпинча молярлар фиссурасининг тубида (гоҳо апроксимал юзасида) ана шундай қорайган доғлар пайдо бўлади. Қорайган жойларнинг ўртаси одатда қўнғир-қора, четлари оч сариқдан тўқ жигарранг тусгача борадиган бўлади. Уларнинг катталиги ва шакли ҳар хил. Кариес доғларининг учовлари нуқтасимон, тухумсимон ёки нотўғри шаклда, баъзан нотекис бўялган йўллар кўринишида бўлиши мумкин. Кариес доғининг чегаралари яхши билинмайдиган ёки аниқ ажралиб турадиган бўлади.

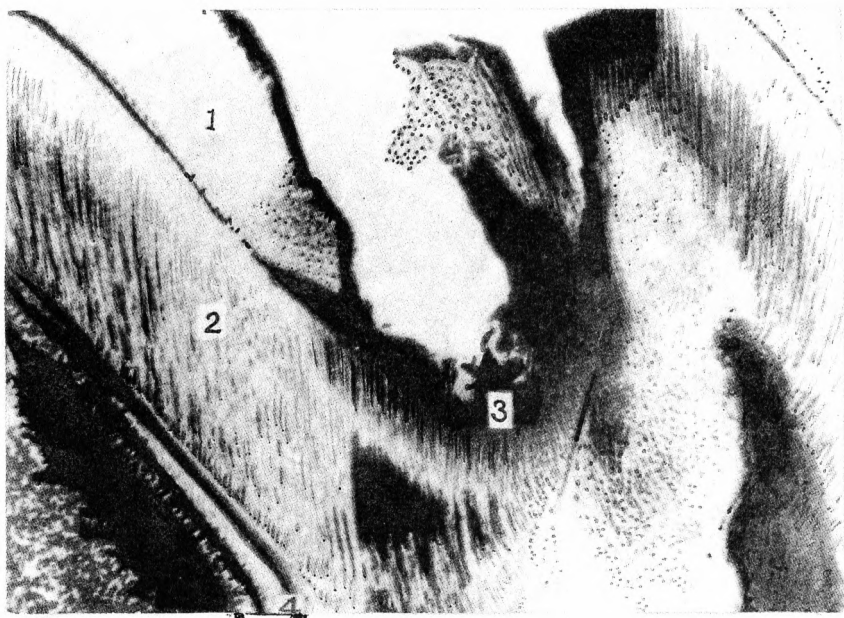
*Микроскопик* текширишларда тишлар шлифларида эмаль нақшининг ҳар-ҳар жойда ўзгариб қолгани ва унда оч-сариқдан тортиб, тўқ жигарранг тусгача борадиган доғ борлиги топилади. Кариес билан зарарланган жой тўғри ёки тескари конус, трапеция, кўпбурчак шаклида бўлиши мумкин. Эмаль призмаларининг контурлари рўй-рост ажралиб туради. Уларнинг кўндаланг йўллари аниқ кўзга ташланади. Призмалар орасидаги камгаклар кенгайган бўлади. Кариес ўчоғидан четдаги эмалнинг одатдаги тузилиши сақланиб қолади. Эмаль билан дентин ўртасидаги чегара зарарланмаган бўлади.

45- расм. Юза кариес даври:  
1-эмалда некрозланган жой.



*Иккинчи даври* (эмалнинг юзаки кариеси) — тишнинг эмаль қатламида жойлашган ва тўқ пигментланган кариес ўчоқларида деминераллашувнинг янада кучайиши билан таърифланади (45-расм). Кариес ўчоқларининг катталиги ва шакли ҳар хил, чегаралари аниқ-равшан бўлади, лекин баъзида уларнинг чегаралари аниқ билинмайдиган бўлиши мумкин. Эмалнинг ана шундай қорайган жойлари эмаль моддасида бир талай майда ёки бирмунча йирик нуқсонлар пайдо бўлгани ҳисобига ғадир-будир бўлиб қолади.

Тиш шлифлари микроскопик текширишдан ўтказилганида эмалнинг қорайган жойларида некроз ўчоқлари топилади. Зарарланган эмаль призмаларининг структураларига микроблар ўтади. Эмаль призмаларининг орасидаги жойлар кенгайиб, призмаларнинг ўзи бўлақларга ажралиб кетади ва кўндаланг йўллари аниқ билинадиган бўлади. Зарарланган ўчоқнинг ўртасида структурасиз некротик массалар бўлиб, уларда микроб колониялари кўп учрайди, некрозга учраган тўқима кўчиб тушавериши натижасида зарарланган эмаль юзи ейилиб кетган кўринишга киради. Бироқ, эмаль билан дентин ўртасидаги чегара сақланиб қолади. Дентиннинг асосий моддаси ва дентин каналчаларида оҳак тузлари тўпланиб боради. Кариесга учраган жой билан ўзгармаган дентин ўрта-

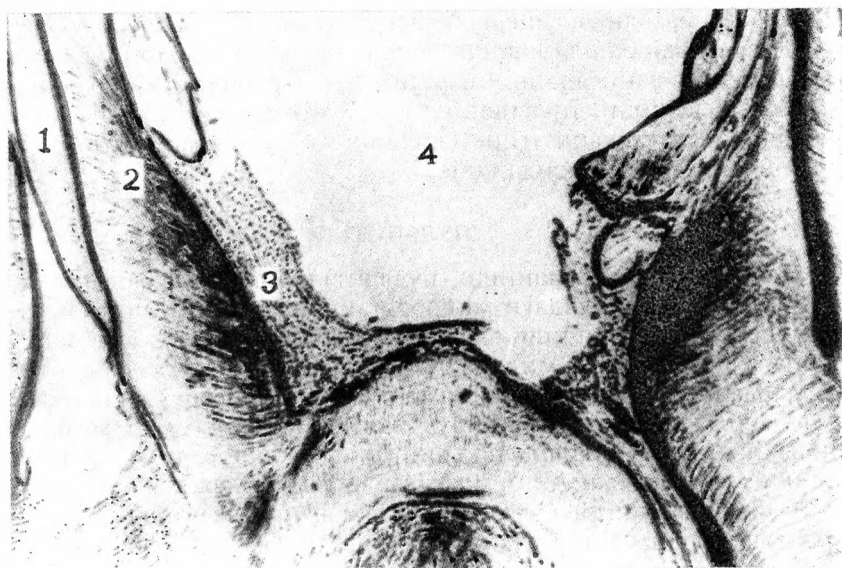


46- расм. Ўртача кариес. Дентиннинг юза қатламлари некрозга учраб, раҳна пайдо бўлган:  
 1 — эмаль; 2 — дентин; 3 — дентин некрози; 4 — иккиламчи грануляр дентин.

сида қайтадан минераллашган (тиник) дентин қатлами ҳосил бўлади. Кариес коваги тўғрисидаги пульпа томонидан янги ҳосил бўлган (иккиламчи) дентин пайдо бўлиб келади. У каналчаларининг бошқача жойлашгани билан ажралиб туради.

*Кариеснинг учинчи даврида* (ўртача кариес — дентин кариесиди) сатҳи ва чуқурлиги жиҳатидан ҳар хил кариес нуқсонлари пайдо бўлиб, эмаль билан дентинга ўтади. Дентиннинг устки ва ўрта қатламлари кариес жараёни туфайли зарарланиб, ҳар хил шаклдаги кариес коваклари пайдо бўлади (46-расм). Кариеснинг дентинга тарқалиб бориши одонтбластлардаги дентин ўсимталари Томас толаларининг дистрофияга учраши билан бирга давом этади. Кариес ковакларининг деворлари билан туби нотекис, кирди-чиқди, кўпинча тўқ тусли бўлади. Кариес нуқсонининг туби некрозга учраган юмшоқ дентин, овқат қолдиқлари билан тўлиб туради, гугурт-сариқ ёки тўқ жигарранг масса кўринишида бўлади. Эмаль билан дентин ўртасидаги чегара ҳам зарарланиб, кариесга учраган жойдаги дентин каналчалари кенгаяди, микроорганизмларга тўлиб туради, баъзи жойлари тасбеҳ доналарига ўхшаб дўмбайиб чиқади. Некрозга учраган массалар билан тўлган коваклар ҳосил бўлади. Некрозга учраган дентин массаларининг қўплаб





47- расм. Чуқур перфоратив кариес. Кариоз жараён тишнинг чайнов юзасини бутунлай емириб, тиш бўшлиғига ўтган каттагина ковак ҳосил бўлган:  
1 — эмаль; 2 — дентин; 3 — пульпа; 4 — кариоз бўшлиқ.

кўчиши кариес коваклари ҳосил бўлишига олиб келади. Мана шу коваклардан периферияга томон шакли ўзгарган каналчалар кетади, буларнинг кенгайган йўллари ва конуссимон дўмпаймалари бўлади. Чуқурроқдан зичлашган (тиниқ) дентин жой олади, унинг тагида ўзгармаган дентин қатлами бўлади. Тиш коронкасининг нуқсони шаклан конусга ўхшайди.

*Тўртинчи даври* (чуқур кариес) анча чуқур ва каттагина кариес коваги ҳосил бўлиши билан ажралиб туради. Кариес нуқсонининг туби оҳакланиб, зичлашган бир қадар камбар дентин зонаси билан тиш бўшлиғидан ажралиб туради. Шу дентин қатлами емирилиб кетганида кариес коваги тиш бўшлиғи билан қўшилиб кетади (47-расм). Баъзан тиш коронкаси бутунлай емирилиб, цементи ҳам зарарланади. Микроскопик текширишда шлифларда тиш коронкасининг қаттиқ тўқималарида каттагина нуқсон борлиги топилди. Иккиламчи (ўринбосар, иррегуляр) дентин зонасида ҳам нуқсон бўлади. Иккиламчи дентин анча қалин бўладиган қатлам-қатлам модда ҳосил бўлади, унда дентин каналчалари нотекис, нотўғри жойлашган бўлади. Тиш коронкасининг каттагина қисми емирилиб кетганида кариес жараёни тиш илдизининг қаттиқ тўқималарига ҳам ўтади.

Кариес маҳалида тиш пульпасида ҳар хил реактив ва дистрофик жараёнлар бошланади: атрофия бошланиши, одонтобластлар қатламининг вакуолланиши, ретикуляр атрофия бўлиши, кисталар юзага келиши, пульпанинг петрификацияси, дентин каналчаларига оҳак тузлари ўтириб қолиши ва ўринбосар дентин ҳосил бўлиши шулар жумласидандир.

## ПУЛЬПИТ

Пульпанинг яллиғланиши (пульпит) қуйидаги сабабларга боғлиқ: 1) оғиз бўшлиғидаги микроорганизмлар ва токсинларининг пульпага ўтиши (кўпчилик ҳолларда тишдаги кариес жараёнининг асорати сифатида); 2) милкда чуқур тушган патологик ўчоқ бўлган ҳолларда пульпа учидаги тешикдан унга микроблар ўтиши (настга тушувчи ва юқорига кўтарилувчи пульпит); 3) грипп ва бошқа инфекциялар касалликлардан кейин қондан микроблар ўтиши (гематоген пульпит); 4) кимёвий моддалар (дори препаратлари ва бошқалар) таъсири, тишга сунъий коронка қўйиш учун уни тозалаб, арралаш вақтида тиш пульпасининг тасодифан зарарланиши.

*Клиник ўтишига қараб ўткир ва сурункали пульпитлар тафовут қилинади. Ўткир пульпитлар сероз, йирингли, гангреноз пульпитларга; сурункали пульпитлар фибриноз (оддий), йирингли (ёки ярал) ва грануляцияловчи пульпитларга бўлинади.*

**Ўткир сероз пульпит** пульпага сероз шиш келиши, томирларнинг қонга тўлиб, эритроцитлар диapedези бошланиши, айрим ҳолларда майда-майда қонталашлар пайдо бўлиши билан таърифланади. Пульпа бир оз миқдор полинуклеар ва моноклеар лейкоцитлар билан инфильтрланади. Нерв толаларида арзимас даражадаги дистрофик ўзгаришлар бўлади.

**Ўткир йирингли пульпит.** Ўткир сероз пульпитта характерли ўзгаришлар устига нейтрофилларнинг кескин ифодаланган миграцияси бошланиб, пульпада ўчоқли ва диффуз инфильтрация пайдо бўлади. Нерв толаларидаги дистрофик ўзгаришлар зўрайиб боради. Йирингли пульпит икки шаклда ўтади: абсцесс пайдо бўлиши билан ўтадиган ўчоқли пульпит ва диффуз лейкоцитар инфильтрация билан ўтадиган флегмоноз пульпит. Йирингли пульпитнинг ўчоқли хилида яшил тусли йиринг билан тўлиб турган майда-майда бўшлиқлар ҳосил бўлса, флегмоноз пульпитда пульпа сарғиш тусли гугурт рангига кириб қолади.

**Ўткир гангреноз пульпит** чуқур тушган кариес маҳалида пульпага чиритувчи бактериялар ўтиши натижасида бошланади. Бунда пульпа қўланса-чирик ҳидли кулранг-қора масса кўринишига кириб қолади. Микроскоп билан текширилганида пульпа бўшлиғида структурасиз донатор масса топилади, бунинг орасида бир талай бактериялар, ёғ кислоталарининг кристаллари бўлади. Бунда пульпа билан бир қаторда одонтобластлар ҳам ҳалок бўлиб боради.

**Сурункали фиброз пульпит (оддий)** пульпада хужайра элементлари сонининг камайиб қолгани, толали бириктирувчи тўқима ўсиб кетгани билан таърифланади. Кариес ковагига яқин баъзи бир жойларда юмалоқ хужайрали инфильтрация ўчоқлари топилади. Одонтобластлар атрофияга учраб, йўқолиб ҳам кетади. Фиброз асосининг баъзи жойларида гемосидерин, гиалиноз кўзга ташланади.

**Йирингли ёки ярали сурункали пульпит.** Пульпа склерозга учраши устига унда йиринг билан тўлган ва ички томондан пиоген мембрана билан қопланган коваклар пайдо бўлади. Пиоген мембрана капилляр томирлар ва полинуклеар лейкоцитларга бой грануляцион тўқимадан иборат бўлиб, ташқи томонда грануляцион тўқима толали фиброз бириктирувчи тўқимага айланади. Пульпанинг юза қатлами малда бойлаб турган бўлса, буни ярали сурункали пульпит дейилади. Ковак девори ёрилиб, йирингли экссудат ундан чиқиб кетгандан кейин пульпанинг зарарланган жойи яра бўлиб туради. Яранинг четлари жараён сусайиб борган сайин етилиб бораверадиган грануляцион тўқимадан иборат бўлади.

**Сурункали грануляцияловчи пульпит.** Пульпа юзасида йирингли ва лейкоцитар инфильтрация пайдо бўлади. Ёш грануляцион тўқима аста-секин ўсиб бориб, тиш бўшлиғидан чиқиб турадиган полипсимон тузилмага айланади, унинг юзи эпителий билан қопланади. Нозик бириктирувчи тўқима толалари орасида капиллярлар кўзга ташланади, буларнинг орасида фибробластлар, гистиоцитлар, лимфоцитлар, лейкоцитлар ва эпителиоид хужайралар бўлади. Толали тузилмалар баъзан хужайра элементларидан устун туради. Пульпадаги сурункали яллиғланиш жараёни дентиннинг пульпа томонидан лакунар тарзда сўрилиб кетишига олиб келиши мумкин.

**Клиник манзараси.** Характерли яллиғланиш жараёни билан таърифланади. Ўчоқли сероз-йирингли пульпитда тишнинг зарарланган соҳасида спонтан оғриқлар, совуққа кучли оғриқли реакция пайдо бўлади. Ўткир йирингли диффуз пульпитда эса спонтан оғриқлар яққол бўлади ва уч шохли нерв тармоқлари бўйлаб тарқалади. Сурункали пульпит ҳароратни кўзгатувчи таъсиротлар таъсир этганда, овқатланиш пайтида оғриқлар пайдо бўлиши билан фарқланади. Сурункали пролифератив пульпитда қон кетиши қузатилади.

## ПЕРИОДОНТИТ

*Периодонтит — периодонтнинг яллиғланиши — ўзининг келиб чиқиши жиҳатидан инфекцион (тиш ичидаги ва тишдан ташқаридаги периодонтит), травматик ва медикаментоз периодонтитга бўлинади. Клиник ўтишига қараб, ўткир ва сурункали периодонтитлар, жараённинг қаерда бошланганига қараб, учки, маргинал ва диффуз периодонтитлар тафовут қилинади.*

**Ўткир периодонтит** яллиғланиш реакциясининг табиатига қараб *сероз ва йирингли периодонтитга* бўлинади. *Сероз периодонтит* периодонт тўқимасида яллиғланишга алоқадор гиперемия, шиш пайдо бўлиши билан таърифланади; периваскуляр инфилтратлар битта-яримта полинуклеарлар аралашган лимфогистиоцитар ҳужайра элементларидан иборат бўлади; лейкоцитлардан иборат кичикроқ инфилтрация топилади. *Йирингли периодонтит* периодонтдаги нейтрофиллардан иборат инфилтрациянинг кучайиб бориши, шиш келиши, гиперемия бўлиши билан ажралиб туради. Суяк усти пардаси қалин тортиб, ўрнидан кўчиб қолади. Кўмикка қон тўлиб, унда йиринглаган жойлар пайдо бўлади, тиш ўрнидаги суяк тўқимаси сўрилиб, кейинчалик толали бириктирувчи тўқима ҳужайралари билан алмашинади. Ўткир учки периодонтит тишнинг учки томонида, ўткир маргинал периодонтит эса тиш билан милк ўртасида бошланади.

**Сурункали периодонтит.** *Сурункали периодонтитнинг ҳар хил турлари тафовут қилинади: фиброз (ўчоқли ва диффуз), грануляцион (йирингли, апикал) ва гранулёмалар ҳамда кисталар ҳосил бўлиши билан ўтадиган гранулёматоз (апикал) периодонтит.*

*Сурункали фиброз периодонтитда* субэпителиал асосда дағал фиброз тўқима ўсиб боради, шу тўқиманинг тутамлари орасида плазматик ҳужайралар инфилтратлар асосан периваскуляр тарзда жойлашган бўлади. Цемент сўрилиб кетган ҳоллар ҳам учрайди.

*Сурункали грануляцион периодонтит* тишнинг учки томонидаги тўқима емирилиб, капилляр томирларга бой грануляцион тўқима ўсиб бориши, плазматик, эпителиал ҳужайралар, гистиоцитлардан иборат инфилтрация пайдо бўлиши билан таърифланади; лейкоцитлар камроқ учрайди. Альвеоляр ўсимтанинг суяк тўқимаси сўрилиб кетган бўлиши ҳам мумкин.

*Сурункали гранулёматоз периодонтитда* тиш илдизининг учки томонида гранулёмалар пайдо бўлади, апикал гранулёмалар деб аталадиган шу гранулёмалар орасида *оддий, мураккаб (эпителиал) ва кистогранулёмалар тафовут қилинади.*

*Оддий гранулёма* кулранг-пушти тусли ва тишнинг учига маҳкам ёпишиб кетган тугунча кўринишида бўлади. Микроскопик препаратларда одатдаги грануляцион тўқима кўзга ташланади, шу грануляцион тўқиманинг четки томонида зич капсула кўринишидаги фиброз тўқима жойлашган бўлади; кўпиксимон ҳужайралар ҳам учраши мумкин. Гранулёмадаги яллиғланиш жараёни кўзиган маҳалларда грануляцион тўқима ҳужайралари орасида талайгина лейкоцитлар пайдо бўлади. Гранулёма йиринглаб кетиши ҳам мумкин. Альвеоляр ўсимтанинг гранулёма турган жойдаги суяк тўқимаси резорбцияга учрайди, рентгенологик текширишда бу яхши билиниб туради.

*Мураккаб (эпителиал) гранулёма*, одатда, оддий гранулёма би-

лан бир хил кўринишда бўлади ва у ҳам оғриган тишнинг учиди маҳкам ёпишиб туради. Фарқи шундаки, кўп қаватли ясси эпителий грануляциян тўқимани турли йўналишларда тешиб ўтади. Баъзи тадқиқотчилар бу ерда эпителий, муртак ҳолидаги эпителиал ўсимталарнинг ўсиб кетиши натижасида пайдо бўлади деб ҳисоблайди. Бошқалар эса, эпителий милкнинг шиллиқ пардаси томонидан ўсиб келиши мумкин, деб кўрсатади. Рентгенологик текширишда альвеоляр ўсимтанинг апикал гранулёма турган жойидаги суяк тўқимаси емирилиб кетганлиги топилади.

*Кистогранулёма* мураккаб гранулёмадан пайдо бўлади. Эпителиал тортмаларда вакуолли, ёғли дистрофия бошланиб, коваклар пайдо бўлади. Бу коваклар анча катта бўлиб кетиши ва илдиз ёни ёки радикуляр кисталар пайдо бўлиши мумкин. Ковакда холестерин кристаллари бўладиган тиниқ ёки лойқа суюқлик тўпланиб боради. Микроскопик текширишда кистанинг девори ҳужайра-толалари бириктирувчи тўқимадан иборатлиги, ички юзаси кўп қаватли ясси эпителий билан, баъзи жойларда лейкоцитларга бой грануляциян тўқима билан қопланганлиги кўзга ташланади.

*Сурункали периодонтитда тишнинг учки томонида* ортиқча миқдорда цемент пайдо бўлиши, яъни гиперцементоз бошланиши мумкин. Гиперцементоз учки томондаги тешикни бутунлай бекитиб қўйиши мумкин.

*Сурункали маргинал периодонтитда* периодонтнинг четки томони зарарланиб, унда каттагина диффуз ва ўчоқли яллиғланиш инфилтратлари пайдо бўлади, шунингдек тишлар орасида жойлашган суяк тўқимаси резорбцияга учрайди.

Периодонтитнинг **клиник манзараси** ҳар хил бўлиб, яллиғланиш жараёнининг олган жойи ва турига боғлиқ. Ўткир сероз периодонтит ўз-ўзидан симилловчи оғриқлар пайдо бўлиши билан таърифланади, касалланган тишга босилганида бу оғриқлар кучаяди. Ўткир йирингли периодонтитда бундай оғриқлар зурайиб боради ва учлик нерв шохларининг йўналиши бўйлаб тарқаладиган бўлади. Тиш қимирлаб туради, милк ва оралиқ бурмасида гиперемия ва шиш бўлади. Регионар лимфа безлари катталашиб, безилаб туради. Йирингли периодонтит асорат бериб, периоститга, жағ остеомиелита, юз-жағ соҳаси флегмонаси ва абсцесслари, одонтоген гайморит, медиастинитга ҳам айланиб кетиши мумкин. Периодонтитнинг сурункали хиллари симптомларсиз ўтиши мумкин, лекин тишга босилганида оғриқ сезилиб туради. Грануляцияланадиган сурункали периодонтитда тиш илдизининг учки соҳасида вақти-вақти билан йиринг чиқиб турадиган ва ўсиб кетган грануляциян тўқимадан тешик очилади. Сурункали периодонтитнинг гранулёматоз хилида милк пайпаслаб кўриладиган бўлса, тиш альвеоласи суяк деворининг кўтарилиб, сал оғриб турганини аниқлаш мумкин.

## ГИНГИВИТ

*Гингивит милклар шиллиқ пардасининг яллиғланиши бўлиб, бунда тиш билан милкнинг бирлашган жойи бузилмайди. Гингивит маҳаллий да тарқоқ бўлиши мумкин. Тиш киридаги микроорганизмлар (айниқса стрептококк), милкларнинг шикастланиши (механик, физик, кимёвий таъсиротлардан), умумий инфекциялар, моддалар алмашинувига алоқадор ва эндокрин системаси касалликлари гингивитга сабаб бўла олади. Гингивит болалар ва ёшларда кўпроқ учрайди.*

Яллиғланишнинг табиатига қараб, *катарал, ярали, гипертрофик гингивит* тафовут қилинади. Гингивитнинг катарал ва ярали хиллари ўткир ва сурункали тарзда ўтса, гипертрофик хили фақат сурункали тарзда кечади, лекин бундан олдин катарал яллиғланиш бўлиб ўтади. Яллиғланиш жараёнининг нечоғлик тарқалганига қараб, гингивит икки даражага ажратилади: енгил даражадаги гингивитда милк сўргичлари зарарланса, оғир даражадаги гингивитда милкларнинг маргинал ва альвеоляр сўргичлари яллиғланишга қўшилиб кетади. Гингивитнинг гипертрофик хилида кузатиладиган микроскопик ўзгаришлар жумласига милк тўқимасида лимфоцитлардан, плазматик хужайралардан иборат каттагина инфилтрация пайдо бўлиши, коллаген толалар ва қоплағич эпителий хужайралари ўсиб бориб, гиперкератоз ва акантоз ҳодисалари бошланиши кириди. Касаллик кўзиган маҳалларда нейтрофил лейкоцитлардан ташқари, семиз хужайралар ҳам пайдо бўлади.

Сурункасига давом этадиган гингивит (катарал, ярали, гипертрофик гингивит) дан кейин кўпинча пародонт касалликлари бошланади.

## ПАРОДОНТ КАСАЛЛИКЛАРИ

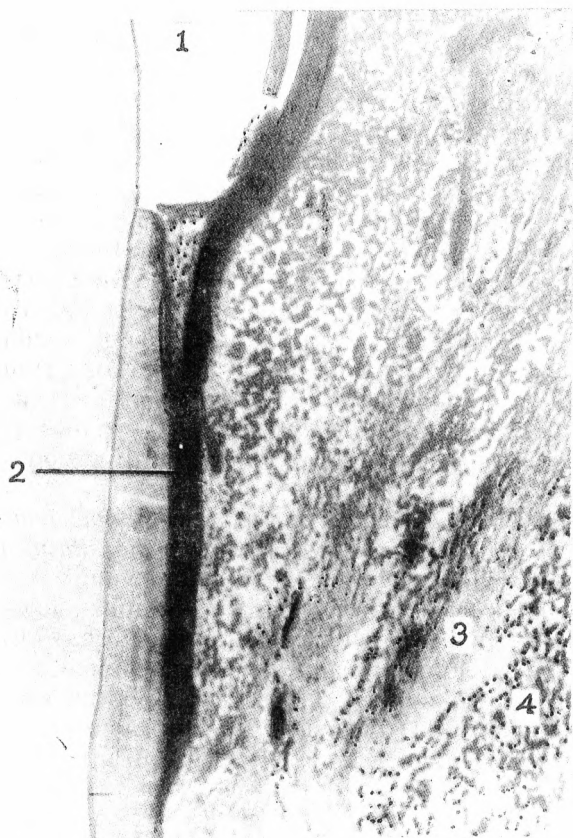
Пародонтда учрайдиган патологик жараёнлар табиатан сурункали бўлиб, зимдан бошланади ва милк яллиғланиб, кейинчалик периодонт, суяк усти пардаси, тиш альвеолалари суяк тўқимасининг деструкцияга учраши ҳамда милк ва пародонтда ҳалтумлар юзага келиши билан намоён бўлади.

Бу касаллик этиологиясида маҳаллий ва умумий омилларнинг аҳамияти бор. Маҳаллий омиллар жумласига тишлар ва оғиз бўшлиғи юмшоқ тўқималари ривожланишининг нуқсонлари, лаблар юганчасининг калталиги ва бошқалар кириди. Умумий омиллар жумласидан эндокрин система касалликлари (масалан, қандли диабет, Иценко-Кушинг касаллиги), жинсий органлар, нерв системаси касалликлари (олигофреңия), ревматик касалликлар, ҳазм системаси касалликлари (яра касаллиги, сурункали гепатит), юрак-томирлар системаси касалликлари (атеросклероз, гипертро-

ния касаллиги), моддалар алмашинувининг бузилиши, авитаминозларни айтиб ўтиш керак. Ҳар хил сабабларга алоқадор микроангиопатиянинг аҳамияти ҳам бор, бунда гипоксия кучайиб бориб, тўқималар трофикаси бузилади, тўқималар, жумладан пародонт регенерацияси издан чиқади.

Пародонтда яллиғланиш бошланишида *учта этиологик омил: иммунологик, микробларга алоқадор ва механик омиллар* аҳамиятлидир. Тиш кирида бўладиган микроблар антиген бўлиб майдонга чиқади-да, атрофдаги тўқималарда сурункали яллиғланишга сабаб бўлади. Бунда биологик жиҳатдан фаол бўлган бир талай моддалар, жумладан нейтрофилларнинг лизосомал ферментлари ва иммун система эффектор ҳужайраларининг медиаторлари ҳосил бўлади. Тиш кирининг кўпайиши буларнинг минераллашиб, тиш тошлари ҳосил булишига йўл очади, тиш тошлари эса яқин тўқималарга механик таъсирот тариқасида таъсир ўтказиб туради. Яллиғланиш реакцияси зўрайган сари альвеоляр суякнинг резорбцияси кучайиб боради.

**Патологик анатомияси.** *Жараён милк яллиғланишидан бошланади ва сурункали катарал ёки гипертрофик гингивит билан намоён бўлади.* Милк усти ва остида микроблар тўпламлари, кўчиб тушган эпителиал ҳужайралар, аморф детрит, лейкоцитлардан иборат тиш кири пайдо бўлади. Тиш киридан ташқари тиш тоши ҳам топилади. Милк чети эпителийсида ҳужайралар дистрофияси, некрози, бириктирувчи тўқимада мукоид, фибриноид бўкиш, васкулитлар кўзга ташланади. Милк яллиғланиши натижасида тиш билан милкнинг бириккан жойи, кейинчалик эса тишнинг доиравий бойлами ҳам емирилади, тиш-милк ҳалтуми пайдо бўлади (48-расм). Микроблар ва токсинлари пародонт тирқишига ўтади, бу тирқиш кенгайиб боради. Остеокластлар суякни емириб, майда лакуналар (коваклар) ҳосил қилади, лакунар резорбция натижасида структурасиз масса (микроблар колониялари, емирилган лейкоцитлар, овқат қолдиқлари), грануляцион тўқима билан тўлган пародонт ҳалтуми пайдо бўлади. Бу грануляцион тўқима нейтрофиллар, плазматик ҳужайралар, макрофаглар ва лимфоцитларга бой бўлиб, унда кўп қаватли ясси эпителий тортмалари учрайди, шу эпителий тортмалари тиш учигача етиб бориши мумкин. Ҳосил бўлган ҳалтумдан йиринг чиқиб туради (альвеоляр пиорея). Рентгенологик йўл билан текширишда пародонтдаги бу ўзгаришлар остеопороз кўринишида кўзга ташланади. Резорбция ҳодисаси тиш чуқурчаси суяк тўқимасининг то тиш илдизигача тўла сўрилиб кетишига олиб келади. Шунинг натижасида тиш ўз ўрнидан кўчиб қолади. Пародонтитда цемент ҳам резорбцияга учраб, цемент-дентин токчалари ҳосил бўлади. Шу билан бирга янгидан цемент ҳосил бўлиб туриши ҳам мумкин (гиперцементоз). Тиш пульпасида эса дистрофия ва атрофия бошланади. Пародонтит оқибатида тишлар



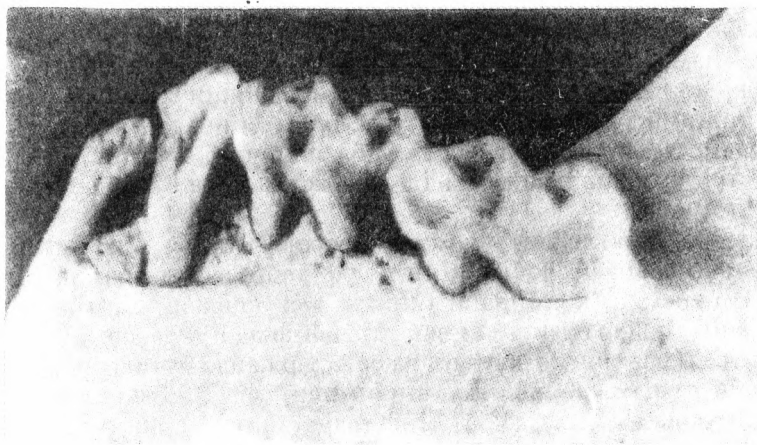48- расм. Патологик тиш-милк ҳалтуми (пародонт касаллиги):

1 — эмаль ириб кетган жой; 2 — тиш-милк ҳалтуми соҳасидаги кўп қаватли ясси эпителийнинг емирилиши; 3 — милкнинг субэпителиал асосидаги фиброз; 4 — яллиғланиш инфилтрати.

қимирлаб қолади ва тушиб кетади, йирингли яллиғланиш ўчоқлари одонтоген сепсисга сабаб бўлиши мумкин.

Суяк тўқимасида қуйидаги ўзгаришлар рўй беради: суяк структуралари алмашинувининг кечикиши, суяк трабекулаларининг қалинлашуви, остеонлар бирикиш жойининг дағаллашиб, кейинчалик суяк оддий тузилишининг йўқолиб кетиши — эбурнеация ўчоқлари бўлиши характерлидир. Суяк кортикал қаватининг қалинлашиб, зичлашиб қолиши билан ўтадиган ва суякни фил суягига ўхшатиб қўядиган остеосклероз, остеопороз ўчоқлари (суяк ҳажм бирлигидаги суяк тўсинлари сони камайиб қолган, шу элементлар юпқа тортиб, қийшайиб қолган ва бир қисми сўрилиб кетган жойлар) билан навбатлашиб боради. Суякнинг кўп жойларида деворлари силлиқ коваклар — пазухалар пайдо бўлади. Суяк тўқимасидаги шу ўзгаришлар билан бир қаторда микроциркулятор ўзанда ҳам ўзгаришлар бошланади, булар майда томирлар деворларининг склероз ва гиалинозга учраб, йўли торайиб қолиши ёки бутунлай битиб кетиши билан ифодаланади. Натижада капилляр тўр тузилиши ай-





49- расм. Яланғочланиб қолган тиш бүйинчаси (пародонт касаллиги).

найди. Оқибатда тошни маҳкам ушлаб турадиган аппарат емирилиб, тиш ўз ўрнидан «кўчиб» чиқади (49-расм).

**Пародонтознинг клиник аломатлари** касаллик авж олиб боришининг даврига боғлиқ. Пародонтоз эндигина бошланиб келаётган даврда гингивитга ўхшаб ўтади. Милклар қонаб туради, овқат маҳалида ёки тишлар тозаланаётган пайтда оғриқ сезилади, тишларнинг милк сўғонлари камқонли ёки гипертрофияланган бўлади, милклар ачишади ёки увишиб қолгандек бўлиб туради, милк устида ва тагида тиш тоши пайдо бўлиб боради. Жараён зўрайиб боргани сайин гингивит табиатан тарқоқ бўлиб боради. Милклар керкиб, қон димланишига алоқадор гиперемия ва қонаш ҳодисалари кузатилади, пародонтал ҳалтумлар ҳосил бўлиб, улардан йиринг чиқиб туради. Тишлар қимирлаб, бўйни ва илдизлари очилиб қолади.

## ОҒИЗ БЎШЛИҒИ ШИЛЛИҚ ПАРДАСИ КАСАЛЛИКЛАРИ

### ХЕЙЛИТЛАР

*Хейлитлар — йиғма атама бўлиб, лаблар шиллиқ пардаси билан терисининг қизил жиягининг яллиғланиши деган маънони билдиради.* Булар кўпинча оғиз бўшлиғи шиллиқ пардасининг травматик, инфекциян омиллар туфайли, шунингдек организмнинг умумий касалликлари муносабати билан ҳар хил тарзда яллиғланиши маҳалида кузатилади. Мустақил хейлитлар ҳам учрайди, қуйида шуларни тасвирлаб ўтамыз.

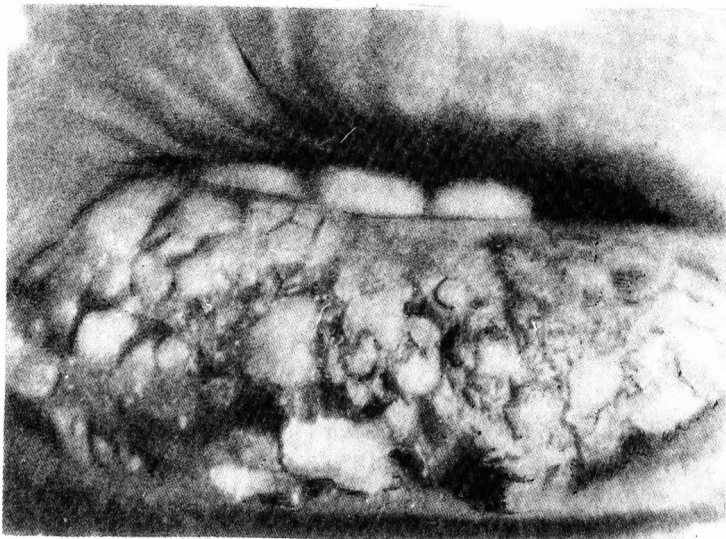
**Эксфолиатив хейлит** икки шаклда: *қуруқ ва эксудатив хейлит* тарзида намоён бўлади. *Қуруқ хейлит* учун лабнинг қизил жияги юзасида қон димланиб, гиперемия бошланиши характерлидир, бунда лабнинг қизил жиягида қуруқ, ярим тиниқ тангачалар пайдо бўлади. *Эксудатив хейлитда* лаблар шишиб, қизариб туради, уларда тўқ қулранг тусли нам тангачалар ва қора қўтирлар пайдо бўлади (50-расм).

**Метеорологик хейлит** шамол, ҳарорат, чанг ва ҳаво таъсири туфайли бошланади. Лабларнинг диффуз тарзда яллиғланиши нотекис гиперемия, қовжираш, бир оз пўст ташлаш, камгина инфльтрация пайдо бўлиши билан таърифланади. Лабларнинг шиллиқ пардаси ва терисида эрозия ва ёриқлар пайдо бўлиши мумкин.

**Оддий гландуляр хейлитда** шилимшиқ-сероз безларнинг кескин гиперплазияси ва ажратув йўллари ацинусларининг кистоз кенгайиши кузатилади. Безлар стромаси шишиб, юмшаб қолади.

**Йирингли гландуляр хейлит** лаблар жуда шишиб, сариқ-яшил ёки қўнғир-қора тусли қалин қоракўтирлар пайдо бўлиши билан таърифланади. Микроскопик текширишда безларнинг гиперплазияга учраб, эпителийнинг шишиб тургани аниқланади, безлар стромасида эса шиш, йирингли диффуз инфльтрация борлиги кўзга ташланади.

**Гландуляр макрохейлитда** лабларнинг шилимшиқ-сероз безлари гиперплазияга учраб, стромасида сурункали яллиғланиш жараёни бошланади.



50- расм. Эксфолиатив хейлит.

**Лимфедематоз хейлит** лимфа ҳосил бўлишининг издан чиқишига алоқадор касаллик бўлиб, лабларнинг ҳаддан ташқари катталашиб кетишига олиб келади (лаблар гигантизми). Бунда бириктирувчи тўқимада шиш пайдо бўлиб, толалари бир-биридан ажралиб қолади, лимфа томирлари кенгайиб, лимфоэктазиялар пайдо бўлади.

**Лаблар қизил жиягининг чекланган рак олди гиперкератози.** Сиртдан кўздан кечирилганда одамнинг лабида ичига тортган ёки кўтарилиб турган жойлар топилади. Булар маҳкам ёпишган тангачалар билан қопланган бўлади. Пайпаслаб кўрилганида юзасида пластинкасимон зичлашма қўлга уннайди. Гистологик текширувда эпителийда ҳужайралар жойлашуви тартибининг бузилгани ва ҳужайралар полиморфизми, чекланган акантоз, юза томонда гиперкератоз топилади.

**Манганотгишинг преанкроз абразив хейлити.** Бу хилдаги хейлит пайдо бўлишига олиб келадиган сабаблар: травма, қуёш нури таъсири ва герпесдир. Сиртдан кўздан кечирилганида лабда юзаси силлиқ бўлиб турган битта ёки бир нечта қизил эрозиялар бўлади. Булар баъзан маҳкам ёпишган қонли ёки сероз қорақўтир билан қопланиб туради. Гистологик текширувда эпителий нуқсони борлиги топилади. Эпителийнинг четида ё акантоз бўлади, ёки эпителий атрофияга учраган бўлиб чиқади. Терининг тикансимон қавагида атипия белгилари бор ҳужайралар топилади. Даво қилинмаса бу ўзгаришлар икки ой ёки бир неча йилдан кейин ракка айланиб кетиши мумкин. Бунда эрозия бўлиб турган жой жуда қаттиқлашиб қолади.

**Тери шох** — *эпителийнинг ҳар жой-ҳар жойда гиперплазияга учраб, кўринишидан шохга ўхшаш сезиларли гиперкератоз ҳосил қилишидир.* Аксари пастки лабнинг қизил жиягида пайдо бўлади. Бу жараён узоқ муддат, йиллаб давом этиб боради. Яллиғланиш бошланиб, «шох» таги қаттиқлашиб қолганида буни хавфли ўсма бошланиши деб гумон қилиш мумкин (гистологик текширишда маълум бўлади).

**Кератоакантома** — *тез ривожланиб борадиган ва ўз-ўзидан қайтиб қоладиган хавфсиз эпидермал ўсмадир.* Лабларнинг қизил жиягида ёки тилда ўртаси воронкага ўхшаб чуқур тушган кулранг-қизил тусли қаттиққина тугунча пайдо бўлади; унинг ўша чуқурчаси осонгина олиб ташласа бўладиган шох моддалари билан тўлиб туради. Ўсманинг катталиги 1,0x2,5 см келади, оғримайди, ҳаракатчан, атрофдаги тўқималар билан битиб кетмаган бўлади. 6-8 ойдан кейин ўсма ё йўқолиб, ўрни чандиқ бўлиб қолади ёки ракка айланиб кетади. Ракка айланаётганида у жуда қаттиқлашиб, қонаб туради. Давоси — жарроҳлик йўли билан олиб ташлаш.

**Сўғалли илк рак** — кўпинча пастки лабда учрайди ва юзасида сўғаллари бўлган, оғримайдиган, қизил тусли қаттиқ тугунча кўри-

нишида бўлади, диаметри 4—10 мм келади. Тугунчанинг юзи кулранг тангачалар билан қопланиб туради. Гистологик текширишда тикансимон қатлам кенгайиб, ҳужайраларининг полиморфизмига учрагани аниқланади. Паракератоз билан гиперкератоз ҳам топилади. Базал мембранаси емирилмайди. Тугунча пайдо бўлган вақтдан бошлаб, 1—2 ой ичида у инвазив ракка айланиб кетиши мумкин.

## СТОМАТИТЛАР

*Стоматит — оғиз бўшлиғи шиллиқ пардасининг яллиғланишидир.* Стоматитлар қандай сабабларга кўра пайдо бўлганига қараб ҳозир икки асосий гуруҳга бўлинади:

1) оғиз бўшлиғи шиллиқ пардасининг инфекцион омиллар ёки бошқа зарарли омиллар (травма, нур энергияси, махсус моддалар ва дори препаратлари) туфайли бевосита зарарланишидан пайдо бўладиган стоматитлар;

2) организмнинг умумий касалликлари: меъда-ичак йўли, юрак-томирлар системаси, нерв системаси касалликлари, қон касалликлари, турли инфекцион касалликларда пайдо бўладиган стоматитлар. Стоматитларнинг герпетик ва афтоз хиллари жуда ҳам диққатга сазовордир.

**Герпетик стоматит.** Герпетик стоматитнинг қўзғатувчиси ДНК-вирусдир, у ҳам эпидермотроп, ҳам нейротроп бўлади. Кўпчилик ҳолларда беморларда герпес вируси (I типдаги вирус) га қарши антителолар топилади. 15 фоиз ҳолларда герпетик стоматит нерв системасига инфекция ўтган маҳалларда пайдо бўлади. Маълумки, герпес вируси оғиз бўшлиғи шиллиқ пардаси орқали ўтиб, уч шохли нерв ядросининг нерв ҳужайраларига етиб бориши ва ўша ердаги вирус геноми ДНК га ўрнашиб олиши мумкин. Инфекция латент, яширин ҳолда бўлиб қолаверади. Иммунологик ҳимоя сусайиб кетган бўлса, шиллиқ парда таъсирланган маҳалда вирус геноми гўё жонланади ва сезувчи аксонлар бўйлаб ретроград тарзда йўналиб, кўпинча лаблар эпителийсини зарарлайди.

Герпетик стоматит учун оғиз бўшлиғи шиллиқ пардаси ёки лабларда майда-майда пуфакчалар пайдо бўлиши характерлидир. Микроскопик текширишда бу пуфакчаларнинг ичи сероз суоқлик, кўчиб тушган эпителий ҳужайралари, лейкоцитлар, фибрин иплари билан тўлиб тургани маълум бўлади. Стоматитнинг бу хили кўпинча грипп, ревматизм, пневмония сингари касалликлар билан бирга учрайди. 2—3 кундан кейин пуфакчалар ёрилиб, юзаки ярачалар пайдо бўлади, уларнинг таги шишиб, қизариб туради.

**Афтоз стоматит** одатда ёшлик даврида бўлади, микоплазма маҳалида ва секинлик билан юзага чиқувчи ўта сезгир реакция-

ларида кузатилади. Афтоз стоматитда шиллиқ парда шишиб, юма-лоқ шакли эрозиялар пайдо бўлади, булар караш билан қопланиб, роса гиперемияланган гардиш билан ўралиб туради. Эрозиялар битта ёки бир талай бўлиши мумкин. Уларнинг пайдо бўладиган жойи лаблар, лунж шиллиқ пардаси ва тилдир. Эрозияларнинг тубида нейтрофиллар билан инфилтрланган грануляцион тўқима бўлади. Микроскопик текширишда сероз-фибриноз яллиғланиш ўчоқлари топилади. Лейкоцитлар босиб кетган фибриноз парда кўчиб тушганида юзагина ярача — оч қизил рангли эрозия пайдо бўлади, у одатда, касалликнинг бошидан ҳисоблаганда 10-14 кунда битиб кетаверади. Ёш улғайган сари сусайиб борадиган бу жараён қайталаниб туриши мумкин.

**Ярали стоматит** заифлашиб, мадори қуриган касалларда бошланади. Унга сабаб бўладиган этиологик омил — шиллиқ пардадаги симбиоз бактериялардир. Милklar, лунжлар, танглайда, бодомча безларида сарғиш-оқ тусли караш кўринишида ярали-некротик жараён бошланади. Микроскопик текширувда эпителиал қатламнинг некрозга учраб, унда чуқур раҳна пайдо бўлгани, шу раҳна тубида грануляцион тўқима борлиги маълум бўлади. Ярали стоматит зўрайиб кетган маҳалларда гангреноз стоматит бошланади. Бунда некроз шиллиқ парда, унинг остидаги тўқималар, мускуллар, суякка ҳам ўтади. Одамнинг юзида нам гангрена (нома) бошланиши мумкин. Касаллик эсон-омон ўтиб кетадиган маҳалларда некроз ўчоқлари чандиқланиб боради.

## ЎСМА ОЛДИ КАСАЛЛИКЛАРИ ВА ЎСМАЛАР

Оғиз бўшлиғи ўсмалари барча хавфли ўсмаларнинг 5 фоизини ташкил этади. Улар кўпинча 50 ёшдан кейин бошланади. Гистологик тузилишига кўра ясси ҳужайрали рак кўпроқ кузатилади. Саркома камдан-кам учрайди. Ракнинг асосий сабаблари чекиш, алкоголь, вируслар, айниқса герпес вируси ва папиллома ДНК-вируси саналади. Оғиз шиллиқ пардасининг хавфсиз ўсмалари — папилломалар анча кўпроқ учрайди. Ўсма олди касалликларидан лейкоплакия ва эритроплакиялар диққатга сазовордир.

### ЛЕЙКОПЛАКИЯ

*Лейкоплакияда терига ёндош шиллиқ пардаларда, шунингдек кўп қаватли ясси эпителий билан қопланган шиллиқ пардаларда товланиб турадиган ёки катталиги ясси донидек, тирноқдек ва ундан каттароқ келадиган сутдек оқ рангли доғлар пайдо бўлади. Яхши қўйилмаган ясама тишлар, сурункали яллиғланиш жара-*

ёнлари, авитаминоз А лейкоплакиялар пайдо бўлиш хавфини соладиган омиллар бўлади. Зарарланган жой, одатда, юзаси ғадир-будир, чегаралари аниқ бўлиб, шиллиқ парда дамидан озгина кўтарилиб туради. Бу пилакчаларнинг юзаси силлиқ бўлиши ҳам мумкин, баъзан тош кўча юзасига ўхшаб кетади. Шиллиқ парданинг бундай ўзгаришлари унинг эпидермиси жойларида, яъни яралар ва ёриқлар бўлган жойларда (сурункали хейлитлар муносабати билан) юзага келади. Лаблар ва огиз бўшлиги шиллиқ пардасининг зарарланиш ҳодисалари эркакларда аёллардагига қараганда 10 барабар кўпроқ учрайди. Аксари зарарланадиган жойлар огиз бурчаги ва лаблар жиягининг ички чети, шиллиқ парданинг тишлар қаторига тақалиб турадиган қисми, шунингдек тилнинг ён юзасидир.

*Лейкоплакиянинг уч хил клиник тури: оддий, веррукоз ва эрозив-яралейкоплакия тафовут қилинади. Оддий лейкоплакияда мугузланиб кулранг-оқиш тусга кириб қолган жойлар кескин чегараланиб турадиган бўлади. Микроскоп билан текшириб кўрилганида эпителийда акантоз билан паракератоз борлиги кўзга тошланади, стромада эса шиш келиб, қон димланиб тургани устига бир-бирига қўшилиб кетган полиморф ҳужайрали периваскуляар инфилтратлар борлиги топилади.*

*Веррукоз лейкоплакияда зарарланган жойлар ғадир-будир, сўғалсимон бўлиб мугузланган, шиллиқ пардадан кўтарилиб турадиган ўчоқлар кўринишида бўлади. Лейкоплакиянинг веррукоз хилида гистологик жиҳатдан олганда кескин ифодаланган гиперкератоз, акантоз ва эпидермал ўсимталар топилади. Тикансимон қатлам ўсимталари йўғонлашган, ҳужайра ичи шишган бўлади. Субэпителиал асосда шиш борлиги, қон димланиб, томирлар кенгайиб кетгани ва лимфоцитлардан иборат сезиларли периваскуляар инфилтрат ўчоқлари борлиги кўзга ташланади.*

*Эрозив-яралейкоплакия хили клиник жиҳатдан ҳар хил катталиклаги якка ёки талайгина эрозиялар пайдо бўлиши билан ифодаланади; бундай ўзгаришлар мугузланиб қолган ясси лейкоплакия ўчоқлари бор жойларда кузатилади. Микроскоп билан текшириб кўрилганда, эпителийда нуқсон борлиги маълум бўлади, ўша нуқсон четларида эпителиал ўсиқлари узайиб кетган акантоз, паракератоз ва экзоцитоз бўлади. Стромадаги ўзгаришлар табиатан яллиғланиш тарзида бўлиб, томирларнинг қонга тўлиб туриши, шиш келиши, диффуз лимфа-плазмочитар инфилтратлар пайдо бўлиши билан ўтади.*

Лейкоплакияларда ҳужайра атипияси борлиги маълум бўлади, бу ҳодиса кучайиб кетган маҳалларда дисплазия бошланиб, cancer in situ пайдо бўлади. Кейинчалик рак бошланади.

## **ЭРИТРОПЛАКИЯ**

Эритроплакия ҳам рак олди ўзгаришлари жумласига киради ва шиллиқ пардада яллиғланиш ҳодисасига алоқаси йўқ қизил доғлар пайдо бўлиши билан таърифланади. Кератоз амалда бўлмайди, тикансимон хужайралар атрофияси кўпроқ кўзга ташланади. Эритроплакия ҳам зўрайиб бориб, ясси хужайрали рак пайдо бўлишига олиб келади.

## **ПАПИЛЛОМАЛАР**

Ясси хужайрали папиллома — шиллиқ парда эпителийсидан ўсиб чиқадиган ва ҳаммадан кўра кўпроқ учрайдиган хавфсиз ўсмадир, у оғиз бўшлиғининг рак олди касалликлари жумласига кирмайди. Бундай папиллома ҳар қандай ёшдаги одамларда пайдо бўлиши мумкин, асосан лабларда, тилда, оғиз бўшлиғининг туби ва юмшоқ танглайда пайдо бўлади. Папиллома кўп қаватли ясси эпителий билан қопланган бўлиб, фиброваскулярь оёқчада туради. Донатор қатлами гипертрофияланган бўлади.

## **ЯССИ ХУЖАЙРАЛИ РАК**

Ясси хужайрали рак кўпинча тилнинг ён юзларида, гоҳида танглай ва тил устида пайдо бўлади. Бу ўсма лимфоген ва гематоген йўллар билан (ўсма хужайралари кўкрак лимфа йўлидан венوز системага ўтганида) метастазлар беради.

Оғиз шиллиқ пардасининг инвазив раки, одатда, яра бўлиб кетади. Яранинг четлари думалоқ бўлади ва унга тақалиб турган шиллиқ пардада лейкоплакия ва эритроплакиялар топилади. Рак бўйин лимфа тугунларига метастазлар берганида шу тугунлар қаттиққина қўзғалмас тузилмалар кўринишида қўлга уннайди (табиатан яллиғланишга алоқадор лимфаденопатияларда лимфа тугунлари ҳаракатчан бўлади).

Ясси хужайрали рак микроскоп билан текшириб кўрилганида ҳар хил даражада табақалашган ўсма хужайралари уяларидан иборат бўлади. Бириктирувчи тўқимадан иборат стромасида мононуклеарлар инфильтрацияси топилади. Инфильтрация даражаси ўсма антигенига жавобан юзага чиққан иммун реакцияни акс эттиради. Лимфоид инфильтрация бирмунча зўр бўлганида касалликнинг оқибати бир қадар хайрли.

## СЎЛАК БЕЗЛАРИ КАСАЛЛИКЛАРИ

Сўлак безлари касалликлари хилма-хилдир. Йирик сўлак безларида ҳам, майдаларида ҳам яллиғланиш жараёнлари, иммунопатологик, дистрофик жараёнлар ва ўсма касалликлари пайдо бўлиши мумкин.

### СИАЛОАДЕНИТ

*Сиалоаденит — сўлак безлари яллиғланиши бўлиб, одатда вирус, бактериялар инвазияси ёки аутоиммун жараёнлар (Шегрен синдроми, системали қизил волчанка ва системали склеродермия)да без чиқариш йўлларининг тикилиб қолганига жавобан рўй берган реакция тариқасида бошланади.*

Табиатан инфекцияга алоқадор сиалоаденитларда инфекция сўлак безига оғиз бўшлиғидан без йўли орқали ёки гематоген йўл билан ўтади. Вирусга алоқадор сиалоаденитлар (эпидемик паротит — тепки), ўткир ва сурункали носпецифик сиалоаденитлар, специфик (актиномикоз, сил, захмга алоқадор) сиалоаденитлар, сўлак безлари йўлларига ёт жисм тушиб қолишига алоқадор ва калькулёз сиалоаденитлар (сўлак-тош касаллиги) тафовут қилинади. Кўпинча вирус туфайли пайдо бўладиган паротит (эпидемик паротит — тепки) учрайди, бунда яллиғланиш жараёни қулоқ олди сўлак безининг интерстицийсида бошланади.

**Эпидемик паротитга** 5—15 яшар болалар, баъзан 18—25 яшар одамлар ҳам чалинади. Хасталик ҳаво-томчи йўли билан юқади. Инфекциянинг кириш дарвозалари — оғиз бўшлиғи, бурун, ҳалқум шиллиқ пардасидир. Касалликнинг яширин даври 2—3 ой, кейин бир томондаги ёки иккала томондаги қулоқ олди безлари катталашиб, оғриб туради ва зўр бериб сўлак чиқара бошлайди. Безларнинг катталашуви интерстицийда шиш бошланиши ва лимфоид инфильтрация пайдо бўлишига боғлиқдир. Ҳарорат кўтарилиб, одам ланж бўлади, боши оғриб туради. Ацинуслардаги дегенератив ўзгаришлар туфайли қон зардобидаги амилаза миқдори кўпайиб кетади. Жараён 10—14 кун давом этади.

**Патологик анатомияси.** Без йўли атрофидаги шиллиқ парда шишиб, қонга тўлиб туради. Шиш қулоқ олди соҳаси ва бўйин клетчаткасига ҳам тарқалади. Сўлак безида тўқималар интерстициал шиши, гиперемияси кўзга ташланади, без йўллари ва ацинуслари атрофида лимфоцитар инфильтрация, без йўллари ичида қуюқлашиб қолган секрет бўлади. Эпидемик паротит асорат бериб, орхит, оварит, панкреатит, энцефалит бошланишига сабаб бўлиши мумкин. Иккиламчи бактериал инфекция қўшилганида без паренхимасида некроз бошланиб, кейин фиброз пайдо бўлади.



**Ўткир носпецифик сиалоаденит** пастки жағ бурчаги ва шохи соҳасида ўткир остеомиелит бўлганида, стоматит маҳалида, сўлак беzi чиқариш йўлларида ёт жисмлар, тошлар бўлганида, отитлар, ўткир артритлар пайтида, сўлак беzi шикастланган маҳалларда бошланади. Бундан ташқари, гипосаливация билан бирга давом этадиган бир қанча инфекцияон касалликларда (грипп, қизамиқ, дизентерия, тиф маҳалида) ёки қорин бўшлиғида қилинган операциялардан кейин, кахексия пайтида, организм жуда сувсираб қолган пайтларда ҳам кузатилади.

Ўткир сиалоаденитлар *сероз, йирингли ва гангреноз турларга* бўлинади. *Сероз сиалоаденит* без тўқимаси шишиб, томирларнинг қонга тўлиб туриши ва ўртача лейкоцитар инфильтрация пайдо бўлиши билан ифодаланади. Безнинг чиқариш йўллари кўчиб тушган эпителий, микроорганизмлар, секрет билан тўлиб туради. *Йирингли сиалоаденитда* без шишиб, қонга тўлиб туради, унда қонталашлар, диффуз полинуклеар инфильтрация пайдо бўлади. Баъзи жойларда без тўқимаси деструкцияга учраб, абсцесслар юзага келади. *Гангреноз сиалоаденитда* ҳозир айтиб ўтилган ўзгаришлар устига без тўқимасида катта-катта некроз пайдо бўлиб, бемор оғир септик аҳволга тушиб қолади.

**Сурункали носпецифик сиалоаденит** кўпинча ўткир сиалоаденитдан кейин бошланади ва икки шаклда намоён бўлади: *паренхиматоз* (патологик ўзгаришлар без паренхимасида юзага келади) ва *интерстициал сиалоаденит* (без бўлакчалари орасидаги бириктирувчи тўқима ўзгаришларга учрайди). *Сурункали паренхиматоз сиалоаденитда* аввалига майда маддалар пайдо бўлиб, кейин булар аста-секин бири-бирига қўшилиб кетади; бир қанча ҳолларда маддалар бўлмаслиги ҳам мумкин, без тўқимасига сероз экссудат сингиганидан кейин безда некроз бошланади. Яллиғланиш маҳалида без унинг ўзидан (жумладан, қулоқ олди безидан) чиқадиган протеолитик ферментлар таъсири остида некрозга учрайди деб ҳисобланади. *Интерстициал сурункали сиалоаденитда* без тўқимасида лимфа- ва плазмоцитар инфильтрация (ўчоқ тарзидаги ва диффуз инфильтрация) кўзга ташланади. Бўлакчалар орасида ўсиб борадиган бириктирувчи тўқима аста-секин паренхима ўрнини олади ва без чиқариш йўллариининг атрофияга учраган чўққи бўлимлари атрофида гиалинлашади.

**Специфик сиалоаденитлар** (актиномикоз, сил, захмга алоқадор сиалоаденитлар) без тўқимасида специфик гранулёмалар пайдо бўлиши билан таърифланади.

**Ёт жисмлар тушишидан бошланадиган сиалоаденитларда** касаллик манзараси носпецифик ўткир яллиғланиш манзараси билан бир хил бўлади.

**Калькулёз сиалоаденитлар** (сўлак-тош касаллиги) без чиқариш йўллари тикилиб қолиши натижасида бошланади. Микроскоп би-

лан текшириб кўрилганида без тўқимасида лимфоцитар ва ясси ҳужайрали диффуз ҳамда ўчоқли инфильтрация кўзга ташланади, бу инфильтрация ҳужайралари орасида қисман полиморф ядроли лейкоцитлар ҳам бўлади; без бўлакчалари ўртасида бириктирувчи тўқима ўсиб, баъзи жойларда паренхима ўрнига ёғ тўқимаси пайдо бўлади. Безнинг чиқариш йўлларидаги эпителий метаплазияга учраб, икки қаватли ёки кўп ядроли эпителийга айланади. Без йўллари бўшлиғида катталиги ва шакли ҳар хил тошлар кўзга ташланади.

Майда ва йирик сўлак безлари юмшоқ тўқималарининг бағрида сўлак безларининг ретенцион кисталари учрайди. Микроскоп билан текшириб кўрилганида киста девори ички томондан грануляцион тўқима билан қопланган ҳужайра ва толали бириктирувчи тўқимадан иборат бўлиб чиқади. Кисталар бўшлиғида бир қадар эозинофил гомоген масса бўлиб, орасида плазматик ҳужайралар ва дистрофик тарзда ўзгарган ҳамда некробиозга учраган ҳужайра парчалари учрайди.

*Шегрен синдроми* маҳалида сўлак безининг зарарланиши аввалига хавфсиз лимфоэпителиал касаллик кўринишида, баъзида эса хавфли лимфома кўринишида ўтади. Бу синдром учта асосий симптомдан таркиб топади: 1) *қуруқ кератоконъюнктивит*, 2) *полиартрит (ревматоид полиартрит тариқасида ўтади)*, 3) *ксеростомия — оғиз бўшлиғи шиллиқ пардасининг қуриб туриши*; бу касалликка климакс даврига кирган аёллар кўпроқ чалинади.

Морфологик жиҳатдан олганда йирик ва майда сўлак безларида ва меъда-ичак йўли безлари стромасида лимфо-макрофагал ва ясси ҳужайрали инфильтрация кўзга ташланади, бундай инфильтрация паренхимага ёйилиб бориб, эпителиал ҳужайраларни емиради. Жараён строманинг склерозга ва безларнинг атрофияга учраши билан тугалланади.

Шундай қилиб, Шегрен касаллигида қулоқ олди беши функцияси бузилиб, без катталлашиб кетади. Бу касаллик барча ташқи секреция безларининг етишмовчилиги билан ўтадиган, системага алоқадор сурункали касалликдир.

*Микулич касаллигида* сўлак безлари билан кўз ёши безлари баъзаварига шишиб чиқади. Лунж, тил безлари ҳам кўпинча жараёнга қўшилиб кетади; бу касаллик кўп йиллар давом этади. Бунда тишлар карисси кескин ифодаланган бўлади. Этиологик омиллар жумласига сил, ретикулёз, лейкокемия, сохта лейкокемия ва лимфа системасининг бошқа касалликлари киради. Микулич касаллиги морфологик жиҳатдан иккита асосий жараён билан таърифланади: 1) без бўлакчалари атрофида лимфоид тўқимадан иборат кичикроқ ўсимталар пайдо бўлиши, бу — без паренхимасининг атрофияга учрашига олиб келади; 2) без оралиқ тўқимасида сурункали яллиғланиш бошланиб, грануляцион тўқима пайдо бўли-

ши, бу нарса кейинчалик чандиқли атрофиясига учрашига олиб келади. Касалликнинг *оқибати* унинг чекланган хилида хайрли, тарқоқ хилида — ёмон.

### СЎЛАК БЕЗЛАРИ ЎСМАЛАРИ

Сўлак безлари ўсмалари жуда ҳар хил, лекин кўпинча хавфсиз ўсмалари учрайди: сиалоаденома, оксифил ҳужайрали аденома (онкоцитом), плеоморф аденома, мукоэпидермоид ўсма, лимфаденома шулар жумласидандир. Хавфли ўсмалардан цилиндрома, мукоэпидермоид карцинома клиник жиҳатдан кўпроқ аҳамиётга эга.

**Сиалоаденома** сўлак безининг кам учрайдиган хавфсиз ўсмасидир. Бу ўсма юмшоқ ёки қаттиқроқ бўладиган гомолог шакли тугун кўринишида бўлади. Микроскоп билан текшириб кўрилганида у кубсимон ёки призматик эпителий билан қопланган камбар каналлардан тузилган бўлиши мумкин. Унда кистасимон бўшлиқлар бўлса, бундай ўсма цистаденома деб, ўсмадан киста бўшлиғига кириб бораётган, тармоқланиб кетган сўргичсимон ўсимталар чиққан бўлса, папилляр цистаденома деб аталади. Сиалоаденома четларида кубсимон ҳужайралар жойлашган альвеолалардан иборат бўлиши мумкин, шу альвеолаларнинг ички томонида цитоплазмаси оч тусли, ғовак-ғовак бўладиган йирик ҳужайралар топилади.

**Оксифил-ҳужайрали аденома (онкоцитом)** цитоплазмаси донадор бўладиган йирик, ясси ҳужайралардан ташкил топади, бу ҳужайралар трабекулалар ёки майда-майда комплекслар ҳосил қилади. Баъзан сохта без структуралари ҳосил бўлганини кўриш мумкин. Стромаси суст ривожланган.

**Аденолимфома (Уртин ўсмаси)** — камдан-кам учрайдиган хавфсиз ўсма. Сўлак безлари чиқариш йўллариининг эпителийси ва лимфоид тўқимасидан келиб чиқади. Юзаси ғадир-будир, шакли тухумсимон, кескин чегараланиб турадиган юмшоқ тугун кўринишида бўлади. Кесиб кўрилганида кулрангнамо-оқ тусда бўлиб, бир талай майда ва йирик кисталари борлиги кўзга ташланади. Микроскоп билан текширилганида ўсманинг лимфоид тўқимадан иборат стромасида икки қаватли эпителий билан қопланган сўргичсимон ўсимталари бўлган камгаклар кўринишидаги безсимон эпителиал тузилмалар кўзга ташланади. Гоҳида қадаҳсимон ҳужайралар ҳам учрайди. Кисталар бўшлиғида донадор ёки бир жинсли модда, кўчиб тушган эпителиал ҳужайралар, полинуклеарлар, лимфоцитлар, эритроцитлар, ёғ кислоталарининг игнасимон кристаллари топилади. Цистаденолимфома ва папилляр цистаденолимфома тафовут қилинади.

**Плеоморф аденома (фибромиксохондропителиома, аралаш ўсма, сўлак беши аденомаси, қайталанувчи эпителиома)** — сўлак безларининг кўп учраб турадиган хавфсиз ўсмаси. Ҳаммадан кўра кўпроқ учрайдиган жойи қулоқ олди беши, лекин қаттиқ танглай билан юмшоқ танглай ўртасидаги чегарада, жағ ости сўлак безларида ҳам учраши мумкин. Бу ўсма юмшоқ, зич эластик, қаттиқ тугун кўринишида бўлади. Кесиб кўрилганида бўлакчали тузилишга эга эканлиги кўзга ташланади. Бўлакчалари бириктирувчи тўқима қатламлари билан бир-биридан ажралиб туради. Ярим тиниқ суюқлик билан тўлган майда ва йирик кисталар ҳам учраши мумкин. Баъзан эски қонталашлар соҳасида кўнғир-қизил тусли ўчоқлар учрайди. *Бу ўсма гистологик тузилиши мураккаблиги билан ажралиб туради, ҳар хил тузилмалардан: эпителиал, миксо- ва хондросимон элементлардан ташкил топган.* Эпителиал хужайралар кўп бурчакли, думалоқ ёки тухумсимон шаклда бўлиб, солид уялар ёки нотўғри шакллар, тортмалар ҳосил қилади. Ичи шилимшиқ билан тўлган безсимон найчалар, шунингдек «марварид доналари» ҳосил қилган мугузланувчи кўп қаватли эпителий қатламлари ҳам учраши мумкин (эпидермоид табақаланиш). Миксоид ва хондросимон жойлар ҳам кўзга ташланади. Ўсма стромаси суст ривожланган, лекин гиалинозга учраган бўлиши мумкин. Унда ёғ тўқимаси оролчалари, фолликулалар ҳосил қилган лимфоцитар инфильтратлар ҳам топилиши мумкин. Хондроид оҳаклиниб қолиши мумкин.

«Малигнизацияланган» аралаш ўсманинг хавфли ўсмага хос аниқ белгилари бўлмайди. Бир талай митозлари бор атипик эпителиал хужайралар бўлган, шунингдек эпидермоид рак, аденокарциномалар, некротларга хос жойлар юзага келган маҳалларда малигнизация бошланган деб ҳисобланади.

**Мукоэпидермоид ўсма (кўш метаплазияли эпителиома, шилимшиқ ҳосил қилувчи эпителиома, шилимшиқ ишлаб чиқарувчи ва эпидермоид аралаш карцинома, Скорпиль ўсмаси)** — сўлак безлари чиқариш йўллариининг эпителийсидан ўсиб чиқадиган ўсма. Бунда эпителиал хужайралар икки йўналишда — ҳам шилимшиқ ҳосил қилувчи призматик эпителий томонига, ҳам эпидермоид томонига қараб табақаланади. Бу ўсма нисбатан хавфсиз бўлиб, юзи силлиқ ёки ғадир-будур думалоқ ёки нотўғри шаклдаги тугун кўринишида кўзга ташланади, консистенцияси юмшоқ-эластик, қаттиқ бўлади. Кесиб кўрилганида ўсма тўқимаси кулрангнамо-пушти рангда, бўлакчали бўлади.

*Ичида шилимшиқ билан тўла кисталар бўлиши ҳам характерли.* Ўсма хавфли тусга кирганида чегаралари ноаниқ, консистенцияси қаттиқ бўлиб қолади, безда некротик ўзгаришлар рўй бериши туфайли псевдокистоз тузилмалар бўлиши характерлидир.

Микроскоп билан текшириб кўрилганида стромасида безсимон структуралар ва кисталар топилади, кисталарнинг девори

шилимшиқ ҳосил қилувчи ҳужайралар билан қопланган бўлади. Эпидермоид эпителий камдан-кам ҳолларда мугузланиш ҳодисасига учрайди ва оч тусдаги ҳужайралардан иборат бўлади. Оралиқ ҳужайралар ҳам учраб туради, булар эпидермоид ва шилимшиқ ишлаб чиқарувчи ҳужайраларга айланиши мумкин. Кам табақалашган (хавфли бўлиб ўтаётган) мукоэпидермоид ўсма-ларда митотик фаолликнинг кучайгани, ҳужайралар ядроларининг полиморф ва гиперхром бўлиб қолгани, ҳужайраларнинг некрозга учрагани қайд қилинади; эпидермоид ҳужайралар билан оч тусли ҳужайралар ўртасида оралиқ ҳужайраларга ўхшаш ҳужайралар кўп, шилимшиқ ишлаб чиқарувчи ҳужайралар кам топилади.

**Цилиндрома (аденокистоз рак, аденоэпителиома, стромаси гиалинлашган базал ҳужайрали рак, онкоцитар рак)** — сўлак безлари чиқариш йўллариининг эпителийсидан ўсиб чиқадиган хавфли ўсмалар жумласига киради. Бу ўсма қулоқ олди, жағ ости сўлак безларида, қаттиқ танглайда учрайди, лекин майда сўлак безларини аралаш ўсмаларга қараганда кўпроқ зарарлантиради. У нотўғри ёки думалоқ шаклдаги тугун кўринишида бўлади, кичикроқ тугунларнинг юзаси силлиқ бўлиши мумкин. Катта-катта ўсмалар юзаси нотекис, гадир-будур бўлиши билан ажралиб туради ва атрофдаги тўқималар билан битишиб кетган бўлади. Ўсма консистенцияси юмшоқ-эластик ёки қаттиқ бўлиши мумкин. Кесиби кўрилганида тўқимаси оқимтир-қулрангнамо тусда кўзга ташланади, йирик тугунларда баъзан кисталар, некроз ўчоқлари ва қонталашлар бўлади.

Микроскоп билан текшириб кўрилганида ўсма альвеолалар, анастомозланувчи трабекулалар ҳосил қилувчи атипик эпителиал ҳужайралардан тузилган бўлиб чиқади, ўсманинг трабекулалари орасида шилимшиқ ёки гиалин массали думалоқ жойлар кўзга ташланади. Панжарасимон структуралар орасида кўпроқ безларга ўхшаш найчалар бўлади, солид комплекслар ҳам учраши мумкин. Эпителиал тирқишлар ва найчалар бўшлиғида турган гиалин массалар кесмаси буйрак каналчаларидаги цилиндрларга ўхшаб кетади, бу ўсманинг номи ҳам шундан олинган. Безсимон структуралар орасида уларни муфталар кўринишида ўраб турган базофил модда топилади. Мана шу комплексларнинг марказий бўлимларида шилимшиқсимон модда тўпланиб борган сайин талайгина думалоқ камгаклар ҳосил бўлади. Ўсма стромасининг баъзи жойлари гиалинозга учраган толали бириктирувчи тўқимадан тузилган.

Бу ўсма инфилтрланиб, бир қадар тез ўсиб боради, лимфоген ва гематоген йўл билан нерв поялари бўйлаб метастазлар беришга, қайталаниб туришга мойил бўлади, ўсманинг метастазларида типик цилиндрома тузилиши сақланиб қолади.

## ЖАҒ СУЯКЛАРИ КАСАЛЛИКЛАРИ

Жағ суяқларида яллиғланиш касалликлари, ўсмасимон ва ўсма жараёнлари кўпроқ учрайди.

### ПЕРИОСТИТ

*Периостит* — жағ суяги усти пардасининг яллиғланиши. Клиник ўтиши ва патологоанатомик манзарасига кўра, *оддий, йирингли, фиброз, оссификацияловчи ва специфик* (актиномикоз, захм ва силга алоқадор) *периоститлар* тафовут қилинади. Одонтоген периоститлар ҳозир алоҳида ажратилмайди, улар абсцесслар ва флегмоналар билан асоратланган жағ суяқлари остеомиелитлари деб ҳисобланади.

**Оддий периостит** аксари жағ суяқлари шикастланганида бошланади ва оғриқ туриши ва шиш келиши билан маълум беради. Микроскопик текширишда томирларнинг қонга тўлиб тургани ва суяк усти пардасида думалоқ хужайрали инфильтрация борлиги маълум бўлади.

**Йирингли периостит** кўпинча ўткир ёки сурункали одонтоген инфекция натижасида, баъзи ҳолларда суяк шикастланиши натижасида бошланади. Йирингли экссудат периодонт соҳасидан гаверс каналлари бўйлаб суякка ўтади ва суяк кўмигига ҳам ёйилиб (амалда шунинг ўзи остеомиелит бўлиб ҳисобланади), суяк усти пардаси тагида мадда бўлиб йиғилади.

**Фиброз периостит** кўпдан бери битмай келаётган яралар ва суяк некрози натижасида бошланади ва суякка маҳкам ёпишиб кетган уст пардасининг фиброз тарзда йўғонлашуви кўринишида намоён бўлади, баъзан оссификацияловчи периоститга айланади. Фиброз периостит фиброз тўқима юзага келиб, ўчоқли ва тарқоқ сурункали яллиғланиш инфильтрацияси пайдо бўлиши билан таърифланади. Суяк ичидаги кўмик хужайралари ўрнига бириктирувчи тўқима пайдо бўлиб боради.

**Оссификацияловчи периостит** — сурункали периоститнинг анча кўп учрайдиган хили. Жағ суягининг чекланган бир қисмида сўгаллар ёки тиканлар кўринишида ўсиб кетган суяк тўқимаси топилади. Бундай периостит артрит, сил, захм, ўсмалар, рахит, сурункали сариқ касаллигида кузатилади. Микроскоп билан текшириб кўрилганида жўнгина суяк тўсинларидан ташкил топган периостал суяк қатламлари топилади, булар хужайра-толали бириктирувчи тўқима ва остеобластлар билан ўралиб турган бўлади.

**Специфик периоститлар** — актиномикоз, захм, силга алоқадор периоститлар — тегишли специфик касалликлар маҳалида кузатилади ва суяк уст пардаси тагида ҳосил бўлган маддада характерли специфик гранулёмалар борлиги билан намоён бўлади.

## ОДОНТОГЕН ОСТЕОМИЕЛИТ

Одонтоген остеомиелит — бу жағ суякларининг тишлар пародонти ташқарисига ўтган инфекциян-яллиғланиш касаллигидир. Бу касаллик организм сенсбилланган маҳалда бошланади, деб ҳисобланади.

Одонтоген остеомиелит инфекциян касалликлар (грипп, ангина ва бошқалар), совқотиш, ҳаддан ташқари зўриқиш ҳодисаларидан кейин бошланади.

Касалликнинг ўтишида ўткир, ярим ўткир ва сурункали босқичлари тафовут қилинади. Ўткир одонтоген остеомиелит патологик жараён тиш альвеоласидан суякнинг ғовак моддасига ўтиб кетганда бошланади. Жағ суягининг юзасида тарқоқ яллиғланиш инфильтратлари пайдо бўлиб, юз анчагина шишади; жағ суягининг ғовак моддасида кейинчалик деструкция бошланган жойлар пайдо бўлади.

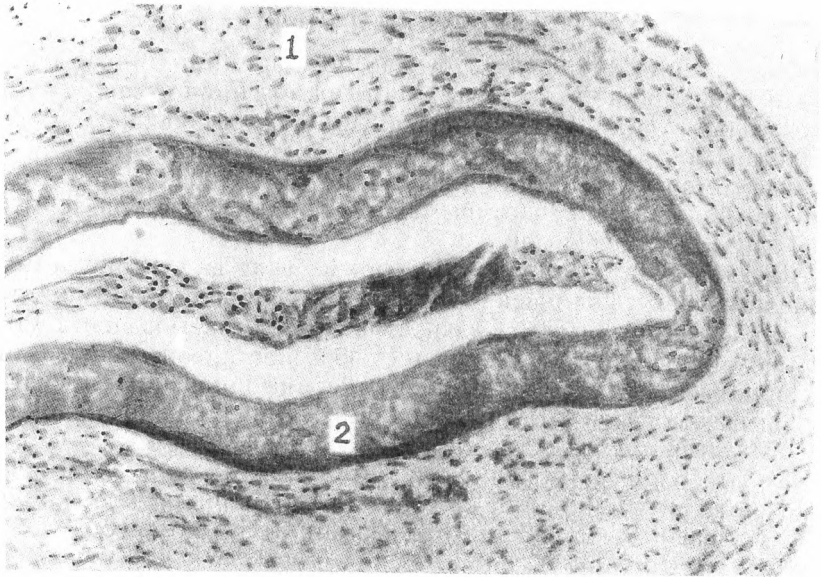
*Ўткир босқичида* суяк кўмиги йиринглаб турган, секвестрлар ҳали ҳосил бўлмаган пайтда остеонекротик ўзгаришлар қайд қилинади. Жараён сусайиб, барҳам топмайдиган бўлса, ярим ўткир ва сурункали тусга киради.

*Одонтоген остеомиелитнинг ярим ўткир босқичида* ўткир жараённинг маҳаллий белгилари операциядан кейин босилиб боради. Операция жароҳати тозаланиб, унда грануляцион тўқима пайдо бўлади, «касалликка сабаб бўлган» тиш олиб ташланганидан кейин ўрнидаги жароҳатда эпителийланиш тугалланади. Бундай ўзгаришлар кўмик айтарли деструкцияга учрамаган одонтоген остеомиелитга характерлидир.

*Одонтоген остеомиелитнинг сурункали босқичи* суяк тўқимаси сезиларли деструкцияга учраган маҳалда бошланади, бунда ўткир яллиғланиш ҳодисалари қайтиб қолганига қарамай операция жароҳатидан йиринг чиқиши давом этаверади. Сурункали остеомиелит секвестр капсуласи билан ўралган суяк секвестрлари ҳосил бўлиши билан таърифланади. Суяк секвестрлари ғовак ва компакт суяк тўқимасининг остеоцитлардан маҳрум бўлиб, кўчиб тушган бўлакларидир; кўмик ўрни структурасиз некротик массалар ва сегмент ядроли лейкоцитлар билан тўлиб туради. Секвестр капсуласининг баъзи жойлари грануляцион тўқима, баъзи жойлари кўп қаватли ясси эпителий билан қопланган бўлади.

## ЎСМАСИМОН КАСАЛЛИКЛАР

Ўсмасимон касалликларга қуйидагилар киради: эпителиал кисталар — одонтоген (фолликуляр киста) ва яллиғланишга алоқадор (радикуляр) кисталар, ўсмалар жумласига кирмайдиган суяк касалликлари: эпюлис, фиброз дисплазия, херувизм, эозинофил гранулёма, шунингдек одонтоген аппаратга алоқадор ўсмасимон касалликлар (қаттиқ одонтома).



51- расм. Жағдаги радикуляр киста:  
1 — киста девори; 2 — кистани қоплаб турган эпителий.

### ЭПИТЕЛИАЛ КИСТАЛАР

*Жағ суяқлари кисталари холестерин билан тўйинган сероз суюқ-ликка тўлиб турадиган, парда билан ўралган ковакдир. Радикуляр ва фолликуляр кисталар тафовут қилинади.*

**Радикуляр киста** сурункали (пролифератив) периодонтит натижасида тиш илдизи учида ҳосил бўлувчи эпителиал гранулёмадан юзага келади. Киста ҳосил бўлишига олиб келган, инфекция ўтган тишнинг перицементи киста пардаси билан маҳкам боғланган бўлади. Тиш илдизининг учи, одатда, киста бўшлиғига бир қадар ботиб туради. Микроскоп билан текшириб кўрилганида радикуляр киста пардаси ҳужайра-толали бириктирувчи тўқимадан иборат бўлиб чиқади, унинг ички томони кўп қаватли ясси эпителий билан қопланган бўлади (51-расм). Баъзида, хусусан шикаст рўй берган, инфекция ўтган маҳалларда киста пардаси аксари лейкоцитларга бой грануляцион тўқима билан қопланади. Фиброз асосининг бағрида яллиғланишга алоқадор сурункали лимфоплазмочитар инфильтрация кузатилиши ва суяк трабекулалари ҳосил бўлиши мумкин. Киста деворида атипик равишда ўсган эпителийни ҳам учратиш мумкин.

**Фолликуляр киста** тиш нотўғри ривожланиши натижасида ҳосил бўлади. Сут тишлари учида яллиғланиш жараёни бошланиб, бу яллиғланиш ўчоғи доимий тиш фолликулига етиб борганда ҳам



фолликуляр кисталар ҳосил бўлиши мумкин, деб тахмин қилинади. Бундай кисталар аксари болалик ва ўсмирлик чоғида, иккинчи марта тиш чиқиш даврида пайдо бўлади. Кейинги даврларда (18-20 яшарлик маҳалда) фолликуляр кисталар ақл тишлари соҳасида пайдо бўлиши мумкин. Фолликуляр киста учун тегишли тишнинг бўлмаслиги характерлидир; рентген билан текшириб кўрилганида киста бўшлиғида тўла ёки қисман (коронка кўринишида) шаклланган тиш борлиги маълум бўлади. Микроскоп билан текшириб кўрилганида фолликуляр киста девори кўп қаватли ясси эпителий билан қопланган толали тўқимадан иборат бўлиб чиқади, ўша эпителий хужайралари орасида плазматик хужайралар ҳам бўлиши мумкин. Киста деворининг стромаси гликозамингликанларга бой бўлади.

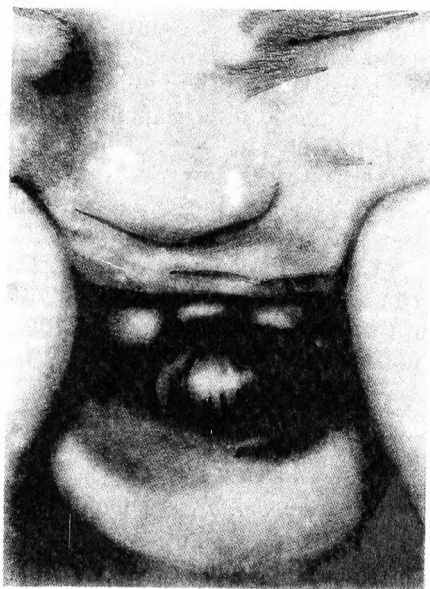### ЭПУЛИС

*Эпулис (эпулид) — пародонтал (тиш атрофидаги) супра- ва интраальвеоляр тўқималарда бошланиб, аксари аёллар касалланади, милқдан жой олади ва эластик-зич консистенциядаги шарсимон ёки қўзиқоринсимон тузилма кўринишида бўлиб, шиллиқ парда билан қопланиб туради. Шиллиқ пардада антагонист тишлардан тушган излар бўлиши ва яралар борлиги характерлидир. Фиброз, ангиоматоз, улкан хужайрали ва туғма эпулислар тафовут қилинади. Фиброз ва ангиоматоз эпулислар билан кўпроқ ёшлар, улкан хужайрали эпулислар билан эса, ҳар хил ёшдаги кишилар касалланади.*

**Фиброз эпулис** тишга алоқадор бўлиб, кесиб кўрилганида толали тузилишга эга бўлиб чиқади, ранги оқимтир бўлади. Микроскоп билан текширилганида толали бириктирувчи тўқима ўсиб, бир оз миқдор юпқа деворли томирлар юзага келгани маълум бўлади. Баъзан кальций тузлари чўкиб тушган ўчоқлар, шунингдек остеоид суяк тўқималари топилиши мумкин. Эпулис юзаси кўп қаватли ясси эпителий билан қопланган, кўпинча яра бўлиб кетади, унда грануляциялар ҳамда лимфо- ва плазмацитар хужайралардан иборат сурункали яллиғланиш инфильтратлари учрайди. Яра бўлиб, грануляцион тўқима кўп ўсиб кетган фиброз эпулис гранулёматоз эпулис деб аталади.

**Ангиоматоз эпулис** учун капиллярлар ёки веналарга ўхшаш бир талай юпқа деворли томирлари бўлганлигидан кесмасининг қондек қип-қизил бўлиб туриши характерлидир. Томирлар орасида нозик толали бириктирувчи тўқима қатламлари кўзга ташланади, уларга кўпинча гемосидерин чўкиб тушган бўлади.

**Улкан хужайрали эпулис** (периферик остеобластокластома) табиатан эпителийга алоқаси бўлмаган ўсмасимон тузилма бўлиб, кўпинча 40—60 яшар одамларда учрайди. Жағ суягининг альвео-



52- расм. Тугма эпюлис.

ляр ўсимтасидан жой олади ва оғиз бўшлиғи томонига қараб ўсиб боради. Антагонист тишлардан шикастланиб туриши натижасида бу тузилманинг юзи кўпинча яра бўлиб кетади. Ўсма тўқимаси қўнғир тусда товланиб турадиган тўқ қизил рангли эластик этдор тузилмадан иборат бўлади. Юзи силлиқ ёки ғадирбудур бўлиши мумкин. Гистологик тузилиши жиҳатидан марказий остеобластокластомага ўхшаб кетади ва майда хужайралар (остеобластлар) билан кўп ядроли улкан хужайралар (остеокластлар) дан иборат булади. Ўсма стромаси юпқа деворли томирлар ва баъзи жойларда толали тўқимадан таркиб топган.

**Тугма эпюлис** чақалоқларда кузатилади. Хамирдек бўлиб,

милк шиллиқ пардаси билан қопланиб турадиган, шарсимон тузилмадир (52-расм), катталиги нўхот донидек ва бундан каттароқ бўлади. Альвеоляр ўсимтадан жой олади. Микроскоп билан текшириб кўрилганида ўсмасимон тузилманинг думалоқ-тухумсимон шаклдаги оч тусли йирик хужайралардан таркиб топгани маълум бўлади. Бу хужайралар цитоплазмасида ацидофил доналар борлиги билан таърифланади. Уларнинг ядролари марказида ёки марказидан четда жойлашган бўлади; ядроларида иккитадан бештагача ядроча топилади. Эпюлис томирлар ва нервларга бой бўлади.

### **ФИБРОЗ ДИСПЛАЗИЯ**

*Фиброз дисплазияда жағ суяги бағрида хужайра-толали ва остеоген тўқима ўсиб, суякда жўн суяк структуралари ҳосил бўлади. Касалликнинг ўчоқли хилида ўсма қўлга қаттиқ бўлиб уннайдиган ва атрофдаги суяк тўқимасидан аниқ ажралиб турадиган тугун кўринишида кўзга ташланади, у кулрангнамо-оқ тусли фиброз тўқимадан иборат бўлади. Касалликнинг диффуз хилида суяк тўқимасининг зарарланган жойи аниқ чегараланмасдан, қаттиқлиги ҳар хил бўлиши билан ажралиб туради, кўкимтир тусда бўлади.*

Бу касалликда жағ суяклари йўғонлашиб, кўпинча қийшайиб қолади, уларда патологик синиқлар ҳам учраши мумкин. Арралаб кўрилганида суяк тўқимаси, хусусан жағ суякларининг кортикал

қатлами юпқалашган бўлиб чиқади. Касалланган жой қаттиққина бўладиган оқиш-сариқ рангли тўқима билан тўлиб туради. Микроскоп билан текшириб кўрилганида фиброз дисплазияда хужайратолали тўқима ўсиб, унда жўн, одатда кам оҳакланган суяк тўсинлари борлиги маълум бўлади, шу суяк тўсинларининг атрофидан остеобластлар жой олади. Цементиклесимон тузилмалар ҳам учраши мумкин. Баъзи ҳолларда тўқима тузилиши жиҳатидан говаксимон остеомага ўхшаб кетади.

### ХЕРУВИЗМ

*Херувизм — фиброз дисплазиянинг бир тури бўлиб, бунда жағларда бир талай кисталар юзага келади.* Одатда, ёш гўдаклик даврида бошланади. Пастки жағ соҳасида икки томонлама ғадирбудур қатламлар пайдо бўлади, шу муносабат билан боланинг юзи думалоқ шаклга киради — христиан диний китобларида учар гўдаклар қиёфасида тасвирланган херувимлар — фаришталар юзига ўхшаб қолади (53-расм). Гистологик жиҳатдан олганда бу ўсма суяк тўсинлари орасида хужайралар ва томирларга бой бириктирувчи тўқима пайдо бўлиши билан таърифланади. Ундаги томирлар атрофида ацидофил модда ва кўп ядроли улкан хужайралар тўпланиб боради. Суяк тўсинларида лакунар резорбция бошланиши билан бир қаторда остеоид билан ўралган жўн суяк тўсинлари пайдо бўлади.



53- расм. Херувизмда бемор ташқи қиёфасининг кўриниши.

### ЭОЗИНОФИЛ ГРАНУЛЁМА

*Эозинофил гранулёма — этиологияси номаълум касаллик бўлиб, жағ суякларида эозинофил лейкоцитларга бой гранулёмалар юзага келиши билан таърифланади.* Сиртдан кўздан кечирилганида милкларнинг шишиб, бўртиб тургани, шиллиқ пардасида яралар ва қонталашлар борлиги, баъзи жойларда тиш бўйинларининг очилиб, тишларнинг қимирлаб қолгани маълум бўлади. Касалланган жой суяк тўқимаси билан грануляцион тўқимага ўхшаш юмшоқ тўқимадан иборат бўлади. Микроскоп билан текшириб кўрилганда

нида асосан ретикуляр, лимфоид ҳужайралар, улкан ҳужайралар ва ҳар хил даражада етилган эозинофил ва нейтрофил лейкоцитлардан иборат ўзига хос тўқима ўсиб чиққани маълум бўлади. Эозинофил гранулёмада рўй берадиган жараён моҳияти аниқ эмас. Баъзи олимлар уни ўсма жараёни деб ҳисобласа, бошқалари реактив яллиғланиш жараёни ёки гранулёматоз жараён деб ҳисоблайди.

### ҚАТТИҚ ОДОНТОМА

*Қаттиқ одонтома тиш муртақларининг ривожланиш нуқсонлари жумласига киради ва ҳар хил тўқималардан пайдо бўладиган ўсма-симон тузилма деб ҳисобланади.* Қаттиқ одонтома юзи ғадир-будур бўладиган қаттиққина ўсмадир, у атрофдаги тўқима билан битишиб кетган ёки аниқ ажралиб турадиган бўлиши мумкин. Микроскоп билан текшириб кўрилганида бу ўсмада тишнинг қаттиқ тўқималари: дентин, эмаль, ҳар хил даражада оҳакланган цемент ўсиб кетгани, одонтоген эпителий тортмалари, пульпага ўхшаш тўқима структуралари борлиги маълум бўлади. Бу тўқималар тартиб билан ёки айқаш-уйқаш бўлиб жойлашган бўлади.

*Оддий ва мураккаб қаттиқ одонтома* тафовут қилинади. *Оддий одонтома* бир тиш муртагидан пайдо бўлади ва тўла ҳамда чала одонтомага бўлинади. Чала оддий одонтома тиш муртагининг қандай бўлмасин бирор қисмига тааллуқли тўқималар ўсиб кетишидан юзага келади. Тўла оддий одонтома яхлит тиш муртагидан пайдо бўлади. *Мураккаб одонтома* бир неча тиш муртақларидан юзага келган ва бир-бирига ёпишиб кетган рудиментар тишлардан иборат бўлади, шу тишлар орасида шаклланган тишлар ҳам учрайди. Мураккаб одонтомаларда тишнинг қаттиқ тўқималари тартибсиз равишда ўсиб боради. Шу билан бирга эмаль, дентин ва цемент ўртасида нормал тишга хос бўлган топографик нисбат бузилади. Қаттиқ одонтоманинг кистоз хили ҳам учраб туради.

### ОДОНТОГЕН ЎСМАЛАР

Одонтоген ўсмалар (амелобластома, юмшоқ одонтома, цементома) тиш қаттиқ тўқималари — эмаль, дентин ва цемент муртақларидан пайдо бўлади ва ўзининг ривожланиб боришида эмбрионал тузилишини сақлаб қолади. Бу ўсмалар, ҳамма ўсмалар сингари, хавfli ва хавфсиз ўсмаларга бўлинади.

### АМЕЛОБЛАСТОМА

Амелобластома (адамантинома, адамантобластома) жағ суяқларининг табиатан эпителиал тўқимага алоқадор хавфсиз ўсмалари жумласига киради ва эмаль органининг эмбрионал муртагидан пайдо бўлади. Хавfli амелобластома камдан-кам учрайди. Мак-

роскопик жиҳатдан олганда амелобластоманинг икки хили тафовут қилинади: *солид ва кистоз амелобластома*. Баъзи олимлар амелобластоманинг *аралаш хили* ҳам бўлади, деб ҳисобланади.

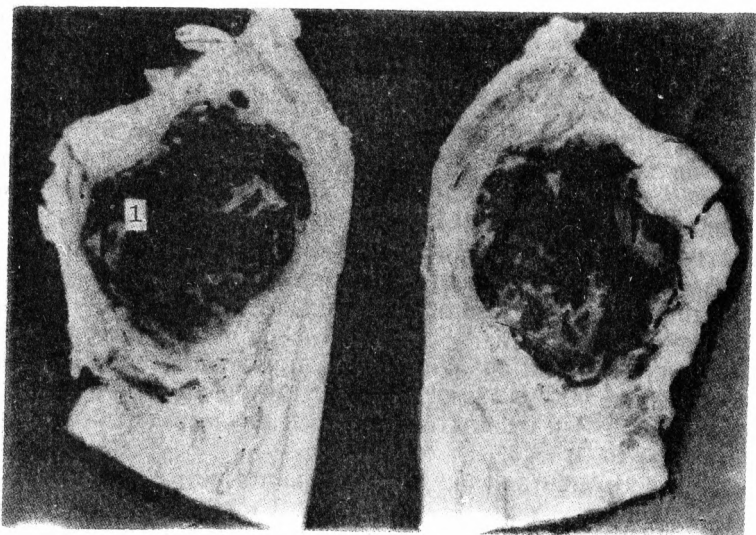
**Солид амелобластома** атрофдаги тўқимадан яхши ажралиб турадиган юмшоқ ёки қаттиқроқ тугун кўринишида кўзга ташланади (54-расм). Ранги кулранг тусдан тортиб кўнғир тусгача боради. Кесмасида суяк пластинкалари юққалашиб қолган жойлар ва майда-майда кистасимон тузилмалар борлиги маълум бўлади.

**Кистоз амелобластомада** одам жағи катталашиб, бирмунча бўртиб туради, унда ичи оч тусли суяқлик билан тўлган битта ёки кўпроқ йирик кистоз бўшлиқлар топилади. Кистоз бўшлиқда тиш бўлади.

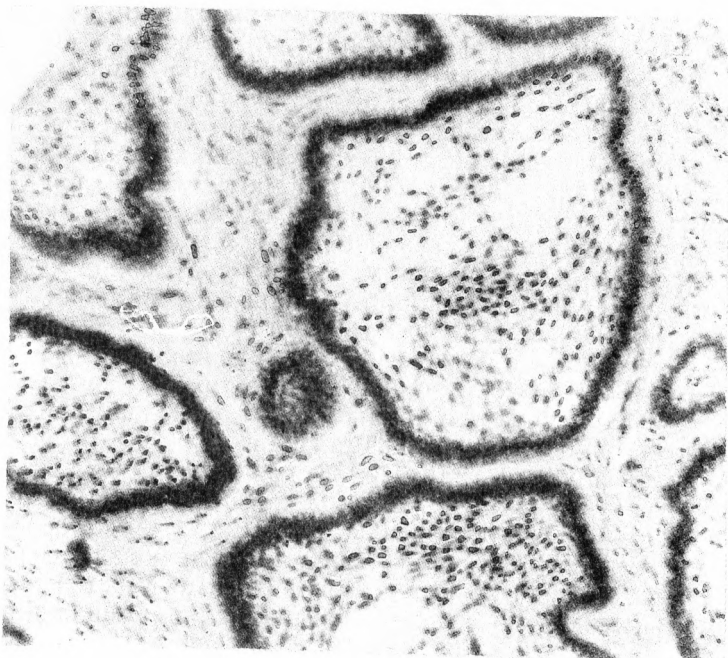
**Амелобластоманинг аралаш хили** қўлга юмшоқ бўлиб уннайди-ган ўсмадан иборат бўлиб, кесиб кўрилганида ўсма тўқимасининг ора-орасида сарғиш суяқликка эга бўлган кисталар борлиги топилади.

Гистологик тузилишига кўра амелобластоманинг бир нечта хили тафовут қилинади. Унинг классик хили кўпроқ учрайди, бунда ўсма гликозамингликанларга бой бўлган дағал толали бириктирувчи тўқима қатламлари билан ажралиб турувчи ҳар хил шаклдаги эпителиал тортмалардан тузилган бўлади. Бу эпителиал тузилмалар тиш муртаги эмаль органининг тузилишига ўхшаб кетади (55-расм). Ўша тортмалар четларидан бўйдор цилиндрик хужайралар жой олади. Эпителиал тузилмалар марказида юлдузсимон хужайралар бўлади, булар тузилиши жиҳатидан тиш муртаги эпителиал органига ўхшаб кетадиган эпителиал «ретикулум»ни ҳосил қилади. Юлдузсимон хужайралар соҳасида ясси эпителиал элементлар билан ўралиб турадиган ҳар хил катталиқдаги кистоз бўшлиқлар ҳосил бўлиши мумкин. Кисталарнинг бўшлиқлари тиниқ ва гомоген, гоҳо майда донали модда билан тўлиб туради, бу модда кучсиз оксифил ёки базифил бўлиши мумкин. Кисталарнинг бўшлиқларида яккам-дуккам жойлашган эпителиал хужайралар ҳам учраши мумкин, буларнинг цитоплазмасида ядро таналарининг соялари ёки ядро моддаларининг бўлаклари бўлади. Эпителиал тузилмаларнинг марказий бўлимларида спонгиоцитларга ўхшаб кетадиган, гўёки шишиб турган йирик хужайра таналари (онкоцитлар) топилади. Баъзан хужайра пардалари ёрилиб, ичидаги моддаси киста бўшлиқларига ўтади.

Эпителиал тузилмаларнинг баъзи жойларида кўп бурчакли, яъни полигонал хужайралар топилади, булар кўп қаватли ясси эпителийнинг мугузланаётган тикансимон хужайраларига ўхшаб кетади (ўсманинг эпидермоид хили). Уларнинг орасида юлдузсимон хужайралари бўлган кичик жойлари сақланиб қолади, холос. Шу жойларда бир қадар хужайралар полиморфизми кўзга ташланиши мумкин, лекин бу хужайраларда ядро билан цитоплазма нормал нисбатда сақланиб қолган бўлади. Бир қанча ҳолларда эпителиал хужайралар майда сўғончалар тахлитидидаги мураккаб концентрик шакллар ҳосил



54- расм. Жағдаги солид (яхлит) амелобластома:  
1 — ұсма массасы.



55- расм. Амелобластоманинг классик хили.

қилади ва эпителиал марварид доналари деб юритиладиган тузилмаларга ўхшаб туради. Киста ўлчамларининг катталашуви ҳужайраларда рўй берадиган иккиламчи дистрофик ўзгаришлар билан бирга давом этиб боради, бунда ҳужайралар киста бўшлиғига кўчиб тушиб, кейинчалик аутолизга учрайди.

Кўпдан бери мавжуд бўлиб келган киста бўшлиқларининг эпителиал қопламаси типик фолликуляр кисталарга хос гистологик хусусиятларга эга бўлиши мумкин, бундай ҳолларда қўшимча текширишлар ўтказмасдан туриб аниқ диагноз қўйиб бўлмайди. Баъзан бевосита эпителиал тўқима орасида жойлашган кўпгина томирлар кўзга ташланади, бунда яллиғланиш жараёнига хос белгилар бўлмайди. Стромаси толали фиброз тўқима қатламларидан таркиб топган, баъзи жойларда миксоматоз ўзгаришлар борлиги кўзга ташланади.

### ЮМШОҚ ОДОНТОМА

*Юмшоқ одонтома ҳар хил турдаги тузилмалардан пайдо бўладиган чин ўсмалар жумласига киради ва жағ суягининг ичида жойлашган бўлади.* Унинг эпителиал-мезенхима паренхимаси тиш ривожланишининг илк босқичларини акс эттирувчи тузилмалардан таркиб топади. Бу ўсма юзаси ғадир-будур, консистенцияси юмшоқ-эластик юмалоқ шаклдаги тугун кўринишида кўзга ташланади. Микроскоп билан текшириб кўрилганида ўсмада тармоқланиб кетган эпителиал тортмалар ва призма шаклидаги ҳужайралар билан ўралган бир зайлдаги юмалоқ ҳамда полигонал майда ҳужайралардан иборат эпителиал оролчалар мажмуи топилади. Бу эпителиал комплекслар эмбрионал тиш пульпаси тахлитидидаги юмшоқ мезенхима тўқимаси билан ўралиб туради. Стромаси суст ривожланган. Эпителиал тортмалар билан мезенхимасимон тўқима ўртасидаги чегарада эозин билан тўқ бўяладиган камбаргина гомоген йўл бўлади; бу оқсилли модда ўз тузилишига кўра прендентинга ўхшаб кетади.

### ЦЕМЕНТОМА

*Цементома табиатан эпителийга боғлиқ бўлмаган жағ ўсмалари жумласига киради ва тузилишига кўра ҳужайрали ҳамда ҳужайрасиз цементга ўхшайдиган қаттиқ тўқима ўсиб кетиши билан таърифланади.* Бу ўсма строма (ҳужайра-толали тўқима) ва паренхима (цементкли, цементобластлар) дан иборат. Цементли тузилмалар баъзан тартибсиз жойлашган дағал толали тўқима кўринишида кўзга ташланади. Бошқа ҳолларда улар ҳар хил катталиқда бўладиган юмалоқ шаклли, мураккаб окси- ва базофил цементклилар кўринишида бўлади.

## ЖАҒ СУЯКЛАРИ ҰСМАЛАРИ

Жағ суяқлари ўсмаларининг энг кўп учрайдиган хиллари осте-  
оид-остеома ва остеобластокластомадир.

### ОСТЕОИД-ОСТЕОМА

*Остеоид-остеома табиатан суякдан ўсиб чиқадиغان (остеоген) хавфсиз ўсмадир. Кўпинча пастки жағда пайдо бўлади. Суяк арра-  
лаб кўрилганида склерозга учраган бағрида грануляцион тўқимага  
ўхшаб кетадиган кулранг ёки қизғиш юмалоқ тўқима ўчоғи кўзга  
ташланади. Микроскоп билан текшириб кўрилганида «ўсма уяси»-  
да суст оҳакланган жўнгина тузилишга эга бўлган суяк тўсинлари  
бўлади, булар томирлар билан мўл-кўл таъминланган тўқимадан  
жой олади ва остеобластлар тахлитидаги бир ядроли ширадор  
хужайралар билан ўралиб туради. Суяк тўсинларини остеоид мод-  
да худди жиякдек ўраб туради. Суяк тўсинларининг бир-бири би-  
лан чалқашуви ва оҳакланиш даражаси ўсманинг четларига томон  
рўй-рост ортиб боради.*

### ОСТЕОБЛАСТОКЛАСТОМА

*Остеобластокластома жағ суяқларининг чин ўсмалари жумла-  
сига кириб, кўпроқ болалар ва ёш одамларда учраши билан таъриф-  
ланади. Бу ўсма жағ суягининг бағридан жой олиб, аксари унинг  
каттагина қисмига тарқалиб боради. Ўсма ўсиб борар экан, суяк  
тўқимасининг кўп даражада деструкцияга учрашига олиб келади.  
Клиник-рентгенологик жиҳатдан олганда бу ўсманинг уяли, кист-  
тоз ва литик хиллари тафовут қилинади.*

Ўсма тўқимаси жигарранг-қизил рангли лахталар кўринишида  
бўлиб, баъзи жойлари сарғиш тусли желесимон тўқимага ўхшаб  
кетади. Ўсмада баъзан сероз-қонсимон суюқлик билан тўлиб тур-  
ган кисталар учрайди. Микроскоп билан текшириб кўрилганида  
ўсманинг полиморф бўлиб, суяк тўсинлари орасидан жой олгани  
кўзга ташланади. Унинг стромаси суст ривожланган. Паренхимаси  
икки хил хужайралардан: майда хужайралар (остеобластлар) ва  
кўп ядроли улкан хужайралар (остеокластлар)дан иборат. Остео-  
бластлар зич жойлашган бўлиб, кўпинча тутамлар ҳосил қилади.  
Остеокластлар ўсмада нотекис тарқалган. Ўсма томирларга бой  
бўлиб, бу томирларнинг атрофига диапедез йўли билан қон қуйи-  
лади. Қон қуйилиб қолган каттагина жойлар, бир талай гемосиде-  
рин парчалари ва миксоматоз тўқима қисмлари ҳам кўзга ташла-  
нади. Суяк тўсинлари резорбцияга учрайди. Шу билан бирга янгидан  
ҳосил бўлиб келаётган суяк тўсинларини ҳам кўриш мумкин.



## МЕЪДА-ИЧАК ЙЎЛИ КАСАЛЛИКЛАРИ

### ҚИЗИЛЎНГАЧ КАСАЛЛИКЛАРИ

Қизилўнгач дивертикули

Эзофагит

Қизилўнгач веналарининг ва-  
рикоз кенгайиши

Маллори-Вейсс синдроми

Қизилўнгач раки

### МЕЪДА ВА ЎН ИККИ БАРМОҚ

#### ИЧАК КАСАЛЛИКЛАРИ

Гастрит

*Ўткир гастрит*

*Сурункали гастрит*

Меъданинг ўткир яралари

Меъданинг яра касаллиги

Ўн икки бармоқ ичакнинг яра  
касаллиги

Меъда ўсмалари

*Меъда полиплари*

*Меъда раки*

### ИЧАК КАСАЛЛИКЛАРИ

Ичак дивертикуллари

Ичакнинг ишемик касаллиги

Крон касаллиги

Мальабсорбция

Чиллашир

Унипл касаллиги

Ингичка ичак ўсмалари

Идиопатик яралари колит

Йўгон ичак ўсмалари

Аппендицит

Мукоцеле

Меъда-ичак йўлини зарарлантирадиган касалликлар жуда хил-ма-хил. Улар табиатан ирсий (масалан, қизилўнгач атрофияси), бирламчи мустақил касаллик ҳолида (масалан, меъданинг яра касаллиги) бўлиши ёки этиологияси ҳамда патогенези жиҳатидан фарқ қиладиган бошқа касалликлар асорати сифатида юзага келиши мумкин.

Патологик жараён меъда-ичак йўлининг қар қандай қисмида бошланиши ва табиатан яллиғланиш, дистрофия, дисрегенератор ва ўсма тусида бўлиши, шунингдек ривожланиш нуқсонларидан иборат бўлиши мумкин.

Меъда-ичак йўли касалликларини ўрганиш билан табобатнинг каттакон бир соҳаси — гастроэнтерология шуғулланади.

## ҚИЗИЛҮНГАЧ КАСАЛЛИКЛАРИ

Қизилўнғачда бошланиши мумкин бўлган патологик жараёнлар анча хилма-хил бўлишига қарамай, уларнинг клиник белгилари жуда кам ва асосан дисфагия (ютишнинг қийинлашиб қолиши), тўш орқасида оғриқ туриши ва қон қусиш (гематомезис) билан ифодаланади. Қизилўнғачнинг функционал касалликлари (қизилўнғач атонияси, қизилўнғачнинг тортишиб туриши — эзофагоспазм, қизилўнғач дивертикуллари), яллиғланиш касалликлари (эзофагитлар), қизилўнғачнинг пептик яралари, қизилўнғач раки ҳаммадан кўра кўпроқ учрайди. Қизилўнғач деворида дистрофик ўзгаришлар ниҳоятда кам учрайдиган ҳодиса бўлиб, қизилўнғач деворидаги томирлар амилоидози, шиллиқ пардасининг якка меланози ва ўчоқли оҳакланиши кўринишида намоён бўлади.

*Қизилўнғачнинг ривожланиш нуқсонлари орасида тугма қизилўнғач битуви (атрезияси), қизилўнғачнинг тугилишдан калта бўлиши, қизилўнғач билан трахея оқма яралари ва ҳар хил стенозлар кўпроқ аҳамиятга эгадир.* Қизилўнғач стенозлари иккиламчи, яъни турмушда орттирилган бўлиши ҳам мумкин. Чунончи: 1) фиброз билан тугайдиган яллиғланиш жараёнларидан кейин, 2) қизилўнғач ўсмалари маҳалида, 3) система склеродермияси пайтида (бу касаллик учун кўпинча қизилўнғач деворининг коллагенланиши характерли бўлади), 4) қизилўнғач ташқаридан босилиб қоладиган маҳалларда, масалан, кўкс оралиғи ўсмаларида қизилўнғачда стеноз бошланиши мумкин.

### ҚИЗИЛҮНГАЧ ДИВЕРТИКУЛИ

*Дивертикул диаметри 1—3 см келадиган қизилўнғач деворининг чекланган туташ бўртмасидан иборат.*

Ҳалқумнинг қизилўнғачга ўтиш жойида бўладиган *ценкер дивертикуллари* (ҳалқум сегментида), *бифуркацион ёки тракцион дивертикуллар* (қизилўнғачнинг кўкрак қисмида, трахеялар бифуркация соҳасида, буниси қизилўнғач йўлини бироз торайтириб қўйиши мумкин) тафовут қилинади. *Яна эпинефрал дивертикуллар* (диафрагманинг устки сегменти соҳасида) ҳам ажратилади. Булар қизилўнғачнинг пастки сфинктери соҳасида пайдо бўлади ва меъдасининг мотор функцияси бузилган касалларда кузатилади. Шунингдек, *тўла ва чала дивертикуллар* ҳам фарқ қилинади, тўла дивертикулларда қизилўнғач деворларининг ҳаммаси иштирок этган бўлса, чала дивертикулда бу дивертикул девори мускул тўқималари орасидаги камгакка тушиб қолган қизилўнғач шиллиқ пардасидан иборат бўлади. Дивертикуллар *битта ва кўп бўлиши* мумкин.

Ценкер дивертикулининг патогенезида ютиш акти бузилиб, ташқи физиологик сфинктер (ҳалқум-қизилўнғач сфинктери) функциясининг бузилиши аҳамиятга эга, мана шу ҳодисалар қизилўнғач йўлида босим сезиларли даражада ортиб, аста-секин девори кенгайиб кетишига олиб келади. Бифуркацион дивертикулларнинг пайдо бўлиш механизмида қизилўнғач мускул пардасининг туғилишдан норасолиги, қизилўнғач йўлининг торайиб ва тўсилиб қолиши, бу йўл ичидаги босимнинг ортиб кетиши катта аҳамиятга эга деб ҳисобланади. Буларнинг ҳаммаси қизилўнғач деворида учи берк ҳалтумча, «қизилўнғач аневризмаси» деб аталадиган нарса пайдо бўлишига олиб келади. Кўкс ораллиғидаги лимфа тугунлари ва клетчатка яллиғланиб, кейин чандиқлари қизилўнғач девори-ни тортиб турадиган бўлиб қолиши аҳамиятга эгадир.

Дивертикуллар симптомсиз ўтиши мумкин, лекин дисфагияга, регургитацияга (ютилган луқманинг қайтиб чиқишига), бўйинда, тўш орқасида оғриқ туришига сабаб бўла олиши ҳам мумкин. Баъзан дивертикул яллиғланиб кетади, дивертикулит деб шуни айтилади.

### ЭЗОФАГИТ

*Эзофагит* — қизилўнғач яллиғланиши — қизилўнғачнинг ҳаммадан кўп учрайдиган касаллигидир. *Ўткир, ярим ўткир, сурункали эзофагит*, шунингдек *рефлюкс-эзофагит* тафовут қилинади. Эзофагитнинг аксари аутопсия маҳалида топилиб қолишини айтиб ўтиш керак, чунки одамнинг ҳаётлигида у кўпинча симптомсиз ўтади. Эзофагит гарчанд одамни ўлимга олиб борадиган касалликлар жумласига кирмайдиган бўлса ҳам, айниқса сурункали тарзда ўтиб борадиган ҳолларда, клиник жиҳатдан жуда катта аҳамиятга эга бўлади. Сабаби, бу касалликда дисфагия (ютишнинг қийинлашиб қолиши) пайдо бўлишининг ўзидагина эмас. Сурункали эзофагит қизилўнғач деворида склеротик жараён бошланиб, қизилўнғач стенози пайдо бўлишига олиб боради. Бундан ташқари, сурункали эзофагит рак олди касаллиги бўлиб ҳисобланади.

**Ўткир эзофагит** қизилўнғач шиллиқ пардасига иссиқ овқат, кимёвий моддалар (кислота, ишқорлар), ионлаштирувчи нурлар таъсир қилган маҳалда пайдо бўлади. Бундан ташқари, бир қанча ўткир инфекциялар, масалан, дифтерия, скарлатина, вирус инфекцияси қизилўнғач шиллиқ пардасининг ўткир яллиғланиши билан бирга давом этиб бориши мумкин. Яллиғланиш реакциясининг табиатига қараб, *катарал, эрозив-геморрагик, фибриноз, некротик эзофагит* тафовут қилинади. Шунингдек, *қизилўнғач абсцесси* ва *флегмонаси* ҳам тасвирланган.

**Сурункали эзофагит** кўп чекадиган кашандаларда, муттасил ичкилик ичиб юрилганида, таъсирлантирадиган иссиқ таом ей-

илганида, чуқур микозлар (кандидоз) маҳалида, герпес вируси юққан пайтларда, кўкрак қафасига нур берилганида, баъзи дори препаратлари (антибиотиклар, кимётерапевтик препаратлар) ичиб юрилганида, уремия пайтида бошланади. Бироқ, сурункали эзофагитнинг энг муҳим ва кўп учрайдиган сабаби меъда ширасининг қизилўнгачга қайтиб чиқиб туришидир (рефлюкс). Витамин А ва витамин С етишмовчилигининг аҳамияти ҳам бор.

Қизилўнгач кандидози бошқа микозлар (актиномикоз, бластомикоз) дан кўра кўпроқ учрайди ва иммунитетни танқис бўлиб юрган одамларда ёки антибиотиклар, кортикостероид препаратлар узоқ ичиб юрилган маҳалларда бошланади.

**Герпес** маҳалида қизилўнгач шиллиқ пардасида пуфакчалар ва яра бўлиб кетган жойлар топилади. Кўпчилик ҳолларда морфологик ўзгаришлар ўзига хос бўлади ва гиперемия, шиш келиши, яралар пайдо бўлиши билан ифодаланади. Қизилўнгач яралари жуда камдан-кам ҳолларда тешилиши мумкин.

Сурункали эзофагитда зўрайиб борувчи фиброз бошланиб, қизилўнгач девори қалинлашиб кетади, бу — стриктурага, яъни қизилўнгач торайиб қолишига олиб бориши мумкин. Шиллиқ парда юзасида эрозиялар, яралар, лейкоплакиялар пайдо бўлади. Рефлюксэзофагитда кўп қаватли ясси эпителий баъзан цилиндрсимон эпителий билан алмашинади (Барретт қизилўнгачи). Бир қадар авжига чиққан сурункали эзофагит маҳалида эпителий метаплазияси қизилўнгачнинг учдан икки қисмини эгаллайди. Айни вақтда ўринбосар эпителий ҳар хил бўлиши, чунончи: 1) меъда туби эпителийсига ўхшайдиган, 2) меъда кардиал бўлими шиллиқ пардаси эпителийсига ўхшайдиган, 3) ингичка ичак эпителийсига ўхшайдиган бўлиши мумкин. Барретт қизилўнгачида икки хил яралар кузатилади: 1) нотўғри шакли носпецифик ўткир ёки сурункали яралар, 2) шиллиқ парданинг кислота ва пепсин ишлаб чиқарадиган қисмига яқин жойда пайдо бўладиган типик пептик яралар. Сурункали эзофагитда шиллиқ парда атрофия, гиперкератоз ёки дисплазияга учраши мумкин. Дисплазия қизилўнгачда кўпгина ҳолларда рак пайдо бўлишига олиб борадиган сабабдир.

Эзофагитнинг **клиник манзараси** ҳар хил бўлиб, касаликнинг сабабига, организмнинг аҳволига боғлиқ. Қизилўнгач кам зарарланган маҳалларда эзофагит симптомсиз ўтиши мумкин. Бошқа ҳолларда эзофагит тўш орқасида оғриқ туриши ёки қон кетиши билан давом этади, қизилўнгачдан қон кетиши темир етишмаслигига алоқадор сурункали анемияга олиб келиши мумкин. Сурункали эзофагитда юзага келадиган стенозлар одамнинг озиб-тўзиб кетиши ва авитаминоз пайдо бўлишига, оқсиллар етишмовчилиги ҳамда микроэлементозга олиб бориши мумкин. Рефлюкс эзофагитда кўпинча тўш орқасида оғриқ туриши, ютишнинг қийинлашиб қолиши, қон кетиб туриши кузатилади; сурункали эзофагитда асорат тариқасида қизилўнгач раки бошланиши мумкин.

## ҚИЗИЛҰНГАЧ ВЕНАЛАРИНИНГ ВАРИКОЗ КЕНГАЙИШИ

Қизилўнгал веналарининг варикоз кенгайиши врачнинг клиник амалиётида катта аҳамиятга эга, чунки бу касаллик асорат бериб, ўлар даражада қон кетишига сабаб бўла олади. Бироқ, қизилўнгалдан қон кетиши қизилўнгал ёрилган маҳалларда ҳам кузатилиши мумкинлигини унутмаслик керак. Қизилўнгал веналарининг варикоз кенгайиши жигар циррозлари, жигар ўсмалари, жигар веналари тромбофлебети маҳалида, қопқа вена босилиб қолган пайтда юзага келадиган портал гипертензия асорати тариқасида бошланади. Портал системада босим кўтарилган маҳалларда портокавал анастомозлар, жумладан қизилўнгал веналари ва чигаллари кенгайиб, юпқа тортиб қолади, бу нарса шу веналарнинг ёрилиб кетиш хавфини туғдиради.

**Патологик анатомияси.** Оддий кўз билан текширишда қизилўнгал ва меъда кардиал қисмидаги бурама веналарнинг кенгайиб кетганлиги топилади. Варикоз кенгайган веналар остидаги шиллиқ парда юпқалашиб қолган бўлади. Бу жойда аксари яллиғланиш жараёни бошланиб, эрозиялар пайдо бўлади. Қизилўнгал веналари ёрилиб, кўп қон кетган маҳалларда веналар, одатда, пучайиб қолади, шунга кўра тешилиб, қон кетишига сабаб бўлган жойни топиш қийин бўлади. Баъзан тромбланган веналар кўзга ташланиши мумкин.

**Клиник манзараси.** Қизилўнгал веналарининг варикоз кенгайиши, агар томирлардан ҳали қон кетмаётган бўлса, симптомсиз ўтаверади. Бироқ, ҳар қандай пайтда тўсатдан бир талай қон кетиб, одам қон қусиши мумкин (гематомезис). Бундай ҳолларда қаердан қон кетаётганини топиш қийин бўлади, чунки меъда ва ўн икки бармоқ ичакнинг пептик яраларидан, эрозив гастрит маҳалида, шунингдек, қизилўнгал ёрилиб кетган маҳалларда ҳам қон кетиши мумкин. Варикоз кенгайган қизилўнгал веналаридан қон кетган маҳалларда нобуд бўладиган касаллар сони 30 фоиздан 50 фоизгача боради.

## МАЛЛОРИ — ВЕЙСС СИНДРОМИ

*Қон кетишига қизилўнгал шиллиқ пардасининг ёрилган ва чатнаган жойлари ҳам сабаб бўлиши мумкин. Маллори—Вейсс синдромининг асосини ана шулар ташкил этади. Шиллиқ парданинги ёрилиши ва чатнашига кўпинча қусиш, меъда ва қорин ичидаги босимнинг кўтарилиши натижасида қайта-қайта кўп қусиш сабаб бўлади. Бундан ташқари, Маллори—Вейсс синдроми одам кўп йўталганида, уни тез-тез ҳиқичоқ тутаверганида, гастроскопия, туғруқ маҳалларида ҳам пайдо бўлади. Қизилўнгал чурраси бўлса, у ҳам шу синдром пайдо бўлиш хавфини туғдиради. Бу синдром*

ичкиликвозларда ҳаммадан кўп кузатилади. Ёриқлар одатда қизилўнгачнинг узунасига кетган ўқи бўйлаб жойлашади, узунлиги бир неча миллиметрдан бир неча сантиметргача боради. Улар юза бўлиши мумкин. Ёриқлар бирмунча чуқур бўлса, шиллиқ парда остидаги қатлам билан мускул қатлами ҳам жараёнга тортилиб кетади. Баъзан қизилўнгач деворининг ҳамма қатлами ёрилган бўлиши мумкин. Ёриқлар аксари қизилўнгачнинг қорин қисмида кузатилади. Қон кетиш одатда қандай бўлмасин бирор хил даракчиларсиз, тўсатдан бошланади. Қон кетиши ўз вақтида тўхтатиладиган бўлса, *оқибати* хайрли.

### ҚИЗИЛЎНГАЧ РАКИ

Қизилўнгач раки турли мамлакатларда учраб туради ва бошқа органлар ўсмалари орасида 2—5 фоиз ҳолларда ўлимга сабаб бўлади.

**Этиологияси ва патогенези.** Қизилўнгач ракиннинг пайдо бўлишида кўп ичкилик ичиш, чекиш, қизилўнгач дивертикуллари, ахалазия, рефлюкс-эзофагит, лейкоплакия ва дисплазия билан ўтаётган сурункали эзофагит, овқат билан бирга кириб турадиган канцерогенлар (масалан, нитрозаминлар), овқатга ёлчмаслик, витамин танқислигининг аҳамияти бор. Қизилўнгач раки этиологиясида чекиш, ичишга ва қизилўнгач шиллиқ пардасидаги сурункали жараёнларга ҳаммадан кўпроқ аҳамият берилади. Эрон, Хитой, Марказий Осиё қизилўнгач ракиннинг эндемик ўчоқлари бўлиб ҳисобланади. Ракнинг нечоғлик кўп учраши мамлакат аҳолиси турмуш тарзининг хусусиятларига, овқатига, шунингдек экология вазиятига боғлиқдир. Масалан, кўп минераллашган ва шўр ичимлик сувини истеъмол қилиш жиддий хавф туғдирадиган омил бўлиб ҳисобланади.

Лейкоплакия, сурункали эзофагит, қизилўнгач шиллиқ пардасида пайдо бўлган яралар, шиллиқ парда куйишидан кейин ҳосил бўлган чандиқлар, дисплазия, рак олди ҳолатларидир. Қизилўнгач шиллиқ пардаси дисплазияси одатда *in situ* рак пайдо бўлишига олиб боради. Қизилўнгач раки ҳосил бўладиган манба шиллиқ парда, шунингдек шилимшиқ безлар секретор бўлимларининг кўп қаватли ясси эпителийсидир. Қизилўнгач раки кўпинча (40—50 фоиз ҳолларда) қизилўнгачнинг ўртадаги учдан бир қисмида топилади, пастдаги учдан бир қисмида эса 3,5—4 фоиз ҳолларда кузатилади. 10—15 фоиз ҳолларда эса ўсмалар устки учдан бир қисмида бўлади.

**Патологик анатомияси.** Ўсма эндигина пайдо бўлиб келаётган даврда кулрангномо-оқиш тусли кичикроқ пиллакчалар кўринишида кўзга ташланади, лекин аксари ўсма қизилўнгачни гир айлана ўраб олади. Қизилўнгач раки қай тариқа ўсаётганига қараб экзофит ва эндофит бўлиши мумкин. Ўсма, чунончи: 1) қизилўнгач йўлида дўмбайиб чиқиб турадиган полипсимон тузилмалар

кўринишида (сўрғичсимон рак), 2) атрофдаги тўқималарга ҳам ўтиб, аорта, нафас йўллари, кўкс оралиғи, перикардни емириб борадиган ярали нуқсонлар кўринишида (яра бўлиб кетган рак), 3) қизилўнгач деворига диффуз тарқалган ўсма кўринишида топилиши мумкин, бунда шу хилдаги диффуз ўсма қизилўнгачнинг йўғонлашиб кетишига, таранг тортиб, йўли торайиб қолишига сабаб бўлади (ҳалқасимон қаттиқ рак).

Қизилўнгач раки микроскопик тузилиши жиҳатидан олганда кўпчилик ҳолларда (90 фоиз ҳолларда) ясси ҳужайрали рак жумласидан бўлади. Баъзан майда ҳужайрали рак ва субмукоз безлар эпителийсига ёки Барретт қизилўнгачининг метаблазияланган эпителийсидан ўсиб чиққан аденокарцинома кузатилади.

Қизилўнгачнинг устки ва ўрта учдан бир қисмидаги раkning характерли хусусияти унинг трахея, бронхларга, ўпка илдизи томирлари, аортага, ўпка тўқимаси, қалқонсимон без, нерв стволларига ҳам ўтиб кетишидир. Ўсма атрофга ўсиб боравериши натижасида қизилўнгач-трахея оқма яралари пайдо бўлади. Рак қизилўнгачнинг пастки учдан бир қисмида бўлган ҳолларда диафрагмадан пастдаги лимфа тугунлари билан кўкс оралиғидаги тугунлар ҳам жараёнга кўшилиб кетади. Ўсманинг гематоген йўл билан тарқаладиган метастазлари ўпка, жигар, суякларда пайдо бўлади.

**Клиник манзараси.** Қизилўнгач раки дастлабки босқичларда симптомсиз ўтиб боради. Ўсманинг биринчи клиник белгиси ютиш қийинлашиб қолиши, яъни дисфагия пайдо бўлишидир, бундай дисфагия ўсманинг қизилўнгач гир айланаси бўйлаб ўсиб боришидан келиб чиқади. Одамнинг вазни камайиб, иштаҳаси йўқолиши, уни ҳиқичоқ тутиб туриши, овози хириллаб қолиши, ўсма нафас йўлларига ҳам ўтган бўлса, йўғал пайдо бўлиши, ўсма йирикроқ бир томирни иритиб юборганида қон кета бошлаши характерлидир. Қизилўнгач ракиннинг симптомларидан яна бири трахеоэзофагал оқма яралар бўлган ҳолларда овқатнинг нафас йўлларига ўтиб кетишидир. Қизилўнгач ўсмасининг *оқибати* диагнозининг вақтида аниқланишига, асоратларининг табиатига ва давога боғлиқдир. Ўсма ҳаёт учун муҳим органларга ҳам ўтган маҳалларда аспирацион пневмония, ўпка абсцесси ва гангрена, плевра эмпиемаси, йирингли медиастенит, перикардит бошланиши мумкин. Бундай асоратлар касалликнинг оқибатини ёмонлаштириб қўяди.

## МЕЪДА КАСАЛЛИКЛАРИ

Меъда касалликлари ички касалликлар клиникасида каттагина ўринни эгаллайди. Улар этиологияси, патогенези ва клиник-анатомик кўриниши жиҳатидан жуда хилма-хилдир. Шу муносабат билан бу ўринда меъданинг ҳаммадан кўра кўпроқ учрайдиган касалликлари кўриб чиқилади, уларга гастрит, стрессга алоқадор ўткир меъда яралари, меъданинг яра касаллиги ва ўсмалари киради.

## ГАСТРИТ

*Гастрит — табиатан яллиғланишга алоқадор бўлган меъда касаллигидир. Клиник-анатомик хусусиятларига кўра гастритнинг икки хили тафовут қилинади — ўткир ва сурункали гастрит.*

### ЎТКИР ГАСТРИТ

Ўткир гастрит меъда шиллиқ пардасида ўткир яллиғланиш жараёни бошланиши билан таърифланади.

**Этиологияси ва патогенези.** Ўткир гастрит патогенезида қуйидагилар аҳамиятга эга: 1) шиллиқ пардада ацидоз кучайиб, бикарбонатлар секрециясининг бузилиши, 2) меъда пардаларида қон таъминотининг бузилиши, гипоксик зарарланиш ва бикарбонатлар секрециясининг сусайиши, 3) меъда шиллиқ пардасида тўсиқ вазифасини бажарувчи қоплагич эпителийнинг емирилиб кетиши, бу водород ионларининг қайта диффузияланиши ва қоплагич эпителийнинг кўчиб тушишига (ҳужайралар десквамациясига) йўл очади.

Ўткир гастрит бошланишига олиб келадиган омиллар жуда хилма-хилдир. Уларга қуйидагилар киради: яллиғланишга қарши стероидмас дори препаратлари, айниқса аспириини (ацетилсалицилат кислотани) мунтазам ичиб юриш, доим ичкилик ичиш, чекиш, ўсма­ларга қарши кимё­тера­певтик моддаларни узоқ муддат ишлатиш, стресс ҳолатлари (масалан, тана анча жойининг куйиши), шок, стафилококк ва *Сампыlobacter pyloris* пайдо қиладиган инфекцияцион жараён, овқатдан, кислота ва ишқордан заҳарланиш, меъда пилорус қисми (меъданинг чиқши қисми) шиллиқ пардасига концентрланган меъда шираси таъсир этиши (пептик гастрит). Ўткир гастрит пайдо бўлишида юқорида айтилган экзоген омиллардан ташқари, қуйидаги эндоген омиллар ҳам аҳамиятга эга бўлиши мумкин: уремия, аллергия, ўткир веноз гиперемия билан бирга давом этиб келаётган юрак етишмовчилиги.

Ўткир гастрит бошланишида яллиғланишга қарши стероидмас препаратларни узоқ ишлатиш, қайта-қайта ичкилик ичиш ва ҳаддан ташқари кўп чекишнинг аҳамияти ҳаммадан катта эканлиги аниқланган. Масалан, ревматоид артритга ацетилсалицилат кислота (аспирин) билан даво қилинганида 70 фоиз ҳолларда ўткир эрозив гастрит бошланади. Аспирин таъсирининг механизми асосида бу препаратнинг меъда шиллиқ пардасини ҳар хил патоген омиллардан ҳимоя қилувчи простагландинлар ишлаб чиқарилишининг сусайиб қолиши ётади. Алкоголь ва тамаки тутуни шиллиқ пардани бевосита таъсирлаши мумкин. Хлорид кислота ишла­ниб чиқилишининг вақтинча сусайиб қолиши микроорганизмлар, айниқса ўткир гастрит пайдо бўлишида катта аҳамиятга эга бўлган *Сампыlobacter pyloris* кўпайиб кетишига олиб келиши мумкин.



**Патологик анатомияси.** Структура ўзгаришлари ва жараённинг нечоғлик чуқурлигига қараб, *юзаки ўткир (сероз) гастрит, ўткир геморрагик ва ўткир эрозив гастритлар* тафовут қилинади.

*Сероз гастрит* (юзаки ўткир гастрит) шиллиқ парданинг пича қалинлашиб қолгани, бурмалари билинмай, гиперемия бўлиб тургани билан характерланади. Шиллиқ парда юзасида талайгина шилимшиқ бўлади. Бу ўзгаришлар геморрагик ва эрозив гастритнинг бошланиши деб ҳисобланади. Микроскоп билан текшириб кўрилганида: шиллиқ парда гиперемияси, яъни яллиғланган жойда артериал қон тўлиб тургани, оралиқ тўқиманинг нейтрофил лейкоцитлар, лимфоцитлар, эозинофиллар билан инфильтрангани, қопловчи эпителий ҳужайраларининг дистрофияга (вакуолли ва шилимшиқ дистрофияга) учрагани топилади. Шиллиқ парда бурмаларининг юзасида жойлашган тўп-тўп ҳужайралар кўпинча некрозга учраб, меъда бўшлиғига кўчиб тушади-да, майда-майда эрозиялар ҳосил қилади, ана шунга *эрозив гастрит* деб айтилади. Сероз гастритда безлар эпителийси кўпинча ўзгармасдан қолади. Баъзан уларнинг секретор функцияси сусайиб, шилимшиқли дистрофия бошланади. Меъда шиллиқ пардасининг бириктирувчи тўқимасига оқсилга бой суюқлик сингиб боради. Мана шу суюқлик эпителиал қопламдан сизиб чиқиб, меъда ширасига аралашади.

*Геморрагик гастрит* шиллиқ парда тўқимасининг айрим жойлари қон аралаш экссудатни сингдириб олгани билан таърифланади.

*Фибриноз гастрит* — фибриноз яллиғланиш маҳалида бошланади. Бунда меъда шиллиқ пардасининг юзаси кулранг тусли парда фибриноз караш билан қопланади. Меъда шиллиқ пардасининг эпителийси арзимас даражада ўзгарган, фибриноз экссудат юза жойлашган ва фибриноз пардалар осон кўчадиган бўлса, у ҳолда бунди *крупоз гастрит* дейилади. Шиллиқ пардадаги деструктив ўзгаришлар чуқур бўлиб, некрозгача ҳам етиб борган ва шиллиқ пардага фибрин сингиб ўтган бўлса, у ҳолда *дифтеритик гастрит* кузатилади.

*Меъданинг йирингли яллиғланиши* бу органнинг кам учрайдиган касалликлари жумласига киради ва чекланган ўчоқлар — метастатик жараёнлар ёки диффуз йирингли яллиғланиш кўринишида бўлиши мумкин. Меъданинг диффуз ҳолда яллиғланиши *флегмоноз гастрит* ёки *меъда флегмонаси* деб айтилади, бунда меъда девори қалинлашган, шишиб турган бўлади, лекин меъда шакли ўзгармайди. Шиллиқ пардасида фибриноз-йирингли карашлар, майда-майда қонталашлар пайдо бўлади. Микроскоп билан текшириб кўрилганида сезиларли лейкоцитар инфильтрат топилади, бунда шиллиқ парда остидаги қаватда бир талай микроблар бўлади, касаллик шу жойдан меъданинг мускулли қаватига ва қорин

пардасига ўтиб кетиши мумкин. Некрозга учраган ва қон қуйилиб қолган жойлар ҳам топилади.

Флегмона қўзғатувчиси кўпинча стрептококк бўлади, у меъда шиллиқ пардасига гематоген йўл билан ўтади ёки ёт жисм билан бирга кириб қолади. Меъда флегмонаси баъзан меъда яраси ва раки туфайли пайдо бўлади. Бундай ҳолларда инфекция сурункали ярдан ёки емирилиб келаётган ўсмадан ўтиши мумкин. Баъзи ҳолларда флегмона ангинадан кейин ҳам пайдо бўлади. Меъда флегмонаси ҳаёт учун жуда хавфлидир, чунки йирингли яллиғланиш қорин пардасига ўтиб, тарқоқ йирингли перитонит бошланишига сабаб бўлади.

Гастрит бошланган жойига қараб: фундал, пилороантрал, пилородуоденал гастритга, жараённинг нечоғлик ёйилганига қараб тарқоқ ва ўчоқли гастритга ажратилади.

**Клиник манзараси** меъданинг нечоғлик чуқур зарарланганига боғлиқ. Ўткир гастрит симптомсиз ўтиши ёки тўш ости соҳасида оғриқ туриб, кўнгил айнаши, қайт қилиш, жумладан қон аралаш қайт қилиш билан намоён бўлиши мумкин. Одам қон аралаш қайт қилганида мелена ҳам кузатилади. Стафилококк эндотоксини сабаб бўладиган ўткир гастрит тўсатдан бошланади ва тўш остида оғриқ туриши, қайт қилиш билан таърифланади. Ичкилик туфайли геморагик ва эрозив гастрит бошланиши мумкин.

*Ўткир гастритнинг оқибати* шиллиқ парданинг нечоғлик чуқур зарарланганига боғлиқ. Сероз гастритларда шиллиқ парда, сезиларли регенератор хусусиятга эга бўлгани туфайли, тўла аслига келиб қолади. Фиброз ва йирингли гастритларда касалликнинг охири хайрли бўлган маҳалларда склеротик ёки цирротик жараёнлар кузатилади. Касаллик ёмон оқибат билан тугаган ҳолларда йирингли жараён қорин пардасига ўтиб, йирингли перитонит бошланиши мумкин.

### СУРУНКАЛИ ГАСТРИТ

*Сурункали гастрит* — узоқ давом этадиган касаллик бўлиб, меъдада сурункали яллиғланиш жараёни бошланиши, меъда безларининг атрофия ва метаплазияга учраши билан таърифланади. Бунда шиллиқ пардада эрозиялар ҳосил бўлмайди. Эпителийдаги ўзгаришлар унда дисплазия бошланиб, меъда раки пайдо бўлишига олиб келиши мумкин. Сурункали гастритнинг: пернициоз анемияли касалларда, меъда яраси ва карциномаси бор беморларда, шунингдек, субтотал гастрэктомия операциясидан кейин пайдо бўлиши клиник кузатувлардан маълум.

Сурункали гастритнинг қаердалигига қараб унинг *икки хили тафовут қилинади: А хили (ёки фундал, аутоиммун гастрит) ва В хили (ёки антрал, иммунмас гастрит)*. Антрал гастрит гиперсекре-

тор ва «экологик» гастритга бўлинади. Гиперсекретор гастритда хлорид кислота ва пепсин миқдори кўпайиб кетади. Бу хилдаги гастрит ўн икки бармоқ ичак яра касаллиги пайдо бўлишида аҳамиятга эга. Яра касаллиги билан оғриган беморларнинг қарийб 90 фоизда антрал гастрит бўлади. «Экологик» гастритда патологик жараёнлар меъданинг барча бўлимларида авж олиб боради ва меъда яраси, меъданинг атипик метаплазияси ва раки билан бирга давом этади. Яра касаллиги 75 фоиз ҳолларда шу хилдаги гастрит билан бирга қўшилган бўлади.

**Этиологияси ва патогенези.** Пернициоз анемия билан оғриган касалларда учрайдиган А турдаги классик фундал атрофик гастрит аутоиммун табиатга эгадир, касалларнинг қонидан уч хил аутоантителолар топилиши шундан далолат беради. Булардан бирига париетал хужайралар нишондир, шу хужайралар аутоантителоларнинг таъсирига учрайди. Натижада хлорид кислота синтези су-сайиб қолади ёки тўхтайти.

В турдаги гастритнинг сабаблари анча ҳар хил, шулар орасидан *Helicobacter pylori* деган микроорганизмнинг роли муҳим деб ҳисобланади. Кўпчилик ҳолларда бу микроб колониялар ҳосил қилади ва улар одамнинг ёши ўтган сайин кўпайиб бораверадики, бу нарса касалликнинг катта ёшдаги кишиларда кўпроқ учрашига яхши мос тушади. Сурункали гастрит ҳолларининг 90 фоизда *Helicobacter pylori* топилади. Бу микроб эпителийнинг шилимшиқ хужайралари чиқариб турадиган шилимшиқнинг юза қатламларида бўлади ва хужайралар ёки тўқималарга тарқалмайди. Симптомсиз ўтаётган гастрити бор касаллар текшириб кўрилганида уларнинг ҳаммасидан шу инфекция топилган. *Helicobacter pylori* бир субстрат бўлиб, унга бошқа патологик омиллар — ҳаддан ташқари кўп суистеъмол қилинадиган алкоголь, меъдага тушиб турадиган сафро, яллиғланишга қарши кўп ишлатиладиган дори воситалари таъсир ўтказиб туриши мумкин деб ҳисобланади.

**Патологик анатомияси.** Юзаки гастрит шиллиқ парда строма-сининг лимфоцитлар, плазмоцитлар билан инфилтрланиши, шиллиқ парданинг ўз пластинкасида сезиларли эозинофилия бошланиши билан таърифланади. Яккам-дуккам полиплар ҳам учрайди. Без тузилмаларининг эпителийси ўзгармасдан қолади. Кўп шилимшиқ ишланиб чиқиши характерлидир.

*Атрофик гастрит* қуйидаги структуравий хусусиятлар билан таърифланади: 1) шиллиқ парда юпқа тортиб қолади, 2) строма-сининг плазмоцитлар, лимфоцитлар, эозинофиллар билан инфилтрланиши кучайиб, шиллиқ парда остидаги қаватда лимфоид фолликулалар пайдо бўлади, 3) безлар эпителийсида атрофик ўзгаришлар пайдо бўлиб, бу эпителийда қайта тузилиш бошланади. Шиллиқ парда юпқа тортганида томирлар тури анча аниқ

билиниб турадиган бўлади, шунга кўра шиллиқ парда қизғиш тусга киради. Шиллиқ парданинг юпқалашуви париетал ҳужайраларнинг қисман ёки бутунлай йўқолиб кетиши, шилимшиқ ишланиб чиқишининг кескин камайишига боғлиқ. Макроскопик жиҳатдан олганда шиллиқ парда қизғиш тусда хира бўлиб ялтираб туради.

Сурункали атрофик гастрит *меъда атрофиясига* айланиб кетиши мумкин, бундай атрофияни бир қанча олимлар сурункали гастритнинг турларидан бири, деб ҳисоблайди. Меъда атрофиясида меъда деворининг ҳамма қатламлари юпқа тортиб кетади, шу муносабат билан меъда бўшлиғи кенгайиб қолади. Шиллиқ парда бурмалари бутунлай бўлмайди, унинг юзаси шиллиқ, ялтироқ кулранг тусда бўлади. Меъда безлари, атрофик гастритда бўлсин, меъда атрофиясида бўлсин, сони камайиб, ҳажми ихчам тортиб қолади ва безлар эпителийсига ҳам қайта тузилади. Эпителийнинг без ҳужайралари ўрнига табақалашмаган ҳужайралар ёки ичак безидагига ўхшаш ҳужайралар (қадаҳсимон, жиякли ҳужайралар, пенет ҳужайралари) пайдо бўлади.

Меъда шиллиқ пардаси *атрофиясининг уч босқичи* тафовут қилинади: 1) *бошланиб келаётган атрофия*, бунда меъда безлари ҳали қалта тортмаган бўлади-ю, лекин босилиб қолган безларга ўхшаб кўринади, 2) *қисман атрофия*, бунда асосий ва қўшимча ҳужайралардан иборат без гуруҳлари сақланиб қолган бўлади, 3) *тотал ёки умумий атрофия*, бунда безлар фақатгина шилимшиқ ҳосил қилувчи эпителий билан қопланиб туради.

Патологик жараён чуқурлашиб борга сайин меъда шиллиқ пардаси юзасини қопловчи эпителий ва меъда чуқурчалари метаплазия билан дисплазияга учраши, бу нарса меъда раки пайдо бўлишига олиб келиши мумкин. Шиллиқ парда билан унинг остидаги парданинг бириктирувчи тўқимаси склерозга учраб, мускул қаватлари атрофияланиб кетади. Шу билан бирга меъда раки бошланиш хавфи пернициоз анемия билан оғриб юрган касалларда анча катта бўлади.

**Клиник манзараси** меъданинг нечоғлик кўп зарарлангани ва жараённинг қаерда жойлашганига боғлиқ. Сурункали гастритнинг характерли симптомлари зарда қайнаши, кекириш, баъзан қайт қилиш, тўш ости соҳасининг оғриб туришидир. Сурункали гастрит сурункали холецистит билан панкреатит, сурункали энтероколит, темир етишмаслигига алоқадор ва пернициоз анемия билан бирга давом этиб бориши мумкин. Юқорида айтиб ўтилганидек, сурункали гастрит асорат бериб, меъда яраси ва ракига айланиб кетиши мумкин.

## МЕЪДАНИНГ ЎТКИР ЯРАЛАРИ

Меъда яраси деган тушунча фақатгина анатомик тушунча бўлиши ва шиллиқ пардада ҳар қандай сабабга кўра пайдо бўладиган нуқсон, раҳнани ифода этиши мумкин. Шиллиқ парданинг юза қатламларидаги ўткир эрозив жараён натижасида пайдо бўлади. Бундай нуқсонларнинг пайдо бўлиш сабаблари жуда ҳар хил. Одам ўювчи моддалардан захарланганида, меъда шиллиқ пардасида гранулёматоз яллиғланиш (сил, захм) бошланганида, бирор таъсирот туфайли марказий ва периферик нерв системасига зарар етганида меъда шиллиқ пардаси шикастланиб, унда нуқсон пайдо бўлиши мумкин.

Меъданинг стресс вазиятларига алоқадор ўткир яралари ҳаммадан кўпроқ диққатга сазовордир. Бундай яралар куйидаги ҳолларда пайдо бўлади: 1) одам баданининг кўпгина жойлари куйиб қолганида (Курлинг яралари), 2) септик ҳолатларда, 3) марказий нерв системаси шикастланганида, 4) операция муолажалари ўтказилганида ёки бошқа қон куйилган маҳалларда (Кушинг яраси), 5) шок пайтида, 6) гипоталамус соҳаси зарарланганида, 7) узоқ вақт давомида кортикостероидлар ва аспирин ишлатилганида.

**Патогенези** етарлича ўрганилган эмас. Баданнинг анча жойи куйган маҳалларда ўткир яралар пайдо бўлишининг анилин-пепсин кўплаб ишлаб чиқарилишига боғлиқлиги маълум, холос. Ўткир яраларнинг пайдо бўлиш механизмида тўсатдан рўй берадиган вазомотор ўзгаришлар ҳам муҳим роль ўйнайди деб тахмин қилинади. Мия шикастланган маҳалларда ўткир яралар пайдо бўлиб қолиши ана шундай невроген механизм борлигидан далолат беради. Томирлар спазми меъда шиллиқ пардасида ишемия бошланишига олиб келади. Бундай ишемия натижасида меъда шиллиқ пардасида уни ҳар хил таъсирлардан сақлаб турадиган простагландинлар ҳосил бўлиши камайиб кетади.

**Патологик анатомияси.** Ўткир яралар думалоқ, тухумсимон ёки нотўғри шаклда бўлади. Катталиги ҳар хил, диаметри кичкина нуқтадан тортиб, бир неча сантиметргача бориши мумкин. Улар одатда кўп бўлади ва бутун шиллиқ пардага ёйилиб туради. Ўткир яралар одатда юза бўлади. Камдан-кам ҳолларда яра шиллиқ парданинг ҳамма қатламларига ўтади-ю, лекин ундан ташқарига чиқмайди. Ўткир яраларнинг тешилиши истисно тариқасида учрайдиган ҳодисадир. Яралар меъданинг турли соҳаларидан, кўпинча меъда танаси ва препилорик қисмидан жой олади. Бирмунча йirik яралар меъданинг кичик эгрилигида, кичиклари катта эгрилигида жойлашади. Яранинг туби тоза ёки қўнғир-қора чирик билан қопланган бўлади. Унинг шундай чирик билан қопланиши қон куйилиб, меъда шираси таъсири остида гематин хлорид ҳосил бўлишига боғлиқ (геморрагик эрозиялар). Меъдада эрозиялар бўлганида ундаги суюқлик ҳам қўнғир тусга кириб қолади.

Микроскоп билан текшириб кўрилганида ўткир яралар шиллиқ парданинг учи чуқур тушган пона шаклидаги раҳналаридан иборат бўлади. Шу раҳна аморф тўқима детрити ва қон пигменти билан тўлиб туради. Шиллиқ парданинг ярага тақалиб турган жойлари ҳазм бўлиб бораётган ҳолатга тушади. Бирмунча кам ҳолларда яраларга қон қуйилганлиги топилмайди. Яранинг ўзидан нарироқдаги шиллиқ парда ва унинг остидаги парданинг анчагина шишиб, уларга фибрин сингигани кўзга ташланади, холос, шунга кўра эпителий кўчиб тушади ва некробиозга учрайди. Бундай нуқсонларни геморагик эрозиялардан фарқ қилиб, *сероз-апоплектик эрозиялар* деб юритилади. Меъдада сурункали яралар пайдо бўлиши учун ўткир яраларнинг худди мана шу тури катта аҳамиятга эга.

**Клиник манзараси.** Меъданинг ўткир яралари, юқорида айтилганидек, кўпинча белги бермай ўтади. Бу маълум даражада шунга алоқадорки, уларнинг пайдо бўлиши аксари қутуриш, умумий перитонит, мияга қон қуйилиши, мия ўсмалари ва шикастлари сингари оғир дардлар борлигига боғлиқ бўлади. Яралар қон кета бошлаган маҳалдагина маълум бериб қолади. Қон одатда кўп кетмайди ва гемостатик терапия билан тўхтатиш мумкин. Аҳён-аҳёнда бир талай қон кетиб, ўлимга ҳам олиб бориши мумкин.

*Ўткир яраларнинг оқибати ҳар хил. Уч хил ҳодиса бўлиши мумкин: 1) шиллиқ парда тўла регенерацияланиб, битиб кетиши, 2) чала регенерацияланиб, чизиқ-чизиқ ёки юлдузсимон чандиқ ҳосил қилиниши, 3) ўткир яра сурункали ярага айланиб кетиши мумкин.*

## МЕЪДАНИНГ ЯРА КАСАЛЛИГИ

*Меъданинг яра касаллиги дам зўриқиб, дам қайтиб турадиган, меъда деворида қайталанаверадиган пептик яра ҳосил бўлиши билан ўтадиган сурункали касалликдир.* Бу касаллик барча мамлакат ва қитъаларда кенг тарқалган бўлиб, эркакларда кўпроқ учрайди. Эркакларда ҳам, аёлларда ҳам касалликнинг энг кўп учрайдиган даври 40—50 ёшга тўғри келади.

**Этиологияси ва патогенези.** Яра касаллигининг келиб чиқишида меъда шиллиқ пардасини ҳимоялайдиган омиллар билан уни зарарлайдиган омиллар ўртасидаги муносабатнинг бузилиши муҳим аҳамиятга эга деб ҳисобланади. Ҳимоялайдиган омилларга қуйидагилар киради:

1) эпителий ҳужайраларининг шилимшиқ ишлаб чиқиб, эпителийда юза қатлам ҳосил қилиши;

2) шилимшиқ қатламга бикарбонатлар чиқиб туриши, бу нарса меъда бўшлиғида кислоталар рН ининг юқори даражадан тортиб, шиллиқ парда юзасида нейтрал даражагача бўлишини белгилаб беради;

3) меъда шилимшиқ ҳужайраларида алоҳида юза бўлиши, шу ҳужайралар бир жинсли ионлар ( $H^+$ ) нинг шиллиқ пардага ўтишига тўсқинлик қилади;

4) шиллиқ парда эпителийсининг регенерацияга сезиларли даражада лаёқатли бўлиши, шу нарса зарарланган жойда тезгина репаратив регенерация бошланишига олиб келади;

5) меъда шиллиқ пардасидан ҳужайраларни ҳимоя қилувчи (зудлик билан ҳимоя реакциясига киришувчи) простагландинлар ишланиб чиқиши.

Меъда шиллиқ пардасини зарарлайдиган, тажовузкор омиллар жумласига қуйидагилар киради:

1) хлорид кислота ва пепсиннинг ортиқча ишланиб чиқиши (гиперсекреция);

2) меъда антрал қисмининг *Helicobacter pylori* билан инфекциялангани;

3) яллиғланишга қарши стероидмас препаратлар, айниқса ацетилсалицилат кислотани кўп ишлатиш;

4) хлорид кислота гиперсекрециясида муҳим ўрин тутадиган гастрин ажралиб чиқишини рағбатлантирувчи механизмлар ингибициясининг бузилиши;

5) гастрин секрецияловчи ҳужайралардан ўсмалар (гастрономалар) пайдо бўлиши.

Чунончи, ҳимоялайдиган омиллар зарарланганида меъдада хлорид кислота миқдори нормал ва *Helicobacter pylori* инфекцияси йўқ бўлган маҳалда ҳам яралар пайдо бўлиши учун шарт-шароитлар туғилади. Зарарлайдиган омилларнинг кўпайиб кетиши эса шиллиқ пардани ҳимоялайдиган система сақланиб қолганида ҳам яра пайдо бўлишига (ульцерацияга) олиб келиши мумкин.

Шилимшиқ ишланиб чиқиши бузилишининг ҳам аҳамияти бор, шилимшиқ шиллиқ пардани бир текис қоплаб олиб, унга водород ионлари қайта диффузияланиб ўтишига тўсқинлик қилади. Шиллиқ парданинг ҳимоя функциясини бажариб боришида простагландин E муҳим аҳамиятга эга. Шу муносабат билан альтерацияга сабаб бўладиган ацетилсалицилат кислотанинг простагландин E секрециясини сусайтириб қўйишини таъкидлаб ўтиш керак.

Меъда яра касаллигининг пайдо бўлиши тўғрисидаги стресс назарияси Селье номи билан боғланган бўлиб, бу назарияга ҳозир катта эътибор берилади. Одамлар кортикостероид препаратлар билан даволанганида меъдасининг деворида яралар пайдо бўлиши мумкинлиги гормонал омилларнинг аҳамияти борлигини тасдиқлайди.

Алкоголни суистеъмол қилиш, кўп чекиш, узоқ муддат аспирин ичиб юриш меъда яра касаллиги *хавфни солувчи омиллардир*. Тамаки тутуни эпителийнинг регенерацияланиш хусусиятини сусайтиради, бу — зарарланган жойларнинг тузалиб кетишига тўсқин-

лик қилади. Алкоголь ульцероген таъсир кўрсатади ва жигар циррозига сабаб бўлади.

Меъда яра касаллиги жуда кўп ҳолларда сурункали бронхит, эмфизема, антрал гастрит, сурункали атрофик гастрит билан бирга давом этиб боради. Яра касаллигининг пайдо бўлиш механизмида кучли таъсирга эга бўлган ацидин-пепсин синтези билан ҳимояловчи тўсиқ вазифасини бажарувчи меъда шиллиқ пардасининг аҳволи ўртасидаги мувозанатнинг бузилишига катта аҳамият берилади. Меъда шиллиқ пардаси қаршилиги сусайиб қолса, ацидин-пепсин секретиси камайган маҳалда ҳам яра ҳосил бўлиши мумкинлиги аниқланган.

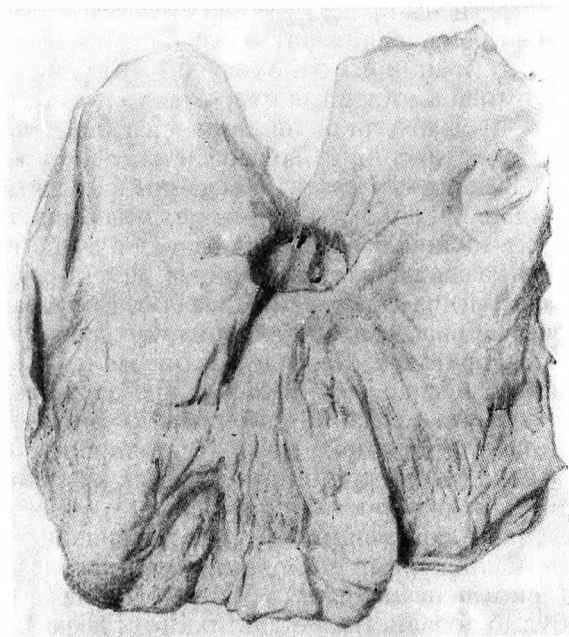
Меъда яра касаллигининг патогенезида: 1) тинчлик маҳалида ва ўн икки бармоқ ичакдаги кислоталар миқдорининг кўпайганига жавобан пилорус прессиининг сусайиши; 2) дуоденал суюқлик (сафро, лизолецитин)нинг меъдага кўпроқ қайтиб чиқиб туриши ҳам аҳамиятга эгадир, дуоденал суюқлик меъдага кўп қайтиб чиқиб турадиган маҳалларда водород ионларининг меъда шиллиқ пардасига қайта диффузияланиши кучаяди ва бу нарса юзаки ўткир гастрит бошланишига сабаб бўлади. Шу билан бирга баъзи ҳолларда кислоталар миқдори кам бўлганида уй икки бормоқ ичакдан ўтотилиб чиқиши муҳим аҳамиятга эга бўлса, башқа ҳолларда ўтнинг кислоталар кўп бўлганида чиқиб туриши муҳим ўрин тутади. Ўн икки бармоқ ичак суюқлиги, хусусан ўт кислоталари, лизолецитин, меъда ости беши секретини меъда шиллиқ пардасини зарарлаб, яра ҳосил қилади.

**Патологик анатомияси.** Сурункали яраларнинг ўзига хос хусусиятлари бор. Улар ҳаминша битта бўлади, 2—3 та яралар камданкам учрайди; асосан меъданинг кичик эгрилигидан, антрал соҳасидан жой олади, яраларнинг шакли одатда думалоқ, тухумсимон ёки нотўғри учбурчак шаклларида бўлади, диаметри 2—4 см ни ташкил этади, яранинг туби билан четлари худди келоид ўсимталарга ўхшаб бирмунча қаттиқ бўлиши билан ажралиб туради (56-расм). Склеротик ўзгаришлар меъда деворининг бутун бағрига ўтиб, ундан ташқарига ҳам чиқиши мумкин. Шунинг натижасида меъда билан жигар, талоқ, меъда ости беши, кўндаланг-чамбар ичак, чарви ўртасида қаттиқ битувлар пайдо бўлиши мумкин.

Яранинг туби одатда нотекис, ғадир-будур, гоҳо силлиқ бўлади. Юзасида деворлари қалинлашган ва янги ёки эски тромблари кўришиб турган томирлари чиқиб туради. Яранинг тубида кўпинча қон чиқиб турган томир кўзга ташланади. Кўпинча меъданинг тож артериялари аррозияга учрайди, булар бир қадар йўғонроқ бўлгани учун қон кетиб қолиши хусусида алоҳида хавф туғдиради, бунинг устига бу артерияларда тромбланиш ҳодисаси ҳам бўлмайди. Меъда веналарида ҳаминша шу хилдаги «профилактик» тромбоз бўлиб туради ва меъда яраларидан қон кетиши анча кам кўрилади.



56- расм. Маъданинг  
пилорик қисмидаги  
каллёз яра.



Яранинг чуқурлиги турли қисмларида турлича бўлади. Кардиал томонга қараб турган чети чуқур, ўйилган бўлиб кўзга ташланади, пилорус томонга қараб турган чети ётиқ, айвонсимон бўлади, шу сабабдан яра шаклан ўткир учи кардиал томонга қараб турган конусга ўхшайди. Кўпчилик тадқиқотчилар бундай яранинг ҳосил бўлишини меъданинг емирилган мускул қавати унинг перистальтикаси маҳалида ўрни ўзгариб қолишига боғлиқ деб ҳисоблайдилар. Шунинг натижасида меъданинг кардиал чети яра томонга сурилиб, унинг устига осилиб туради, пилорик чети эса ярадан нарига сурилади ва айвонсимон бўлиб қолади. Бирмунча тик турадиган кардиал четининг тагида ҳамиша кислотаси кўп меъда суюқлиги туриб қолади, бу нарса яранинг худди шу қисми яна ириб, чуқурлашиб боришига сабаб бўлади.

Микроскоп билан текшириб кўрилганида яра тубининг уч, гоҳо тўрт қаватдан ташкил топгани маълум бўлади. Касаллик зўриққан даврда унинг ташқи қавати некрозга учраган юпқа фибриноид детритдан иборат бўлади. Бу қаватининг тагида бир талай эозинофиллар аралаш нейтрофиллардан иборат яллиғланиш инфилтратини кўзга ташланади (иккинчи қават). Учинчи қават томирларга бой бўлган грануляцион тўқимадан иборат. Тўртинчи қават кенгина чандикдан иборат бўлиб, аста-секин атрофдаги органлар билан қўшилувчи битувга айланиб боради.

Сурункали яраларнинг тубида мускуллар мутлақо бўлмайди.

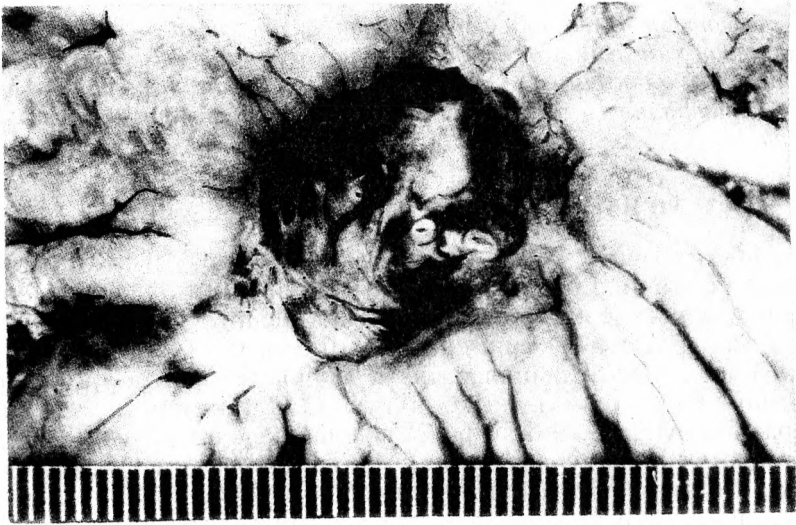
Бундаги томирлар кўпинча склерозга учрайди. Бу эса тўқималарнинг регенерацияланиш хусусиятини пасайтириб юборди ва яранинг зўрайишига олиб боради. Яра туби соҳасидаги нерв толалари кўпинча ампутацион невромалар типиди ўсиб кетади. Меъданинг ярани ўраб турган шиллик қаватида атрофик гастрит ва безлар метаплазиясининг манзараси намоён бўлади.

**Клиник манзараси.** Меъда яра касаллиги айниқса овқат ейилганидан 30—60 дақиқа кейин меъдада оғриқ туриши, кўнгил айниши, қайт қилиш билан таърифланади. Кўпинча касаллик кўзиганида бошқа диспептик бузилишлар ҳам (зарда қайнаши, кекириш, ич қотиши) пайдо бўлади. Касаллик вақти-вақти билан кўзиб, вақти-вақти билан қайтиб туради ва узоқ давом этиб боради.

**Асоратлари.** Касаллик эсон-омон ўтиб кетганида яра чандикланиб битади, лекин бир қанча асоратлар бўлиши ҳам мумкин. Чунончи, меъданинг пилорик қисмида чандиқ пайдо бўлганида пилорус торайиб, овқат ўтказмайдиган бўлиб қолади (стеноз). Меъда чиқиш қисмининг торайиб қолиши меъдадан суюқлик ўтишига қаршилик зўрайиб бориши натижасида меъда деворидаги мускул қаватларининг гипертрофияланишига олиб келади (компенсацияланган стеноз), сўнгра меъда паралитик тарзда кенгайди (декомпенсацияланган стеноз). Меъда девори юпқа, юзаси силлиқ бўлиб қолади. Перистальтиканинг издан чиқиши меъдадаги суюқликнинг туриб қолиб, бузилишига олиб келади. Меъда секретор ва экскретор функциясининг бузилиши меъда бўшлиғига бир талай суюқлик ажралиб чиқиши ва сўрилишининг тўхтаб қолишига олиб боради. Стеноз декомпенсацияланиб бораверар экан, *меъда тетанияси* деган ҳодиса бошланади, бундай ҳодиса қайт қилавериш муносабати билан кислота ва хлорнинг йўқолиб кетишига, минераллар алмашинуви издан чиқиб, оқсиллар зўр бериб парчаланishiга боғлиқдир. Оқсилларнинг парчаланиб боравериши азотемия билан бирга давом этиб боради.

Яранинг чандикланиши баъзан меъда девори шаклини бошқача қилиб қўйиши: чандиқлар меъдани бужмайтириб, «қумсоат» ёки «сегментларга ажралган меъда» шаклига киритиб қўйиши мумкин. Меъда шаклининг бу хилдаги ўзгаришлари олдинги ва орқа деворларидаги йирик яралар чандиқланган маҳалларда кузатилади.

Яра касаллигининг хавфли асорати *қон кетишидир*. Қон кетиши узоқ давом этадиган ва такрорланиб турадиган бўлади, чунки чандиқ тўқима ва томирлар деворидаги склероз томирларни бекилмайдиган, кўзгалмас найчалар ҳолига келтириб қўядики (57-расм), бундай томирларнинг йўли фақат тромблар билан бекилиши мумкин. Қон кетиши томирлар деворининг фибриноз некрозга учраши туфайли бошланади. Қон кетишининг нечоғлик хатарлиги томирнинг йўғон-ингичкалиги ва деворларининг ҳолатига боғлиқ. Меъдасидан қон кетиб ўлиб қолган кишилар мурдаси текшириб кўрилганида тери қопламларининг оқариб, ички органлари камқон бўлиб



57- расм. Меъда туби ярасида томирлар склерози.

қолгани кўзга ташланади. Меъда ва ичак суюқлигида қон топилади, бу қон туриб, бузилиб қолган маҳалларда қора тусга кириб қолади.

Меъда яра касаллигининг оғир ва кўп учраб турадиган асоратлари жумласига *яранинг ёрилиши* ҳам киради. Яранинг ёрилиши касалликнинг қўзишига хос сезиларли морфологик белгилар бўлган маҳалларда кузатилади. Кўпинча меъда олдинги деворидаги яралар ёрилади. Яра ёриқларининг диаметри 2—3 см га ҳам бориши мумкин. Яранинг тарқоқ перитонитта олиб борадиган очиқ ёриги ва бекилиб турган ёриги тафовут қилинади. Яра ёриги бекилиб турадиган маҳалларда меъда деворидаги тешик тақалиб турган қўшни органлар: жигар, ўт пуфаги, чарви билан бекилиб туради. Шу муносабат билан кўпинча чекланган перитонит бошланади.

Яра касаллигининг асоратлари жумласига яранинг қўшни органларга ўтиши, яъни *пенетрацияси* ҳам киради. Яра жараёни аста-секин зўрайиб борганида сероз пардада фибрин пардалари ҳосил бўлади, уларнинг уюшиб, қаттиқланиши меъда билан қўшни органлар ўртасида битувлар ҳосил бўлишига олиб келади. Ҳосил бўлган битувлар орқали яра жараёни қўшни органларга, масалан, меъда ости безига ўтиши мумкин, *пенетрацияланган яра* деб шуни айтилади.

Меъданинг сурункали яраси бор жойда *рак пайдо бўлиши мумкин*. Ярадан рак пайдо бўлишидан аввал меъда шиллиқ пардаси қоплагич эпителийсига ва чуқурчасидаги эпителийсига зўр регенератор пролиферация бўлиб, полиплар ва кистасимон без ўсимталари шаклидаги тузилмалар пайдо бўлади.

*Асоратлар меъда яраси муносабати билан қилинган операциялардан кейин ҳам бўлиши мумкин. Умумий гемодинамиканинг бузилиши (шок), анемия, кишининг мадордан кетиб қолиши, операция жароҳати битишининг издан чиқиши ана шундай асоратлар жумласига киради.*

## **ЎН ИККИ БАРМОҚ ИЧАКНИНГ ЯРА КАСАЛЛИГИ**

Меъда ярасига ўхшаб кетадиган пептик яра ўн икки бармоқ ичакда ҳам пайдо бўлиб туради, бундай яранинг пайдо бўлишида чекиш, алкоголизм, ацетилсалицилат кислота, яъни аспиринни узоқ вақт ишлатиб юриш сингари этиологик омиллар аҳамиятга эга. Бироқ, ирсий омиллар янада кўпроқ аҳамиятга эга бўлиши мумкин, бу касалликнинг қон гуруҳи О бўлган монозигот эгизакларда бирмунча кўпроқ учраши шундан далолат беради. Ўн икки бармоқ ичак яра касаллигининг жигар циррози, меъда ости беши раки, сийдик-тош касаллиги билан бирга учраши аниқланган. Бу касалликнинг патогенезида антрал гастрит, хусусан шу гастритнинг меъда бўшлиғига бир талай меъда шираси тушиб туришига сабаб бўладиган гиперсекретор хили муҳим ўрин тутади. Ахилияга учраган кишиларда яра бўлмаслиги бунинг исботидир. Гиперсекреция ё париетал ҳужайралар гиперплазиясига ёки секрецияни кучайтирувчи омиллар таъсирига жавобан шу ҳужайралар реакциясининг кучайишига боғлиқ бўлиши мумкин.

Ўн икки бармоқ ичак яраси шундоққина пилорус ортида, шу ичакнинг пиёзчасида жойлашган бўлади. Фатер сўрғичидан пастда яра бўлмайди. Пептик назария тарафдорлари бунинг ўн икки бармоқ ичак ярасининг пайдо бўлишида меъда ширасининг етакчи роли борлигини исботловчи далил деб ҳисоблайдилар, чунки Фатер сўрғичидан пастда меъда шираси нейтралланиб кетади.

Ўн икки бармоқ ичак яралари кичкина ва битиб кетишга мойил бўлиши билан ажралиб туради. Шу билан бирга бу яралар тез зурайиб бориб, ичкарига томон тарқалиши мумкин. Ўн икки бармоқ ичак яраси тешилиб кетадиган ҳоллар нисбатан кам учрайди, чунки ўн икки бармоқ ичак билан атрофдаги органлар орасида эрта муддатларда ва пишиқ битишмалар пайдо бўлади. Ўн икки бармоқ ичак яраси қон кетиш ҳолларига кўпроқ сабаб бўлади.

## **МЕЪДА ЎСМАЛАРИ**

Меъда ўсмалари гистогенезига кўра жуда хилма-хилдир. Бу ўсмалар мезенхимадан келиб чиқадиган ўсмалар (лейомиома, фиброма, миома, ангиома, нейрофиброма), карциноидлар ва эпителийдан келиб чиқадиган ўсмалар бўлиши мумкин. Булар хавфли ва хавфсиз бўлади. Меъдада кўпинча полиплар, карцинома (рак) ва лимфома учрайди.

## МЕЪДА ПОЛИПЛАРИ

*Анацид ва атрофик гастритларда кузатиладиган меъда полиплари — меъда қоплагич эпителийсидан ўсиб чиқадиغان хавфсиз ўсмалар жумласига киради.* Гистологик тузилиши жиҳатидан улар икки турга бўлинади: 1) *гиперпластик полиплар* (80 фоиз ҳолларда) ва 2) *аденоматоз* (безсимон полиплар 20 фоиз ҳолларда) *полиплар*, Гиперпластик полиплар билан аденоматоз полипларни бир-биридан ажратиб турадиган баъзи хусусиятлари бор.

Чунончи, *гиперпластик полиплар* аксари кўп, юмшоқ, пушти-намо рангда бўлади, катталиги кўпи билан 1 см келади. Микроскопик жиҳатдан олганда безлар гиперплазияси билан таърифланади. Бу безлар баъзан кистага ўхшаб кенгайиб кетган, эпителийси одатдаги тузилишини сақлаб қолган бўлади. Полипларнинг стромаси сурункали яллиғланиш учун характерли хужайралар (лимфоцитлар, плазматик хужайралар) билан инфильтрланади. Гиперпластик полиплар хавfli ўсмаларга айланмайди.

*Аденоматоз полиплар* аксари якка, оёқли бўлиб, диаметри 2 см дан ошади. Уларнинг юзаси қат-қат бўлади. Эпителийси ҳар хил тузилишга киради, у юксак ва паст даражада табақалашган бўлиши мумкин, хужайралари йирик, гиперхром бўлиши билан ажралиб туради. Уларда митозлар кўзга ташланади. Аденоматоз полиплар 25 фоиз ҳолларда хавfli ўсмаларга айланади. Меъда полиплари баъзи ҳолларда меъда карциномаси билан биргаликда давом этиб боради.

## МЕЪДА РАКИ

Меъда раки кўп учраши жиҳатидан хавfli ўсмалар орасида биринчи ўринлардан бирини эгаллайди. Меъда раки билан касалланиш ва ундан ўлиш ҳоллари Россия, Белорусия, Литва, Латвия, Финландия, Япония давлатларида ҳаммадан кўра кўпроқ кузатилади. Меъда раки билан касалланиш ҳоллари кам учрайдиган мамлакатларда бу касаллик 70—80 яшар кишиларда пайдо бўлса, кўп учрайдиган мамлакатларда 40—50 яшар одамларда бошланади. Меъда раки кўпроқ эркакларда бўлади.

**Этиологияси да патогенези.** Меъда ракининг пайдо бўлишида «Ўсмалар» бобида кўрсатиб ўтилган сабаблардан ташқари овқатнинг хили, уни тайёрлаш усули, ҳарорати, овқатланиш мароми ҳам аҳамиятга эга. Рак пайдо бўлишида нитратларнинг ҳам аҳамияти борлиги ҳозирги кунда аниқланган. Маълумки, бир замонларда нитратлар дудланган гўшт, сосиска ва бошқаларни сақлаш учун кўп ишлатилар эди. Қаймоғи олинмаган сут, ҳўл мевалар, витамин С га бой сабзавотлар организмни меъда ракидан сақлайди. Меъда ракининг пайдо бўлишида ирсий омилларнинг аҳамияти ҳам истисно қилинмайди.

*Меъданинг рак олди касалликлари* қаторига аденоматоз полинлар, сурункали гастрит, айниқса пернициоз анемия билан бирга ўтаётган сурункали гастрит, гастрэктомиядан кейин бошланган ўзгаришлар киради. Эпителий метаплазияси ва дисплазияси билан бирга давом этадиган сурункали атрофик гастрит алоҳида аҳамиятга эга. Гастрэктомиядан кейин меъданинг сақланиб қолган қисмида рак пайдо бўлиш хавфи ортади. Бир қанча олимлар буни гастрит бошланишига алоқадор деб ҳисоблайди.

**Патологик анатомияси.** Меъда раки олган жойи, қай тариха ўсиб боргани, гистологик тузилиши ва ташқи кўринишига қараб бир қанча турларга бўлинади. *Олган жойига қараб* меъда раки: 1) пилорик рак, 2) кичик эгрилик раки, 3) кардиал рак, 4) катта эгрилик раки, 5) фундал рак, 6) тотал ракка бўлинади. Булар орасида пилорик рак ҳаммадан кўра кўпроқ учрайди (50 фоиз ҳолларда). Иккинчи ўринни кичик эгрилик раки эгаллайди. Меъданинг фундал раки анча кам учрайди.

*Ракнинг қай тариха ўсиб борганига қараб унинг* қуйидаги турлари қайд этилади: 1) асосан *экзофит равишда зўр бериб ўсиб борадиган*, яъни меъда бўшлиғи томонига ўсадиган карциномалар, буларга пилакчасимон рак, полипоз рак, кўзиқоринсимон (фунгоз) рак, бирламчи ярали рак киради; 2) *эндофит равишда инфилтрланиб ўсадиган карциномалар*, диффуз инфилтратив рак шунга киради.

Бир қанча олимлар *меъда ракининг илк шаклини* тафовут қилиш мақсадга мувофиқ деб ҳисоблайдилар, бундай ракин ўз вақтида аниқлаб, унга операция йўли билан даво қилинса, оқибати анча яхши бўлади. Ракнинг бу хили учун шуниси характерлики, у шиллик пардадан нарига ўтмай, шиллик парда остидан жой олади ва мускул қаватига ўсиб кирмайди. Ўчоқ ҳолида ёки табиатан тарқоқ бўлиб кичикроқ қалинлашма ёки пилакча кўринишида кўзга ташланади. Симптомсиз ўтиб боради. Ракнинг бу хилини *in situ* рак билан адаштириш мумкин эмас, чунки *in situ* рак базал мембранага ўсиб киради. Илк шаклдаги рак камдан-кам ҳолларда лимфа тугунларига метастазлар беради, лекин зўрайиб бориб, клиник жиҳатдан аниқласа бўладиган ракка айланиб кетиши мумкин. Бунда у мускул қаватига ҳам ўтиб, меъда деворидан ташқарига ҳам чиқа олади. Илк шаклдаги меъда раки аксари мурда ёрилган маҳалда тасодифан топилиб қоладиган топилма бўлиб ҳисобланади.

*Полипоз рак* таги сербар, юзаси кўпинча яра бўлиб кетган ёки оёқча ўстида турган тугун кўринишида бўлади. Полипоз рак оёқчали бўлган ҳолларда безсимон полипга ўхшаб кетади. Аденокарцинома тузилишига эга бўлади.

*Ярали раки* сурункали меъда ярасидан тафовут қилмоқ керак. Меъда ракининг туби одатда чуқур бўлиб, унда сезиларли некро-

тик жараёнлар кўзга ташланади. Яраинг туби ва четларидаги склеротик жараёнлар одатдаги сурункали ярадагига қараганда камроқ авж олади.

*Диффуз инфилтратив ракда* меъда бўшлиғида ўсма топилмайди, чунки ўсма меъданинг бутун деворига диффуз равишда, яъни бир текис тарқалган бўлади ва меъда деворининг бир текис қалинлашувига олиб келади. Меъда шиллиқ пардаси кўпинча яра бўлиб кетади, бунда унинг остидаги қатлам ўз эластиклигини йўқотиб, қаттиқ бўлиб қолади.

Ракнинг ҳозиргина санаб ўтилган хиллари биологик хоссалари жиҳатидан бир-биридан фарқ қилмаслигини таъкидлаб ўтиш керак.

Меъда ракиннинг микроскопик тузилиши жуда хилма-хил, шу муносабат билан қуйидаги рак турлари тафовут қилинади: 1) аденокарцинома, 2) шилимшиқ рак, 3) солид рак, 4) фиброз рак, 5) ясси ҳужайрали рак. Бундан ташқари, нейроэндокрин йўл билан пайдо бўладиган ўсма — *анудома* ҳам тасвирланган, бу, *ракиннинг майда ҳужайрали хилидир*. Ўсма ҳужайралари майда, думалоқ шаклли, гипохром бўлади. Уларнинг цитоплазмасида махсус бўёқ билан бўялганида кўзга ташланадиган аргентофин доналар топилади.

**Клиник манзараси.** Меъда ракиннинг классик симптомлари иш-таҳа йўқолиши, озиб бориш, тўш ости соҳасида оғриқ сезилиши ва пайпаслаб кўрилганида меъда соҳасида тугун қўлга уннашидир. Яра бўлиб кетган ракиннинг такрор-такрор қонаб туриши темир етишмовчилигига алоқадор анемия бошланишига сабаб бўлади.

Ўсма метастаз берганида биринчи бўлиб регионар лимфа тугунлари ва жигар жараёнга қўшилиб кетади. Қўлтиқ ости лимфа тугунларида метастазлар (Вирхов лимфа тугунлари) пайдо бўлиши характерлидир. Меъда ракиннинг яна бир хусусияти шуки, у интраперитонеал йўл билан то кичик чаноққача тарқалиб боришга мойил бўлади. Ўсма жараённинг тухумдонларга ўтиши (Крукенберг раки) амалий жиҳатдан катта аҳамиятга эга. Крукенберг раки меъда ости бези, қовуқ ва қорин бўшлиғидаги бошқа ички органлар ракиннинг тарқалиб бориши натижасида ҳам пайдо бўлиши мумкин.

## ИЧАК КАСАЛЛИКЛАРИ

Ичак касалликлари асосида ҳар хил патологик жараёнлар — яллиғланиш, ишемия, ўсма жараёнлари, шунингдек ингичка ичакда сўрилишнинг издан чиқиши ётади. Камдан-кам ҳолларда ичакда ривожланиш нуқсонлари учрайди. Ичак атрезиялари, стенозлари, дивертикуллари шулар жумласидандир.

## ИЧАК ДИВЕРТИКУЛЛАРИ

*Дивертикуллар ингичка ёки йўғон ичак деворининг ҳалтум бўлиб чиққан жойидир, улар ичакнинг ҳар қандай бўлимида пайдо бўлиши мумкин.* Киндик-ичак йўлининг чала инволюцияга учраши натижасида келиб чиқадиган *Меккел дивертикули* клиник жиҳатдан ҳаммадан катта аҳамиятга эга. Меккел дивертикули ёнбош ичакда, илеоцекал бурчакдан ўртача 60 см нарида пайдо бўлади. У, бўшлиғи ёнбош ичак йўлидан кўра каттароқ келадиган фиброз тортма ёки халтачадан иборат бўлиши мумкин. Узунлиги 4—6 см, диаметри 2—3 см келади.

Дивертикул деворининг микроскопик тузилиши ингичка ичак деворининг тузилишидан фарқ қилмайди. Бироқ, 50 фоиз ҳолларда дивертикул шиллиқ пардасида ишлаб турган меъда шиллиқ пардаси оролчалари топилиши мумкин (гетеротопия), мана шу нарса пептик яра пайдо бўлиб, кейин қон кетиб туришига сабаб бўла олади. Дивертикулларда ўткир аппендицитдагига ўхшаш симптоматика билан ўтадиган яллиғланиш жараёнлари ҳам бошланиши мумкин.

Йўғон ичакда, асосан сигмасимон ичакда, дивертикуллар кўп учрайди. Йўғон ичак дивертикулларининг патогенезида қуйидаги икки омилнинг аҳамияти бор: 1) ичакнинг қандай бўлмасин бирор қисмида девор қаршилигининг йўқолиб кетиши, 2) йўғон ичак йўлидаги босим билан қорин бўшлиғидаги босим ўртасида фарқ бўлиши. Патогенетик жиҳатдан қуйидагилар тафовут қилинади: 1) дивертикулёзлар, 2) дивертикулитлар. *Дивертикулёзда* дивертикул девори шиллиқ парда ва унинг остидаги пардадан иборат бўлади, унда яллиғланиш реакцияси бўлмайди. Дивертикул бўшлиғида ахлат массалари кўзга ташланади. Дивертикул девори мускулли пардаси гипертрофияланиши ҳисобига қалинлашган бўлади. *Дивертикулит* ичак таёқчаси билан инфекцияланиши натижасида яллиғланиш жараёни бошланиши билан таърифланади. Кўпинча майда-майда перфоратив тешиклар пайдо бўлади, носпецифик ўткир ёки сурункали перидивертикулит бошланади.

Дивертикулларнинг сурункали яллиғланиши йўғон ичак стенозига сабаб бўлиши мумкин. Улар тешилган маҳалларда абсцесслар ва перитонит бошланади.

Йўғон ичак дивертикулларининг асосий асоратлари жумласига тўғри ичакдан қон кетиши, перитонит ва ичак стенози киради.

## ИЧАКНИНГ ИШЕМИК КАСАЛЛИГИ

Ичакнинг ишемик касаллиги ингичка ёки йўғон ичакнинг ҳар қандай бўлимида бошланиши мумкин. Каттиқ қорин оғриғи («ўткир қорин») сабаби тариқасида 0,5—10 фоиз ҳолларда учрайди. Бу касаллик қуйидаги ҳолларда бошланади: 1) устки ва пастки ичак



тутқичи артериялари эмболия, тромбоз, атеросклероз, система васкулити туфайли тиқилиб қолганида (окклюзия); 2) мезентериал веналар тромбозиди (антитромбин-III танқислиги; интраперитонеал сепсис, хавфли ўсма, қорин бўшлиғи травмаси, полицитемия, гиперкоагулопатия); 3) ўткир юрак етишмовчилиги, шок, сувсираш маҳалида ва қон таъминоти бузилганида (окклюзивмас ишемия).

Ичак ишемия касаллигининг бошланишида қуйидагилар ҳам аҳамиятга эга: 1) томирнинг нечоғлик тезлик билан тиқилиб қолгани, чунки томир йўли аста-секин бекилиб борадиган бўлса, коллатерал гиперемия бошланиб, ичак ишемиясига йўл қўймайди; 2) умумий қон айланишининг аҳволи; 3) қондаги кислороднинг парциал босими.

Ичакнинг ишемик касаллиги кўпинча ингичка ичакда, гоҳо йўғон ичакда кузатилади. Бироқ, йўғон ичакда микрофлора бўлганлиги учун йўғон ичак ишемиясида бу ичак кўпроқ зарарланади. Айни вақтда ишемия ўчоқлари тўғри ичакнинг талоқ бурчагида ва ўрта қисмида пайдо бўлади.

Ичак деворининг нечоғлик чуқур зарарланганига қараб қуйидагилар тафовут қилинади: 1) трансмурал инфаркт, яъни ичак гангрена, 2) ичакнинг сероз пардасини айтмаганда, деворидаги ҳамма пардаларига ўтиб борадиган интрамурал инфаркт, 3) шиллиқ парда инфаркти, бу инфаркт баъзан шиллиқ парда остидаги пардага ҳам ўтади ва юқорида айтиб ўтилган артерияларнинг тиқилиб қолганига алоқадор бўлмайди. У одатда қон билан таъминланиш камайиб қолган пайтларда (гипоперфузияда) бошланади.

*Трансмурал ичак инфаркти* мезентериал томирлар тиқилиб қолган маҳалларда бошланади. Ингичка ичакда мезентериал артериялар эмболияси ва тромбози маҳалида кузатилади. Бу дарднинг оқибати ёмон, унинг нима билан тугаши одамнинг ёшига, гангренага учраган ичак қисмининг узунлигига ва касал қандай мулдатларда операция қилинганига боғлиқ. Бу дарддан ўлиш ҳоллари 75 фоизни ташкил этади.

*Ичак гангрена* деб ҳам аталадиган трансмурал инфаркт ўчоқ тарзида ёки ҳар хил узунликдаги ичак сегментиңи эгаллаган (қиска ёки узун) бўлиши мумкин. Патологоанатомик жиҳатдан олганда веналар окклюзиясидан пайдо бўлгани ҳам, артериялар окклюзиясидан пайдо бўлгани ҳам геморрагик инфарктга ўхшаб кетади. Чунки, анастомоз ҳосил қилмайдиган мезентериал артериялар кўп бўлади. Инфарктга учраган жой биринчи 24 соат давомида қирмизи-қизил рангда бўлиши билан ажралиб туради, шиллиқ парда ва унинг остидаги пардада қон қуйилиб қолган жойлар, сероз пардада фибриноз экссудат кўзга ташланади. Кейинчалик ичак девори шишиб, қалинлашиб қолади. Микроскоп билан текшириб кўрилганида шиш манзараси, томирлардаги стазлар, экстравазатлар,

шиллик пардада юзага келган некроз ўчоқлари, носпецифик яллиғланиш ўчоқлари кўзга ташланади. Жараён зўрайиб борган маҳалларда ичак ёрилиб, фибриноз перитонит бошланади.

*Клиник* жиҳатдан олганда, ичакнинг ишемик касаллиги бирдан одамнинг кўнгли айнаб, қусиши, ичи суриб туриши билан таърифланади. Мана шу даврда мезентериал томирлар окклюзиясини меъда яраси тешилиши ва ўткир панкреатитдан ажратиб олиш қийин бўлади. Ангиография диагностика учун муҳим маълумотларни беради. Бу касалликда шок, ичак ёрилиши, сепсис, қон кетиши одамни ўлимга олиб борадиган сабаблардан бўлиши мумкин.

*Интрамурал инфаркт ва шиллик парда инфаркти.* Ичак ишемия касаллигининг бу хиллари «ўткир геморрагик энтеропатия» деб ҳам аталади. Улар томирларни торайтирадиган дорилар ичилганида, томирлар девори атеросклероз, фиброз-мукулли гиперплазия туфайли зарарланиб, йўли торайиб қолган маҳалларда кузатилиши мумкин. Ичакда сезиларли шиш келиб, геморрагик инфаркт бошланган ўчоқлар топилади. Бунда ичак шиллик пардаси ўзгармай турган бўлади, чунки оддий кўз билан қаралганда ишемик зарарланиш ўчоқлари сероз парда томонидан кўрилмайди. Ичак ёриб кўрилганида геморрагик шиш борлиги ва шиллик парда қалинлашиб, геморрагик ҳамда ишемик некроз бошланган ўчоқлар кўзга ташланади, уларнинг атрофида яллиғланиш реакцияси бўлади. Бундай яллиғланиш баъзан фибриноз яллиғланиш тарзида ўтади.

## КРОН КАСАЛЛИГИ

*Крон касаллиги меъда-ичак йўлининг қизилўнғачдан бошлаб то тўғри ичаккача бўлган ҳар қандай қисмини зарарлайдиган сурункали яллиғланиш жараёни деб ҳисобланади.* Лекин ингичка ва йўғон ичаклар ҳаммадан кўра кўпроқ зарарланади. Авваллари ингичка ичак охириги қисмининг зарарланишини Крон касаллиги деб ҳисобланар эди, бу касалликнинг «терминал илеит», «регионар энтерит» деган номи ҳам шундан олинган. Лекин Крон касаллигида бадан териси, суяклар, скелет мускуллари, синовиал пардалар ҳам дардга қўшилиб кетиши мумкинлиги ҳозирги кунда аниқланган, бу нарса ушбу касалликнинг табиатан системага алоқадорлигидан дарак беради. Ичакдан ташқарида учрайдиган ҳар хил асоратлари ҳам тасвирланган: анкилозловчи спондилит, миокардит, перикардит, нодоз эритема, перихолангит, фиброзловчи холангит, аутоиммун гемолитик анемия шулар жумласидандир. Бундай асоратлар Крон касаллигининг интерстициал шаклида пайдо бўлади. Крон касаллиги аксари 20—30 яшар аёлларда бошланади. Ирсий сабабларга алоқадор мойилликнинг ҳам аҳамияти бор. Крон касаллигининг

ичакка алоқадор хилини ярали колитдан ажратиб олиш қийин, шу муносабат билан бу дардларнинг иккаласи ҳам ичакнинг яллиғланиш касаллиги деб ҳисобланади.

**Этиологияси ва патогенези.** Касаллик пайдо бўлишида ташқи муҳит омиллари таъсирига табиатан ирсий бўлган иммунологик мойиллик бўлишининг аҳамияти бор деб тахмин қилинади. Муҳитнинг бундай омилларига бактериялар, вируслар, иммун ҳолатнинг ўзгарганлиги киради. Бактериялар орасида ичак таёқчасининг ҳар хил серотиплари, стрептококклар, микобактериялар диққатга сазовордир. Улар энг муҳим тўсиқ бўлиб ҳисобланмиш ичак шиллиқ пардасининг бутунлиги бузилган маҳаллардагина шу пардага ўтади. Бу ўзгаришлар муцин секрециясининг камайиши, таркиби айнаб қолиши билан бирга давом этиб боради. Крон касаллигининг пайдо бўлишида вируслар муҳим аҳамиятга эга. Ҳайвонларга касаллик юқтириб, Крон касаллигида ажратиб олинган РНК-вирусларни тўқима культурасидан аниқлаб олиш устидаги тажрибалар шундан далолат беради. Бироқ, бошқа тадқиқотчилар Крон касаллиги моделини ксеноген нормал тўқима антигенлари ёрдамида ҳосил қилиш мумкин деб ҳисоблайдилар.

Иммунитетга, жумладан гуморал ва ҳужайра иммунитетига алоқадор ўзгаришларнинг аҳамияти тўғрисидаги нуқтаи назар ҳам диққатга сазовор. Чунончи, беморлардан ичак таёқчаси липополисахаридларига қарши антителолар ажратиб олинган, булар йўғон ичакнинг муцин ишлаб чиқарувчи эпителиал ҳужайралари антигенлари билан ҳам реакцияга кириша олади. Шиллиқ пардадан А иммуноглобулин ишланиб чиқишининг сусайиши шу шиллиқ пардаларга бактериялар тарқалишига ёрдам беради. Ярали колит ва Крон касаллигининг келиб чиқишида, афтидан, касалларнинг қонида айланиб юрадиган иммун комплекслар ҳам маълум даражада аҳамиятга эга. Ичакда бошланадиган яллиғланиш касалликларининг келиб чиқишида ҳужайралар иммун реакциясининг ҳам аҳамияти бор деб тахмин қилинади, гранулёматоз яллиғланишнинг табиати ва гранулёмаларда Т-лимфоцитлар бўлиши шундан дарак беради.

Крон касаллигининг **этиологияси ва патогенези** хусусида юқорида кўрсатиб ўтилган тахминлар борлигига қарамай бу касаллигининг келиб чиқиши номаълум бўлиб келмоқда.

**Патологик анатомияси.** Ҳазм йўлининг ҳар қандай бўлимида ҳам характерли морфологик ўзгаришлар бўлиши мумкин. Дардга чалинган жой шишиб, қалинлашиб қолгани, қизариб тургани, сероз пардада майда-майда қонталашлар, фибриноз экссудат борлиги билан ажралиб туради. Регионар лимфаденит ҳам кўзга ташланади. Ичак девори қалинлашиб, йўли торайиб қолгани ҳисобига ичак кўндаланг кесмасининг шакли ўзгариб қолган бўлади. Шиллиқ пардада чуқур тушган бир талай камбар яралар ва тирқишси-

мон торгина раҳналар учрайди. Ичак тутқичи қалинлашиб, склерозланган бўлади. Ичак деворида сезиларли фиброз пайдо бўлиб, ичак деворининг қаттиқлашиб қолгани кўзга ташланади, мана шу нарса стенозга сабаб бўлади.

Микроскоп билан текшириб кўрилганида ичак деворининг ҳамма қатламларига ўтган носпецифик гранулёматоз яллиғланиш манзараси намоён бўлади. Крон касаллигининг характерли белгилари қаторига қуйидагилар киради:

1) яраларнинг туби ва четларида носпецифик йирингли яллиғланиш борлиги;

2) моноклеарлардан иборат бўлиб, анча чуқур қаватларга ўтган ва жараённинг сурункасига давом этиб келаётганидан дарак берадиган яллиғланиш инфилтратининг мавжудлиги;

3) ичак деворининг барча қаватларида лимфоид тўпламлар борлиги;

4) лимфа томирларининг кенгайиб, склерозга учрагани;

5) сурункали яллиғланиш жараёнининг ичак тутқичига ҳам ўтгани.

Крон касаллигида учрайдиган гранулёмалар саркоидсимон тузилган бўлиб, эпителиоид ҳужайралар ҳамда Пирогов-Лангханснинг улкан ҳужайраларидан ташкил топади. Шиллиқ пардада гиперемия, шиш, чизиқ-чизик яралар борлиги кўзга ташланади. Булар ёрилганида қорин бўшлиғида абсцесслар бошланади ёки ёнбош ичак қовузолига ўтган тешик яралар пайдо бўлади. Бундай яралар бадан терисига ҳам тешиб чиқиши мумкин.

Зарарланган сегментга яқин жойдаги шиллиқ пардада арзимас ўзгаришлар топилади. Ичак ворсинкалари қалинлашиб, калта торган, нотўғри шаклда, баъзи жойларда йўқолиб кетган бўлади. Ворсинкаларнинг учки қисмини қоплаб турган айрим эпителиал ҳужайралар некрозгача бориб етадиган альтерацияга учрайди. Ичакнинг соғлом қисмларида ҳам қадаҳсимон ҳужайралар гиперплазияси ва шилимшиқ гиперсекрецияси кузатилади. Сурункали яллиғланиш узоқ давом этганида эпителий дисплазияга учраши мумкин. Бунда эпителиал ҳужайраларнинг тузилиши айнаб, ядролари гиперхроматоз бўлиб қолади, ядрочаси гипертрофияланади. Бундай ўзгаришлар карцинома пайдо бўлишига олиб келиши мумкин.

**Клиник манзараси.** Крон касаллигининг ичакка алоқадор хили учун одамнинг ичи суриб, қорнининг чангаллаб оғриб туриши ва ҳарорат кўтарилиши етакчи симптомлар бўлиб ҳисобланади. Симптоматика ўртача ифодаланган ҳолларда баъзан бу касалликка аппендицит деб диагноз қўйилади. Мелена бўлиши мумкин. Крон касаллиги қайталаниб туради ва дард зўрайиб борган сайин касаллик рецидивлари орасида ўтадиган вақт қисқариб боради. Касалликка тўғри ичак ҳам қўшилиб кетган ҳолларда бир талай параректал ва параанал тешик яралар ёки абсцесслар пайдо бўлади.

Дард ингичка ичакда бўлган ҳолларда мальабсорбция симптомлари, жумладан стеаторея кўзга ташланади, оксил етишмовчилиги, витамин В<sub>12</sub>, фолат кислота, темир танқислиги бошланади. Артрит, анкилозловчи спондилит, тугунли эритема бошланиши ҳам мумкин.

Крон касаллигининг *асоратлари* қуйидагилардан иборат бўлиши мумкин: 1) ичак стенози, 2) ичак тешилиб, перитонит ва абсцесслар бошланиши, 3) ёнбош ичак қовузлоқларида бирдан-бирига ўтган яралар (тешик яралар) пайдо бўлиши, 4) қон кетиши, 5) йўғон ичакнинг кенгайиб кетиши, 6) ичак раки бошланиши. Шуниси борки, ичак раки касаллик бошланганидан кейин орадан 20 йил ўтганидан сўнг ҳам пайдо бўлиши мумкин, шу нарса бу касалликка учраган беморлар ичагини вақти-вақтида биопсия йўли билан текшириб туриш заруриятини туғдиради. Камдан-кам ҳолларда Крон касаллиги система амилоидозига айланиб кетади.

### МАЛЬАБСОРБЦИЯ

*Мальабсорбция — бу ичакдан озиқ моддалар сўрилишининг бузилиши, яъни ичак йўлидан эпителий орқали портал қон айланиш системасига озиқ моддалар ўтишининг издан чиқишидир.* Мальабсорбция асосида учта омил ётади: 1) ичакдаги овқат ҳазмининг бузилиши, 2) озиқ моддалар шиллиқ парда (тўсиқ) орқали ўтишини таъминловчи механизмнинг бузилиши, 3) абсорбловчи юзанинг камайиб кетиши.

Сўрилишнинг бузилиши озиқ моддаларнинг ҳаммасига ёки айрим хилларига, масалан, ёғлар, ё бўлмаса, витаминларга тааллуқли бўлиши мумкин. Чунончи, чиллашир, яъни спру касаллигида ичакнинг абсорбловчи бутун юзаси редуцияланиб кетади ва демак, барча озиқ моддаларнинг сўрилиши издан чиқади. Шу билан бир вақтда меъда париетал ҳужайраларининг зарарланиши фақатгина витамин В<sub>12</sub> сўрилишининг бузилишига олиб келади, билиар йул патологиясида ёғлар ва ёғда эрувчи витаминлар сўрилиши издан чиқади.

Патологик жараённинг олган ўрнига қараб, турли моддаларнинг сўрилиши турлича издан чиқади. Чунончи, ингичка ичак проксимал бўлимининг зарарланиши темир, кальций, сувда эрувчи витаминлар, ёғ кислоталари сўрилишининг бузилишига олиб келади, чунки бу моддалар ингичка ичакнинг айнан шу бўлимидан сўрилади. Ингичка ичак ўрта қисмининг зарарланиши қандлар ва аминокислоталар сўрилишининг бузилишига сабаб бўлади. Модомики шундай экан, ингичка ичак шу бўлимларининг зарарланиши у ёки бу хилдаги озиқ моддаларнинг сўрилиши издан чиқишига сабаб бўлади.

Мальабсорбцияга олиб борадиган сабаблар ҳар хил бўлиб, улар орасидан қуйидагиларни айтиб ўтиш керак:

1) ичак ичида гидролизнинг етишмаслиги, бундай ҳодиса меъда ости безининг бирламчи ва иккиламчи етишмовчилигида, ўт кислоталари конъюгацияси бузилганида, меъда резекциясидан кейин бактериялар ортиқча кўпайиб кетганида кузатилади;

2) ичак шиллиқ пардаси функцияси ва тузилишининг бузилиши, бу шиллиқ пардадаги эпителиал ҳужайралар зарарланганида, ичак амилоидози, ичак ишемиясида, Крон касаллиги ва бошқа патологик жараёнлар маҳалида кузатилади;

3) ичак лимфомаси ёки сил лимфаденити муносабати билан лимфа йўлларининг битиб қолиши;

4) инфекциялар: тропик спру, ўткир инфекцион энтерит, паразитар касалликлар.

Бундан ташқари, мальабсорбция билан бирга давом этадиган бир қанча касалликлар бор, гипотиреоидизм, гипертиреоидизм, қандли диабет, гипогаμμαглобулинемия шулар жумласидандир. Дори препаратлари (масалан, колхицин, неомицин ва бошқалар) таъсири билан сўрилиш издан чиқиб қолган ҳоллар ҳам тасвирланган.

Мальабсорбциянинг клиник кўринишлари, унинг сабабларидан қатъий назар, амалда бир хил: анорексия бошланиб, одам қувватсизланади, озиб, гоҳо чўп-устихон бўлиб кетади. Ахлати кўпикли, оқишроқ бўлиб тушади. Одам озиб бораётганига қарамай иштаҳаси сақланиб қолади. Ёғларнинг сўрилиши издан чиққанлиги муносабати билан ёғларда эрувчи витаминлар, масалан, витамин А танқислиги бошланади.

Мальабсорбция синдромида ингичка ичакда юзага келадиган гистологик ўзгаришлар ҳар хил бўлади. Чунончи, чиллашир, яъни спру касаллигида ичак тукчалари калта тортади ёки йўқолиб кетади, шиллиқ парда эпителийсида дистрофия ва десквация бошланади, крипталар калта тортиб, шиллиқ парда асл пластинкасида моноклеарлар инфильтрацияси кучаяди. Уипл касаллигида шиллиқ парданинг асл пластинкасида бир талай ШИК-мусбат гранулалар ва бациллалар топилади.

Липопрогеинемия шиллиқ парда тукчалари сақланиб қолгани ҳолда абсорбцияловчи ҳужайраларнинг ёғ дистрофиясига учраши билан таърифланади. Агаммаглобулинемияда тукчалар калта тортади ёки йўқолиб кетади, стромада плазматик ҳужайралар кўринмайди, лекин лимфоцитлар инфильтрацияси кучайган бўлади. Регионар энтерит (Крон касаллиги) носпецифик гранулёматоз бўлиши билан ажрилиб туради. Склеродермия маҳалида сўрилиш бузилган ҳолларда тукчалар тузилиши ўзгариб, стромада сезиларли фиброз борлиги кузатилади.

Юқорида келтирилганлардан кўриниб турибдики, маъабсорбцияга ҳар хил патологик жараёнлар сабаб бўлади. Шулардан чиллашир, яъни спру касаллиги, регионар энтерит, сурункали панкреатит ва вирусли энтерит кўпроқ учрайди.

## ЧИЛЛАШИР

*Чиллашир, яъни спру ўзига хос энтеропатия бўлиб, сўрилиш жараёнининг издан чиқиши билан давом этиб боради.* Бу касаллик тропикмас спру, целиакия деб ҳам аталади, ҳамма ёшдаги кишиларда учрайди. Шунингдек, целиакиядан қуйидагиси билан фарқ қиладиган тропик спру ҳам тафовут қилинади:

1) тропик чиллашир ривожланишида ичак инфекцияси қўзғатувчилари, айниқса *E. coli*, *Klebsiella*, *Enterobacter*-лар муҳим ўрин тутади;

2) тропик спру ингичка ичак лимфомаси билан асоратланмайди.

Шу билан бирга, юқорида келтирилган спру хилларининг микроскопик ўзгаришлари бир хил эканлигини таъкидлаб ўтиш керак.

**Этиологияси ва патогенези.** Бу касаллик қадимдан маълум. Унинг бошланиши авитаминозга, энтеропатоген флора инфекциясига, донлар (буғдой, арпа, жавдар) да бўладиган глютен-гликопротеидни ҳазм қилишда қатнашадиган ферментларнинг ирсий етишмовчилигига, шунингдек А иммуноглобулин танқислигига боғлиқ деб ҳисобланар эди. Бироқ, спру авж олиб боришининг механизми ичак шиллиқ пардасининг иммун сабабга кўра альтерацияга учрашига боғлиқ эканлиги сўнгги йиллардаги текширишларда аниқланган, бунда глютен глиадини антиген бўлиб майдонга чиқади.

Глютен глиадинига толерантлик айнашида ирсий, иммун ва токсик омилларнинг аҳамияти бор. Касалликнинг монозигот эгизаклар ўртасида кўпроқ учраб туриши ирсий омилларнинг аҳамияти борлигидан дарак беради. Бу касалликда глиадинга қарши антителолар (айниқса, А синфига мансуб иммуноглобулин) миқдори ва цитотоксик лимфоцитлар сонининг кўпайиши иммун реакцияларнинг аҳамияти борлигини кўрсатади. Бунда шиллиқ парда эпителийсининг цитотоксик ҳужайралар томонидан бевосита зарарланиши мумкинлиги истисно қилинмайди. Глютеннинг маълум полипептид фракциялари шиллиқ парда ҳужайраларига тўғридан-тўғри заҳарли таъсир кўрсатиб, ҳужайралар ўртасидаги алоқаларни буза олиши аниқланган.

Қандай сабаб бўлишидан қатъий назар, ичак шиллиқ пардаси қоплагич эпителийдан маҳрум бўлиб қолади, шунинг натижасида крипталар эпителийсининг пролифератив фаоллиги ортиб, ди-

сахаридлар, пептидларни ва овқат ҳазмида иштирок этадиган бошқа ферментларни синтезлашга қодир бўлмаган одатдагидан бошқачароқ ҳужайралар пайдо бўлиб боради. Спрудаги мальабсорбция асосида ингичка ичак абсорбловчи юзасининг кичрайиб кетиши ва ичак йўлида овқат ҳазмининг бузилиши ётади.

Спруда ичак шиллиқ пардасида кўзга ташланадиган гистологик ўзгаришлар жуда ўзига хосдир. Ингичка ичак шиллиқ пардаси ундаги бурмалар, ворсинкалар ва крипталар борлиги учун нормада характерли рельефга эга бўлади, шу бурмалар, ворсинкалар ва крипталар ингичка ичакнинг умумий юзасини жуда катталаштириб юборади. Ворсинкалар ичак шиллиқ пардасининг бармоқсимон ёки баргсимон ҳалтумларидан иборат бўлиб, ингичка ичак йўлига эркин чиқиб туради. Уларнинг баландлиги 0,5—1,5 мм га тенг. Ворсинкалар жиякли цилиндрсимон эпителий билан қопланган, бу эпителийда уч хил ҳужайралар — жиякли, қадахсимон ва аргентофин ҳужайралар тафовут қилинади. Крипталар эпителийнинг найсимон чуқурчаларидан иборат бўлиб, шиллиқ парданинг асл пластинкасида жойлашган. Крипталарнинг пастки ярмидаги ҳужайралар ворсинкаларнинг эпителиал ҳужайралари учун ҳам, крипталарнинг ҳужайралари учун ҳам регенерация манбаи бўлиб хизмат қилади. Шу сабабдан уларда митоз шакллари кўзга ташланади. Ворсинкалар билан крипталар бўйининг нисбати нормада 4:1 ни ташкил этади.

Спруда ворсинкалар эпителийси бирмунча кескин десквамацияга учрайди, натижада улар тобора калта тортиб боради. Бунда крипталар эпителийси ҳужайраларининг митотик фаоллиги пасаймайди ва крипталар анча узайиб қолади. Ворсинкалар билан крипталар узунлигининг нисбати 1:1 га тенглашади. Ворсинкаларнинг калта тортиши касаллик зўрайиб боргани сайин уларнинг батамом йўқолиб кетишига олиб келади. Бироқ, ичак шиллиқ пардаси кескин атрофияга учрамайди, чунки узайиб қолган крипталар йўқолиб кетган ворсинкалар ўрнини босади, крипталарнинг регенератор фаоллиги кучайиб боради. Субмикроскопик доирада ўтказилган текширишларда микроворсинкаларнинг жуда ҳам калта тортиб, деформацияга учрагани маълум бўлади. Шиллиқ парданинг асл пластинкасида лимфоцитлардан иборат инфильтрат зўрайиб боради. Лимфоцитлар сони эпителиал ҳужайралар орасида ҳам кўпайиб боради.

Глютен овқат рационидан чиқариб ташланганида болаларда бир неча ҳафта ёки ой давомида шиллиқ парда, жумладан ворсинкаларнинг нормал тузилиши батамом аслига келиб қолиши мумкин. Катта ёшли одамларда структура тикланмайди. Бу касаллик билан оғриган беморларда хавфли ўсмалар, айниқса лимфома ва рак бошланиш хавфи анча катта бўлади.



## УИППЛ КАСАЛЛИГИ

*Уиппл касаллиги системага алоқадор касаллик бўлиб, унда талайгана орган ва тўқималар, жумладан лимфа тугунлари, талоқ, юрак, жигар, буйрак, скелет мускуллари, синовиал пардалар, марказий нерв системаси ва ингичка ичак патологик жараёнга қўшилиб кетади.* Ингичка ичакнинг дардга чалиниши кўпроқ учрайди, *интестинал липодистрофия* деб ҳам аталадиган бу касалликни Уиппл тасвирлаб берган. Уиппл касаллигининг интестинал хили клиник кўринишлари жиҳатидан чиллашир, яъни спруга ўхшаб кетади. Уни ажратиб турадиган хусусияти шундаки, ингичка ичак шиллиқ пардасининг асл пластинкасида (шунингдек, юқорида айтиб ўтилган органлар стромасида) цитоплазмасига ШИК-мусбат доналар тўлиб кетган макрофаглар тўпланиб боради. Электрон микроскоп ёрдамида аниқлаб олинганидек, бу доналар ҳар хил дегенерация босқичида турган бацилласимон микроорганизмлар билан тўла лизосомадан иборат бўлади. Бу бациллалар баъзан ҳужайрадан ташқарида ҳам топилади.

**Этиологияси да патогенези** номаълум. Уиппл касаллигини шу вақтга қадар қўзғатувчиси аниқланмаган инфекцион касаллик деб тахмин қилинади.

**Патологик анатомияси.** Жараёнга қўшилиб кетган барча орган ва тўқималарда ичида ШИК-мусбат доналар ва бацилляр таначалар бўладиган думалоқ макрофаглар тўпланиб боради, бу ана шу касалликнинг патогномоник белгисидир. Типик ҳолларда ингичка ичак бошидан охиригача касалликка тортилиб кетади, бунда сероз пардаси хира тортиб қолади. Ичак тутқичи қалинлашиб, зичлашади. Шиллиқ пардадаги ворсинкалар ичида юқорида айтилган макрофаглар тўпланиб қолгани учун улар шишиб, кенгайди. Шиллиқ парда эпителийси сақланиб қолади-ю, лекин унда кичик-кичик липид вакуолалари бўлади, бу, афтидан, лимфа йўлларига липидлар тиқилиб қолганига боғлиқ бўлади. Шу йўлларнинг ёрилиб кетиши ичак шиллиқ пардасининг асл пластинкаси ва лимфа тугунларида липогранулёмалар ҳосил бўлишига олиб келса ажаб эмас. Ичак шиллиқ пардаси қалинлашиб, оқариб қолади. Лимфа тугунларида ҳам тўпланиб турган макрофаглар топилади.

**Клиник жиҳатдан** Уиппл касаллиги сўрилишнинг издан чиқиши, диарея, стеаторея бошланиши, озиб бориш, ҳарорат кўтарилиши, бўғимларда оғриқ бошланиши, бадан терисида гиперпигментация бўлиши билан таърифланади. Касалликнинг диагнози бадан териси биопсиясида характерли макрофаглар топилишига қараб қўйилади. Бир қанча ҳолларда неврологик симптоматика кузатилади, артритлар бошланиб, юрак қопқоқлари ва миокард зарарланади. Касалликка даво қилинмайдиган бўлса, бемор одатда, тўрт йил ичида ўлиб кетади.

## ИНГИЧКА ИЧАК ЎСМАЛАРИ

Ингичка ичак ўсмалари нисбатан кам учрайди ва хавфсиз ҳамда хавфли ўсмаларга бўлинади. Хавфсиз ўсмалардан ингичка ичакда: 1) лейомиома, 2) липома, 3) аденома, 4) полиплар, 5) ангиома, 6) фиброма кузатилади. Хавфли ўсмалардан кўпинча карциноид (эндокрин ҳужайралардан ўсиб чиқадиган ўсма), аденокарцинома, лейомиосаркома, лимфома учрайди. Ўсмаларнинг ярмидан кўра кўпроғи ёнбош ичакда пайдо бўлади.

### АДЕНОКАРЦИНОМА

Ингичка ичак аденокарциномаси аксари 40 ёшдан ўтган аёлларда кузатилади. Сиртдан бу ўсма ҳалқага ўхшаган бўлади ва камдан-кам ҳолларда ингичка ичак йўлига кўзиқорин кўринишида ўсиб киради. Шилимшиқ ишлаб чиқаради ва ўз тараққиётининг кейинги босқичларида ичакнинг тиқилиб қолишига сабаб бўлади. Шу муносабат билан аденокарцинома регионар лимфа тугунларига, жигар ва ўпкага метастазлар берганидан кейингина маълум бўлиб қолади.

### КАРЦИНОИД

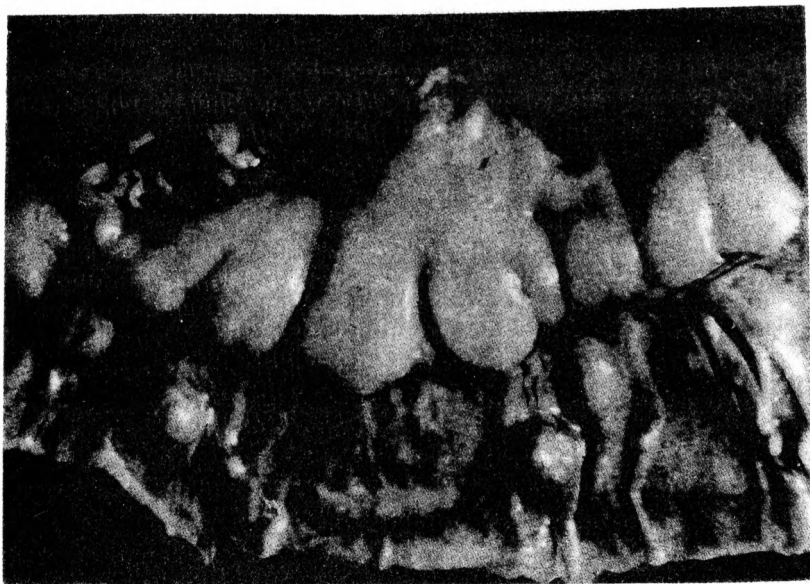
*Карциноид (аргентаффинома) — эндокрин ҳужайралардан ўсиб чиқадиган ўсма* — биологик фаол аминлар ва полипептидлар синтезлаш хусусиятига эга бўлиши билан ажралиб туради. Карциноид нафас йўлларида, билиар ва панкреатик системада, қалқонсимон безда пайдо бўлиши мумкин, лекин кўпинча меъда-ичак йўлида пайдо бўлади.

Ўсма манбаи диффуз эндокрин система (АПУД-система) дир, бу система ҳужайралари юқорида айтиб ўтилган орган ва тўқималарда тарқоқ ҳолда учрайди ва худди ўсма сингари серотонинлар, гистамин, катехоламинлар, глюкагон, гастрин ва бошқа моддалар ишлаб чиқариш хусусиятига эга бўлади. АПУД-система ҳужайралари нейроэнтoderмадан келиб чиқади. Ҳозир улар нейроэндокрин ҳужайралар деб аталади, шундай ҳужайралардан униб чиқадиган ўсмалар эса, апудомалар дейилади. *Ичак карциноиди пайдо бўладиган манба Кульчицкийнинг энтерохромаффин ҳужайраларидир.*

**Патологик анатомияси.** Карциноид меъда-ичак йўлининг ҳар қандай бўлимида: қизилўнгач, меъда, аппендикс, ёнбош ичак, йўғон ва тўғри ичакда пайдо бўлиши мумкин. Ичак шиллиқ пардасида карциноид яралари бўлмаган, кулрангнамо-оқиш тусли кичик пиллакчалар кўринишида учрайди (58-расм). Ўсма одатда битта бўла-

ди, лекин кўп бўлиши ҳам мумкин. Аста-секин ўсиб боради ва катта бўлганидан кейин (диаметри 4 см ча бўлганидан кейин) яралана бошлайди ёки табиатан полипга ўхшаб қолади. Бу ўсма шиллиқ парда ёки унинг остидаги қатлам доирасида жойлашган бўлиши ёки ичакнинг ҳамма қатламларига ўтиши мумкин. Бирмунча кейинги муддатларда карциноид регионар лимфа тугунлари, жигарга метастазлар бериши мумкин. Жигардаги метастазлари, одатда, кўп ва кичик-кичик (диаметри 1—3 см) бўлади. Ўзининг биологик хоссаларига кўра карциноид рактдан фарқ қилмайди.

Гистологик жиҳатдан олганда ўсма кубсимон ёки полигонал шаклдаги ҳужайралардан иборатдир. Бу ҳужайралар бир хил катталикда бўлиб, бириктирувчи тўқима пардалари билан бир-биридан ажралиб турадиган трабекулалар, оролчалар, найчалар, ацинуслар ҳосил қилади. Ядролари марказида туради ва мономорф бўлади. Ўсма ҳужайраларининг цитоплазмаси мўл бўлиб, ичида доналари бор. Митозлар ва улкан ҳужайралар камдан-кам учрайди. Ўсма ичак деворига ўсиб кирганида ва метастазлар берганида тузилиши ўзгармайди. Цитоплазмасидаги доналар электрон микроскоп билан текшириб кўрилганида мембрана билан ўралган бўлиб кўзга ташланади, электрон зичлиги ҳар хил бўлиши билан ажралиб туради, уларнинг диаметри 75 дан 220 нм гача боради. Бу доналар кумуш тузлари билан яхши бўялади, ўсманинг «аргенттаффинома» деган номи шундан олинган.



58- расм. Ингичка ичак карциноиди.

Ичак карциноиди одамнинг ҳар қандай ёшида пайдо бўлиши мумкин, лекин аксари ёши 60 дан ошган кишиларда учрайди. Аппендикс карциноиди 40 ёшдан кейин кузатилади. Бу ўсма одатда симптомсиз ўтади ва қуйидаги ҳоллардагина маълум беради: жигарга метастаз берганида, спастик оғриқлар пайдо бўлганида, биоаминлар ва полипептидлар синтезига алоқадор карциноид синдроми авж олганида. Карциноид синдроми бир қанча кўринишда, чунончи: 1) вазомотор ўзгаришлар; 2) ичак ишининг бузилиши: ич суриши, кўнгил айниши, қусиш; 3) бронхиал астма хуружлари; 4) юрак хасталиклари: ўпка артерияси қопқоғи тавақаларининг қалин тортиши ва стенози, эндокард фибрози кўринишида намоён бўлади. Вазомотор ўзгаришлар ва бронхларнинг спазмлари асосан ўсма хужайраларининг брадикинин ёки гистамин ишлаб чиқаришига боғлиқ. Бу синдромнинг бошқа кўринишлари ҳам ўсмадан биоаминлар (серотонин, простагландинлар, гистамин, брадикинин) чиқиб туришига боғлиқ бўлади.

*Оқибати* аппендикс карциноиди маҳалидагина хайрли.

### ИДИОПАТИК ЯРАЛИ КОЛИТ

*Идиопатик ярали колит* (синонимлари: носпецифик ярали колит, ярали проктоколит) — *бу йўғон ичакнинг қайталаниб турадиган сурункали яллиғланиш касаллиги бўлиб, этиологияси номаълум. Ичак шиллиқ пардасининг анча яра бўлиб кетиши ва ич суриб туриши билан таърифланади.*

Юқорида айтиб ўтилганидек, Крон касаллиги билан носпецифик ярали колитнинг баъзи умумий томонлари бор. Масалан, булар кўпгина ҳолларда полиартрит, сакроилеит, анкилозловчи спондилит, система қизил югириги билан бирга давом этади. Бундан ташқари, Крон касаллиги билан носпецифик ярали колитда HLA-B<sub>27</sub> кўпайиб кетганлиги маълум бўлади. Шу билан бирга бу касалликларнинг аниқ-равшан тафовутлари ҳам бор.

Идиопатик ярали колит қуйидагилар билан таърифланади: 1) яра жараёни тўғри ичак билан сигмасимон ичакда устун туради; 2) патологик жараён носпецифик яллиғланиш хусусиятларига эга бўлади, ҳолбуки Крон касаллигида гранулёматоз яллиғланиш авж олиб боради; 3) Крон касаллигида яллиғланиш ичак деворининг ҳамма қатламларига ўтади, ҳолбуки идиопатик ярали колитда жараён ичак шиллиқ пардаси билан унинг остидаги пардада чекланиб қолади; 4) носпецифик ярали колитда карцинома бошланиш хавфи анча катта бўлади.

Идиопатик ярали колит асосан 20 ёшдан 40 ёшгача бўлган аёллар орасида кўпроқ учрайди.

**Этиологияси ва патогенези.** Носпецифик ярали колитнинг пайдо бўлиш сабаблари ва авж олиб бориш механизми ҳозир Крон касаллиги билан бир хил деб ҳисобланади. Носпецифик ярали колитнинг пайдо бўлишида қуйидагиларнинг аҳамияти бор деб таҳмин қилинади: 1) табиатан бактериал қўзғатувчилар, 2) табиатан вирус қўзғатувчилари, 3) иммунопатогенетик механизмлар.

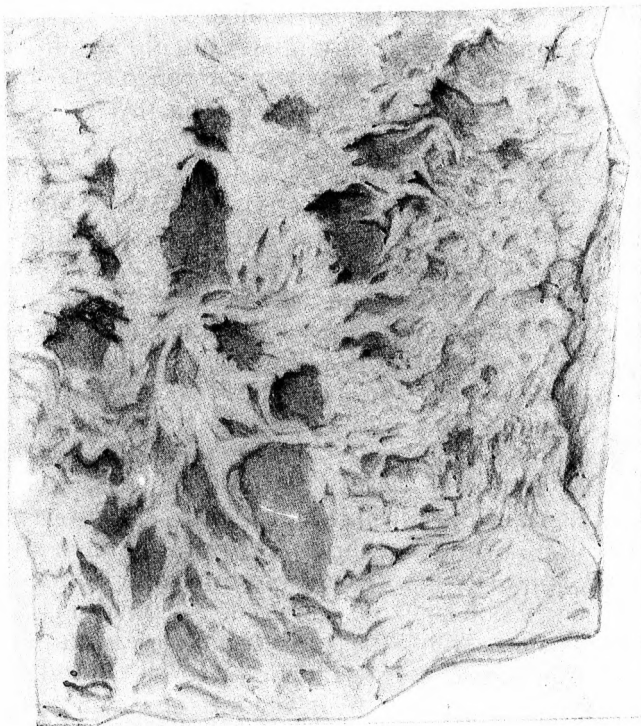
**Патологик анатомияси.** Касаллик тўғри ичакда бошланади ва юқорига тарқалиб, сигмасимон ичакка, йўғон ичакнинг пастга тушувчи бўлимига ўтиши мумкин. Бир қанча ҳолларда касаллик йўғон ичакнинг ҳамма бўлимларига тарқалиши мумкин.

Касалликнинг ўткир даврида ичак шиллиқ пардаси қизариб, шишиб туради. У юмшаб, юзасида бир талай майда қонталашлар, эрозиялар ва йирингли яралар пайдо бўлади. Касаллик зўрайиб борган даврда ичак шиллиқ пардаси юзасидаги майда яралар бир-бири билан қўшилиб, нотўғри шаклда бўладиган бирмунча йирик яраларни ҳосил қилади (59-расм). Типик ҳолларда яралар ичакнинг шиллиқ пардаси билан унинг остидаги пардада бўлади. Яраларнинг бир-бирига қўшилиб кетиши йўғон ичак шиллиқ пардасининг талайгина қисмида катта-катта ярали жойлар ҳосил бўлишига олиб келиши мумкин, бунда шиллиқ парда яралар орасидаги кичкинагина кўприкчалар кўринишида сақланиб қолади. Сақланиб қолган ва шишиб, қизариб турган бундай шиллиқ парда худди тош кўчани эслатадиган «псевдополиплар»га ўхшаб кўринади.

Носпецифик ярали колитнинг сурункали даврида кўпроқ фиброз тўқима ўсиб, ичак девори қаттиқлашади, шакли айнаб, қалта тортиб қолади. Касалликнинг шу даврида яралар ичакнинг бирмунча чуқур қаватларига ўтиб, тўғри ичакда ёриқлар ва тешиклар, параректал абсцесслар, шунингдек ректовагинал йўллар ҳосил қилиши мумкин.

Носпецифик ярали колитнинг бошқа бирмунча оғир асоратлари ҳам тасвирланган. Буларга қуйидагилар киради: 1) касалликнинг ўткир даврида кузатиладиган тўғри ичакнинг «токсик» дилатацияси, 2) ичакнинг ёрилиб, перитонит бошланиши.

Микроскоп билан текшириб кўрилганида касалликнинг ўткир даврида ичак шиллиқ пардасида гиперемия, шиш ва майда қонталашлар борлиги топилади. Шиллиқ парданинг асл пластинкасида нейтрофиллар ва мононуклеарлар пайдо бўлади. Носпецифик ярали колит учун крипталарда олдинига йирингли яллиғланиш бошланиши характерлидир, бу жараён шу крипталардан йирингли некротик яллиғланиш кўринишида тарқалиб бориб, яралар ҳосил бўлишига олиб келади. Бундай яраларнинг деворлари ва туби нейтрофиллар билан инфильтрланган, шу ҳужайраларнинг атрофида



59- расм. Сурункали носпецифик ярали колит.

лимфоцитлар, плазматик ҳужайралар ва баъзан семиз ҳужайралар жойлашган бўлади. Яқин атрофдаги томирларда васкулит ва тромбоз кўзга ташланади.

Юқорида айтиб ўтилган «псевдополиплар» шиллиқ парданинг бир талай яллиғланиш ҳужайралари билан инфильтрланган, грануляцион тўқимали оролчаларидан иборат бўлади. Яраларнинг дам-бадам қўзиб туриши билан таърифланадиган сурункали касалликда фиброз ўзгаришлар устун туради. Склеротик жараёнлар шиллиқ парданинг ўзидагина бўлиб қолмасдан, йўғон ичак деворининг ҳамма қатламларига тарқалган бўлиши мумкин. Лекин бу жараёнлар Крон касаллигидагидан кўра камроқ ифодаланган бўлади.

Шиллиқ пардада шилимшиқ ҳосил бўлиши сусаяди, узоқ давом этиб келаётган яллиғланиш жараёни муносабати билан эпителий метаплазияси ва атипик дисплазия бошланади. Бу нарса кейинчалик рак пайдо бўлишига олиб келади. Касаллик нечоғлик узоқ давом этиб борса, дисплазия даражаси шунча юқори ва карцино-

ма пайдо бўлиш хавфи шунча кўп бўлади. Чунончи, дастлабки 10 йил давомида карцинома 1 фоиз ҳолларда кузатилса, касаллик 20 йил давом этиб борган ҳолларда яраларнинг хавфли ўсмага айланиши энди 15 фоизга етади. Бундай рак эндофит тарзда инфилтратлашиб ўсиб боради ва тез метастазлар беради.

Ўткир жараён сурункали тусга кирмайдиган ҳоллардагина яралар битиб, эпителийнинг регенерацияланиши кузатилади. Бундай ҳолларда регенерация шиллиқ парданинг бутунлай аслига келиб, одатдаги эпителий ҳосил қилиши билан тугалланади. Лекин яралар қайталаниб турса ва фиброз бошланган бўлса, регенерация табақалашмаган эпителий ва майда крипталар ҳосил бўлиши билан тугалланади.

**Клиник манзараси.** Носпецифик яралар колитнинг асосий симптомлари ич суриб туриши, тенезмлар, ичак санчиқлари бўлишидир. Ахлатга қон, шилимшиқ аралашиб тушади, тана ҳарорати ҳам кўтарилиб, одам озиб боради. Ичакдан талайгина қон кетиб туриши ҳам мумкин. Жигарнинг зарарланиши ҳам характерлидир, бу — жигарнинг ёғ дистрофияси, перихолангит, фиброзловчи холангит кўринишида намоён бўлади.

Носпецифик яралар колит ҳар хил ўтади. Кўпинча вақти-вақти билан кўзиб, сурункасига давом этиб боради. Касаллик кўзишини баъзан қаттиқ ҳаяжонлар ва жисмоний зўриқишлар таъсирига боғлиқ деб ҳисобланади. Касаллик қаттиқ кўзиб қолган ёки зўр ич кетар билан бирдан бошланиб қолган даврда йўғон ичак кескин кенгайиб кетиши мумкин, *йўғон ичакнинг токсик дилатацияси ёки токсик мегаколон* деб шуни айтилади. Бундай асорат зудлик билан колонэктомия қилишни талаб этади. *Касалликнинг бошқа хавфли асоратларига ичакдан бир талай қон кетиши ва яралар тешилиб, перитонит бошланиши киради.* Йўғон ичак стриктураларини ичак карциномаси деб ўйлаб, янглишиш осон.

Яралар колитнинг *оқибати* ҳар хил бўлиб, касалликнинг нечоғлик зўрлигига боғлиқ. Касалликнинг биринчи ойларида ўлим ҳоллари кўпроқ учраб туради, касаллик сурункали тусга кириши билан ўлим ҳоллари камайиб боради. Касаллик бирдан бошланиб, ҳа деганда қайтавермайдиган бўлса, беморларнинг кўпчилиги перитонит, сепсис, қон кетиши, сув-электролитлар мувозанатининг бузилиши сингари асоратлардан биринчи йилнинг ўзидаёқ ўлиб кетади. Йўғон ичак раки пайдо бўлиши касаллик оқибатини анча ёмонлаштириб кўяди. Шу муносабат билан эндоскопия ва биопсия усулларида фойдаланиб, йўғон ичак шиллиқ пардасининг аҳволини доим назорат қилиб бориш зарур.

## ЙЎҒОН ИЧАК ЎСМАЛАРИ

Йўғон ичакда учрайдиган ўсмаларнинг ҳар хил турлари тасвирланган: мезенхимадан келиб чиқадиган ўсмалар, карциноид, лимфомалар, эпителиал ўсмалар шулар жумласидандир. Ичакнинг барча хилдаги ўсмалари орасида полиплар билан рак кўпроқ учрайди. Ушбу бобда шулар тасвирлаб ўтилади.

### ПОЛИПЛАР

Йўғон ичак полиплари учта асосий турга бўлинади: 1) ўсмамас полиплар, 2) аденоматоз (безли) полиплар, 3) наслга алоқадор бўлган полипоз синдром.

Ўсмамас полиплар йўғон ичакнинг хавфсиз ўсмалари жумласига киради, аденоматоз, яъни безли полиплар эса хавфсиз бўлиши ҳам, хавфли бўлиши ҳам мумкин. Полипоз синдром ниҳоятда кам учрайди. Аденоматоз (безли) полиплар тубуляр, ворсинкасимон ёки аралаш тузилишга эга бўлиши мумкин. Катта ёшли одамларда кўпинча гиперпластик полиплар ва тубуляр тузилишдаги аденоматоз полиплар учрайди. Одамларнинг ёши улғайган сари полиплар ҳам кўпроқ учрайдиган бўлиб боради. Улар якка ёки кўп бўлиши мумкин. Эркаклар ва аёлларда бир хилда учрайверади. Ичакнинг турли қисмида пайдо бўлади. Аксари улар тўғри ва сигмасимон ичакда, гоҳо йўғон ичакнинг юқорига кўтарилиб борадиган бўлимида бўлади. Аденоматоз полипларнинг келиб чиқишида эпителий ҳужайраларидаги генларнинг альтерацияга учраши (K-ras протоонкогенларнинг фаоллашуви ва р53-ўсма супрессорлари генларининг йўқолиб кетиши) муҳим аҳамиятга эга.

### *Ўсмамас полиплар*

Ўсмамас полипларнинг икки тури: гиперпластик ва ювенил хиллари тафовут қилинади.

*Гиперпластик полиплар.* Бундай полиплар пайдо бўладиган манба крипталар эпителийсидир. Нормада ҳужайраларнинг кўпайиши крипталарнинг пастки учдан бир қисмида кузатилади. Янги ҳосил бўлган ёш ҳужайралар шиллиқ пардага ўтиб етук, қадаҳсимон ва абсорбловчи ҳужайраларга айланади, булар вақти келганда десквамацияга учрайди. Пролифератив зона кенгайиб борадиган бўлса, ортиқча миқдорда пайдо бўладиган ҳужайралар полип ҳосил қилади.

Гиперпластик полиплар шиллиқ пардадан ўсиб чиққан пуштинамо рангли кичикроқ ҳалтумлардан иборат бўлиб, ичак бурмаларининг учиди ўтиради. Уларнинг диаметри одатда 5 мм ни ташкил



этади. Бундан каттароқ бўладиган полиплар кам учрайди. Ўзининг ташқи кўриниши жиҳатидан бу полиплар безли полиплардан фарқ қилади. Гистологик жиҳатдан олганда, крипталарнинг бирмунча катталашиб кетганлиги билан таърифланади. Бу крипталар қисман етилмаган ҳужайралар билан қопланган бўлади, шуларнинг орасида қадахсимон ва абсорбловчи ҳужайралар ҳам учрайди. Эпителиал ҳужайраларнинг ядролари одатдаги тузилишга эга бўлади. Крипталар кичикроқ бириктирувчи тўқима қатламлари билан бири-биридан ажралиб туради, шу бириктирувчи тўқима қатламларида камдан-кам учрайдиган яллиғланиш ҳужайраларини кўриш мумкин. Гиперпластик полиплар табиатан хавфсиз ва малигнизацияланмайдиган бўлади.

*Ювенил, яъни норасидаларда бўладиган полиплар*, шиллиқ парда ўз пластинкасининг гамартомасидир, унда бир талай безсимон кисталар топилади. Бундай полиплар диаметри 1 см дан 3 см гача борадиган, юзи силлиқ, думалоқ шаклли ўсмасимон тузилма кўринишида кўзга ташланади. Узунлиги 2 см гача борадиган оёқчаси бўлади. 5 яшаргача бўлган болаларда учрайди, одатда, тўғри ичакда бўлади, лекин йўғон ичакнинг ҳар қандай бўлимида ҳам топилиши мумкин. Учраши мумкин бўлган асоратлари жумласига оёқчасининг буралиб қолиб, полипнинг некрозга учраши киради. Ювенил полиплар ичакдан қон кетиб турадиган манба бўлиши мумкин. Улар табиатан хавфсиз тузилмалар бўлиб, малигнизацияга учрамайди.

### ***Безли (аденоматоз) полиплар***

Гистологик тузилишига кўра аденоматоз полиплар қуйидагиларга: тубуляр, ворсинкали ва аралаш (тубуловорсинкали) аденоматоз полипларга бўлинади.

*Тубуляр аденоматоз полип*, одатда оёқчали, якка ёки бир талай (2 тадан 10 тагача) бўлади. Сиртдан қараганда диаметри 1 см га ҳам бормайдиган малина бошчасига ўхшаб кўринади. Унинг узунлиги бир неча сантиметрга борадиган ингичка оёқчаси бўлади. Полиплар қизғиш тусли, юмшоқ бўлиб, оёқчаси одатда ингичка ичак шиллиқ пардаси билан қопланган. Безли полипларнинг гистологик тузилиши ҳар хил, хавфсиз ўсма тарзида ҳам, малигнизацияга учраб, типик аденокарциномага айланган полиплар тарзида ҳам бўлиши мумкин.

Полипнинг хавфсиз хили шиллиқ парданинг қалинлашиб кетиши билан таърифланади. Бунда шиллиқ парда бир-бирига зич тақалиб турган безсимон бир талай тубуляр тузилмалардан иборат бўлади. Уларнинг орасида бириктирувчи тўқима тортмалари жой-

лашган. Тўқима атипизми характерлидир. Найсимон тузилмаларни қопловчи ҳужайралар баланд бўлиб, базал мембранага тўғри қараб туради. Митозлар кўп, лекин улар атипик бўлмайди. Найсимон тузилмалар баъзи ерларда зич жойлашиб, криптасимон тузилмаларни ҳосил қилади. Эпителиал ҳужайраларнинг ядролари ҳар хил шакл ва катталиқда бўлиб, митозлар жуда кўп учрайди. Тубуляр аденомаларда сўрғичсимон тузилмалардан иборат жойлар ҳам учрайди. Худди мана шу жойларда жуда айнаб кетган (атипизм) ва кейинчалик рак ҳосил қиладиган ҳужайралар ҳам учрайди. Соф ҳолдаги тубуляр аденоматоз полиплар жуда камдан-кам рак ўсма-сига айланади.

Касалликнинг оқибати малигнизацияга учраган ҳужайраларнинг олган жойига боғлиқ. Ўсма эпителий ичида, шунингдек шиллиқ парда доирасида ўсган бўлса, касалликнинг оқибати хайрли, чунки бундай полипни олиб ташлаб, дарддан қутулиш мумкин. Лекин ўсма ичак мускул қатламидан ҳам нарига ўтиб кетган бўлса, бу ҳолда неопластик ҳужайраларнинг лимфа томирлари билан учрашуви учун қулай шароит юзага келади. Мана шундай ҳолларда ўсманинг лимфоген йўл билан метастаз бериши мумкин бўлиб қолади. Полип оёқчаси узунлигининг ҳам маълум аҳамияти борлиги аниқланган, чунки полип тўғридан-тўғри шиллиқ парданинг ўзида ўтирган бўлса, бу нарса инвазиянинг бирмунча эрта бошланиши учун шароит туғдириб беради.

Тубуляр аденоматоз полип клиник жиҳатдан белгисиз кечиши мумкин, лекин кўпинча камқонлик ва қон кетиши кўринишида намоён бўлади.

*Ворсинкали аденоматоз полип* кўп учрайди, бу полип безли полипдан кўра каттароқ бўлади. Аксари тўғридан-тўғри шиллиқ парданинг ўзида ўтиради, гоҳ оёқчали бўлади, диаметри 2 см дан ортиқ келади. Аксари тўғри ва сигмасимон ичакда пайдо бўлади. Тузилиши бўлакли, ранги кулранг тусда бўлиб, ташқи кўриниши жиҳатдан гулқарамга ўхшаб кетади. Полипда қон қуйилган ва яра бўлиб кетган, ҳар хил тузилишга эга бўлган жойлар бўлиши мумкин, чунончи, папилляр тузилиш билан бирга тубуляр тузилган ва шохланиб кетган жойлар ҳам кўзга ташланиши мумкин.

Полипнинг оёқчаси фиброз тўқимадан тузилган, томирлар билан таъминланган ва эпителий билан қопланган бўлади. Ҳужайралари бир қатор жойлашиб, ўртача ифодаланган дисплазияга учраган бўлиши мумкин. Улар одатда етилмаган бўлади. Бошқа ҳолларда ҳужайралар рўй-рост анаплазияли кўп қаторли қатламларни ҳосил қилади. Анапластик ҳужайралар баъзан бир-бирига тақалиб турадиган безлар ҳосил қилади ва аксари базал мембранага, шиллиқ парданинг мускул қаватига ўсиб кириб, инвазив рак пайдо бўлишига олиб боради.

Ворсинкали аденоматоз полиплар клиник жиҳатдан олганда тўғри ичакдан қон кетиши, ич суриб туриши, гипоальбуминемия ва гипокалиемия билан намоён бўлади. Бу турдаги папилломанинг облигат рақ олди ҳолатларига кириши аниқланган, чунки у инвазив рақ манбаи бўлиб қолиши мумкин. Шу муносабат билан ворсинкали папилломалар борлиги аниқланган ҳолларда фурсатни қўлдан бой бермай, уларни операция йўли билан албатта олиб ташлаш керак.

*Тубуловорсинкали безли полиплар* ворсинкали ва тубуляр тузилмалардан иборат бўлиб, гистологик тузилиши юқорида тасвирлаб ўтилган полиплар тузилишига ўхшайди. Улар оёқчали бўлиши ёки шиллиқ парданинг ўзида ўтирган бўлиши мумкин. Кўпчилик ҳолларда улар белги бермайди, ворсинкали тузилмалари кўп бўлса, рақка айланиб кетиши мумкин (10 фоиз ҳолларда).

Демак, карцинома бошланиш эҳтимоли қуйидагиларга боғлиқ: 1) безли полипнинг катта-кичиклигига. Масалан, полип диаметри 1 см бўлганида фақат 1 фоиз ҳолларда малигнизацияга учраган ҳужайралар топилса, полип диаметри 4 см гача бўлган ҳолларда унинг хавфли ўсмага айланиш хавфи анча ортади, 2) безли полипда сўргичсимон ўсимталар бор-йўқлиги ва улар юзасининг катта-кичиклигига, 3) полип оёқчаси бор-йўқлигига. Шуларнинг орасида полипнинг катта-кичиклиги кўпроқ аҳамиятга эга.

### **ЙЎҒОН ИЧАК РАКИ**

Кўп учраб турадиган ўсмалар жумласига киради ва меъда-ичак йўли ўсмалари орасида учинчи ўринни эгаллайди. Йўғон ичакнинг барча хавфли ўсмалари орасида ўсмалари 95—98 фоизни ташкил қилади. Бошқа ўсмалардан лимфомалар, карциноид ва саркома тасвирланган, буларнинг ҳаммаси биргаликда 2—5 фоизни ташкил этади. Йўғон ичак раки одатда 50 ёшдан кейин пайдо бўлади, эркаклар билан аёлларда бир хилда учрайверади. Фақат тўғри ичак раки бунга кирмайди. Рақнинг бу хили эркакларда кўпроқ кузатилади. Рақ пайдо бўлишида одам овқатининг табиати муҳим роль ўйнайди деб ҳисобланади. Мол ёғи, оқсиллар, углеводлар кўп истеъмол қилинадиган, саноати тараққий этган мамлакатларда рақ билан касалланиш 4—6 баравар кўпроқ учрайди.

**Этиологияси ва патогенези.** Йўғон ичак аденомалари ва рақининг пайдо бўлиши ҳозир ҳужайралардаги генларнинг зарарланишига боғлиқ деб ҳисобланади. Ўсмаларнинг пайдо бўлишида иккита жараённинг аҳамияти борлиги аниқланган: эпителиал ҳужайралардаги протоонкогенларнинг фаоллашуви ва ўсмалар супрессор генларининг йўқолиб кетиши. К-газ протоонкогенлар 12-хромосоманинг қисқа елкасида, супрессор-генлар эса 21-хромосома узун елкасининг 5-сегментида ва 17-хромосоманинг қисқа

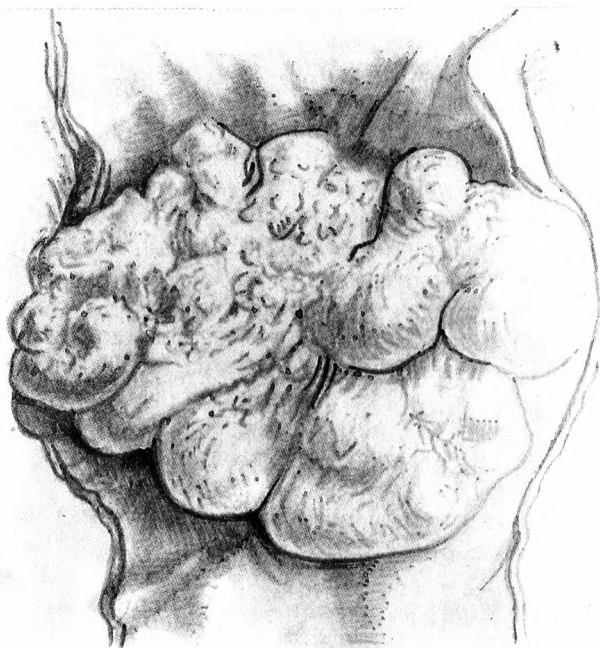
елкасида жойлашган бўлади. 18-хромосоманинг қисқа елкасида *йўғон ичак ракиннинг мутацияга учраган гени жойлашадики, у хромосома делецияси натижасида юзага келади*. Рак пайдо бўлишида куйидагиларнинг аҳамияти борлиги тажриба текширишларида аниқланган: 1) мол гўшти ва мол ёғини кўп истеъмол қилиш; 2) ичакда кўп микдор анаэроб микрофлора пайдо бўлиши; 3) иккиламчи ўт кислоталарининг канцероген таъсири; 4) овқатда клетчатка етишмаслиги; 5) микроэлементлар ва ракка қарши витаминлар бўлмиш витамин А, С ва Е ларнинг етишмай қолиши.

Овқатда ҳайвон ёғлари ва оқсилларининг кўп бўлиши ичакда анаэроб флора (клостридиялар, бактериоидлар) ҳосил бўлишига йўл очади. Бу анаэроб микроблар йўғон ичак шиллиқ пардасини зарарлантирадиган ёғ ва ўт кислоталарини кўпайтиради ва репликация жараёнларини бошлаб беради. Бундан ташқари, шу жараёнларда канцерогенлар жумласига кирадиган нитрозоаминлар ҳам ҳосил бўлиши мумкин. Маълумки, клетчатка ичак перистальтикасини кучайтиради. Клетчаткани етарлича истеъмол қилмаслик перистальтика сусайиб, канцероген моддаларнинг ичак шиллиқ пардасига узоқ муддат таъсир ўтказиб туришига йўл очади. Бундан ташқари, клетчаткага бой озиқ моддаларнинг етишмаслиги ракка қарши витаминлар қаторига кирадиган А, С ва Е витаминлари танқислигига олиб келади. Аҳолиси ўсимлик клетчаткасига бой овқатлар билан овқатланадиган Африка мамлакатларида йўғон ичак раки учрамаслиги ҳам рак пайдо бўлишида овқат табиатининг аҳамияти борлигини кўрсатади.

**Патологик анатомияси.** Йўғон ичак раки шу ичакнинг ҳар хил қисмидан жой олади, лекин сигмасимон ва тўғри ичакда кўпроқ, йўғон ичакнинг пастга тушувчи қисмида камроқ учрайди. Ирсий ичак полипоз, сўрғичли полиплар, ярали полипда ўсма, одатда, мультицентрик тарзда ўсиб боради. Жуда камдан-кам ҳолларда ўсма ўзгаришга учрамаган ичак шиллиқ пардасидан ўсиб чиқади.

Йўғон ичакнинг чап ярмида, жумладан тўғри ичакда учрайдиган ўсмалар ичакнинг юқорига кўтариловчи қисмидаги ўсмаларга қараганда каттароқ бўлади. Тўғри ичак раки одатда концентрик тарзда ўсиб боради, шу муносабат билан орадан 1—2 йил ўтгач, ичак стриктураси бошланиб, ичак тутилишига хос манзара юзага келади. Ўсманинг ўрта қисми одатда некрозга учрайди ва ичак деворини тешиб чиқиши мумкин. Ўсма тугунлари сероз парда остида ва сероз пардада майда-майда оқиш тугунчалар кўринишида кўзга ташланади. Перфорация юз берганида параректал абсцесслар ва перитонит бошланади. Тўғри ичак раклари регионар лимфа тугунлари ва жигарга метастазлар беради.

Йўғон ичакнинг ўнг ярмида учрайдиган рак полипсимон тузилишга эга бўлиб, экзоген тарзда ичак йўлига қараб ўсиб боради, сиртдан гулқарамга ўхшайди (60-расм). Бундай ракнинг яра бўлиб



60- расм. Йўғон ичакдаги полипоз рак.

кетиши кам кўрилади. Ўсма катта ёки кичик бўлишидан қатъий назар, у ичак деворига ўсиб кириб, ичак тутқичга ўтади, регионар лимфа тугунларига, шунингдек бирмунча олисдаги органларга, биринчи галда жигарга метастазлар беради.

Кўричак раки ва ичак юқорига кўтарилувчи қисмининг раки камдан-кам ҳолларда ичак тутилиши манзарасини юзага келтиради. Йўғон ичак раки ярали колит устига пайдо бўлган маҳалларда ўсма ичак йўлига дўмбайиб чиқмасдан, балки, одатда ичакнинг бутун деворига бир текисда инфильтрланиб ўсади, камдан-кам метастаз беради.

Йўғон ичак ўнг ва чап томонлари ракиннинг гистологик тузилиши бир хил, лекин уларнинг анатомик фарқлари бўлади. Йўғон ичак раки 95 фоиз ҳолларда аденокарциномадан, гоҳо шилимшиқ рақдан иборат бўлади. Тўғри ичакнинг анустига яқин жойида ясси ҳужайрали рақ, меланокарцинома бўлганлиги тасвирланган.

Тўғри ичак ракиннинг авж олиб боришида 4 босқич тафовут этилади: I босқичида ўсма шиллиқ парда доирасида ўсиб, мускул қатламидан нарига ўтмайди, II босқичида ўсма мускул қатламидан ўтиб, сероз пардага етиб боради, III босқичида лимфа тугунларига, IV босқичида олисдаги органларга метастазлар беради.

**Клиник манзараси.** Йўғон ичак ракиннинг бошланғич даври белги бермасдан ўтади. Касаллик зўрайиб борган сайин йўғон ичакнинг чап ярмида спазмлар бошланиб, қориннинг пастки чап квадрантида оғриқ туради, нохуш сезгилар пайдо бўлади, ахлатга қон аралаш тушади. Йўғон ичак ўнг ярмининг раки аксари белги бермасдан ўтади, гоҳо ахлатда қон юқлари топилиб қолади.

Кўпинча темир танқислигига алоқадор анемия бошланган маҳалда ўсмани аниқлаб олиш мумкин бўлади. Беморнинг дармони қуриб, иштаҳаси йўқолиши, озиб бориши ҳам характерли, касал ўсма тарқалаётган маҳалдан бошлабоқ оза бошлайди. Худди шу даврда жигарда иккиламчи метастазлар пайдо бўлиши туфайли гепатомегалия ҳам қайд қилинади. Ўсма тўғри ичакда бўлган маҳалларда ретровагинал ёки ретровезикал тешик яралар пайдо бўлиб, оғриқлар бошланиши, ичак тугилишига хос манзара юз бериши мумкин. Тўғри ичак биопсияси диагностика учун муҳим аҳамиятга эга.

**Оқибати** ракиннинг нечоғлик авж олганига, унинг вақтида аниқланган-аниқланмаганига, радио-кимётерапияга нечоғлик сезгирлигига боғлиқ. I ва II босқичдаги ўсмаси бор касалларнинг 75—80 фоизи одатда 5 йил умр куради. Касалликнинг III босқичида 5 йилча умр кўрадиганларнинг сони атиги 10 фоизга боради.

## АППЕНДИЦИТ

*Аппендицит — аппендиксининг яллиғланиши* — меъда-ичак йўлининг энг кўп тарқалган касаллигидир. Ўткир аппендицит аксари одам ҳаётининг биринчи ўн йиллигида учрайди. Эркаклар бу касаллик билан аёлларга қараганда бирмунча кўп оғрийди.

**Этиологияси ва патогенези.** Аппендицитнинг этиологияси унча маълум эмас. У аутоинфекцион касалликдир, ичакда яшайдиган флора (ичак таёқчаси, энтерококк) шу касаллик қўзғатувчиларига айланиб қолади, деб ҳисобланади. Ашофф назариясига мувофиқ, чувалчангсимон ўсимта бўшлиғида ичак суюқлиги туриб қоладиган бўлса, организмнинг ўз флораси шу касаллик қўзғатувчисига айланиши мумкин. Ўсимта бўшлиғига ичак суюқлиги (ёки ўсма, паразитлар, ёт таналар) текилиб қолганида унда ҳосил бўлиб турадиган шилимшиқнинг чиқиб кетиш йўли бекилади, натижада ўсимта жуда кенгайиб, деворининг қон билан таъминланиши издан чиқади. Шунда шиллиқ парда юза эпителийсининг зарарланиши сапрофит микробларнинг ичкарига ўтиб олишига йўл очади. Дастлабки даврларда ўчоқли йирингли яллиғланиш крипта-ларда бошланади. Ўсимта деворининг лимфа системаси яхши ривожланганлиги муносабати билан йирингли инфекция тез тарқалиб боради.

Риккер ва А. В. Русаковларнинг нерв-томир назариясига мувофиқ, томирларнинг нейроген йўл билан бошланадиган спазмлари ўсимтанинг қон билан таъминланишини издан чиқариб, ўсимта деворида дистрофик ва некробиотик ўзгаришларга олиб келади. Вируслар, масалан, қизамиқ вируси туфайли бошланадиган лимфоид гиперплазиянинг ҳам аҳамияти бор. Чувалчангсимон ўсимтада пайдо бўладиган фиброз стриктуралар ҳам аппендицитга сабаб бўлиши мумкин, деб ҳисобланади.

Аппендицитнинг иккита клиник-анатомик тури тафовут қилинади: ўткир ва сурункали аппендицит. Морфологик ўзгаришларга кўра, аппендицит носпецифик ва специфик турларга бўлинади.

### ЎТКИР АППЕНДИЦИТ

Табиатига ва нечоғлик чуқур ўтганига қараб ўткир аппендицитнинг қуйидаги турлари ажратилади: оддий, юза, деструктив аппендицит. Аппендицитнинг деструктив турига флегмоноз, апостематоз, флегмоноз-яралли ва гангреноз аппендицитлар киради. Касаллик хилларининг шу номлари чувалчангсимон ўсимтанинг ўткир яллиғланишида авж олиб борадиган структура ўзгаришлари динамикасини акс эттиради.

**Оддий ўткир аппендицит.** Касалликнинг илк муддатида кузатиладиган асосий морфологик ўзгаришлар қон ва лимфа айланиши бузилиб, қон қуйилишидан иборат бўлади. Бунда стазлар кўзга ташланади, микроциркулятор ўзан томирларида лейкоцитлар маргинацияси ва лейкодиapedез бошланади.

**Ўткир юза аппендицит** шиллиқ пардада экссудатив йирингли яллиғланиш ўчоқлари пайдо бўлиши, эпителий десквамацияси билан характерланади. Аппендикс бўртиб, сероз пардаси қонга тўлиб туради. Экссудатнинг табиатига кўра аппендицитнинг бу шакли ўткир йирингли аппендицит жумласига киради. Сероз пардада майда абсцесслар бўлса, буни *апостематоз аппендицит* деб айтилади.

**Флегмоноз аппендицитда** нейтрофиллар инфильтрацияси чувалчангсимон ўсимта деворининг ҳамма қатламига ўтади. Ўсимта катталаниб, сероз пардаси қонга тўлади ва хира бўлиб туради. Юзида фибриноз ёки фибриноз-йирингли қараш пайдо бўлади. Шишнинг зўрайиб бориши, қон айланишининг издан чиқиши шиллиқ пардада геморрагик яралар пайдо бўлишига олиб келади. Ўчоқли некроз аппендикснинг ҳамма қаватларига ўтади, шу нарса *ўткир гангреноз* аппендицит бошланишига олиб келади. Бунда сероз парда гугурт-яшил тусли, фибриноз-йирингли қараш билан қопланади. Ўсимта девори қалин тортиб, кулранг-гугурт тусга киради, ўсимта бўшлиғидан йиринг чиқиб туради. Ўсимта деворида кўзга ташланадиган микроскопик ўзгаришлар ўткир катарал йирингли

яллиғланишга ва гангреноз жараёнга характерли бўлади. Қон қуйилган жойлар, томирларда пайдо бўлган тромблар, шиллиқ пардада яралар топилади. Катта-катта некроз ўчоқларида бактерия колониялари бўлади.

**Клиник манзараси.** Ўткир аппендицит хуружи киндик соҳасида тўсатдан оғриқ пайдо бўлиши билан бошланади. Кейинроқ, ўсимта анча кенгайиб кетган пайтда бу оғриқ кўричак соҳасида сезилади. Касаллик зўрайиб борган сайин инфекция ўсимта деворига чуқурроқ ўтиб, унинг зарарланишига, жумладан сероз парда ҳам зарарланишига сабаб бўлади. Маҳаллий перитонит бошланиши билан оғриқлар зўраяди. Шу даврда ҳарорат кўтарилиб, лейкоцитоз бошланади. Чувалчангсимон ўсимта деворида деструктив жараёнларнинг зўрайиб бориши ўсимта деворининг тешилишига олиб келиши мумкин. Ўсимта девори тешилганида қориннинг пастки ўнг квадрантидаги оғриқлар босилиб қолади. Ўткир аппендицитнинг асоратлари жумласига қуйидагилар киради: 1) тарқоқ перитонит, 2) периаппендикуляр абсцесс пайдо бўлиши, 3) қопқа вена системасидаги йирик вена томирларида пилефлебит бошланиб, тромбоз пайдо бўлиши, жигарда абсцесслар пайдо бўлиши, септицемия.

Ўткир аппендицит диагностикаси осон эмас, чунки бошқа кўпгина патологик ҳолларда ҳам ўхшаш клиник манзара бўлиши мумкин. Жумладан, қуйидагилар ўхшаш клиник манзара билан давом этади: 1) болаларда вирусли инфекцияга боғлиқ бўладиган мезентериал лимфа тугунларининг яллиғланиши, 2) мезентериал лимфа тугунлари ҳам зарарланишига сабаб бўлган гастроэнтерит, 3) ҳар хил сабабларга кўра (масалан, бачадондан ташқаридаги ҳомиладорликда бачадон найларининг ёрилиб кетиши туфайли) қорин бўшлиғига интраперитонеал қон қуйилиши, 4) кичик чаноқ органларининг яллиғланиши, 5) Крон касаллиги, 6) Меккел дивертикулининг яллиғланиши. Чақалоқ болаларда ва ёши ўтиб қолган кишиларда аппендицитнинг клиник манзараси билинмайдиган бўлиши мумкинлигини ҳисобга олиш керак. Бундай ҳолларда оғриқлар одатда арзимас даражада бўлади ва ҳарорат кўтарилмайди.

### **СУРУНКАЛИ АППЕНДИЦИТ**

Сурункали яллиғланиш жараёни билан таърифланади. Чувалчангсимон ўсимта қалинлашиб, унда склероз бошланади. Микроскоп билан текшириб кўрилганида ўсимта деворининг ҳамма қатламлари мононуклеар лимфоцитлар билан бир текис инфильтрлангани кўзга ташланади. Бу ҳужайралар баъзан лимфоид фолликулалар ҳосил қилади.



## МУКОЦЕЛЕ

*Мукоцеле — бу шилимшиқ секрет кўп тўпланаётгани муносабати билан аппендикс бўшлигининг тобора кўпроқ кенгайиб боришидир.* Мукоцеле пайдо бўлишида қуйидаги омиллар аҳамиятга эга: 1) аппендикс йўлининг тиқилиб қолиши ёки шилимшиқ ишлаб чиқарувчи безларнинг гиперплазияга учраб, кўп шилимшиқ ишлаб чиқариши, 2) хавфсиз ўсма, яъни кўп миқдор шилимшиқ ишлаб чиқарувчи цистаденомалар пайдо бўлиши, 3) аппендикс шиллиқ пардасида аденокарцинома пайдо бўлиши.

*Сўнги ҳолда қорин пардаси псевдомиксомаси ҳам пайдо бўлиши мумкин.* Киста ёрилганида ичидагиси қорин бўшлиғига тушиб, ўсма хужайралари қорин пардасига пайвандланади. Тухумдонлар аденокарциномасида ҳам қорин пардаси псевдомиксомаси пайдо бўлиши мумкинлигини айтиб ўтиш керак. Ўсма жараёнига алоқадор бўлмаган мукоцеле эпителиал хужайралар атипияси билан бирга давом этиб бормади. Баъзи ҳолларда йўғон ичакнинг гиперпластик полипларига ўхшаб кеталиган диффуз гиперплазия, шиллиқ парда атрофиясини кузатиш мумкин. Ортиқча шилимшиқ тўпланиб қолганига алоқадор дилатация (7 см гача бўлса) қорин пардаси псевдомиксомасига олиб бормади.

Хавфсиз муциноз цистаденомада аппендикс йўли бирмунча кўпроқ кенгайди (диаметри 10—12 см га бориб қолади). Бу ўсма эпителиал хужайраларнинг зўр бериб пролиферацияланиши ва папилломалар ҳосил бўлиши билан таърифланади. Ўсимта девори юпқа тортиб қолган бўлса, шундагина у ёрилиб кетиши мумкин. Бунда кистанинг ичидагиси қорин бўшлиғига қуйилиши мумкин. Бу суюқликда ўсма хужайралари бўлмайди ва қорин пардасига ўсма хужайраларининг тарқалиб бориш ҳодисаси кузатилмайди.

Муциноз цистаденокарцинома ҳам кўпинча мукоцелега сабаб бўлади. Бундай мукоцеле белги бермасдан ўтувчи олдинги хилларидан фарқ қилиб, қориннинг ўнг томондаги пастки квадрантида оғриқ туриши билан бирга давом этиб боради ва псевдомиксоматоз церитонит бошланишига олиб келади. Микроскоп билан текшириб қўрилганда қорин пардасига ўсма хужайралари имплантациялангани ва ички органларга ўтиб қолгани топилади.

## ЖИГАР, БИЛИАР ЙЎЛ ВА МЕЪДА ОСТИ БЕЗИ КАСАЛЛИКЛАРИ

### ЖИГАР КАСАЛЛИКЛАРИ

#### **Вирусли гепатитлар**

*Этиологияси*

*Патогенези*

*Вирус ташувчанлик*

*Вирусли ўткир гепатит*

*Сурункали гепатит*

*Сурункали персистловчи гепатит*

*Сурункали фаол гепатит*

*Гепатитнинг яшиндек тез ўтадиган хили*

**Жигарнинг алкоғолдан зарарланиши**

#### **Жигар циррозлари**

*Постнекротик цирроз*

*Портал цирроз*

*Аралаш цирроз*

#### **Жигар ўсмалари**

*Жигарнинг хавфсиз ўсмалари*

*Жигар раки*

**Сариклик**

#### **Портал гипертензия**

#### **Жигар етишмовчилиги**

### ЎТ ПУФАГИ КАСАЛЛИКЛАРИ

#### **Холецистит**

**Ўт-тош касаллиги**

**Ўт пуфаги раки**

**Жигардан ташқаридаги ўт йўллари ва дуоденал сўргич раки**

### МЕЪДА ОСТИ БЕЗИ КАСАЛЛИКЛАРИ

#### **Ўткир панкреатит**

**Сурункали панкреатит**

**Меъда ости беzi ўсмалари**

*Меъда ости беzi раки*

*Лангерганс оролчалари хужайраларидан пайдо бўладиган ўсмалар*

*Инсулома*

*Золлингер-Эллисон синдроми*

Ўзининг анатомик ва физиологик хусусиятларига кўра, жигар организмнинг ҳаёт фаолияти учун ғоят катта аҳамиятга эга. Кўпгина алмашинув жараёнлари: углеводлар, оқсиллар, витаминлар, пигментлар алмашинуви жигарга боғлиқ. Жигарда гемоглобиноген пигментлар, гликоген, холестерин эфирлари ва қон плазмасининг энг муҳим оқсиллари — фибриноген, альбумин, глобулинларнинг баъзи бир қисмлари синтезланади. Жигарнинг ўт ҳосил қилиш функцияси ҳазм жараёнлари учун ниҳоятда катта аҳамиятга эга, чунки ўт жигардан ичакка тушиб, ёғларнинг эмульсияланиши, уларнинг парчаланишидан ҳосил бўладиган маҳсулотларнинг қон

билан лимфага сўрилишини таъминлайди. Жигар эндоген ва экзоген табиатли ҳар хил кимёвий моддаларни, масалан, ичакда овқат ҳазми ва микроблар ҳаёт-фаолияти натижасида пайдо бўладиган маҳсулотларни зарарсизлантирувчи жуда улкан лабораториядир. Бундан ташқари, оқсиллар алмашинуви жараёнида ҳосил бўладиган азотли моддалар ҳам жигарда зарарсизлантирилади, чунки сийдик билан организмдан чиқариб ташланадиган мочевина шу моддалардан синтезланади. Купфер ҳужайралари туфайли жигар иммун жавобда ҳам иштирок этади.

Жигар функцияларининг шу қадар кўплиги ва хилма-хиллиги, бир томондан, жигарнинг организм учун аҳамиятини белгилаб берса, иккинчи томондан, турли касалликларнинг пайдо бўлишида жигарнинг иштирок этишини белгилаб беради.

Жигар патологиясини ўрганишда шуни ҳам ёдда тутиш керакки, жигар ниҳоят даражада юқори регенерацияланиш хусусиятига ва кенг доирадаги компенсатор имкониятларига эгадир. Тажрибада жигар паренхимасининг 80—90 фоиз қисми олиб ташланганида ҳам қолган қисмининг функциялари бузилмай қолиши мумкин. Демак, бутун жигарнинг диффуз равишда зарарланишигина ҳаёт учун муҳим функцияларининг издан чиқишига олиб келади. Бундай ҳолларда сариклик ва жигар этишмовчилиги бошланиши мумкин.

## ЖИГАР КАСАЛЛИКЛАРИ

Жигар касалликлари жуда кўп ва хилма-хил. Уларнинг асосида яллиғланиш, дистрофик, дисрегенератор ва ўсма жараёнлари ётади. Энг муҳим жигар касалликлари жумласига вирусли ўткир гепатитлар, алкоголь гепатити, ҳар хил этиологияли сурункали гепатитлар, жигар циррозлари, ёғли ва пигментли гепатозлар, жигарнинг токсик дистрофияси киради.

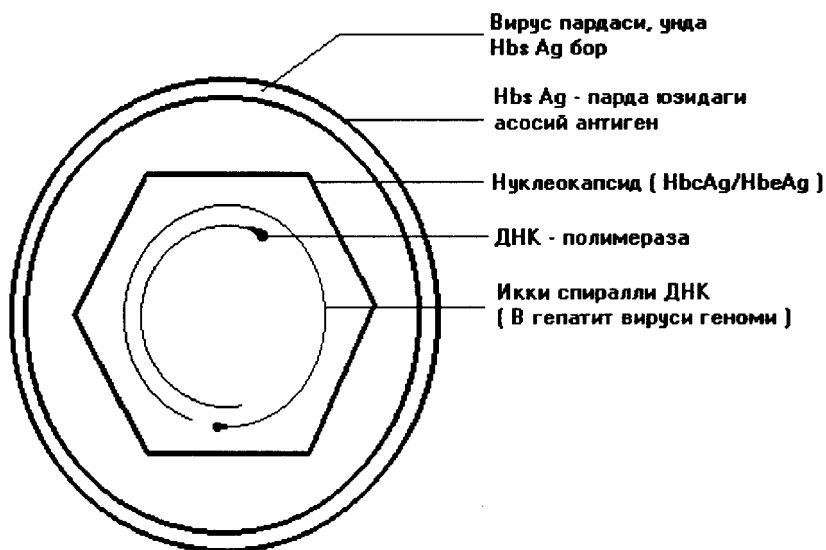
## ВИРУСЛИ ГЕПАТИТЛАР

Вирусли гепатит ўзига хос бир гуруҳ гепатотроп вируслар қўзғатадиган бирламчи инфекцияцион касалликдир. Инфекцион мононуклеоз, сарик иситма инфекцияси сингари бошқа вирусли инфекцияларда ҳам жигар патологик жараёнга қўшилиб кетиши мумкин, бироқ бундай маҳалларда бошланадиган гепатит *иккиламчи вирусли гепатит* бўлиб ҳисобланади.

## ЭТИОЛОГИЯСИ

Вирусли гепатитнинг қўзғатувчиси А, В, С, Е вируслар ва дельта-вирусдир. Ҳозирги вақтда А ва В вируси яхши ўрганилган.

*В гепатит вируси* (ДНК ли вирус) инкубацион даври узоқ давом этиши билан ажралиб турадиган «зардоб гепатити» нинг қўзға-



61- расм. Гепатит В вируси тузилишининг схематик тасвири (Gerbert, 1985).

тувчисидир. Мана шу вирус юқиб қолган маҳалда ўткир гепатит бошланиб, тобора зўрайиб борадиган кучли жигар некрози ҳам рўй бериши мумкин. В вирусни ташиб юривчанлик ва жараённинг сурункали тусга кириш ҳодисаси кузатилади.

В гепатит вируси сферик шаклда бўлиб, диаметри 42 нм келадиган вирус заррасидир. Қўш спиралли ДНК дан иборат бўлиб, липопротеид парда билан ўралиб турадиган ўзакдан ташкил топган (61-расм). Бундай вирионлар уларни тасвирлаб берган тадқиқотчининг номига нисбат қилиниб, баъзан Дейн зарралари деб ҳам айтилади. В гепатит вирусига бўладиган учта антиген ажратиб олинган, буларнинг иккитаси — HbcAg ва HbeAg вирус ўзаги билан ассоциланган, учинчиси — HbsAg эса вирус пардаси юзасининг асосий антигени бўлиб, инфекцияланган гепатоцитлар томонидан қўплаб ишлаб чиқарилади. HbsAg ни австралия антигени деб ҳам юритилади, чунки биринчи марта Австралия аборигенларининг қон зардобидан ажратиб олинган.

Мана шу антигеннинг учалови ҳам тегишли антителолар, яъни анти-Hbc, анти-Hbe ва анти-Hbs антителолар ҳосил бўлишига олиб келади. Гепатит В нинг инкубацион даври 45 кундан 6 ойгача давом этади, лекин шу даврдаёқ биринчи бўлиб қонда HbsAg, ундан кейин HbeAg пайдо бўлади, аммо HbeAg касалликнинг ўткир даврида барвақт йўқолиб кетади. HbsAg эса тахминан уч ойлардан кейин қондан йўқола бошлайди, шу муносабат билан касаллик

бошидан ҳисоблаганда 6 ойдан кейин ҳам унинг сақланиб туриши жараённинг сурункали тарзга ўтганидан далолат беради. 6—18 ойдан кейин иммуноглобулин G пайдо бўлиши ҳам сурункали гепатит аломатидир.

В гепатит вирусни парентерал йўл билан, яъни қон, плазма, фибриноген ва қоннинг бошқа таркибий қисмлари қуйилганда, тери остига инъекциялар қилинганда ўтиб қолади. Стоматологик ва хирургик асбоблар ҳам инфекция юқтирадиган манба бўлиши мумкин. В гепатити юқиши эҳтимоли жиҳатидан олганда гемодиализ қилиш ва органларни кўчириб ўтқазиб ҳам катта хавф туғдиради. Инфекция тиббиёт ходимлари (врачлар, стоматологлар, тиббий ҳамширалар, лаборант-врачлар) га ҳам юқиб қолиши мумкин. Касаллик бошқа йўллар билан ҳам юқади, чунки одамнинг сўлаги, уруғ суюқлиги, ҳайз қони, сийдиги, ахлатидан ҳам вирус топилади. Шу муносабат билан инфекция юққан киши билан жинсий алоқа қилинган маҳалда, оилада инфекция ташувчи киши бўлган пайтларда, гомосексуалистлар орасида касаллик юқиш хавфи катта бўлади. Инфекция вертикал трансмиссия деб юритиладиган йўл билан қориндаги ҳомилага ҳам ўтиши мумкин (инфекциянинг сурункали В гепатит билан оғриган онадан болага ўтиши).

*А гепатит вирус* РНК ли вирус бўлиб, ўткир гепатитни қўзғатади. Бу вирусни ташиб юриш ҳодисаси, шунингдек жараённинг сурункали тусга ўтиш ҳоллари кузатилмайди. Вирусли А гепатит пайтида кучли жигар некрозлари жуда камдан-кам ҳолларда кўрилади. Инкубацион даври 15 кундан 45 кунгача (ўртача 2—4 ҳафта) бўлади. Вирусемия ҳодисаси ўткинчи (транзитор) бўлиб, касалликнинг инкубацион ва продромал даврларида кузатилади. Инфекцион А гепатитнинг дастлабки аломати вируснинг ахлатда пайдо бўлишидир. Айни вақтда А гепатит вирусни сўлак, сийдик ва уруғ суюқлиги орқали тарқалмайди.

Вирусли А гепатит антителолар ҳосил бўлиши билан бирга давом этиб боради, аввалига иммуноглобулин М, кейинчалик иммуноглобулин G пайдо бўлади. Иммуноглобулин М пайдо бўлиши вируснинг ахлат билан тарқалиши камая бошлаган даврга тўғри келади. Бир неча ҳафта ёки ойлардан кейин иммуноглобулин М титри камаяди, лекин иммуноглобулин G бир неча йил давомида сақланиб қолади ва узоқ муддатли иммунитетни таъминлаб беради.

Вирусли А гепатит фақат фекал-орал йўл билан юқади. Шу муносабат билан касалликнинг ўткир даврини бошдан кечираётган ёки касалликнинг дастлабки аломатлари ҳали юзага чиқмаган бемор инфекция манбаи бўлиб ҳисобланади. Вирусли А гепатит одатда шахсий гигиена қоидаларга риоя қилинмаганда, бемор билан яқинда алоқада бўлганда юқади. Вирусли А гепатит табиатан спорадик бўлиши ҳам, эпидемик бўлиши ҳам мумкин. Гепатит

эпидемияси болалар боғчалари, яслиларида, ривожланиб келаётган мамлакатларнинг санитарияга хилоф шароитларда гўж бўлиб яшовчи аҳолиси орасида кузатилади. Инфекциянинг қондан ўтиши жуда камдан-кам кўрилади, чунки виремия ҳодисаси ўткинчи бўлади.

*С гепатит вирус* 1989 йилдагина ажратиб олиниб ўрганилган, у бир спиралли РНК-вирус бўлиб, одатда 90 фоиз ҳолларда қон куйиш пайтида ўтади ва посттрансфузион гепатитга сабаб бўлади. Даво мақсадида қон куйиш керак бўлган касалларнигина эмас, балки гемодиализ ўтказилиши керак бўлган кишиларни, шунингдек аллоген буйрак реципиентларини, гиёҳвандлар ва қон қуядиган тиббий ходимларни ҳам касалликни юқтириб олиш хавфи юқори бўлган гуруҳга киритиш лозим. Эрак гомосексуалистлар ҳам инфекция манбаи бўлиши мумкин. Бу гепатитнинг фекал-орал йўл билан юқиш ҳоллари ғарбда рўйхатга олинган эмас. Лекин Жануби-Шарқий Осиё, Шимолий Африка ва Японияда бу турдаги гепатитнинг сув манбаига алоқадор бўлган эпидемиялари тасвирланган.

Бу гепатитнинг клиник кўринишлари ҳар хил, симптомсиз ўтадиган вирус ташувчанлик ҳодисасидан тортиб то ўткир ва сурункали гепатит кўринишида ҳам бўлади. Баъзан касаллик яшиндек тез ўтиши мумкин. В гепатитдан фарқ қилиб, ўткир С гепатит енгилроқ ўтади, лекин сурункали тарзга айланиб кетишга кўпроқ мойил бўлади ва гепатоцеллюляр рак бошланишининг сабаби бўлиб ҳисобланади.

Нвс антигенга қарши антителолар ўткир С гепатит бошланганидан бир неча ойдан сўнг топилади. Бундан ташқари, ушбу антителолар бу инфекция вирусини нейтраллай олмайди, таркибида Нвс антигенга қарши антителолар бор қон бошқа одамга қуйилганида инфекция юқиб қолиши мумкинлиги шундан далолат беради.

*Дельта-вирус.* Дельта-вирус гепатит қўзғатувчиси бўлиб, яқиндагина гепатотроп вируслар қаторига киритилган ва ўзининг репликацияси учун В гепатит вирусини бўлишини талаб этадиган ўзига хос РНК ли вирусдир. Бу вируснинг дельта антигенли ўзаги унинг репликацияси учун зарур бўладиган НвсАг билан ўралган. Шундай қилиб, дельта-вирус таксономик жиҳатдан В гепатит вирусидан ғарчи фарқ қилса-да, лекин ўзининг кўпайиши учун В гепатит вирусидан ўтувчи генетик ахборотга жуда ҳам муҳтож. Шунинг учун ҳам дельта вирус В гепатит вирусини иштирокидагина гепатитга сабаб бўла олиши ажабланарли эмас. Бунда дельта -гепатит уч хил бўлиб авж олиши мумкин: 1) ўткир В гепатит маҳалида бошланадиган ўткир гепатит; 2) В гепатит вирусини сурункасига ташиб юривчи кишида бошланадиган ўткир гепатит; 3) В гепатит вирусини сурункасига ташиб юривчи кишида бошланадиган сурункали гепатит.

Дельта-инфекция эпидемиялари бўлиб турадиган минтақа Ўрта денгиз ҳавзаси, Ўрта Шарқ, Африканинг баъзи жойларидир. Бу касалликнинг спорадик кўринишлари бутун жаҳонда, аксари гиёҳвандларда ва бир неча марта қон қуйилган кишиларда кузатилади. Дельта-антиген ҳам, иммуноглобулин М ҳам, иммуноглобулин G ҳосил қилади.

*Вирусли E гепатит.* E гепатит вируси бир спиралли РНК-вирус бўлиб, гепатитнинг спорадик ва эндемик турларини кўзгатади. Гепатит А вирусига, жумладан орал-фекал йўл билан юқадиган, сурункали тусга кирмайдиган трансмиссив инфекциялар кўзгатувчисига ўхшаб кетади. E гепатитнинг клиник хусусияти шуки, у ҳомиладор аёлларда гепатитнинг яшиндек тез ўтадиган ва 20 фоиз ҳолларда ўлимга олиб борадиган хилларига сабаб бўлиши мумкин. E гепатитнинг эпидемик тури асосан Ҳиндистонда, Осиё ва Африка қитъаси мамлакатлари, Мексикада кузатилади.

### ПАТОГЕНЕЗИ

Жигар ҳужайраларининг гепатотроп вируслардан зарарланишида асосан иккита механизм бўлиши мумкин деб тахмин қилинади: 1) вируснинг бевосита цитопатоген таъсири; 2) вирус антигенлари ёки вирус юққан гепатоцитлар антигенларига қарши иммун жавоб бошланиши.

Вирус антигенларига жавобан рўй берадиган иммун реакция гепатоцитлар зарарланишининг медиатори деган назария кўпроқ маъқул кўринади. Бунда гуморал реакциягина эмас, балки ҳужайра иммун реакцияси ҳам аҳамиятга эга бўлади. Цитотоксик Т-ҳужайралар вирус-специфик антигенларга, мембрана антигени ёки вирусдан ўзгарган ҳужайраларга қарши таъсир қилиб, гепатоцитларни зарарлайди, деб тахмин қилинади. Гепатитда юзага келадиган ҳар хил клиник симптоматика ва жигарнинг ҳар хил даражада зарарланиши иммун жавобнинг кучига боғлиқ, деб ҳам тахмин қилинади. Чунончи, сезиларли даражадаги иммун жавоб зўрайиб борадиган кучли жигар некрозига сабаб бўлиши мумкин, бунда гепатит вируси гепатоцитдан батамом чиқиб кетади. Жигари шу тариқа кучли зарарланганидан кейин омон қолган касаллар аҳён-аҳёнда сурункали вирус ташувчилар бўлиб қолади.

Иммун жавоб ўргача ёки кучсиз бўлган маҳалларда беморда вирус гепатоцитлардан чиқиб кетмайди. Бундай ҳолларда вирус антигенлари ёки аутоантигенларга тўлиб кетган гепатоцитлар сақланиб қолиб, узоқ давом этадиган, лекин арзимас даражада бўладиган жигар деструкциясига олиб келади, бу нарса сурункали гепатит бошланишига олиб боради. Шу нуқтаи назардан қараганда, вирус ташувчанликни иммун жавобнинг доимий виремия билан бирга борадиган умумий етишмовчилиги деб қараш мумкин (бун-

да жигар арзимас даражада зарарланади ёки бутунлай зарарланмайди). Жигар зарарланишининг механизми тўғрисидаги мана шу ажойиб фикр вирус ташувчиларнинг гепатоцитларида бир талай вирус антигенлари топилиши, яшиндек тез ўтувчи гепатитлар маҳалида уларнинг гепатоцитларда бўлмаслиги билан тасдиқланади.

Жигардан ташқарида намоён бўладиган касаллик кўринишларининг патогенезида вирусларга қарши антителоларнинг муҳим аҳамиятга эга эканлигини таъкидлаб ўтиш керак. Чунончи, ўткир В гепатит билан оғриган касалларда учраб турадиган васкулитлар, полиартритлар, гломерулонефритлар қонда айланиб юрадиган ва вирус антигенлари ҳамда антителолари бўладиган иммун комплексларга боғлиқдир.

Касаллик клиник белгиларининг нечоғлик ифодаланганига қараб, унинг қуйидаги хиллари тафовут қилинади:

I. Вирус ташувчанлик:

а) субклиник касаллик кўринишлари билан бирга давом этадиган вирус ташувчанлик;

б) сурункали гепатит билан бирга давом этадиган вирус ташувчанлик.

II. Ўткир гепатит:

а) сариқсиз ўтадиган хили;

б) сариқлик билан ўтадиган хили.

III. Сурункали гепатит:

а) сақланиб турадиган сурункали гепатит;

б) сурункали фаол гепатит.

IV. Жигарнинг субмассив ва массив некрози ривожланиши билан яшиндек тез ўтадиган гепатит.

## **ВИРУС ТАШУВЧАНЛИК**

Гепатит вирусини ташувчи кишилар икки гуруҳга бўлинади. Биринчи гуруҳга симптомсиз ёки жигар зарарланишига алоқадор аломатларсиз ўтадиган инфекция маркёрлари (вирусологик ва серологик маркёрлар) топиладиган одамлар киради. Иккинчи гуруҳини симптомлар ёки симптомларсиз ўтаётган сурункали гепатити бор касаллар ташкил этади, буларда гепатоцитлар зарарланганини ва инфекция сақланиб турганини кўрсатадиган аломатлар топилади. Вирус ташувчанлик ҳодисалари В гепатит, дельта-инфекция ва С гепатитда бўлиб туради. А ва Е гепатитда бундай ҳодиса бўлмайди. Марказий Осиё ва Африка мамлакатларида вирус ташувчанлик 5—15 фоизга етади. Вирус ташувчанлик эҳтимоли бўлган гуруҳга иммунитет етишмайдиган, иммуносупрессив даво олган, кўп марталаб қон қуйилган ва гемодиализ қилинган кишилар, гиёҳвандлар, боғча ва мактаб болалари киради.



**Патологик анатомияси.** Соғлом бўлиб юрган вирус ташувчи кишиларнинг жигари ўзининг тузилиши жиҳатидан меъёрадан фарқ қилмайди. Бироқ, В гепатит вируси бўлган гепатоцитлар цитоплазмаси худди хира ойнадек бўлиб туради. Ультраструктура доирасида олинганида эндоплазматик ретикулум пролиферацияси кўзга ташланади, бу ретикулум иммунофлюоресценция ва иммунопероксидаза усули маълумотларига қараганда, HbsAg га мансуб тубуляр ва сферик зарралар билан бир текис тўлиб туради. Бу зарралар формалин билан қотирилган ва арсеин ёки альдегидфуксин билан бўялган тўқималарда ҳам топилиши мумкин. Иммунофлюоресцент усул қўлланилганида баъзи ядроларда HbsAg ни топиш мумкин. Сурункали жигар касаллиги бор вирус ташувчи кишиларда гепатоцитларнинг сурункали гепатитга тааллуқли тарзда зарарланганидан далолат берувчи гистологик белгилар қайд қилинади.

Шуниси диққатга сазоворки, соғлом юрган вирус ташувчиларда антигенлари бор ҳужайралар кўп миқдорда топилади. Ҳолбуки сурункали HbsAg ли ҳужайралар битта яримга кўзга ташланади. Соғлом юрган вирус ташувчиларда жигарнинг зарарланишига хос структуравий ва функционал аломатлар бўлмаслигига қарамай, бундай кишиларда гепатоцеллюляр карцинома пайдо бўлиш хавфи каттароқ бўлади.

### **ВИРУСЛИ ЎТКИР ГЕПАТИТ**

Вирусли ўткир гепатитни ҳамма хилдаги гепатотроп вируслар кўзгатадиган спорадик ҳоллари, клиник кўринишлари жиҳатидан, аслини олганда, бир хил. Вирусли ўткир гепатит кечишига қараб тўрт даврга бўлинади: 1) яширин (инкубацион) даври, 2) сариқлик олди даври, 3) сариқлик ва 4) тузалиш (реконвалесценция) даври. А ва Е гепатитлар яширин даврининг қисқа (бир неча ҳафта) бўлиши, В ва С гепатитлар эса инкубацион даврининг бироз узок (бир неча ойгача) давом этиши билан фарқланади.

Жигар зарарланишига алоқадор белгилар одатда симптомсиз ўтадиган инкубацион даврдаёқ пайдо бўлиши мумкин. Бунда аспарагин аминотрансферазаси (АСТ), аланин аминотрансферазаси (АЛТ), лактатдегидрогеназа (ЛДГ) миқдори кўпаяди. Баъзи ҳолларда, айниқса вирусли А гепатитда, худди бошқа инфекциялар маҳалидагидек, озгина мадорсизланиш кузатилиши мумкин. Сариклик пайдо бўлишидан олдинги даврда бир неча кун иситма кўтарилиб, одам дармонсизланиши, кўнгли айниши, ланж бўлиши мумкин, бундай пайтда одатда кашандалар ҳам тамакидан кўнгли қайтиб қолади. Касалликнинг шу даврида бемор текшириб кўриладиган бўлса, жигарнинг озгина катталашгани маълум бўлади. Бундай ўзгаришлар В гепатитдагидан кўра А гепатит маҳалида кучлироқ кузатилади.

Кейинчалик касалликнинг кечиши қуйидаги икки йўл билан бориши мумкин: 1) бунда билирубин миқдори кўпаймайди, бир неча ҳафтадан кейин бемор соғайиб кетади. Касалликнинг бу тури *сариксиз ўтадиган гепатит* дейилади; 2) бунисида эса носпецифик симптомлар бир қадар ифодаланган бўлиб, ҳарорат кўтарилади. Одам эти увишиб қалтирайди, боши оғрийди, ўнг қовурғалар остида оғриқ пайдо бўлиб, жигар сезиларли даражада катталашади, касаллик клиник жиҳатдан шу тариқа ўтганида бадан *сарғайиши (сарикли гепатит)* бошланади, шуниси қизиқки, сариклик пайдо бўлиши билан ҳозир айтилган симптомлар барҳам топа бошлайди. Айни вақтда конъюгацияланган ва конъюгацияланмаган билирубин миқдори кўпаяди, сийдикда конъюгацияланган билирубин кўпайгани учун сийдик ранги қораяди. Ахлат рангсизланади, чунки гепатоцитлар бўртиб, ўт капиллярларини босиб қўяди-да, ичакка ўт тушишига тўсқинлик қилади.

Баъзи касалларда ўт тузларининг тўпланиб бориши уларда бадан қичишувига сабаб бўлиши мумкин. Ўт сезиларли даражада тўхтаб қоладиган ҳолларни холестатик вирусли гепатит дейилади. Жигардан ташқаридаги органларга алоқадор симптомлар пайдо бўлиши мумкин. Чунончи, сарикликдан олдинги илк даврда бўғимларда оғриқ туриб, бадан терисига тошма тошиши мумкин. Касалликнинг кечки босқичида, хусусан В гепатит маҳалида, гломерулонефрит, артрит, ҳар хил шаклдаги васкулитлар, нодоз полиартериит бошланиши мумкин, булар антиген ва иммун комплексларнинг қонда узоқ айланиб юришига сабаб бўлади.

**Патологик анатомияси.** Ўткир гепатитда рўй берадиган анатомик ўзгаришлар гепатотроп вируснинг туридан қатъий назар асосан бир тахлитда бўлади. Бу ўзгаришлар етарли даражада характерлидир, лекин патогномоник бўлиб ҳисобланмайди ва бошқа вирусли инфекциялар маҳалида, дориларга жавобан рўй берган реакциялар пайтида ҳам кўрилиши мумкин. Лапароскопияда жигар салгина катталашган, қизарган бўлиб чиқади. Холестаз сезиларли бўлган маҳалларда жигар кўкимтир тусга кириб қолади.

Гистологик жиҳатдан олганда ўткир гепатитга характерли бўлган қуйидаги белгилар устун туради : 1) гепатоцитларнинг нисбатан диффуз равишда зарарланиши, 2) ҳар ер — ҳар ердаги гепатоцитлар ёки айрим гепатоцитларнинг некрозлари, 3) Купфер ҳужайраларининг реакцияси ва яллиғланишга хос ўзгаришлар, 4) соғайиш даврида ҳужайралар регенерацияси.

Жигар ҳужайраларининг зарарланиши уларнинг диффуз равишда бўртиб кетиши билан ифодаланади, бундай ҳолатни «баллонсимон дистрофия» дейилади, яъни бунда цитоплазма пучайиб, унда цитоплазматик структураларнинг битта-яримта бўлаклари тарқоқ равишда ётган бўлади. Бундай ўзгаришлар центрлобуляр зонада бирмунча сезиларли бўлиб, эндоплазматик ретикулумнинг

бир қадар бўкиши, рибосомалар билан полисомаларнинг ажралиб чиқиши туфайли рўй беради. Митохондрийлар ҳам бўкиши мумкин, бу даврда таркибда липофусцин бўладиган аутофагосомалар топилади. Ёғ дистрофияси кўзга ташланадиган бўлса, бу нарса вирусли гепатит борлигига шубҳа туғдиради.

Гепатоцитларда икки хил некроз бошланади. Баъзи ҳолларда некроз ҳужайра мембранаси ёрилиб, кейин цитолиз рўй бериши туфайли бошланади, бунда ҳужайра гўё эриб кетгандек бўлиб йўқолиб кетади. Ҳужайра ўлимнинг иккинчи хили коагуляцион некроз билан алоқадор бўлиб, бунда ҳужайранинг ядроси йўқолиб кетади ва ацидофил таначалар (Каунсилмен таначалари) пайдо бўлади. Коагуляцион некроз ва Каунсилмен таначалари вирусли ўткир гепатитнинг классик белгисидир. Камдан-кам ҳолларда некрознинг бошқача икки тури кузатилади: погонасимон ва кўприксимон некрозлар. Булар сурункали гепатит ва субмассив даражадаги некроз маҳалида рўй беради. Бундай ўзгаришлар касаллик бошидан ҳисоблаганда 3—6 ойдан кейин топиладиган бўлса, прогностик жиҳатдан аҳамиятга эга бўлади.

Бундан ташқари, жигарда реактив ўзгаришлар билан яллиғланишга хос ўзгаришлар, Купфер ҳужайралари ва портал макрофагларнинг гипертрофияси билан гиперплазияси кузатилади, портал макрофагларнинг цитоплазмаси липофусцин билан детритга тўлиб кетган бўлади. Портал йўл бўйлаб асосан макрофаглар билан аралаш лимфоцитлардан иборат яллиғланиш инфильтрацияси пайдо бўлади. Ўша инфильтрация ҳужайралари орасида аҳён-аҳёнда эозинофиллар, нейтрофиллар ва плазматик ҳужайралар ҳам учрайди. Бу ҳужайралар баъзан жигар бўлақчаларидаги некроз ўчоқларида пайдо бўлади. Гепатит сариқсиз ўтган маҳалларда ўтнинг туриб қолиши, яъни ўт стази кузатилмайди.

Гепатитнинг сариқли хили билан оғриган касалларда баллонсимон дистрофияга учраган гепатоцитлар ва Купфер ҳужайраларида пигмент томчилари кўзга ташланади. Ўт капиллярларида ўг тиқинлари топилади. Бу капиллярларни бўртиб, шишиб кетган гепатоцитлар қисиб қўйган бўлади. Соғайиш даврида ҳужайралар регенерацияси кучайиб, гепатоцитлар ядроларининг ҳажми катталашиб боради, икки ядроли ҳужайраларда ҳам митозлар пайдо бўлади. Портал йўл бўйида кўзга ташланадиган яллиғланиш инфильтрати одатда жигар паренхимасига ўтмайди.

Классик ҳолларда одам бутунлай соғайиб кетган даврда жигар архитектоникаси тўла-тўқис тикланади, унинг тикланиши бир неча ҳафтадан бир неча ойгача давом этади. Яллиғланиш инфильтрацияси йўқолиб кетади.

Ўткир В гепатит, шунингдек С гепатит сурункали гепатитга айланиши мумкин. Лекин бу гепатитлар маҳалида рўй бериши мумкин бўлган асорат тобора зўрайиб борадиган жигар некрозидир.

**Клиник кечиши.** Сариклик билан ўтадиган ўткир гепатитнинг клиник манзараси жуда ҳар хил бўлиб, гепатит қўзғатадиган вируснинг турига боғлиқ. А гепатит учун икки ҳафта муддат ичида сариклик камайиши ва ферментлар миқдори пасайиши хосдир. Одам одатда 4—6 ҳафта ичида бутунлай соғайиб кетади. В гепатитда касаллик бирмунча узоқ давом этиб, клиник ва биокимёвий жиҳатдан соғайиш тахминан 12—16 ҳафтага чўзилади. С гепатит кўпчилик ҳолларда энгил, жуда кам биокимёвий ва клиник ўзгаришлар билан ўтади. В ва С гепатит билан оғриган кишиларнинг 1 фоизи ёки камроқ қисмида касаллик бирдан зўрайиб, ярим ўткир тусга киради ёки кучли некрозга сабаб бўлади. Ўткир жигар етишмовчилиги бошланганида касалларнинг 10—30 фоизи омон қолади холос; 5—10 фоиз ҳолларда касаллар В ва С гепатит вирусини ташувчиларга айланади. Вируснинг организмда сақланиб туриши жигарнинг тобора кўпроқ зарарланишига олиб боради.

### СУРУНКАЛИ ГЕПАТИТ

Ўткир гепатит бошидан ҳисоблаганда 6 ой давомида жигарнинг зарарланишига хос биокимёвий ва симптоматик аломатлар учраса, бу ўткир жараённинг сурункали тусга айланганидан далолат беради. Сурункали гепатит ҳар хил тусда ўтса-да, фақат унинг икки хили: 1) *персистловчи сурункали гепатит* ва 2) *баъзан сурункали хужумкор деб аталадиган сурункали фаол гепатит* характерли морфологик манзарага эга бўлади. Гепатитлар шу турларини бири-биридан фарқ қилиш клиник жиҳатдан муҳим аҳамиятга эга. Сурункали фаол гепатитда жигар деструкцияси давом этиб бораверади. У жигар циррози ва жигар етишмовчилигига олиб боради. Персистловчи сурункали гепатит бирмунча энгилроқ ўтиши билан ажралиб туради. Сурункали фаол гепатитнинг 10—30 фоиз ҳолларда ўткир гепатитдан кейин, 60 фоиз ҳолларда эса ўткир гепатит С дан кейин бошланиши аниқланган. Гепатитнинг ҳозир айтиб ўтилган хилларидан фарқ қилиб, гепатит А маҳалида сурункали гепатит бошланиши кузатилмади.

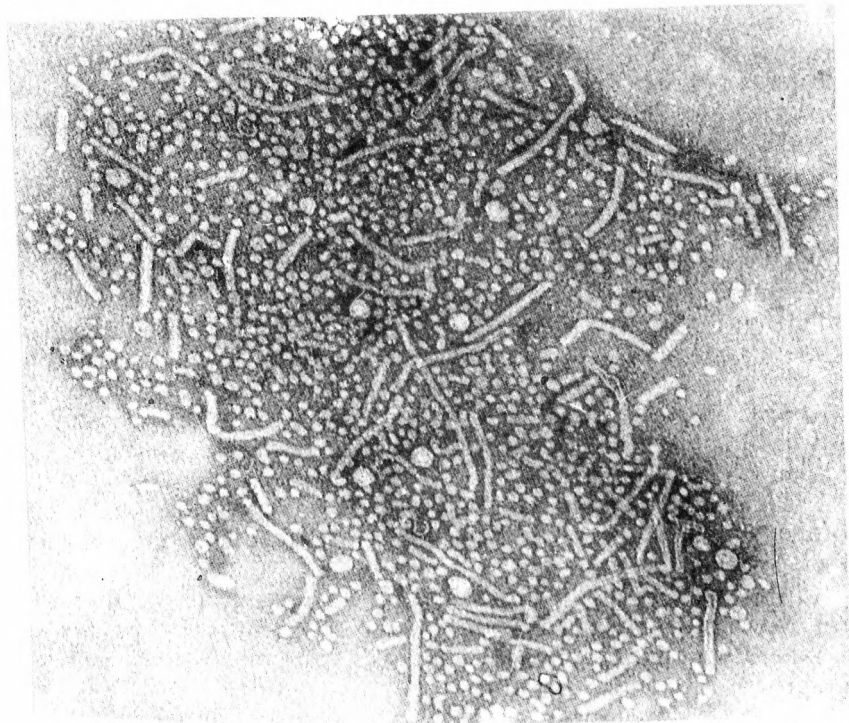
Қон зардобда HbcAg, HbeAg топилши, анти-Hbc-антителолар зардоб ДНК-ВГВ ва ДНК-полимеразаси титрининг юқори бўлиши сингари серологик кўрсаткичлар ҳам жараённинг сурункали тусга кирганидан дарак бериши мумкин. Баъзи касалларда бир йилдан икки йилгача бўлган турли муддат ичида ўз-ўзидан анти-Hbc-антителолар пайдо бўлиши виремия борлиги ва жигарнинг зарарланиши давом этаётганини кўрсатади.

Касалликнинг сурункали тусга ўтиши кўпинча эркакларда (ёшларда ҳам, жуда кексаларда ҳам), иммунитет танқислиги бор ёки иммуносупрессив даво олаётган кишиларда, Даун синдроми бор касалларда, шунингдек гемодиализ ўтказиб туриладиган беморларда кузатилади.

### *Сурункали персистловчи гепатит*

Гепатитнинг бу тури қайталаниб туриши билан таърифланади. Касаллик қайталаниб қолган маҳалларда жигарнинг тобора кўпроқ зарарланиб, цирроз ва жигар етишмовчилиги бошланишидек ҳодисалар кузатилмайдди. Бу турдаги гепатит аломатларсиз ўтиши ёки дармонсизлик, ланжлик, тез чарчаш, иштаҳа йўқолиши сингари ҳодисалар билан давом этиши мумкин. Озгина сариқлик пайдо бўлиши, қон зардобиди трансминаза миқдори кўпайиши мумкин. 20—30 фоиз ҳолларда касалларда HbcAg (62-расм) топилади, бошқа ҳолларда гепатитнинг бу тури С вирусга боғлиқ бўлади.

Жигардаги морфологик ўзгаришлар арзимас даражада бўлади ва патогномоник бўлиб ҳисобланмайди. Сурункали персистловчи гепатитнинг устун турадиган белгиси портал йўлда плазмоцитлар ва макрофаглар билан аралаш лимфоцитлардан иборат яллиғланиш инфильтрацияси пайдо бўлишидир. Бу инфильтрация портал йўл доирасидан ташқарига чиқмайди. Сурункали гепатит учун ха-



62- расм. Гепатит В вируси Hbs Ag антигени (Б. Алиев электроннограммаси).

рактерли бўлган поғонасимон гепатоцитлар некрозлари касаллигининг қайталанган даврларида пайдо бўлиши мумкин. Гепатитнинг бу турида учрайдиган белгиси хира ойнага ўхшаб кетадиган гепатоцитлар орсеин ёки альдегидфуксин бўялганида яхши маълум бўлади.

### **Сурункали фаол гепатит**

Сурункали персистловчи гепатитга қарши ўлароқ, сурункали гепатит яқин бир неча йиллар давомида гепатоцитларнинг тобора кўпроқ деструкцияга учраб бориши, жигар функционал имкониятларининг адоғига етиб, циррозлар бошланиши билан таърифланади. 20-30 фоиз ҳолларда бу гепатит вирусли ўткир В гепатитдан кейин, 70-80 фоиз ҳолларда С гепатитдан кейин бошланади.

Жигарнинг турли заҳарлардан, масалан, дори препаратларидан заҳарланишида, Вильсон касаллигида, альфа-1-антитрипсин етишмовчилигида ҳам худди сурункали фаол гепатитдагидек, клиник ва морфологик ўзгаришлар рўй бериши мумкин.

Сурункали фаол гепатитнинг этиологияси кўпчилик ҳолларда номаълум бўлиб қолади. Гепатитнинг бу тури асосан аутоиммун реакция туфайли бошланади деб тахмин қилинади. Сурункали фаол гепатитнинг аутоиммун деб аталадиган хили аниқ клиникага эга бўлиб, кўпинча аёлларда менопауза олдидан ёки менопауза маҳалида учрайди ва турли иммунологик ўзгаришлар билан гипергаммаглобулинемия, ДНК га қарши антителолар борлиги («люпоид гепатит»), LE-хужайра феноменининг мусбат бўлиши, силлиқ мускул хужайраларига (актинга) қарши антителолар борлиги билан бирга давом этиб боради. Бундан ташқари, баъзи ҳолларда гепатоцитлар цитоплазматик мембранасининг липопротеидларга қарши қоратилган аутоантителолар топилади. Бу хилдаги аутоиммун реакциянинг нима сабабдан келиб чиқиши маълум эмас, лекин HLA-B1, HLA B8, DRW3 ва DRW4-антигенлари миқдорининг кўпайиши улар генетик сабаблар туфайли рўй беради, деб ўйлаш учун асос бўлади.

**Патологик анатомияси.** Вируслар ёки бошқа сабаблар туфайли бошланган сурункали фаол гепатитнинг асосий гистологик белгилари қуйидагилардир:

1) лимфоцитлар, плазмоцитлар ва макрофаглардан иборат портал ва перипортал инфильтрация пайдо бўлиши, инфильтрациядаги шу хужайралар орасида гоҳо эозинофиллар билан нейтрофиллар ҳам учраб туради;

2) гепатоцитларнинг, айниқса перипортал яллиғланиш инфильтрацияси билан унга яқин жигар тўсинлари орасидаги жойда зўр бериб деструкцияга учраши (поғонасимон некрозлар);

3) гепатоцитлар емирилиши натижасида жигар бўлакчаси ретикуляр тўрининг коллапсга учраб, портал йўл билан марказий вена ўртасида кўприк юзага келиши (кўприксимон некрозлар);

4) некрозга учраган жойларда зўр бериб фиброз тўқимаси пайдо бўлиб бориб, баъзан цирроз ҳам бошланиши.

Сурункали фаол гепатитда портал йўлга тақалиб турган паренхимада ҳам яллиғланиш инфильтрацияси кўзга ташланади. Сенсibilланган Т-лимфоцитлар айрим гепатоцитлар ёки гуруҳларини ўраб олиб, бир-биридан ажратиб қўяди, кейин бу гепатоцитлар тобора кўпроқ парчаланиб, макрофаглар томонидан фагоцитланади.

Айрим гепатоцитлар ёки уларнинг гуруҳлари апоптоз билан биргаликда ўткир вирусли гепатитда кўриладиган баллонсимон дистрофия ва ацидофил трансформацияга ҳам учрайди. Ана шундай некрозларнинг бир-бирига қўшилиб кетиши портал йўл билан марказий вена ўртасида кўприксимон некрозлар вужудга келишига олиб боради. Портал соҳа атрофидаги ҳужайраларнинг некрози фиброз тўқима реакциясини бошлаб беради. Мана шу ўзгаришларга қўшимча ўлароқ гепатоцитлар ва ўт капиллярларида ўт димланади (стаз), жигар регенерациясига хос белгилар кўзга ташланади, айниқса гепатоцитлар некрози ўчоғининг проксимал томонидаги жойда Купфер ҳужайралари гипертрофия ва гиперплазияга учрайди. Фагоцитланаётган ҳужайраларда баъзан липофусцин ва ўт пигменти бўлади. *В вирусга алоқадор сурункали фаол гепатитни табиатан бошқа турдаги сурункали фаол гепатитдан ажратиб олишга имкон берувчи ягона белги вирусли В гепатитда учрайдиган хира ойнасимон ҳужайралар бўлишидир.*

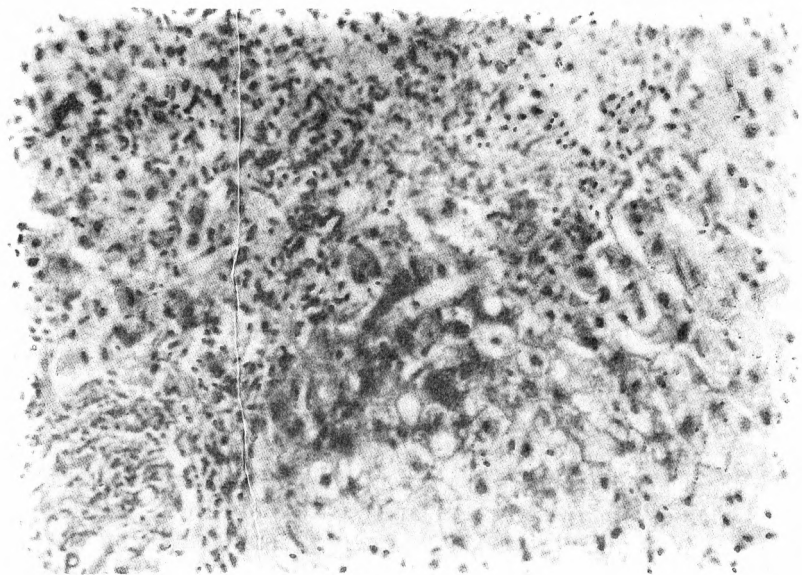
**Клиник аломатлари.** Сурункали фаол гепатит дармонсизлик, субфебрил даражада ҳарорат кўтарилиши, қайталаниб турадиган сариқлик бўлиши билан таърифланади. Сурункали фаол гепатит баъзан циррознинг асцит, веналарнинг варикоз кенгайиши ва жигар етишмовчилиги сингари клиник белгилари пайдо бўлиб қолганида аниқланади. Васкулитлар, гломерулонефритлар, артритлар ҳам учраб туради, булар антигенемия узоқ давом этиб келаётгани ва қонда иммун комплекс борлигига боғлиқ бўлади. Сурункали фаол гепатит клиник жиҳатдан олганда ҳар хил ўтади. Баъзи касалларда жигар деструкцияси тобора зўрайиб, бир неча йилдан кейин циррозга олиб келади. HbsAg ва дельта-инфекцияга мусбат реакцияси бор касалларда жигар кўпроқ зарарланиб боради. Бундай касаллар орасида ўлим ҳоллари юқори бўлади. Кўприксимон некрозлар бошланган маҳалларда касалларнинг 20—50 фоизга яқини 5 йил ичида нобуд бўлиб кетади. Бундан ташқари, В вирусга алоқадор сурункали фаол гепатит гепатоцеллюляр карцинома пайдо бўлишига олиб боради.

## ГЕПАТИТНИНГ ЯШИНДЕК ТЕЗ ЎТАДИГАН ХИЛИ

Гепатитнинг яшиндек тез ўтадиган хили В, D, E гепатитнинг 1—3 фоиз ҳолларида учрайди (айниқса, В гепатит дельта-инфекция билан бирга қўшилган бўлса) ва унинг асосида субмассив ва массив жигар некрози ётади. Массив жигар некрози кимёвий моддалар ва дори-дармонлар, қўзиқоринлардан заҳарланган маҳалларда, ҳомиладорлик, лактация даврида, алиментар токсикозлар, вена-окклюзион жигар синдроми пайтида ҳам кузатилиши мумкин.

**Патологик анатомияси.** Жигарда рўй берадиган анатомик ўзгаришлар некротик жараённинг жадаллиги ва касалликнинг даврига боғлиқ. Жигар ҳар хил даражада зарарланиши мумкин. Ўзгаришлар жигарнинг бутун паренхимасига тарқалиб кетган некроз ўчоқлари қўринишида бўлиши мумкин. Некроз жигарнинг катта-катта қисмлари, бутун бўлаги ва ҳатто жигарнинг ҳаммасига тарқалган бўлиши мумкин. Массив некрознинг дастлабки даврида жигарнинг катталлиги меъёр атрофида бўлади, лекин кейинчалик некрозга учраган жойлар сўрила бошлагандан сўнг жигар буришиб, илвиллаб қолади. Субмассив некрозда некроз ўчоғи атрофида жойлашган, шакли нотўғри, ранги сариқ-қизғишдан яшил тусгача борадиган регенерация тугунчалари пайдо бўлиши мумкин.

Микроскопик жиҳатдан олганда субмассив некрозда жараён бўлакчаларнинг марказидан жой олиб, бир талай кўприксимон



63- расм. Вирусли В гепатитда жигардаги субмассив некроз.



некротлар ҳосил қилган бўлади. Деструкция бир қадар жадал бўлса, некротик жараён бутун-бутун бўлакчаларга тарқалиб, ретикуляр тўр коллапсига олиб келади. Паренхима ора-сира оролчалар кўринишида сақланиб қолади (63-расм). Ҳужайраларда тотал коагуляция бошланиб, улар кейинчалик колликвацион некротга учрайди. Деструкция шундай кенг миқёсда бўлсада, яллиғланиш реакцияси жуда кам ривожланади. Нотўғри шаклдаги регенерация тугунлари пайдо бўлади. Кейинчалик жигарда фиброз тўқима дасталари билан ажралиб турадиган сохта бўлакчалар кўзга ташланади. Бирмунча катта, яъни массив некротлар ўлимга олиб келади.

**Клиник жиҳатдан** гепатитнинг яшиндек тез ўтадиган хили, жигар фаолиятининг ёмонлашуви, жумладан, коагулопатия, жигар етишмовчилиги бошланиши, шунингдек ўткир гепатит симптомлари пайдо бўлиши билан таърифланади. Субмассив некротнинг оқибати ёмон. Касалларнинг 70—90 фоизи, айниқса кекса беморлар нобуд бўлади. Бемор омон қоладиган бўлса ҳам, у В гепатит вирусини ташиб юрвучи кишига айланади. Айни вақтда унда вирусли гепатит қўзғатувчисига нисбатан узоқ муддатли иммунитет пайдо бўлади.

### ЖИГАРНИНГ АЛКОГОЛДАН ЗАРАРЛАНИШИ

Сурункасига ичкилик ичиб юриш жигарнинг 3 турда зарарланишига олиб боради, бунинг натижасида: 1) ёғ гепатози (жигарни ёғ босиши), 2) алкогольга алоқадор гепатит ва 3) цирроз бошланади. Бу турдаги шикастлардан ҳар бири алкогольга алоқадор жигар касаллигининг бирдан-бир кўриниши бўлиши мумкин. Улар бирга учраши ҳам мумкин.

Ёғ гепатози энг беозор патологик жараён бўлиб, симптомларсиз ўтиши ва қайтар бўлиши билан ажралиб туради. Гепатоцитлар некротлари ва яллиғланиш жараёнлари характерлидир. Клиник ўтиши жиҳатидан вирусли гепатит ёки токсик гепатитга ўхшаб кетади. Жигар камроқ зарарланган ва ичкилик ичишга барҳам бериладиган бўлса, алкогольга алоқадор бу гепатит қайтиб кетади. Бироқ, гепатоцит некротлари қайта-қайта такрорланиб, кейинчалик фиброз ҳосил бўлиб бораверса, бу нарса алкогольга алоқадор қайтмас циррозга олиб келиши мумкин. Алкоголга алоқадор цирроз олдин алкогольга алоқадор гепатит бўлмасдан туриб ҳам бошланиши мумкин. Сўнгги йилларда алкогольга алоқадор цирроз билан оғриган кишилар сонининг кўпайишга мойил бўлиб қолганини айтиб ўтиш керак.


**Патологик анатомияси.** Сурункали алкоголизмда бошланадиган ёғ гепатози ўз структураси жиҳатидан бошқа этиологияга алоқадор

дор жигар ёғ дистрофиясининг бошланғич давридан фарқ қилмайди. Лекин сурункали алкоголизмда жигар катталашиб, оғирлиги 4—6 килограммга бориб қолади, жигар юмшоқ бўлиб, сариқ тусга киради ва ёғга ўхшаб туради. Олдинига централобуляр соҳа гепатоцитларини ёғ босади. Кейинчалик бутун жигар бўлагининг хужайраларини сидирғасига ёғ босиб кетади. Гепатоцитлар ядроси периферияда жойлашган липоцитларга айланади (узуксимон хужайралар). Ёғ тўпланиб борган сайин бир-бирига тақалиб турувчи хужайраларнинг мембраналари емирилиб, ёғ кисталари ҳосил қилади. Гепатоцитларда тўпланиб қолган ёғ гоҳо хужайралар ядросини четга сурмайди ва майда-майда томчилар кўринишида кўзга ташланади. Фиброз тўқима пайдо бўлмайди ёки жуда кам пайдо бўлади.

Агар одам ичкилик ичишни бас қилса, гепатоцитларда рўй берадиган шу хилдаги ўзгаришлар қайтиб кетади. Марказий вена атрофида, синусоидлар атрофида ёки айрим гепатоцитлар атрофида нозик ипчалар кўринишида коллаген ҳосил бўлиши мумкин. Бир қанча олимлар перивенуляр марказий фиброзга муҳим аҳамият беришади, бундай фиброз бўлиши бошланиб келаётган цирроз аломати ҳисобланади.

Алкоголга алоқадор гепатитнинг асосий морфологик белгилари: гепатоцитларнинг бўкиши ва некрозга учраши, некрозга учраган жойда ва атрофида нейтрофил реакция бўлиши, зарарланган гепатоцитларда алкогольга алоқадор гиалин (Маллори таначалари) пайдо бўлишидир. Бу ўзгаришлар аввалига марказий веналар атрофида бошланиб, кейинчалик бутун централобуляр соҳага тарқалиб кетади. Гепатоцитлар уларнинг цитоплазмасида ёғлар билан сув тўпланиб бориши натижасида бўкиб, бўртади (гидропик ва оқсил дистрофияси). Гепатоцитларда Маллори таначалари бирламчи билиар цирроз, Вильсон касаллиги, болалар ҳиндча циррози, гепатоцеллюляр карцинома маҳалида ҳам пайдо бўлиши мумкин. Жигар хужайраларининг некрозга учраши асосан нейтрофиллардан иборат яллиғланиш реакцияси бошланишига олиб келади, ўша нейтрофиллар орасида лимфоцитлар билан макрофагларни ҳам учратиш мумкин. Централобуляр соҳада фиброз кузатилади. Перивенуляр централобуляр склероз портал гипертензия бошланишига олиб боради. Ичкиликни тановул қилиш давом этаверадиган бўлса, бу нарса қайталаниб турадиган алкоголь гепатитига сабаб бўлиши мумкин. Бунда бошланадиган некрозлар, яллиғланиш ва фиброз пировард-натижада алкоголь циррозига олиб келади.

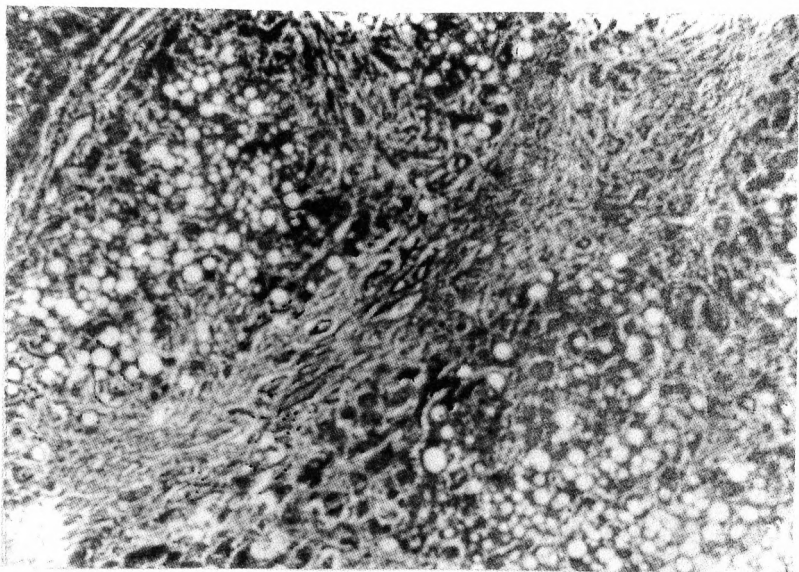
*Алкогол циррози* — алкогольдан жигар зарарланишининг сўнгги ва қайтмас хили бўлиб, у 17—30 фоиз ҳолларда ривожланади. Жигар олдинига бир қадар катталашиб, юзасини силлиқ ҳолда сақлаб қолади, зангнамо-жигарранг туси билан ажралиб туради. Кейинчалик юзаси худди ёғга ўхшаб қолади ва кесиб кўрилганида мик-



64- расм. Алкоголга алоқадор жигар циррози.

ронодуляр (майда тугунчали) тузилишга эга бўлади (64-расм). Бу тугунчаларнинг диаметри 1—3 мм га етади. Липоцитларнинг ўрнига пайдо бўладиган фиброз тўқима ўсиб борган сайин жигар туси (унда ёғ миқдори камайиши ҳисобига) жигарранг тус олади. Бирмунча кечки даврларда гепатоцитлардаги регенератор жараёнлар ҳисобига бутун паренхимада бирмунча йирик (1 сантиметргача борадиган) тугунчалар пайдо бўлади. Фиброз тўқима пировард натижада постнекротик циррозга ўхшаб кетадиган макронодуляр цирроз бошланишига олиб келади. Бунда жигар бужмайиб, вазни енгил бўлиб қолади.

Микроскопик жиҳатдан олганда илк нодуляр цирроз босқичи портал зонани марказий веналар билан туташтириб турган бир оз миқдордаги нозик фиброз тўсиқлар пайдо бўлиши билан таърифланади. Жигарнинг ҳар бир бўлакчаси фиброз тўқима билан ўралиб туради ва анча яққол бўлиб кўзга тошланади. Фиброз тўқиманинг ўсиб бориши ва регенератор жараёнлар жигар архитекtonикасининг бузилишига олиб келади. Жараён зўрайиб борган сайин фиброз тўқима тобора кўпроқ ўсади. Сақланиб қолган жигар хужайраларида ёғ (липоцитлар) бўлади (65-расм). Портал ва марказий веналар фиброз тўқима ичида қолиб кетади. Марказий веналар ўртасида жойлашган паренхима амалда йўқолиб кетади. Фиб-



65- расм. Алкоголга алоқадор жигар циррозида биргаликда ўтаётган фиброз ва ёғ дистрофияси.

роз тўқимада кичикроқ лимфоид инфильтратларни, ўт йўлларида бошланган реактив пролиферацияни кўриш мумкин. Микроскопик жиҳатдан олганда бундай ҳолларда алкоголь циррози пост-некротик циррозга ўхшаб кетади.

Жигарда фиброгенезни бошлаб берадиган ҳужайраларнинг табиати ҳали маълум эмас. Маълумки, фиброз тўқима аввал жигарнинг централобуляр қисмида пайдо бўлади. Коллагенни нормада марказий веналарнинг субэндотелиал қисмида бўладиган ва сурункали алкоголизмда кўпайиб кетадиган миофибробластлар ажратиб чиқаради, деб тахмин қилинади. Бошқа бир нуқтаи назарга мувофиқ, фиброз тўқима пайдо бўлишида Диссе бўшлиғида учрайдиган Ито ҳужайралари муҳим аҳамиятга эга. Ичкиликка алоқадор жигар касаллигининг илк босқичида Ито ҳужайраларида ёғ тўпланиб боради. Кейинчалик ёғ йўқолиб Ито ҳужайралари фибробластлар тузилишини касб этади.

**Этиологияси ва патогенези.** Ҳозирги кунда алкоголь ва метаболитларининг гепатотоксик модда эканлиги, шу нарса жигарнинг зарарланишига сабаб бўлиши аниқланган. Клиник ва эпидемиологик маълумотлар жигар циррозининг пайдо бўлиши қачондан бери ва қанчадан ичкилик ичиб келинаётганлигига шубҳасиз боғлиқ эканлигидан дарак беради. Эркакларнинг ҳар куни 60—80 г дан ва аёлларнинг 20 г дан алкоголь ичиб туриши жигар циррози

бошланишига олиб борадиган жиддий омил деб ҳисоблаш расм бўлган. Алкоголнинг гепатоцитларга кўрсатадиган метаболик таъсири мураккаб бўлиб, кўп томонлари аниқ ҳам эмас.

Алкоголь жигарда асосан 3 йўл билан метаболизмга киришади: 1) бирламчи алкогольдегидрогеназа ферменти ёрдами билан, 2) микросомал оксидлаш тизими ёрдами билан ва 3) каталаза тизими ёрдами билан. Алкогольдегидрогеназа ёрдамида алкоголь ацетальдегидгача оксидланади. Ацетальдегид ковалент боғ орқали оксидларга бирикиш йўли билан ҳам, ҳужайра мембраналаридаги липидларни пероксидгача оксидлаш йўли билан ҳам жигар ҳужайраларини зарарлантиради.

Алкоголдан жигар зарарланишининг патогенезида ацетальдегидга алкогольнинг токсик медиатори сифатида катта эътибор қаратилса-да, лекин эркин ёғ кислоталарининг жигарга кўплаб келиши, триглицеридлар этерификациясининг кучайиши ва липопротеидлар секретациясининг камайиши ҳам муҳим аҳамиятга эга. Жигарнинг зарарланиш генезида бошқа омиллар, жумладан, гепатоцитларга қарши аутоиммун реакциялар ҳам катта аҳамиятга эга. Чунончи, ичкиликвозларда гепатоцитларга қарши таъсир кўрсатадиган антителолар топилади.

**Клиник кечиши.** Алкоголга алоқадор жигар касаллигининг клиникаси ҳар хил, чунки алкоголь бошқа органларга ҳам таъсир кўрсатиб боради. Диспептик ҳодисалар, эндокрин ўзгаришлар (гинекомастия, мойклар атрофияси, ҳайз циклининг бузилиши) кузатилади. Бадан терисида юлдузсимон томирчалар пайдо бўлиб, қўл кафтлари қизариб туради. Гепатомегалия, сариқлик, жигар етишмовчилиги, асцит бўлади, қизилўнгач веналари варикоз равишда кенгайди, портал гипертензия пайдо бўлади.

Алкоголь циррозида: 1) жигар етишмовчилиги; 2) интеркуррент инфекция; 3) қизилўнгачнинг варикоз кенгайган веналари, меъда яраларидан қон кетиши, қизилўнгач ёрилиб, қон кетиши; 4) гепатоцеллюляр карцинома; 5) гепаторенал синдром ўлимга сабаб бўлиши мумкин.

## ЖИГАР ЦИРРОЗЛАРИ

Жигар циррозлари касалликларнинг каттагина бир гуруҳини ташкил этади, уларнинг асосида ҳар хил этиологик ва патогенетик омиллар ётади. Бу касалликлар қуйидаги умумий белгиларига кўра бир гуруҳга бирлаштирилган: *жигарда диффуз равишда фиброз тўқима ўсишига, нормада учрамайдиган ҳар хил катталикдаги тугунлар пайдо бўлишига.*

Цирроз деган тушунчани органда чандиқ тўқима (ўчоқли фиброз) пайдо бўлиши деган тушунча билан адаштирмаслик керак. Жигарда бириктирувчи тўқима ўсиши табиатан ҳар хил бўлиши

ва бир-бирига туташиб кетган ёки яхлит фиброз тўқима шаклида бўладиган фиброз тўр кўринишида кўзга ташланиши мумкин. Циррознинг муҳим морфологик белгиси жигарда тугунлар пайдо бўлишидир, бу тугунларнинг бир қисми фиброз тўқима билан ўралган бўлади. Фиброз тўқима жигар бўлакчаларини кесиб ўтиб, марказий венани портал йўл билан туташтириб қўйиши ёки бир-бирига тақалиб турган бир нечта бўлакчаларни ўраб олиб, бирмунча йирик тугунлар ҳосил қилиши мумкин. Сақланиб қолган жигар ҳужайралари регенерацияси ҳисобига ҳам сохта бўлакчалар диффуз равишда ҳосил бўлиши мумкин. Бунда аввалига майда тугунчалар, кейин марказий венаси атипик равишда жойлашган ва тўсинларининг тузилиши айнаб кетган сохта бўлакчалар пайдо бўлади. Сохта бўлакчаларнинг катта-кичиклигига қараб: *циррознинг микронодуляр, макронодуляр ва ўзралаш хиллари тафовут қилинади*. Цирроз зўрайиб борган сайин микронодуляр цирроз макронодуляр циррозга айланиб кетиши мумкин.

Гепатоцитлар дистрофияси билан некрози табиати жиҳатидан ҳар хил ва циррознинг этиологияси билан патогенезига боғлиқ бўлади. Цирроз кўпчилик ҳолларда зўрайиб боради ва портал гипертензия билан жигар етишмовчилиги бошланишига олиб келади.

**Этиологияси ва патогенези.** Жигар циррозининг этиологияси билан патогенези жуда ҳар хил, шу нарса циррознинг турли кўринишларини тафовут қилишга имкон беради:

1) алкоголь, пестицидлар, саноат захарлари, аллергенлар таъсирига алоқадор токсик ва токсик-аллергик циррозлар;

2) оқсиллар, витаминлар, липотроп моддалар етишмовчилигига алоқадор метаболик циррозлар;

3) вирусли гепатитлар, ўт йўллари инфекциялари оқибатида, жигарнинг паразитар касалликлари маҳалида пайдо бўладиган инфекция циррозлар;

4) жигарда сурункасига веноз қон димланиб қолишига алоқадор кардиоваскуляр (мускат) циррозлар;

5) табиатан ҳар хил холангитлар ва холестаазлар пайтида бошланадиган билиар циррозлар;

6) Вильсон — Коновалов касаллиги, яъни мис алмашинуви издан чиқишига алоқадор ирсий касалликда учрайдиган циррозлар;

7) альфа-1-антитрипсиннинг ирсий етишмовчилигига алоқадор циррозлар. Альфа-1-антитрипсин етишмовчилиги, бир томондан, ўпка эмфиземасига, иккинчи томондан, неонатал гепатит туфайли бошланадиган жигар етишмовчилигига олиб боради. Неонатал гепатит сезиларли холестааз, гепатоцитларнинг некрози, моноклеар яллиғланиш реакцияси, гепатоцитларда ШИК-мусбат киритмалар топилиши билан таърифланади. Мана шу жараён-

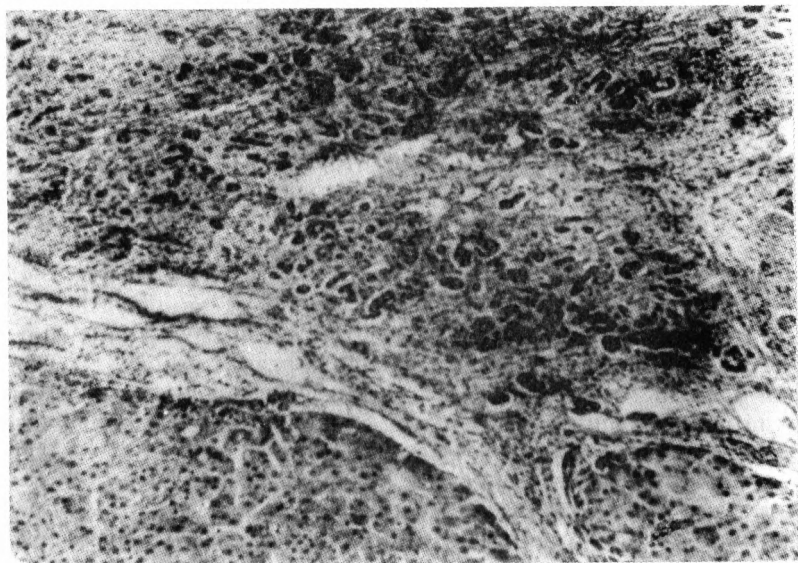
лар зўрайиб борадиган бўлса, неонатал гепатит циррозга айланиб кетади;

8) криптоген цирроз.

Шу билан бирга циррозларнинг клиник-анатомик тоифаси ҳам тафовут қилинади: 1) постнекротик, 2) портал ва 3) аралаш циррозлар.

Микроскопик жиҳатдан *монолобуляр, мультилобуляр ва аралаш циррозлар, фаол ва фаолмас жигар циррозлари ҳам фарқ қилинади*. Фаол жигар циррозида талайгина некротик ўзгаришлар сезиларли яллиғланиш реакцияси билан бирга давом этиб боради. Фаолмас циррозда бу ўзгаришлар анча кам бўлади.

**Постнекротик цирроз** жигар паренхимасида рўй берган катта-катта некрозлар оқибатида бошланади. Некроз ва ундан кейин бошланадиган аутолиз натижасида ретикуляр строма коллапсга учраб, бириктирувчи тўқима ўсиб кетади ва катта-катта фиброз жойлари пайдо бўлади (66-расм). Строма коллапси портал триада билан марказий веналарнинг бир-бирига яқинлашиб келишига олиб келади, шунинг натижасида битта кўрув майдонида учтадан ортиқ триадани кўриш мумкин. Холангиолалар пролиферацияси, холестаз манзараси ҳам кузатилади. Жигар тўқимасининг янгидан ҳосил бўлиб туриши натижасида сохта бўлакчалар пайдо бўлиб



66- расм. Постнекротик жигар циррози: чандиқли тўқимада босилиб қолган ўт (сафро) йўллари кўриниб турибди. Гепатоситларда ёғ киритмалари бўлмайди.

боради. Постнекротик цирроз қисқа муддат (бир неча ой) ичида шаклланади ва одатда токсик жигар дистрофияси, вирусли гепатитнинг яшиндек тез ўтадиган ва массив ҳамда субмассив некрозлар билан таърифланадиган хавфли хили оқибатида бошланади. Постнекротик цирроз камроқ ҳолларда алкоголь гепатитига алоқадор бўлади. Макроскопик жихатдан постнекротик цирроз йирик тугунли кўринишда бўлади.

**Портал цирроз** кенгайиб, склерозга учраган портал ва перипортал майдонлардан ўсиб чиққан фиброз тўсиқлар жигар бўлакчаларига суқилиб кирганида бошланади. Шу нарса ўз навбатида марказий веналар билан портал томирлар бирлашиб, майда-майда сохта бўлакчалар ҳосил бўлишига олиб келади. Портал цирроз сурункали алкоголизмга алоқадор бўлиб, аста-секин, талайгина йиллар давомида авж олиб боради. Ўсиб борадиган бириктирувчи тўқима ингичка қовузлоқли тўрдан иборат бўлади. Портал циррозда, постнекротик цирроздан фарқ қилиб, портал гипертензия барвақт пайдо бўлади ва анча кеч муддатларда жигар етишмовчилиги бошланади. Бу турдаги циррозда жигар кичрайиб, қаттиқ, донатор ёки майда-майда дўмбоқли бўлиб қолади (майда тугунчали цирроз).

Йирингсиз деструктив холангит ва холангиолитда кузатиладиган *бирламчи билиар цирроз* ва жигардан ташқаридаги ўт йўллари-нинг тошлар, ўсма билан бекилиб қолиши ёки инфекциялардан зарарланишига алоқадор бўлган *иккиламчи билиар цирроз* ҳақиқий портал цирроз бўлиб ҳисобланади.

*Бирламчи билиар цирроз* ўрта яшар аёлларда кузатилади ва қон зардобида ишқорий фосфатаза миқдорининг ошиб кетиши, сариклийк бўлиши, ксантома, бадан терисининг тобора кўп қичишавериши билан таърифланади. Морфологик жихатдан олганда жигар диффуз равишда зарарланиб, бир талай майда тугунлар пайдо бўлади. Бирламчи билиар цирроз асосида сурункали йирингсиз деструктив холангит ётади, шу муносабат билан майда ўт йўллари сонининг камайиб қолиши ёки уларнинг бутунлай йўқолиб кетиши характерли морфологик белги бўлиб ҳисобланади.

Бирламчи билиар цирроз табиатан аутоиммун ҳодисадир деб тахмин қилинади, у жуда кўп ҳолларда ревматоид артрит, Хошимото тиреоидити, пернициоз анемия сингари аутоиммун касалликлар билан бирга давом этиб боради. М иммуноглобулинлар миқдори ортиб кетиши характерлидир. Силлиқ мускул ҳужайралари митохондрияларига қарши антителолар, ревматоид омил ҳам топилади. Бирламчи билиар цирроз учун лимфопения (Т ва В-ҳужайраларнинг камайиб кетиши), Т-хелперлар билан Т-супрессорлар ўртасидаги нисбатнинг бузилиши характерлидир.

Бирламчи билиар циррозда холангиолалар ва бўлаклар орасидаги ўт йўлларида деструктив яллиғланиш билан бирга плазматик ҳужайралар ҳамда эозинофиллар билан аралашган лимфоцитлар,



макрофаглардан иборат каттагина инфильтрация бўлиши характерли белги бўлиб ҳисобланади. Жигар стромасида лимфоид фолликулалар ва саркоидозга ўхшаб кетадиган гранулёмалар ҳам топилади.

*Иккиламчи билиар цирроз* жигардан ташқаридаги ўт йўллари тикилиб қолган пайтларда бошланади. Бу йўллarning батамом тикилиб қолиши бутун билиар системада босим кўтарилиб кетишига олиб келади. Бўлакчалар орасидаги ўт йўллари қаттиқлашиб қолган куюқ ўт билан тўлиб турадики, шу нарса ўт йўллари деворлари зарарланиб, яллиғланиш реакцияси бошланишига ва фиброз тўқима пайдо бўлишига олиб боради. Циррознинг бу хили жуда сезиларли сариклик билан бирга давом этиб боради. Иккиламчи билиар циррозда жигардаги йирик ва майда ўт йўллари ва ўт капиллярларида сезиларли ўт димланиши кўзга ташланади. Жигар паренхимасида ҳам ўтнинг «кўд» бўлиб тўпланиб турган жойлари топилади. Бунда ўт пигментлари диффузияланиб, гепатоцитлар некробиозга учраган бўлади. Билиар йўл бўйлаб юқорига кўтарилувчи холангит ҳам бошланган пайтларда нейтрофиллар топилади. Майда ўт йўллarning эмирилиши портал бириктирувчи тўқиманинг ўсиб бориши, ўт йўллари регенерацияси бузилиб, майда-майда абортив ўт йўллари ҳамда ҳужайра тортмалари пайдо бўлиши билан бирга давом этиб боради. Гепатоцитлар регенерацияси ҳам кузатилади. Буларнинг цитоплазмасида (айниқса, портал йўлга тақалиб турган гепатоцитлар цитоплазмасида) алкоголь гепатити учун характерли бўлган гиалин киритмалари кўзга ташланади.

**Клиник манзараси.** Касаллик тусатдан бошланиб, сурункасига зўрайиб борадиган тарзда ўтади. Компенсацияланган жигар циррозида асосий симптомлар гепатомегалия ва спленомегалия (гепатопатологенал синдром)дан иборат. Субкомпенсацияланган циррозда касаллик аломатларига дармонсизлик, салга ҳолсизланиш, диспептик ҳодисалар, ўнг қовурғалар ости ва тўш ости соҳаларида симиллайдиган оғриқ бўлиши қўшилади. Қизилўнгач, меъда, гоҳ тўғри ичак веналарининг варикоз кенгайиши портал гипертензиянинг кўринарли аломатларидир. Декомпенсацияланган циррозда ҳозир айтиб ўтилган клиник симптомлар зўраяди, шишлар пайдо бўлади, жигар етишмовчилиги кучайиб, гипоальбуминемия ортиб боради, қон ивишида қатнашадиган I, II, V, VII, IX ва X омиллар миқдори камаяди.

Жигар циррозининг энг оғир (асоратлари) жигар комаси, интеркуррент инфекциялар, қизилўнгач ва меъдада варикоз кенгайиб кетган веналардан қон кетишидир. Жигар циррози рак-циррозга айланиб кетиши мумкин.

Циррознинг баъзи хиллари клиник манзарасида ўзига хос хусусиятлар бўлади. Чунончи, бирламчи билиар цирроз бадан терисининг тобора кўп қичишиб туришидан бошланади, касаллик авжига чиққан маҳалда бадан сарғайиши, билирубин, ўт кислоталари.

ишқорий фосфатаза миқдорининг кўпайиб кетиши асосий симптом бўлиб қолади. Холангитга алоқадор иккиламчи билиар циррозда ҳарорат кўтарилиши, қориннинг ўнг томондаги квадрантида оғриқ бўлиши характерлидир; билиар йўллارнинг юқорига кўтарилиб борувчи инфекцияси бўлганида лейкоцитоз кузатилади.

Бирламчи цирроз зимдан бошланиб боради ва кечки муддатларда гиперхолестеринемия, тери ксантоматози пайдо бўлиши ва атеросклероз жуда авж олиши билан таърифланади. Ўн икки бармок ичак бўшлиғига ўт қуйилиб туришининг издан чиқиши, мальабсорбция синдромига олиб келади. Витамин D сўрилиши издан чиққанида остеомаляция кузатилади. Аёллардаги бирламчи билиар цирроз кўпинча асорат бериб, жигардан ташқарида, айниқса, кўкракда рақ пайдо бўлишига олиб келади.

Кўп ҳолларда билиар цирроз жигар етишмовчилигига олиб боради. Портал гипертензия ва гепатоцеллюляр рақ камроқ ҳолларда кузатилади.

## ЖИГАР ЎСМАЛАРИ

Жигар ўсмалари гистогенези жиҳатидан анча ҳар хил. Улар эпителидан, мезенхимадан, қон яратувчи ва лимфоид тўқимадан пайдо бўлиши мумкин. Биологик хоссаларига кўра улар хавфсиз ва хавфли бўлади. Бошқа органлардагидан фарқ қилиб, жигарда метастатик ўсмалар кўпроқ кузатилади ва бирламчи ўсмалар анча кам учрайди. Метастатик ўсмалар портал соҳаларда жойлашиб, гепатомегалияга олиб боради ва камдан-кам ҳолларда жигар фаолиятини издан чиқаради.

## ЖИГАРНИНГ ХАВФСИЗ ЎСМАЛАРИ

Жигарда ҳаммадан кўра кўпроқ учрайдиган хавфсиз эпителиал ўсма — аденомадир. Бу ўсма капсула билан яхши ўралган, битта ёки бир қанча юмалоқ тузилмалар курунишида кўзга ташланади. Аденома яхши табақалашган ҳужайралардан иборат бўлади. Микроскопик жиҳатдан олганда гепатоцеллюляр аденома ва жигар ичидаги ўт йўллари аденомаси тафовут қилинади. Аденомалар анча катта бўлиб кетган маҳаллардагина клиник жиҳатдан маълум беради.

Эпителийга алоқаси йўқ хавфсиз ўсмалардан гемангиома кўпроқ кузатилади, бу ўсма вена томирларидан ўсиб чиқади ва турли ёшдаги кишиларда, аксари аёлларда учрайди. Симптомсиз ўтади ва катта бўлиб кетган маҳалларда клиник жиҳатдан маълум беради. Ўз-ўзидан ёрилиб кетган пайтларида қоринда қаттиқ оғриқ бошланиб, ўткир қорин касаллигига хос бошқа ҳодисалар юз беради.

## ЖИГАР РАКИ

Бирламчи жигар раки жаҳоннинг турли мамлакатларида ҳар хил тарқалганлиги билан ажралиб туради. Бу касаллик кўпроқ учраб турадиган минтақалар Осиё ва Африка мамлакатларидир. АҚШ, Анҗрия ва Канадада жигар раки анча кам учрайди. Бу ўсма эркакларда уч барабар кўпроқ кузатилади. Касаллик кўп учраб турадиган мамлакатларда жигар раки ёшлар орасида кўпроқ учраса, бу ўсма кам бўладиган минтақаларда 60—70 яшар кишилар орасида учрайди.

Бирламчи жигар ракининг учта асосий тури тафовут қилинади: 1) гепатоцеллюляр рак (80 фоиз ҳолларда), 2) холангиоцеллюляр рак (20 фоиз ҳолларда), 3) ва ниҳоят даражада кам учрайдиган аралаш рак. Гепатоцеллюляр рак пайдо бўлишига учта асосий омил йўл очади: 1) сурункали вирусли В ва С гепатитлар, 2) жигар циррози, 3) овқатда гепатотроп канцероген моддалар борлиги.

В ва С гепатит билан жигар раки ўртасида бевосита боғланиш борлиги аниқланган. В гепатит вирусини ташиб юриш ҳодисаси карцинома бошланиши учун муҳим хавfli омил бўлиб ҳисобланади. В гепатит вирусини онкоген хусусиятга эга. Жигар раки аксари жигар циррози, айниқса сурункали В гепатит ва гемахроматозга алоқадор бўлган постнекротик цирроз устига бошланади. Алкоголга алоқадор циррозда бирламчи жигар раки бошланиши кам кузатилади. Овқат канцерогенларидан Aspergillus flavus ажратиб чиқарадиган афлотоксин айниқса сергакликни талаб қилади. Бу афлотоксин ўсма супрессори бўлмиш р53-геннинг мутациясига сабаб бўлади.

В гепатит вирусининг бирламчи жигар ракини пайдо қилишдаги аҳамияти иккита омилга боғлиқ: 1) регенерацияланадиган гепатоцитларнинг В гепатит маҳалида мутаген бўлмиш афлотоксин таъсирига ортиқча сезгир бўлиб қолишига; 2) В гепатит вирусини геномининг альфа-протеин (х-оқсил) элементини кодлашига (альфа-протеин кўпгина генларни фаоллаштирувчи омилдир).

**Патологик анатомияси.** Макроскопик жиҳатдан олганда ракнинг тугунли, массив ва диффуз хиллари тафовут қилинади. Унинг мана шу уччала анатомик хили сарғиш-оқ тусда бўлиши билан ажралиб туради. Кесиб қўрилганида қон қуйилган ва некрозга учраган жойлар топилади. Ўсма баъзан яшил рангга бўялган бўлади.

Ракнинг тугунли хили ҳаммадан кўра кўпроқ учрайди. У битта ёки ҳар хил қатталиқдаги бир қанча тугунлар бўлиши билан таърифланади. Йирик тугунлар атрофида майда тугунлар жойлашиши мумкин. Жигар ракининг массив хилида йирик ўсма тугуни одатда жигарнинг ўнг бўлагини эгаллаб туради. Ракнинг диффуз хили жигарнинг бутун паренхимасига тарқалиб кетган ўсма тугун-

ларидан иборат бўлади. Жигар раки, айниқса гепатоцеллюляр рак, жигар веналарига инвазияланиб, Балд — Киари синдромига сабаб бўлади. Портал вена қисилиб қолганида портал гипертензия бошланади.

Гепатоцеллюляр рак микроскоп билан текшириб кўрилганида ҳар хил даражада табақалашган жойлар топилади. Ўсма ҳужайралари яхши табақалашган бўлиб, тортмалар, уялар ҳосил қилади, уларнинг цитоплазмасида ўт парчаларини, алкоголь гиалинига ўхшаб кетадиган ацидофил гиалин киритмаларини кўриш мумкин. Стромаси ўртача ифодаланган, томирлари кам бўлади, шу нарса рак марказий қисмининг некрозга учрашига олиб боради. Ўсманинг паст табақалашган қисмлари уларда бир талай кўп ядроли улкан ҳужайралар бўлиши билан таърифланади.

Холангиоцеллюляр рак юксак даражада табақалашган, фиброз стромага бой аденокарцинома тузилишига эга бўлади. Бу рак ҳужайраларининг цитоплазмасида гиалин киритмалари ҳам, ўт пигментлари ҳам топилмайди. Микроскопик тузилиши жиҳатидан олганда жигарнинг бирламчи аденокарциномасини метастатик аденокарциномадан ажратиш қийин.

Бирламчи жигар раки регионар лимфа тугунлари, ўпка, суяклар, буйрак усти безларига метастазлар беради.

**Клиник** жиҳатдан бирламчи жигар раки гепатомегалия, асцит, ўнг қовурғалар остида оғриқ, сариқлик бўлиши билан ифодаланади. Тана ҳароратининг кўтарилиши ҳам характерлидир. Бу нарса ўсма парчаланиш маҳсулотларининг сўрилишига боғлиқ.

## САРИҚЛИК

Сариқликнинг ривожланиши жигар фаолиятининг бузилиши билан боғлиқдир. *Сариқлик шиллиқ пардалар, склералар ва бадан терисининг сариқ тусга кириб қолиши билан бирга давом этиб борадиган симптомдир. Сариқлик тўқималар ва ҳужайрааро суюқликда билирубин тўпланиб боришига боғлиқ бўлиб, бир қанча касалликлар: вирусли гепатит, жигар раки, ўт-тош касаллиги ва бошқаларнинг белгиси ҳисобланади. Сариқликнинг даражаси кўпгина омилларга, жумладан гипербилирубинемияга, билирубиннинг плазмадан интерстициал суюқликка диффузияланиб чиқиш тезлигига, бу пигментнинг тўқималар томонидан бириктириб олиниш тезлигига боғлиқдир.*

Билирубиннинг 75 фоизи эритроцитларнинг парчаланиш ҳисобига содир бўлади. Бунда гемоксигеназа ферменти таъсири остида гем биливердинга айланади, биливердин редуктаза ёрдамида қайтарилиб, кейин билирубинга айланади. Эрлих диазореактиви билан билвосита Ван-Берг реакциясини берадиган ана шу билиру-

бин асосан талоқнинг моноцитар-макрофагал системасида ҳосил бўлади (билвосита билирубин, эркин билирубин).

Билирубиннинг 25 фоизи таркибида ген бўладиган пигментларнинг парчаланиши ҳисобига жигарда ҳосил бўлади (шунт билирубини, бевосита билирубин). Бироз миқдор билирубин кўмиқдаги етилмаган эритроцитларнинг лизисга учраши ҳисобига ҳосил бўлади. Билирубин ҳосил бўлишининг шу йўли нуқсонли эритроцитларнинг интрамедулляр гемолизга алоқадор қон касалликларида айниқса муҳим бўлиб қолади (самарасиз эритропоэз).

Жигардан ташқарида ҳосил бўладиган билирубин альбумин билан бирикиб (билирубин-альбумин комплекси ҳосил қилиб), қон оқими билан жигарга боради. Билирубиннинг кейинги метаболизми тўрт ҳалқадан таркиб топади: 1) билирубин-альбумин комплексининг синусоидал мембрана орқали қондан гепатоцитларга ўтиши; 2) унинг хужайра ичида ўзига хос цитозол оқсиллар билан бириқиши; 3) глюкуронилтрансфераза ферменти иштирокида глюкурон кислотанинг бир ёки икки молекуласи билан конъюгацияланиб, билирубиннинг моно- ва диглюкурониди ҳосил бўлиши; 4) ҳосил бўлган билирубиннинг билиар мембрана орқали ўт капиллярларига ўтиши. Кейин билирубин ўт (сафро) билан биргаликда жигар ичи ва жигардан ташқаридаги ўт ажратувчи система орқали ўн икки бармоқ ичак бўшлиғига қуйилади, бу ерда глюкуронидлар парчаланadi ва бактериялар таъсири остида билирубин уробилиногенга айланади. Уробилиногеннинг кўпчилик қисми ахлат билан чиқариб ташланади. Унинг қарийб 20 фоизи ингичка ичак ва йўғон ичакда қайта сўрилиб (реабсорбланиб), жигарга қайтиб боради ва бу ердан яна ўт билан ажралиб чиқади. Билирубиннинг озроқ қисми сийдик билан чиқарилади.

Конъюгацияланган билирубин билан конъюгацияланмаган билирубин ўртасида аниқ фарқлар бор. Конъюгацияланмаган билирубин липидларда эрийди, альбумин билан бирикиб, билирубин-альбумин комплексини ҳосил қилади. Бу комплекс миқдори қонда кўп бўлган маҳалларда ҳам сийдик билан бирга ташқарига чиқарилиши мумкин эмас. Нормада қон плазмасида бир оз миқдорда конъюгацияланмаган билирубин топилади. Унинг миқдори кўпайиб кетганида бу билирубин тўқималарга ўтиб, уларнинг сарғайиб қолишига сабаб бўлади. Конъюгацияланган билирубин сувда эрийди, заҳарли эмас. Альбумин билан кучсиз бирикади, қонда ортиқча миқдорда бўлганда сийдик билан бирга чиқади.

Сариқлик маҳалида учрайдиган энг муҳим белгилардан бири — *гипербилирубинемиядир*. Гипербилирубинемия билирубин секрецияси билан унинг организмдан чиқариб ташланиши ўртасидаги мувозанат бузилган маҳалларда бошланади. Мана шу ўзгаришнинг асосида қуйидаги омиллар ётади: 1) билирубиннинг ортиқча миқдорда ҳосил бўлиши; 2) билирубин-альбумин комплексининг

синусоидал мембрана орқали гепатоцитларга ўтиб туришининг издан чиқиши; 3) шу комплекснинг гепатоцитлар орқали ўтказилишининг издан чиқиши; 4) билирубиннинг глюкуроонидлар ҳосил қилиб конъюгацияланишининг издан чиқиши; 5) жигар ичидаги йўллардан ўт йўлларига ўт ўтишининг издан чиқиши.

Мана шу омиллар ҳамда билирубин ҳосил бўлиш механизми-ни ҳисобга олиб туриб, гипербилирубинемиянинг қуйидаги турлари тафовут қилинади:

1) асосан конъюгацияланмаган гипербилирубинемия, бунинг асосида: а) билирубиннинг ортиқча ҳосил бўлиши, б) гепатоцитлар синусоидал мембранаси орқали билирубин ўтишининг издан чиқиши, в) билирубин глюкуроонидлари ҳосил бўлишининг издан чиқиши (жигарга алоқадор сариқлик) ётади;

2) асосан конъюгацияланган гипербилирубинемия, бу жигар ичида билирубин экскрециясининг бузилишига ва жигардан ташқаридаги ўт йўлининг тегилиб қолишига (ўт-тош касаллиги, меъда ости бези раки ва билиар йўл атрезиясига) боғлиқ.

### ПОРТАЛ ГИПЕРТЕНЗИЯ

Жигар ва томирлари касалликларининг жиддий асоратлари жумласига *қопқа вена системасидан қон оқиб кетиши издан чиққан маҳалларда бошланадиган гипертензия киради*. Бунда бир талай ўзгаришлар: 1) қопқа вена системасида босим кескин кўтарилиб, қон оқими секинлашиб қолиши; 2) спленомегалия бошланиши; 3) қизилўнғач, меъда, қориннинг олдинги девори веналарининг варикоз кенгайиши; 4) асцит пайдо бўлиши кузатилади. Патологик жараённинг олган жойи ва табиатига қараб портал гипертензиянинг тўртта тури: *жигар устига алоқадор, жигар ичига алоқадор, жигардан ташқари ва аралаш гипертензия* тафовут қилинади.

Портал қон айланишининг *жигардан устки томонда издан чиқишига* олиб борадиган сабаблар қуйидагилардир: 1) Бадди-Киа-ри синдроми (жигар веналарининг пастки ковак венага ҳам ўтган тромбози); 2) пастки ковак вена стенози ёки тромбози; 3) юрак ўнг қоринчасининг сезиларли даражада етишмовчилиги; 4) констриктив перикардит.

*Жигар ичидаги портал гипертензиянинг* асосий сабаблари қуйидагилардир: 1) 90 фоиз ҳолларда турли жигар циррозлари (портал, постнекротик, аралаш циррозлар), 2) сурункали фаол гепатит, 3) гранулёматоз касалликлар (сил, саркоидоз), 4) шистоматоз, 5) жигар ўсмалари. Жигар циррозлари пайтида портал системада босим кўтарилиб кетишининг патофизиологияси мураккаб бўлиб, асосий омил Диссе бўшлиғида коллаген ўсиб кетиши туфайли синусоидлар торайиши муносабати билан синусоидлар

доирасида портал қон оқимиға қаршилиқ кучайишидир. Марказий веналарнинг регенерация тугунлари билан босилиб қолиши ҳам қон оқимиға қаршилиқ кўрсатади. Фиброз септаларда артерио-веноз анастомозлар пайдо бўлиб, жигардаги артериал босимнинг портал системаға ҳам ўтишиға йўл очади.

*Жигардан ташқаридаги портал гипертензияға қуйидагилар сабаб бўлади:* 1) қопқа вена ёки тармоқларининг туғма стенози ёки атрезияси, 2) қопқа вена ёки тармоқларининг фибросклерози, облитерацияси, тромбози, 3) қопқа вена ёки тармоқларининг чандиқлари, ўсмалар, инфилтратлар билан босилиб қолиши.

Портал гипертензия қандай сабабға кўра бошланганидан қатъий назар, унинг клиникаси бир хил ва қуйидаги тўртта асосий симптомдан иборат: 1) асцит, 2) қизилўнғач, меъда шиллиқ пардаси остидаги веналарнинг варикоз кенгайиши, 3) спленомегалия, 4) жигарға алоқадор энцефалопатия.

*Асцит — қорин бўшлиғида интраперитонеал тарзда суюқлик тўпланиб боришидир, бу суюқликда оқсил юқлари, бир озгина мезотелиал хужайралар, лимфоцитлар бўлади.* Бошқа асоратлар қўшилмаган ҳолларда асцит суюқлиғида лейкоцитлар ва эритроцитлар бўлмайди. Асцит суюқлиғида худди қондаги билан бир миқдорда глюкоза, натрий ва калий бўлади.

Асцит суюқлигининг қай тариқа пайдо бўлиши (генези) мураккаб. Жигарда фиброз тўқима ўсиб борганида обструкциядан ташқари чандиқ тўқимада артериовеноз йўллар ҳосил бўлиши ҳисобига ҳам портал системада гидростатик босим кўтарилади. Портал гипертензия натижасида қорин бўшлиғиға плазма сизилиб ўтади (транссудация). Цирроз альбумин синтези сусайишиға ва плазмада коллоид-осмотик босим пасайишиға ҳам сабаб бўлади. Асцит пайдо бўлишиға олиб борадиган яна бир муҳим омил организмда натрий ва сувнинг туриб қолишидир.

Портал гипертензияда қон айланиш доирасидан жуда кўп ҳажмдаги қон ажралиб қолиши натижасида буйракда қон айланиши издан чиқиб, коптокчаларда филтраниш камайиб кетади. Шу нарса ҳам ўз ҳолича натрийнинг туриб қолишиға олиб боради. Сийдикда бир талай альдостерон бўлади, бу — ё альдостерон секрецияси кучайганини ёки унинг жигарда етарлича инактив ҳолға келмасдан, кейин натрий тўпланиб бораётганини кўрсатади. Жигарнинг глобулинларни синтезлаш хусусияти пасайганида гипоглобулинемия рўй бериши туфайли қоннинг онкотик босими пасаяди ва шиш пайдо бўлишининг механизмида иштирок этадиган юқоридаги омиллар жумласига онкотик омил ҳам қўшилади. Альдостерон ва антидиуретик гормон ишланиб чиқишининг кучайиши организмда суюқлик билан тузларнинг яна тўпланиб боришиға олиб келади. Шиш пайдо бўлишининг механизмида лимфа томирларидан суюқлик ва оқсиллар ўтиб туришининг издан чиқиши ҳам аҳамиятға эға.

Портал гипертензия учун жигарни четлаб ўтайдиган вена томирларининг коллатерал кенгайиши ҳам характерлидир. Жигар тузилишининг ўзгариши, томирлар сони ва салмоғининг камайиб, ангиоархитектониканинг бузилиши шунга олиб келадик, қопқа вена тармоқларидан чиқадиган қон тўғридан-тўғри, яъни паренхиманинг кўпгина жойларини четлаб ўтиб, жигар веналарига қуйилади. Портал венада босим кўтарилганида коллатераллар кенгайиб кетади.

Қизилўнғач пастки вена чигалларининг варикоз кенгайиши муҳим аҳамиятга эга. Қизилўнғач веналарининг варикоз кенгайиши 60 фоиз ҳолларда кузатиладиган ҳодисадир, 40 фоиз ҳолларда варикоз кенгайган веналардан қон кетади, жигар циррози билан оғриган касаллар ўлимининг асосий сабабларидан бири мана шу.

Веналар варикози аноректал соҳада, яъни портал системанинг устки мезентериал венаси пастки мезентериал система орқали гемorroидал чигалга туташадиган жойда ҳам кузатилиши мумкин. Шундай қилиб, жигар циррози билан оғриган беморларда геморрой, яъни бавосил ҳам бошланади, лекин бунда гемorroидал веналардаги босим қизилўнғач веналаридагидек юқори бўлмайди. Шу муносабат билан гемorroидал веналардан қон кетиши кам кузатилади.

Киндик веналари битиб кетмаган бўлса, гемorroидал веналар киндик атрофида жойлашган веналар билан туташуви мумкин. Киндик атрофидаги веналарнинг варикоз тарзда кенгайиши яхши кўриниб туради ва «медуза бошига» ўхшаб кетади.

Жигар циррозида спленомегалия кузатилади. Талоқнинг оғирлиги 1000 г га бориб қолади. Бундай ҳолларда иккиламчи гематологик ўзгаришлар юзага келиши мумкин. Анемия, лейкопения, тромбоцитопения бошланиши гиперспленизм билан маҳкам боғлиқ. Жигар етишмовчилигининг ўзи ҳам анемияга олиб бориши ва диapedез қон кетишига сабаб бўлиши мумкинлигини эсда тутиш муҳим.

### **ЖИГАР ЕТИШМОВЧИЛИГИ**

Жигар касалликларининг жиддий асоратларидан бири — жигар етишмовчилигидир. Жигар етишмовчилиги аста-секин, зимдан кучайиб бориб, гепатоцитлар ҳам аста-секин бу жараёнга тортилиб кетиши ёки жигарнинг зўрайиб борадиган массив некрози туфайли тўсатдан бошланиб, қутилмаган фалокат тусига кириши мумкин. Жигар етишмовчилигининг асосий сабаблари кўпинча қуйидагилардан иборат бўлади: 1) сурункали вирусли гепатитлар, 2) массив жигар некрози, 3) жигар циррозлари, 4) жигарнинг бирламчи ва метастатик ўсмалари. Жигар етишмовчилиги обструктив сариклик муносабати билан қилинган операциядан кейин ҳам бошланиб қолиши мумкин.



Жигар етишмовчилигига олиб борадиган вирусли гепатитлардан сурункали фаол гепатит катта аҳамиятга эга. Зўрайиб борадиган массив некроз асосан вирусли гепатитнинг яшиндай тез ўтадиган хилида бошланади, лекин одам турли дори препаратлари, ўсимлик алкалоидлари, бошқа кимёвий моддалар (анестетиклар, моноаминоксидаза ингибиторлари, антидепрессантлар сифатида ишлатиладиган, сил давосига ишлатиладиган препаратлар, фосфор ва углерод тетрохлорид) дан заҳарланган маҳалларда ҳам бошланиши мумкин.

Жигар етишмовчилигининг энг муқаррар белгиси сариқликдир. Гепатоцитлар зарарланганида билирубин метаболизмининг ҳамма ҳалқалари бузилиб, қонда конъюгацияланган билирубин тўпланиб боради.

Жигар етишмовчилигида асабий-руҳий ўзгаришлар (жигарга алоқадор энцефалопатиялар) ҳам кузатилиши мумкин. Булар эсхуш оғиши, баъзан бутунлай ўзини билмаслик (кома), беқарор неврологик симптомлар (ригидлик, гиперрефлексия) билан таърифланади. Камдан-кам ҳолларда мияга қон қуйилади (апоплексия бошланади). Бемор қўлларини узатганида қўлларининг ўзига хос тарзда «тебраниб-қалтираб туриши» айниқса характерлидир.

Жигар комаси маҳалида ўлиб қолган беморларнинг миясида протоплазматик астроцитлар гиперплазияси, синапслар соҳасига ҳам ёйиладиган мия шиши, катта ярим шарлар пўстлоғида бошланган некроз ўчоқлари топилади.

Жигар етишмовчилиги ҳамиша буйрак етишмовчилигига ҳам олиб боради (гепаторенал синдром), бунинг сабаби унча аниқ эмас. Мавжуд кузатувлар ичакда пайдо бўладиган, лекин нормада зарарсизлантириб туриладиган бактерия эндотоксинларининг таъсири остида томирларнинг умуман торайиб қолиши муносабати билан буйракда қон айланишининг сусайиши аҳамиятга эга эканлигини кўрсатади.

Касалларда гипогонадизм, гинекомастия, маҳаллий томирларнинг кенгайиши муносабати билан қўл қафтларининг қизариши, терида ўргимчаксимон ангиомалар кузатилади. Жигар етишмовчилигининг носпецифик клиник симптомларига одам вазнининг камайиб бориши, миастения, гипогликемия, қон ивишида иштирок этувчи II, VII, IX ва X омиллар синтезининг сусайиши туфайли протромбин вақтининг узайиши киради. Респиратор ва циркулятор етишмовчилик ҳам қайд қилинади.

## ЎТ ПУФАГИ КАСАЛЛИКЛАРИ

Ҳазм органларининг касалликлари орасида ўт пуфаги касаллиги (холециститлар, ўт пуфаги тошлари ва ўсмалари) етакчи ўринлардан бирини эгаллайди.

## ХОЛЕЦИСТИТ

*Ўт пуфагининг яллиғланиши — холецистит ўткир ва сурункали, қўзиб турадиган бўлиши мумкин (ўткир жараён сурункали хилига ўтиши мумкин).*

**Этиологияси ва патогенези.** Холецистит пайдо бўлишида бир неча омилларнинг аҳамияти бор, шуларнинг орасида бактериал инфекция ва ўтнинг димланиб қолиши етакчи ўринда туради. Ўт пуфаги яллиғланишига кўпинча сабаб бўладиган кўзгатувчилар ичак таёқчаси, энтерококклардир, гоҳо сальмонеллалар ҳам шу касалликка сабаб бўлади. Микроорганизмлар ўт пуфагига ўн икки бармоқ ичакдан (юқорига кўтарилувчи йўл), сурункали инфекциянинг бошқа ўчоқларидан, масалан, тиш қариеси, пародонт касалликлари, сурункали тонзиллит, отит, гайморит ва бошқаларда лимфоген ёки гематоген йўл билан ўтади. Ўт пуфагида тошлар бўлиши ўт пуфагига инфекциялар ўтишини осонлаштиради, чунки тошлар ўт пуфаги шиллиқ пардасини яра-чақалаб, микроорганизмлар инвазияси учун қулай шароит яратади.

Холецистит пайдо бўлишига олиб борадиган яна бир хатар омил, бу — ўт, яъни сафронинг димланиб қолишидир, бунга қуйидагилар сабаб бўлиши мумкин: 1) ўт йўллари дискинезияси, 2) ўт пуфагидан чиқиш йўлининг туғма нуқсони, 3) сфинктер аппарати нерв-рефлектор бошқарилишининг бузилиши, 4) Фатер сўргичи соҳасида яллиғланишга хос ўзгаришларнинг бўлиши, 5) ўт пуфаги йўлига, умумий ўт йўлларига тегилиб қолган тошлар. Айни вақтда ўт суюқлигида бактериялар бўлмайти, лекин ўтнинг кимёвий таркиби ўзгариб қолади (ўт тузлари концентрацияси ортади). Демак, кимёвий омиллар ҳам холециститга сабаб бўлиши мумкин.

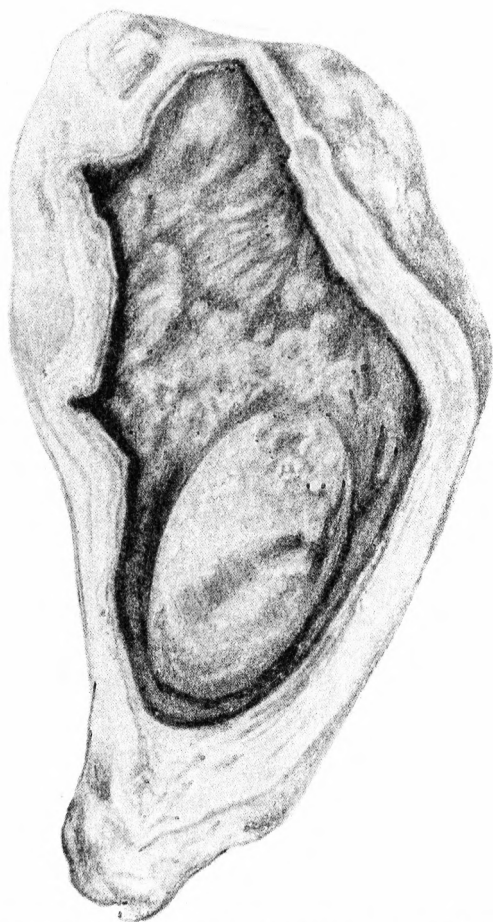**Патологик анатомияси.** Ўт пуфаги деворидаги структура ўзгаришлари яллиғланиш жараёнининг табиатига боғлиқ.

*Ўткир катарал холециститда* ўт пуфаги катталашиб, таранг тортилиб туради, сероз экссудат аралашиб, сувдек бўлиб қолган ўт билан тўла бўлади. Шиллиқ пардаси қонга тўлган (гиперемияланган), шишган, лойқа шилимшиқ билан қопланган бўлади. Микроскоп билан текшириб кўрилганида шиллиқ парда ва унинг остидаги парданинг қонга тўлиб, шишиб турганидан ташқари унда макрофаглар, аралаш нейтрофиллар ва кўчиб тушган эпителиал хужайралардан иборат инфильтрация борлиги маълум бўлади.

*Ўткир йирингли-фибриноз яллиғланишда* ҳам ўт пуфаги катталашиб, таранг тортилиб туради, сероз пардаси хира, фибрин караш билан қопланган бўлади. Ўт пуфаги бўшлиғида ўт билан бўялган йирингли экссудат кўзга ташланади, баъзан қон аралашгани кўриниб туради. Ўт пуфагининг девори қалинлашган, шишган бўлади.

*Ўткир йирингли холецистит* флегмоноз яллиғланиш (67-расм) ёки абсцесслар ҳосил қилган ўчоқли жараён тахлитида давом этиб

67- расм. Флегмоноз калькулёз холецистит.

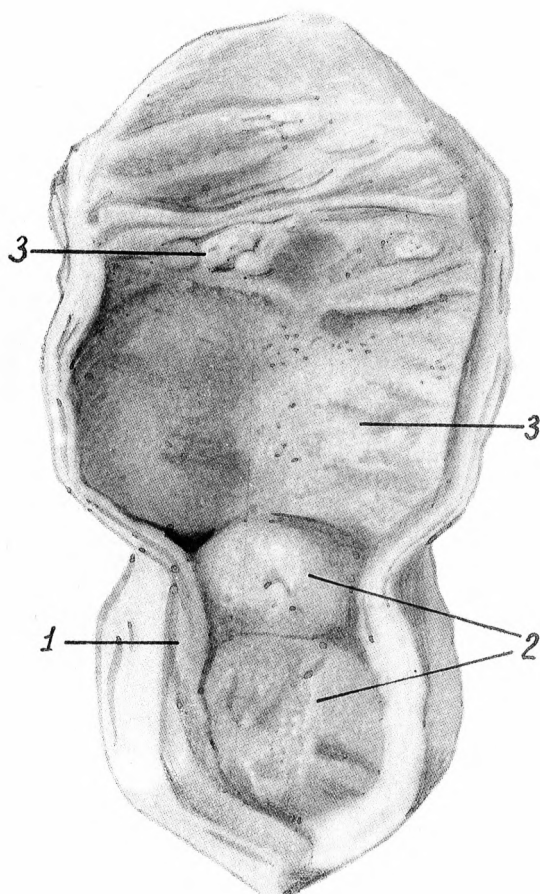


бориши мумкин. Абсцесслар ҳосил бўлган маҳалларда улар ё ўт пуфаги бўшлиғига ёрилиб, унда яралар ҳосил қилиши ёки қорин бўшлиғига ёрилиб, перитонит бошланишига олиб келиши мумкин. Баъзан ўт пуфаги йўли йиринг билан тўлиб қолиб, ўт пуфаги эмпиемаси бошланади. Холецистит ўт пуфаги деворининг бутун бағрига тарқаладиган некрозлар билан ўтиши мумкин (гангреноз холецистит). Бунда ўт пуфагининг девори тугурт-қўнғир тусга кириб, хира, илвиллаган бўлиб қолади.

*Сурункали холецистит калькулёз ёки калькулёз бўлмаслиги мумкин.* Сурункали холециститда ўт пуфаги аксари бужмайиб қолади. Шиллиқ пардаси силлиқ бўлиши ёки шиллиқ ости пардаси склерозга учраши туфайли бужмайиб туриши мумкин (68-расм). Ўт пуфаги девори склерозга учраган, зич, мононуклеарлар билан инфилтратланган бўлади. Ўт пуфаги деворининг яра бўлиб кетиши

68- расм. Сурунка-  
ли калькулёз холе-  
цистит:

1— ўт пуфаги девори;  
2— тошлари; 3 — шил-  
лик пардаси.



камдан-кам кузатилади. Касаллик кўзиб қолган маҳалларда мана шундай ўзгаришлар устига ўткир яллиғланиш манзараси кўзга ташланади. Касаллик анча эскирган бўлса, ўт пуфаги склерозга учраб, шакли ўзгариб кетган конкрементлар билан тўлиб турган халтачага ўхшаб қолади. Ўт пуфагининг бўйинчаси тиқилиб қолган маҳалларда ўт пуфаги истисқоси ёки мукоцеле бошланади.

**Клиник манзараси.** Ўткир холециститнинг асосий симптоми жигар санчиғи тарзида ўтадиган кучли оғриқдир. Бундай санчиқ тўсатдан бошланади ва ўнг қовурғалар тагидан ўнг биқин, елка ва куракка ўтиб турадиган зўр оғриқ хуружлари билан ифодаланади. Оғриқ кўнгил айнаб, қайт қилиш, ҳарорат кўтарилиши ва лейкоцитоз бошланиши билан бирга давом этиб боради. Баъзан брадикардия бошланиб, одам ҳушидан ҳам кетиб қолади. Қорин пайпаслаб кўрилганида ўт пуфаги проекциясига тўғри келадиган жой

безиллаб туради, ўнг қовурғалар соҳасидаги мускуллар таранглашган бўлади. Инфекция жигар йўлларига тарқалганида юқорига кўтарилиб борувчи холангит ва жигар абсцесслари бошланиши мумкин. Ўт пуфаги девори абсцесслари ва некрозлари перитонитга олиб боради. Сурункали холецистит қўзиб қолган маҳалларда ўнг қовурғалар остида оғриқлар пайдо бўлади ва одам кўнгли айнаб, қайт қилади.

### ЎТ-ТОШ КАСАЛЛИГИ

Ўт-тош касаллигининг **сабаби** ўт пуфагида тошлар бўлишидир. Баъзан тошлар яллиғланишга ҳам, санчиклар тутиб туришига ҳам сабаб бўлмайди ва мурда ёрилган маҳалда ёки холецистография пайтида тасодифан топилиб қолади. Тошларни ташиб юриш ҳодисаси деб ана шунга айтилади.

Ўт пуфагида тошлар ҳосил бўлиш эҳтимолини туғдирадиган хатар омиллари қуйидагилар бўлиши мумкин: 1) ўт пуфагидаги яллиғланиш жараёнлари, 2) семизлик, 3) аёл жинси, 4) одам ёшининг 40 дан ошиб қолгани, 5) ирсий мойиллик борлиги, 6) ўт кислоталарининг ингичка ичакда яхши сўрилмаслиги (бундай ҳодиса Крон касаллигида ва ингичка ичак резекциясида кузатилади), 7) эстрогенларни узоқ кўллаш. Шунини айтиб ўтишимиз керакки, алкоғолни бир оз истеъмол қилиш тош ҳосил бўлиш каби хатарли омилни камайтиради.

Кимёвий тузилишига қараб холестеринли, пигментли ва аралаш тошлар тафовут қилинади. Булар орасида холестеринли тошлар ҳаммадан кўра кўпроқ (80 фоиз ҳолларда) учрайди. Холестеринли тошлар яшилнамо, сарғиш рангда бўлиши билан ажралиб туради, одатда якка ва ўралган тамаки кўринишида бўлади, уларнинг диаметри 1—3 см келади. Пигментли тошлар анча майда (1 см гача) бўлиши билан таърифланади, сони кўп, ранги тўқ-яшил тусда бўлади, салга уваланиб кетаверади. Таркибида холестериндан ташқари, кальций ва фосфат тузлари бўладиган тошлар ҳам учрайди.

Тош ҳосил бўлишининг **патогенезида** холестериннинг ортиқча миқдорда ишланиб чиқиши, ўт кислоталари ёки лецитин миқдорининг кам бўлиши аҳамиятга эга. Шу нуқтаи назардан қараганда семизлик ёки эстрогенларни узоқ қабул қилиб юришнинг тошлар ҳосил бўлишидаги аҳамияти тушунарли бўлиб қолади, чунки семизлик ёки эстрогенлар холестериннинг ортиқча миқдорда ишланиб чиқишига олиб боради. Пигментли тошларнинг пайдо бўлиш механизми камроқ даражада ўрганилган. Бир қанча олимлар конъюгацияланмаган билирубин миқдорининг ортиши катта аҳамиятга эга, деб ҳисоблайдилар (гемолитик анемия ва жигар циррозида шундай ҳодиса кузатилади).

**Клиник манзараси.** Ўт-тош касаллигининг клиник кечиши ҳар хил. Бу шунга боғлиқки, ўт йўлидаги тошлар: 1) холецистит касаллиги ва унинг ҳамма асоратларига олиб бориши, 2) умумий ўт йўли тикилиб, ўт санчиқлари бошланишига сабаб бўлиши, 3) кўпчилик ҳолларда йирингли холангитга олиб келиши, 4) механик сарикликка сабаб бўлиши мумкин. Шунингдек, ўт пуфагида тошлар бўлиши бу органда рак пайдо бўлиш хавфини соладиган жиддий омилдир.

### ЎТ ПУФАГИ РАКИ

Ҳар хил манбалардан пайдо бўладиган ўсмалар орасида ўт пуфаги раки ҳаммадан кўра кўпроқ учрайди, у 60—90 фоиз ҳолларда ўт пуфагида тош бор маҳалларда пайдо бўлади. Бу рак 70—75 яшар аёлларда уч барабар кўпроқ кузатилади. Кўпчилик ҳолларда ўт пуфаги аденокарциномаси учрайди. Бу ўсма ўт пуфагининг бутун деворига ёйилиб, унинг йўғонлашиб кетишига сабаб бўлиши ёки ўсма экзофит тарзда ўсганлиги туфайли кўзиқоринсимон тузилма кўринишида кўзга ташланиши мумкин. Камроқ (5—10 фоиз) ҳолларда ясси ҳужайрали рак учрайди.

Ўт пуфаги раки кўпинча жигарга, портал лимфа тугунларига метастазлар беради. Узоқдаги органларга берган метастазлари кам учрайди. Ўсма ўт пуфагининг бўйинчасида бўлса, ўт-тош касаллиги ва холециститга характерли бўлган манзара вужудга келади. Ўсманинг ўт пуфаги йўлига тарқалиб, умумий ўт йўлига ҳам ўтиши шу йўлнинг тикилиб қолишига олиб келади. Ўт пуфаги тубининг раки дастлабки даврада симптомларсиз ўтиб боради.

Клиник симптомлардан сариклик пайдо бўлиб, одам иштаҳасининг йўқолиши ва вазни камайиб боришини айтиб ўтиш керак. Ўт пуфаги ракида кўриладиган бошқа симптомлар холецистит ва ўт-тош касаллигидагига ўхшаб кетади.

### ЖИГАРДАН ТАШҚАРИДАГИ ЎТ ЙЎЛЛАРИ ВА ФАТЕР СЎРҒИЧИ РАКИ

Бу ўсмалар асосан эркакларда учрайди. Олган ўрнига қараб, қуйидаги хиллари тафовут қилинади: 1) умумий ўт йўли (айниқса бу йўл пастки қисмининг) раки; 2) ўт пуфаги йўли билан умумий ўт йўлининг қўшилиш жойидаги раки; 3) жигар йўли раки; 4) ўт пуфаги йўли раки; 5) умумий ўт йўлининг дуоденал қисми, уммадан периампуляр қисми раки.

Бу ўсмалар кичкина бўлишига қарамай, тез орада механик сарик пайдо бўлишига ва жигар етишмовчилигига олиб боради. Ушбу органларга борадиган метастазлари камдан-кам кўриладиган асосан портал лимфа тугунлари ва жигарда бўла-

ди. Ўсма ўт йўли деворига диффуз тарзда тарқалиб, ўт йўли девори қалинлашуви ва бу йўлнинг торайиб қолишига сабаб бўлади. Ўсма экзофит тарзда ўсиб борганида ўт йўллари тўлдириб турадиган кўзиқоринсимон тузилмалар юзага келади. Аденокарцинома кўпинча папилляр тузилишга эга бўлади. Шилимшиқ ишланиб чиқиши камдан-кам ҳолларда кўрилади. Ўсмалар тоифасидан аденоакантома ҳам учраб туради. Ўт пуфаги ракидан фарқ қилиб, жигардан ташқаридаги ўт йўллари раки тош бўлмаган маҳалларда ҳам пайдо бўлаверади.

**Клиник манзараси** механик сариқлик пайдо бўлишига боғлиқ бўлиб, жигардан ташқаридаги ўт йўллари, масалан, ўт-тош касаллиги маҳалида тиқилиб қолганида пайдо бўладиган манзарага жуда ўхшайди. Бироқ, ўсма сабабли бошланган механик сариқлик одамнинг тобора озиб бориши билан бирга давом этади.

## МЕЪДА ОСТИ БЕЗИ КАСАЛЛИКЛАРИ

Меъда ости бези касалликлари врач амалиётида, масалан, жигар ва ўт пуфаги касалликларига қараганда камроқ учрайди. Бироқ, улар, айниқса ўткир ва сурункали панкреатит, меъда ости бези раки, Лангерганс оролчалари ўсмалари клиник жиҳатдан муҳим аҳамиятга эга.

### ЎТКИР ПАНКРЕАТИТ

*Ўткир панкреатит меъда ости безида бирдан бошланадиган геморрагик некроз бўлиб, шу без паренхимаси ва ёғ клетчаткасининг безнинг ўзида фаол ҳолга ўтган ферментлар таъсирида деструкцияга учрашидан иборатдир.* Бу жараёнлар томирларнинг ёрилиб кетиши билан бирга давом этиб боради. Ўткир панкреатитнинг асосий белгилари без паренхимасининг ҳар ер-ҳар ерида некрозлар ва қонталашлар пайдо бўлишидир. Без капсуласи ва унинг атрофларида ҳам ферментатив ёғ некрози ўчоқлари кўзга ташланади.

**Этиологияси ва патогенези.** Ўткир панкреатитнинг этиологик омиллари тўртта асосий гуруҳга бўлинади: 1) метаболик омиллар (алкоголь, гиперлиппротеинемия, гиперкальциемия, дори препаратлари, моддалар алмашинувининг ирсиятга алоқадор ўзгаришлари); 2) механик омиллар (тошлар, операция ва шикастланишлардан кейин пайдо бўлган чандиқлар бўлиши — меъда ва билиар системасидаги операцияларнинг аҳамияти бор); 3) томирларга алоқадор омиллар (тугунчали полиартериитлар, артерия эмболиялари); 4) Коксаки вируси сабаб бўладиган инфекциялар.

Ўткир геморрагик некроз ривожланишига асосан меъда ости безининг ўзидаги ферментларнинг фаоллашиб, паренхимани аутолизга (протеолиз, липолизга) учратиши сабаб бўлади. Бу жараён-

ни трипсиннинг фаоллашуви бошлаб беради, трипсин без тўқимасининг протеолитик емирилишида муҳим аҳамият касб этади деб тахмин қилинади. Бундан ташқари, ҳужайра мембраналарининг емирилишида катта аҳамиятга эга бўлган фосфолипаза А нинг фаоллашуви ҳам аҳамиятга эга. Прозеластазининг трипсин таъсири остида эластазага айланиши томирлар ва без чиқариш йўлларидаги эластик толаларнинг емирилишига олиб келади, бу ўз навбатида, шу томир ва йўлларнинг ёрилишини осонлаштириб қўяди. Ферментлар ажралиб чиқишида иккита омилнинг аҳамияти бор: 1) без чиқариш йўлларининг тикилиб қолиши ва 2) ацинар ҳужайраларнинг емирилиши.

Меъда ости бези ўткир геморрагик некроз патогенезида ўт ва панкреатик шира чиқишининг ушланиб қолиши муҳим аҳамиятга эга. Маълумки, умумий ўт йўли билан меъда ости безининг асосий чиқариш йўли ўн икки бармоқ ичакка қуйилиши олдидан бири бири билан туташади. Фатер сўргичи соҳасида умумий ўт йўлининг тош билан тикилиб қолиши меъда ости безида босим кўтарилишига олиб келади ва ўтнинг меъда ости безига ҳам ўтишига олиб боради деб тахмин қилинади. Ўт билан панкреатик ширанинг бир-бирига аралашуви проферментларнинг фаол ҳолга ўтиб, жуда заҳарли лизолецитин ҳосил бўлишига олиб келади. Бундан ташқари, Одди сфинктерининг тош билан зарарланиши меъда ости тўқимасига ўн икки бармоқ ичак ширасининг ўтиб туришига йўл очади, бу ширадаги энтерокиназа ферменти, меъда ости бези ферментларини фаоллаштиради.

Ўткир панкреатитда алкоголь таъсирининг механизми ҳар хил. Алкоголь Одди сфинктери тонусини кучайтириб, меъда ости бези йўлига ўт қуйилишига сабаб бўлади. Сфинктернинг шу спазми меъда ости безининг секретор фаолияти кучайишига олиб келади. Бу, безнинг майда-майда чиқариш йўллари тўлиб-тошиб, ёрилиб кетишига олиб келади. Ажралиб чиқадиган ферментлар меъда ости бези тўқимасини емира бошлайди.

Юқорида кўрсатиб ўтилганидек, ўткир панкреатитнинг патогенезида ацинар ҳужайраларнинг шикастланиши, вирус инфекциялари маҳалида ва баъзи дори препаратлари ишлатилганида кўриладиган деструкцияси ҳам аҳамиятга эга.

Демак, меъда ости бези ўткир геморрагик некрозининг пайдо бўлиш механизми без тўқимасига ўт ёки ўн икки бармоқ ичак суюқлигининг ўтиб туришига боғлиқ. Без ацинусларининг кимёвий моддалар ва вируслар таъсирида тўғридан-тўғри зарарланиши ҳам аҳамиятга эга.

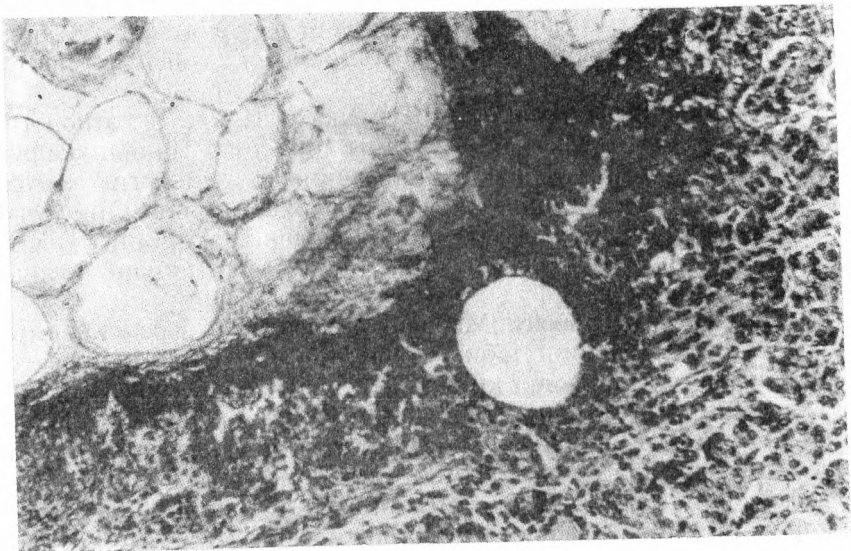
**Патологик анатомияси.** Ўткир панкреатитнинг асосий микроскопик белгилари жумласига: 1) меъда ости бези паренхимасининг протеолитик деструкцияси; 2) қон томирларининг некрозга учраб, қон қуйилиб қолиши; 3) липолитик ферментлар таъсири-



да бошланадиган ёғ некрози; 4) яллиғланиш реакцияси киради. Мана шу ўзгаришларнинг нечоғлик ифодаланган бўлиши жараённинг қанчадан бери ва қай тариха давом этаётганига боғлиқ. Дастлабки даврларда шиш келгани, қон димланиб тургани, строманинг нейтрофиллар билан инфильтратлангани топилади, холос. Жараён зўрайиб борганида безнинг ҳам эндокрин, ҳам экзокрин қисмларида ферментатив протеолитик некроз ўчоқлари пайдо бўла бошлайди. Без стромаси бунда ўзгармай (интакт ҳолда) қолаверади. Қон қуйилиши стромада пайдо бўлган эритроцитлар ва фибрин лахталари кўринишида кўзга ташланиши мумкин, бундай ҳодиса энгил ҳолларда кузатилади. Оғир ҳолларда меъда ости безида қон лахталари билан тўлиб турган катта-катта жойлар топилади.

*Ўткир панкреатитнинг энг ёрқин белгиси ёғ некрози ўчоқларидир, булар без тўқимасининг ўзидан ташқари атрофидаги ёғ клетчаткасида ҳам кўзга ташланади (69-расм). Ёғ некрози ҳужайрадаги триглицеридларнинг липаза таъсирида парчаланиши туфайли бошланади. Без паренхимасининг қонталашлар ва некроз ўчоқлари ўртасидаги қисмларида лейкоцитар реакция топилади. Камдан-кам ҳолларда ёғ некрози ўчоқлари фиброз капсула билан ўралиб, сохта кисталар ҳосил қилади.*

Меъда ости беzi тўқимаси оддий кўз билан қараб, текширилганида унда оқимтир-сарик тусли ёғ некрозига учраган жойлар, оқимтир-кулранг тусли протеолитик некроз ўчоқлари ва қонта-



69- расм. Ўткир панкреатит. Ёғ некрози ўчоқлари атрофида яллиғланиш реакцияси бошланиб, қон қуйилиб колган.

лашлар кўзга чалинади. Қорин бўшлиғида озгина товланиб турадиган ва таркибида мой парчалари бўладиган суюқлик топилади. Бу суюқликка иккиламчи тартибда инфекция тушса, йирингли перитонит бошланиши мумкин.

**Клиник манзараси.** Ўткир панкреатит учун ҳаттоки, шоккача етиб борадиган даражадаги кучли оғриқлар хосдир, бундай оғриқларни меъда яраси тешилганда пайдо бўладиган оғриқлардан фарқ қилиш керак бўлади. Бундан ташқари, дастлабки 12 соат давомида қондаги амилаза миқдори кўтарилиб туради, бундай ҳодиса меъда ости беши раки, перитонит, меъда яраси тешилган маҳалларда ҳам кузатилади. Қон зардобидаги липаза миқдорининг кўпайиши бирмунча ўзига хос, яъни специфик белги бўлиб ҳисобланади. Гипокальциемия ҳам бошланади, чунки кальций ёғ кислоталари билан бирикиб, ёғ некрози ўчоқларида тўпланиб боради. Бадан сарғайиши, гипергликемия, глюкозурия бўлиши мумкин. Шок (карахтлик), иккиламчи абдоминал сепсис ва респиратор дистресс-синдром ўлимга олиб борадиган сабаблар бўлиб ҳисобланади.

### СУРУНКАЛИ ПАНКРЕАТИТ

*Бу касаллик яллиғланиш жараёнининг қайталаниб туриши ва кейинчалик без паренхимаси (ацинуслари) ўрнига фиброз тўқима пайдо бўлиб бориши билан таърифланади. Кўпинча ўрта яшар кишиларда, айниқса ичкиликвозларда кузатилади. Бу касаллик хавфини соладиган жиддий омиллар қуйидагилардир: 1) алкоголизм, 2) билиар йўл касалликлари, 3) гиперкальциемия ва гиперлиппротеинемия.*

**Этиологияси ва патогенези.** Сурункали панкреатит этиологияси ва патогенези мураккаб ва амалда аниқ эмас. Ичкиликка ружу қўйишнинг аҳамияти бор, чунки ичкилик холинергик тонусни кучайтиради, деб тахмин қилинади. Холинергик тонуснинг кучайиши оқсилга бой панкреатик шира ишланиб чиқишини кўпайтиради, мана шу нарса безнинг чиқариш йўллари тикилиб қолишига сабаб бўлади.

**Патологик анатомияси.** Меъда ости бешида рўй берадиган структура ўзгаришларининг табиатига қараб, сурункали панкреатитнинг икки хили тафовут қилинади. *Биринчи хили* ичкиликка кўп ружу қўйиш натижасида бошланади ва без чиқариш йўлларига, меъда ости безининг зарарланган бўлакчаларида оқсилли ва кальцийли бўлакчалар ҳосил бўлиши билан таърифланади (кальцийланган панкреатит). Без йўллари баъзан жуда кенгайиб кетган ва уларга таркибида кальций тузларигина бўладиган конкрементлар тикилиб турган бўлади. Без чиқариш йўлларининг эпителийси атрофияга ёки десквамацияга учрайди. Сохта кисталар пайдо бўлиши мумкин. Сурункали панкреатитнинг *иккинчи хили* парен-

химанинг каттагина қисмига ёйилган бирмунча сезиларли атрофия борлиги билан ажралиб туради, яъни бунда безнинг асосий чиқариш йўллари тикилиб қолади. Асосан безнинг эндокрин қисми атрофияга учраб, кейинчалик унинг ўрнига фиброз тўқима пайдо бўлади. Бир қанча ҳолларда Лангерганс оролчалари ҳам патологик жараёнга қўшилиб кетади. Сурункали панкреатитнинг бу хилини *сурункали обструктив панкреатит* деб ҳам юритилади, чунки у Одди сфинктери тикилиб қолганида ёки стенозга учраганида бошланади.

**Клиник** жиҳатдан олганда, сурункали панкреатит қориннинг устки ярмида ҳар хил даражада бўладиган оғриқ хуружлари билан таърифланади. Оғриқлар худди ўраб тургандек бўлиб, кўпроқ тўш ва чап қовурғалар остида сезилади, доимий бўлиши ёки овқат, айниқса ёғли ва ўткр таомдан кейин тутиб қолиши мумкин. Диспептик ҳодисалар характерлидир. Меъда ости бези етишмовчилиги ёки диабет бошлангунча бу касаллик бирмунча вақт давомида симптомсиз ўтиб бориши ҳам мумкин. Оғриқ хуружлари вақтида қон зардобиди амилаза ва липаза миқдори кўпаяди. Вақтинча сариклик ва мальабсорбция бошланиши ҳам мумкин.

### МЕЪДА ОСТИ БЕЗИ ЎСМАЛАРИ

Меъда ости бези ўсмалари гистогенезига, яъни қандай тўқимадан келиб чиқишига қараб куйидагиларга бўлинади: 1) без экзокрин қисмининг эпителийсидан пайдо бўладиган эпителиал ўсмалар (аденома, аденокарцинома), 2) бириктирувчи тўқима, мускул тўқимаси, томир ва нерв тўқималаридан пайдо бўладиган эпителиалмас ўсмалар (фибромалар, миксомалар, миомалар, гемангиомалар, липомалар), 3) меъда ости бези оролчаларидан пайдо бўладиган ўсмалар, 4) гемопоэтик ва лимфоид тўқимадан пайдо бўладиган ўсмалар. Меъда ости бези ўсмалари биологик хоссаларига кўра, хавфсиз ва хавфли ўсмаларга бўлинади. Меъда ости бези раки ва оролча аппаратининг ўсмалари кўпроқ учрайди.

### МЕЪДА ОСТИ БЕЗИ РАКИ

Меъда ости бези раки кўпинча без йўлларининг эпителийсидан юзага келадиган аденокарциномадан иборат бўлади. Кўпинча эркакларда, 60-80 яшарлик даврда кузатилади. Шуниси қизиқки, меъда ости бези раки чекувчиларда ва қандли диабет билан оғриган касалларда 2—3 баравар кўп учрайди.

**Патологик анатомияси.** Усма жараёнининг топографиясига қараб, *меъда ости бези бошчаси, танаси ва думининг раки* тафовут

қилинади. Баъзи ҳолларда рақ меъда ости безининг бошидан-охиригача бир текис тарқалади. Ўсма аденокарцинома тузилишига эга бўлади. Унинг бир қисми муцин ишлаб чиқаради ва яхши ривожланган фиброз стромасига эга бўлади.

Ракнинг макроскопик манзараси ўсманинг олган жойи, катта-кичиклиги ва хилига боғлиқ. Кўпинча ўсма без тўқимасининг ичида жойлашган, нотўғри ёки шарсимон шаклда, атрофидаги без тўқимасига қараганда бирмунча қаттиқ бўладиган якка тугунлар кўринишида кўзга ташланади. Тугунлар кўп бўлса, без юзаси гадирбудур бўлиб туради. Меъда ости безининг тарқалиб ўсган ўсмаси без тўқимасининг бир текис зичлашувига (қалинлашувига) олиб боради. Ўсмада без тўқимаси кўп бўлганида ўсма гўштдор, эластик, оч пушти рангда бўлади. Стромаси кўп ривожланган маҳалларда ўсма тоғайдек қаттиқ ва оқ рангда бўлиши билан ажралиб туради.

Ўсма илк даврлардаёқ қўшни органларга ўсиб киради. Чунончи, *меъда ости беzi бошчасининг раки* умумий ўт йўлини ёки Фатер сўрғичи ампуляр соҳасини босиб қўйиши мумкин. Бу нарса ўт пуфагида ўт туриб қолишига олиб келадики, Курвуазье симптомига, яъни баданда сариклик бўлгани ҳолда ўт пуфагининг катталлашиб кетишига асосан шу нарса сабаб бўлади. Шундай қилиб, меъда ости беzi бошчаси ракиннинг характерли белгиси, ҳали ўсма унча ўсмаган ва тарқалиб кетмаган маҳалларда ҳам, механик сариклик бошланиши, гепатобилиар тизим фаолиятининг бузилишидир.

*Меъда ости беzi танаси ва думининг раки* бирмунча вақт симптомларсиз ўтиб боради ва топилган маҳалда анча катталлашиб кетган бўлади. Бу ўсма умуртқа поғонаси, қорин пардаси ортидаги бўшлиққа тарқалиб, талоққа, буйрак усти безлари, меъда, кўнданг-чамбар ичак, жигарга ҳам ўтади. Бу рақ меъда ости беzi атрофида жойлашган лимфа тугунларига, шунингдек, меъда, ичак тутқичи, чарвига метастазлар беради. Портал-жигар лимфа тугунлари ҳам жараёнга қўшилиб кетади. Ўпка ва суякларда гематоген метастазлари топилади.

Меъда ости беzi ўсмалари микроскопик тузилиши жиҳатидан альвеоляр рақлар жумласига киради. Базофил цитоплазмали полигонал ҳужайралар тартибсиз жойлашган ёки аргирофил толлалар билан чегараланган катта-кичик уячалар ҳосил қилган бўлади. Баъзи жойларда цилиндрсимон ҳужайралардан ташкил топган гўшшасимон (розетқасимон) тузилмалар кўп учрайди. Некрозлар ҳам характерлидир. Ўсма ҳужайралари муцин ишлаб чиқарадиган бўлиши мумкин. Жуда кам табақалашган ўсмалар улкан ҳужайралар бўлиши, митозлар кўплиги ва сезиларли даражада ҳужайра полиморфизми борлиги билан таърифланади.

**Клиник манзараси.** Меъда ости бези раки эндигона бошланиб келаётган маҳалларда зимдан ўтади. Авжига чиққан пайтидаги дастлабки белгиси оғриқдир. Бу оғриқ ўсманнинг қўшни органларга ўсиб кираётганига боғлиқ бўлади. Оғриқлар қориннинг устки ярмида сезилади, кўпинча кучли бўлади. Без бошчасининг раки механик сарикдикка олиб келади. *Кўчиб юрувчи тромбофлебит* деб аталадиган флеботромбоз ҳам характерлидир.

### **ЛАНГЕРГАНС ОРОЛЧАЛАРИ ХУЖАЙРАЛАРИДАН ПАЙДО БЎЛАДИГАН ЎСМАЛАР**

Меъда ости бези оролча тўқимасининг ўсмалари АПУД-система гуруҳига киради ва апудомалар деб аталади. Лангерганс оролчаларида энг муҳим хужайраларининг тўрт хили тафовут қилинади: бета-хужайралар (В), альфа-хужайралар (А), дельта-хужайралар (Д) ва РР-хужайралар.

Бета-хужайралар без оролчалари хужайралари популяциясининг қарийб 70 фоизини ташкил этади ва уларнинг таркибида инсулин бўлади. Шу муносабат билан бу хужайралардан ўсиб чиқадиغان ўсмалар инсуломалар деб юритилади, клиник жиҳатдан олганда гиперинсулинизм синдроми ана шундай ўсмаларга алоқадор бўлади. Альфа-хужайралар глюкагон ишлаб чиқаради ва без оролчаларининг 20 фоизини ташкил этади. Бу хужайралардан пайдо бўладиган ўсмалар (глюкагономалар) кам учрайди. Дельта-хужайралар оролчаларнинг 5—10 фоизини ташкил этади ва глюкагон билан инсулин ажралиб чиқишига тўсқинлик қилувчи соматостатин ишлаб чиқаради. Дельта-хужайралардан пайдо бўладиган ўсма (соматостатинома) ҳам, худди РР-хужайралардан пайдо бўладиган ўсма сингари, кам учрайди.

Лангерганс оролчалари хужайраларидан пайдо бўладиган ўсмалар ҳозир айтиб ўтилган моддалардан ташқари гастрин, серотонин, вазопрессин, адренкортикотроп гормон, хорион гонадотропини ишлаб чиқаради. Бу ўсмаларга хос клиник синдромларнинг хилма-хиллиги ҳам шунга боғлиқ. Ана шу синдромлар орасида қуйидагилар жуда муҳим аҳамиятга эга: 1) бета-хужайралардан пайдо бўлган ўсма (инсулома)га алоқадор гиперинсулинизм, 2) гипергастринемия ёки Золлингер—Эллисон синдроми.

### **ИНСУЛОМА**

Гиперинсулинизм ҳодисасини келтириб чиқарадиган инсулома хавфсиз (солитар ва бир талай аденома) ва хавфли (рак) бўлиши мумкин. Лангерганс оролчаларининг диффуз гиперплазияси ҳам гиперинсулинизм ҳодисасига сабаб бўлиши мумкин.

Оролчалар аденомалари одатда майда (диаметри 5 сантиметр-гача), капсулага ўралган ва оқиш тугунчалар кўринишида бўлади. Гоҳида ўсма бирмунча катта бўлиши мумкин. Микроскопик тузилиши жиҳатидан ўсма улкан ҳужайра оролчалари кўринишида ёки трабекуляр тузилишга эга бўлиши мумкин. Биринчи ҳолда цитоплазмаси вакуоллашган йирик ҳужайралар уяларни ҳосил қилади. Без бўлакчалари орасида цилиндрсимон эпителий билан қопланган чиқариш йўллари бўлади. Трабекуляр тузилишга эга бўлган ўсма трабекулалар ҳосил қилувчи оч тусли йирик ҳужайралардан ташкил топади. Ҳужайралар баъзан солид тузилиш майдонларини ҳосил қилади.

Бета-ҳужайралардан пайдо бўладиган рак табиатан деструктив бўлиши билан ажралиб туради ва регионар тугунларга метастазлар беради. Электрон микроскоп билан текшириб кўрилганида неопластик ҳужайраларда, худди хавфсиз инсулома ҳужайраларида бўлганидек, юмалоқ шаклли доналар кўзга ташланади, буларда атрофи оқиш гардиш билан ўралган кўп бурчакли шаклдаги электрон зич кристаллар бўлади.

Гиперинсулинизм ҳодисаси оролчалар диффуз гиперплазияси учун ҳам характерлидир, бундай гиперплазия одатда қандли диабет билан оғриган оналардан туғилган чақалоқларда ва ёш гўдакларда кузатилади.

### **ЗОЛЛИНГЕР — ЭЛЛИСОН СИНДРОМИ**

Меъда ости безида гастринома (апудома) деган ўсма ҳам учраб туради, бу ўсмада кузатиладиган гастрин гиперсекрецияси унинг дельта-ҳужайраларига боғлиқ, деб ҳисобланади. Бу ўсма гоҳида ўн икки бармоқ ичак билан меъданинг гастрин ишлаб чиқарувчи дельта-ҳужайраларидан пайдо бўлади.

Гастринома билан меъдада кислоталар кўпайиб кетиши ва пептик яра пайдо бўлиши ўртасида боғланиш борлигини биринчи марта Золлингер ва Эллисон кўрсатиб берди. Аммо гастринома пайдо қиладиган ҳужайраларнинг табиати ҳанузгача номаълум. Соғлом одамнинг Лангерганс оролчалари ҳужайраларида гастрин топилмайди. Гастринома ҳужайралари ўзининг нозик тузилиши жиҳатидан гастрин ишлаб чиқарадиган ва нормада меъда билан ўн икки бармоқ ичакда учрайдиган ҳужайралардан ҳеч бир фарқ қилмайди.

Кўпчилик ҳолларда Золлингер—Эллисон синдроми тез метастазлар берадиган хавфли гастринома маҳалида бошланади. Гоҳи бу синдром Лангерганс оролчалари аденомаси ёки гиперплазиясига боғлиқ бўлади. Оролчалар аденомаси баъзан бошқа эндокрин безларнинг ўсмалари билан бирга давом этиб боради. Гастринома

муносабати билан пайдо бўлган пептик яра одатдаги яра касаллиги маҳалида қилинадиган даво билан қайтмайди ва аксари кўп бўлади. Классик Золлингер-Эллисон синдромида меъда ширасида кислоталар кўпайиб кетиши билан бир қаторда меъдада, гоҳо ўн икки бармоқ ичакда пептик яра пайдо бўлади. Лекин кислота миқдорининг кўпайиб кетиши ҳамisha ҳам яра пайдо бўлишига олиб боравермайди. Қоринда оғриқ пайдо бўлиб, ич суриб туриши, меъда-ичаклардан қон кетиши ва меъда шиллиқ пардаси гипертрофияга учраши мумкин.

Гастрономани олиб ташлаш меъда ширасида кислоталар кўплигининг барҳам топиб кетишига олиб келади. Лекин гастринома жуда кичик ёки жуда хавфли бўлиб, кўп метастазлар берган ҳолларда уни олиб ташлашнинг иложи бўлмайди. Ўсманинг табиатан кўп бўлишиги ҳам Золлингер—Эллисон синдромига даво қилиш ишини қийинлаштириб қўяди.

## ЖИНСИЙ ОРГАНЛАР ВА СУТ БЕЗЛАРИ КАСАЛЛИКЛАРИ

### ЭРКАКЛАР ЖИНСИЙ ОРГАНЛА- РИНИНГ КАСАЛЛИКЛАРИ

**Жинсий олатнинг ривожла-  
ниш аномалиялари ва ўсма-  
лари**

**Мояклар патологияси:**

*Мояклар ўсмалари:*

Семинома

Эмбрионал рак

Хорионэпителиома

Тератома

Сариқлик халтаси ўсмаси

**Простата бези патологияси:**

*Простатит*

*Аденома*

*Простата бези раки*

### АЁЛЛАР ЖИНСИЙ ОРГАНЛАРИ- НИНГ КАСАЛЛИКЛАРИ

**Вульва патологияси:**

*Вульвит ва ўсмалари*

**Қин патологияси:**

Ривожланиш аномалиялари

Вагинит

Ўсмалари

**Бачадон бўйни патологияси:**

*Цервицит*

*Ўсмалари*

**Бачадон танаси ва эндомет-  
рий патологияси:**

*Эндометрит*

*Аденомиоз ва эндометриоз*

*Эндометрий гиперплазияси*

**Эндометрий ва миометрий  
ўсмалари:**

*Полиплар*

*Лейомиома ва лейомиосаркома*

*Эндометрий раки*

**Фаллопий найлари патологи-  
яси**

**Тухумдонлар патологияси:**

*Яллиғланиш касалликлари*

*Кисталари*

**Ўсмалари:**

Эпителиал ўсмалар

Герминоген ўсмалар

Жинсий тортма стромаси

ўсмалари

Метастатик ўсмалар

### ҲОМИЛАДОРЛИК ПАТОЛОГИЯСИ

**Бачадондан ташқари ҳомила-  
дорлик**

**Трофобластик касаллик**

*Елбўғоз*

*Инвазив елбўғоз*

*Хорионэпителиома*

### СУТ БЕЗЛАРИ ПАТОЛОГИЯСИ

**Мастопатия**

**Мастит**

**Ўсмалари:**

*Фиброаденома*

*Папиллома ва папилляр рак*

*Сут бези раки*

### ЭРКАКЛАРДА СУТ БЕЗИ КАСАЛ- ЛИКЛАРИ



Жинсий органлар сийдик-таносил системасининг бир қисми бўлиб, жинсий ҳужайраларнинг ривожланиши ва ажралиб чиқишини, уруғланишни, шунингдек эмбрионнинг она вужудида сақланиши ва озикланишини таъминлаб беради. Жинсий безларда ишланиб чиқадиған гормонлар ёрдамида жинсий органлар бутун организмга таъсир кўрсатиб боради.

Тузилиши ва бажарадиған функцияларига қараб, жинсий органлар уч бўлимга бўлинади: жинсий безлар, жинсий йўллар ва жуфтлашиш органлари (копулятив органлар). Бундан ташқари, эркак ва аёлларнинг жинсий органлари ташқи ва ички жинсий органларга бўлинади. Эркаклар ички жинсий органлари мойаклар ва мойак ортиқлари, уруғ каналчалари, уруғ йўллари, уруғ пуфакчалари, простата бези ва сўғонсимон уретрал безлардан иборат. Эркакларнинг ташқи жинсий органларига ёрғоқ ва сийдик чиқариш канали бўлған жинсий олат, яъни закар киради. Аёлларнинг ички жинсий органлари тухумдон, бачадон ва қиндан, ташқи жинсий органлари вульвадан иборат.

Жинсий органларда бошланадиған патологик жараёнлар ҳар хил бўлади. Буларни тўртта асосий гуруҳга бўлиш мумкин: ривожланиш аномалиялари, дисгормонал жараёнлар, яллиғланиш жараёнлари ва ўсмалар.

## **ЭРКАКЛАР ЖИНСИЙ ОРГАНЛАРИНИНГ КАСАЛЛИКЛАРИ ЖИНСИЙ ОЛАТНИНГ РИВОЖЛАНИШ АНОМАЛИЯЛАРИ ВА ЎСМАЛАРИ**

Закарда ривожланиш аномалиялари кам учрайди. Патологияда сийдик чиқариш каналининг стенози ва эктопияси ҳаммадан кўра кўпроқ аҳамиятга эга. Бунда шу каналнинг ташқи тешиги закарнинг вентрал юзасига, кертмак ариқчасига, ёрғоқ ёки оралиққа (гипоспадия), ё бўлмаса, закарнинг дорсал юзаси (эписпадия)га очилиши мумкин. Закар ва сийдик чиқариш каналининг ана шундай ривожланиш нуқсони сийдикнинг нормал чиқиб туришига тўсқинлик қилади ва кейинчалик гидронефроз бошланишига ҳамда сийдик йўллариининг иккиламчи тартибда инфекцияланишига олиб боради.

Энг кўп учрайдиған ривожланиш нуқсони *препуциал халта тешигининг сезиларли даражада торайиб қолиши*, яъни **фимоздир**. Бу сийдик чиқиши қийинлашиб қолишига олиб келади ва закар бошчаси териси ҳамда кертмак ички варағининг ўткир ёки сурункали яллиғланишига (баланит ва баланопоститга) сабаб бўлади. Бунда рўй берадиған морфологик ўзгаришлар ҳар хил: одатдагича яллиғланишдан то гангренагача бориб етиши мумкин.

**Закар ўсмалари**, хусусан хавфсиз ўсмалар (фиброма, липома, гемангиома, лимфангиома) камдан-кам учрайди. Кўпроқ эпителийдан келиб чиқадиган хавфли ўсмалар учраб туради. Ўзбекистонда закар раки, худди хатна (циркумцизия) расм бўлган бошқа мамлакатлардагидек, ниҳоят даражада кам учрайди, бу нарса сперманинг онкоген хоссалари борлигидан дарак беради. Закар ўсмалари одам папилломаси вирусига ҳам боғлиқ, деб ҳисобланади.

Закар ракининг икки шакли — *экзофит ва эндофит рак* тафовут қилинади. *Экзофит ракда* қўзиқоринсимон ёки сўргичсимон ўсма ривожланади. *Ракнинг эндофит шаклида* чуқур жойлашган инфилтрат ёки яра қўринишидаги ўсма борлиги маълум бўлади. Гистологик жиҳатдан олганда ясси ҳужайрали рак кўпроқ учрайди. Рак олди касалликларига cancer in situ бўлиб ҳисобланадиган *Боуэн касаллиги* киради.

Закар раки 40 дан ошган одамларда кузатилади. Ясси ҳужайрали рак энди бошланиб келаётган даврда закар бошчаси ёки кертмак ариқчасида жойлашган кичикроқ кулранг тусли папула қўринишида кўзга ташланади. Жараён зўрайиб боргани сайин бу ўсма катталшиб, яра бўлиб кетган пиллакча қўринишига киради. Иккиламчи тартибда инфекция қўшилиши ҳам мумкин. Баъзида рак сўргичсимон ўсимталар қўринишида бўлади ёки қўзиқоринсимон шаклга киради. Унинг гистологик тузилиши бошқа жойларда учрайдиган ясси ҳужайрали рак билан деярли бир хил. Метастазлари аксари регионар лимфа тугунларида (чов ва ёнбош лимфа тугунларида) пайдо бўлади. Узоқ жойларда пайдо бўладиган метастазлари кам кузатилади.

## МОЯКЛАР ПАТОЛОГИЯСИ

Моякларда ҳар хил патологик жараёнлар: ривожланиш нуқсонлари, атрофия, гипертрофия, қон айланишининг издан чиқиши, яллигланиш, ўсмалар кузатилиши мумкин.

**Мояклар атрофияси** *моякнинг одатдаги шакли сақланиб қолгани ҳолда жуссаси кичрайиб бориши билан таърифланади*. Боланинг она қорнида ривожланиш даврида таъсир этган заррарли омилларга алоқадор эмбрионал мояк атрофияси ва мояк тўқимасига ҳар хил заррарли омиллар (оч қолиш, моякнинг чов каналида туриб қолиши, интоксикация, ўсмадан босилиб қолиши, эндокрин касалликлар, орхит ва бошқалар) таъсирида туғилишдан кейин бошланадиган, постнатал мояк атрофияси тафовут қилинади. *Моякдаги атрофик ўзгаришларнинг охириги босқичи бурама уруғ каналчаларининг тубуляр склерозга учраб, йўлининг бутунлай битиб кетишидир*.

Мояк гипертрофияси турли патологик жараёнлар: моякнинг ўралиб қолиши, яллиғланиши (орхит), мояк ўсмалари, чурралари, гидроцеле, гематоцеледа кузатилиши мумкин.

**Моякларнинг ўралиб қолиши** одатда уруғ тизимчаси ва чов канали ривожланмай қолганида кузатилади. Бунда мояк ва ортиқлари тез катталашиб, ёрғоқнинг зарарланган томонида шиш пайдо бўлади. Моякда веноз қон димланиб қолиб, интерстицийда геморрагик шиш кучайиб боради, сперматоген эпителийда дистрофик ўзгаришлар ва некроз ўчоқлари пайдо бўлади. 10—12 соатдан кейин моякда умумий некроз бошланиши мумкин.

**Гидроцеле** (мояк пардалари истисқоси) *мояк қин пардасининг париетал ва висцерал пластинкалари орасида сероз суюқлик тўпланиб бориши билан таърифланади.* Гидроцеле туғма ва турмушда орттирилган бўлиши мумкин. Туғма мояк истисқоси *мояк ёрғоққа тушганидан кейин қорин пардаси қин ўсимтасининг битиб кетмаслигига боғлиқдир.* Турмушда орттирилган гидроцелега ўсмалар, травмалар, моякнинг ўткир ва сурункали яллиғланиши сабаб бўлиши мумкин. Морфологик жиҳатдан олганда *мояк пардасида дистрофик жараёнлар, артериит, флебит, сероз парда гиперемиyasi кўзга ташланади.* Сурункали *мояк истисқосида* *мояк пардасининг қалинлашиб, варақларининг қисман битиб кетганлиги кузатилади.* Висцерал варағида грануляцион тўқима пайдо бўлади. Қин пардаси гиалинлашган коллаген толалардан иборат бўлиб қолади.

**Гематоцеле** (қонли ўсма) *мояк қин пардасининг париетал ёки висцерал пластинкалари орасида (интравагинал гематоцеле) ёки ёрғоқ тўқималарида (экстравагинал гематоцеле) қон тўпланиб қолиши билан таърифланади.* Гематоцеле одатда ёрғоқ шикастланган маҳалларда *мояк қин пардаси геморрагик яллиғланишга учраганида пайдо бўлади.*

**Моякларда қон ва лимфа айланишининг издан чиқиши** артериал ва веноз гиперемиya, шиш, ишемия, инфаркт, қон қуйилиши, шунингдек лимфа туриб қолиб, ёрғоқнинг жуда катталашиб, элфантаиз бошланиши билан ифодаланади.

**Моякларнинг ривожланиш нуқсонлари** жуда ҳар хил бўлиб, *мояклар сони ва ҳолатининг аномалиялари кўринишида ифодаланиши мумкин.* *Мояклар сонига алоқадор аномалияларга иккала моякнинг бўлмаслиги (гипогонадизм ва евнухоидизм белгилари билан ўтадиган анорхизм), бир моякнинг бўлмаслиги (монорхизм), қўшимча мояк бўлиши (полиорхизм) киради.* *Мояклар ҳолатининг аномалиялари қаторига крипторхизм, мояк эктопияси ва моя' буралиши киради.*

**Крипторхизм** *мояклар ҳолатининг ҳаммадан кўп учра' аномалиясидир.* *Моякларнинг ёрғоққа тушиб бориш жағ'*

мада она қорнидаги ҳаётнинг учинчи ойида бошланиб, бунда мойк дастлабки эмбрионал ҳолатидан кичик чаноқ бўшлиғига томон сурилиб боради. Кейинги икки ой давомида мойк чов каналидан ўтиб, ёрғоққа тушади. *Моякнинг буйрак пастки қутбидан ёрғоқ тубигача ўз табиий йўлидан ўтиб бориши, тўхталиб қолгудек бўлса, у вақтда мойк дистонияси (крипторхизм ҳодисаси) рўй беради.* Туғилиш вақтига келиб крипторхизм 20—30 фоиз ҳолларда, катта ёшли одамларда эса 0,3—0,7 фоиз ҳолларда кузатилади. Крипторхизм *туғма ва турмушда орттирилган, бир ва икки томонлама хилларга, мойк қайси жойда қолганига қараб, қорин ва чов хилларига бўлинади.*

Крипторхизмга олиб борадиган сабаблар ҳар хил. Ҳомиладорлик вақтидаги ҳар хил тератоген таъсирлар ҳам этиологик омиллардан бўлиб ҳисобланади, бу нарса она билан ҳомила гормонларининг уйғунлиги бузилиб, кейинчалик эмбрионал тўқималар, аввало мезенхимадан пайдо бўладиган тўқималарнинг табақаланиши бузилишига олиб келади. Дастлаб пайдо бўладиган анатомик ўзгаришлар — Гунтер бойламининг калта тортиб қолиши, чов каналининг торайиб қолиши мойкнинг ҳаракатланиб боришига тўсқинлик қилади. Лекин крипторхизм бошланишида гипоталамо-гипофизар система гонадотроп функциясининг бузилиши алоҳида аҳамиятга эга, шу нарса тўқималарни табақалаштирувчи гормонлар етишмовчилигига ва гонадалар дисгенезиясига олиб келади деб ҳисобланади.

Крипторхизм аксари бир томонлама бўлади. Ўрнига тушмай қолган мойк вояга етиш даврига қадар бир қадар ривожланиб боради, кейин унинг ривожланиши батамом тўхтаб қолади. Кейинги йилларда мойкда зўрайиб борадиган атрофия бошланади. Шунга айтиб ўтиш керакки, герминатив ҳужайралар табақаланишининг бузилиши боланинг икки ёшлик давридаёқ кузатилади ва 5—6 яшарлик маҳалида аниқ маълум бўлиб қолади.

13 ёшга борган маҳалда эса анатомик жиҳатдан олганда мойкда росмана атрофия бошланиб, фиброз тўқима пайдо бўла бошлайди. Микроскоп билан текшириб кўрилганида уруғ каналчалари атрофияланган эмбранаси қалинлашган бўлади. Кейинчалик эз тўқима билан алмашинади. Паренхиматоз шу атрофик ўзгаришлари Лейдигнинг интерстастрома ҳужайралари гиперплазияси билан ди.

Ҳайдиган ана шундай атрофик ўзгаришлар и бошқа патологик жараёнларда ҳам кузатилган, артериосклероз муносабати билан қон сурункали орхит маҳалида, узоқ муддат

к  
Англин  
нинг Нор

аёллар жинсий гормонлари юбориб турилганида, жигар циррозида, нур бериш таъсирида, уруғ отувчи йўл торайиб қолганида шундай бўлиши мумкин. Икки томонлама крипторхизм бутунлай бепуштликка олиб боради. Крипторхизмда турли патологик жараёнлар бошланиши мумкин: моякнинг ўралиб ва қисилиб қолиши, чов чурраси шулар жумласидандир. Моякнинг ўрнига тушмай қолиши, бундан ташқари, моякда хавfli ўсмалар, семинома, тератобластома бошланиши эҳтимолини анча кучайтиради. Патоморфологик текширишлар моякни ўрнига тушириб, маҳкамлаб қўйиш операцияси (орхипексия)ни мумкин қадар эртароқ (бола икки ёшга тўлмасдан илгари) ўтказиш кераклигини кўрсатади. Шунда атрофиянинг зўрайиб боришига йўл қуймаслик мумкин бўлади.

**Орхит** — *моякларнинг яллиғланиши* аксари иккиламчи тартибда, яллиғланиш мояк ортигидан ўтган маҳалларда ёки кўпгина касалликлар (пневмониялар, скарлатина, қорин тифи, сувчечак) асоратлари тариқасида бошланади. Эпидемик паротит, яъни тепки касаллигида кўпинча гематоген орхит бошланади (30 фоизгача ҳолларда).

Ўткир орхитда мояк катталашиб, қаттиқлашади. Микроскоп билан текшириб кўрилганда уруғ каналчалари нисбатан сақланиб қолгани, лекин интерстициал тўқимада лейкоцитар инфильтрация борлиги топилади. Кейинчалик каналчалар йиринглаб, ҳалок бўлиб кетиши мумкин. Носпецифик инфекциялар маҳалида ёки травмадан кейин бошланган ўткир яллиғланиш натижасида кузатиладиган сурункали орхитда мояк кичрайиб, стромаси лимфоцитлар ва плазмочитлар билан инфильтрланган бўлади. Специфик орхит маҳалида сил, захмга алоқадор гранулёмалар топилади. Иккала ҳолда ҳам паренхима пировард натижада фиброз тўқима билан алмашинади.

*Клиник жиҳатдан* олганда, ўткир орхит бирдан бошланиб, иситма чиқиши, мояклар соҳасида қаттиқ оғриқ пайдо бўлиб, бу оғриқнинг уруғ тизимчасига, чов канали, бел-думғаза соҳасига ҳам ўтиб туриши билан таърифланади. Мояк тез катталашиб, қаттиқ бўлиб қолади. Бош оғриғи, кўнгил айниши, қайт қилиш ҳам кузатилади. Сурункали орхит мояк соҳасида бир қадар оғриқ сезгиси бўлиши билан бирга давом этиб боради.

*Эпидидимит* — *мояклар ортигининг специфик ва носпецифик яллиғланиши*, 35—40 яшар одамларда кўп учраб туради. Носпецифик эпидидимитнинг қўзғатувчилари ҳар хил патоген ва сапрофит бактериялар бўлиши мумкин. 35—40 яшар одамларда учрайдиган эпидидимитга кўпинча гонококклар сабаб бўлса, 40 ёшдан кейин учрайдиган эпидидимит ичак таёқчаси ва *Pseudomonas*-га алоқадор бўлади. Инфекция қўзғатувчилари уруғ чиқарувчи йўллар ор-

қали, гематоген, баъзан лимфоген йўл билан мойк ортиғига ўтади. Эпидидимит жуда кўп ҳолларда простатит, уретрит билан бирга давом этиб боради. Специфик жараёнлар орасида захм, силга алоқадор эпидидимит кўпроқ кузатилади.

Носпецифик эпидидимитда интерстициал тўқимада шиш ва лейкоцитар инфильтрация пайдо бўлади. Кейинчалик абсцесслар ёки иришга ўтган жойлар пайдо бўлиши мумкин. Сурункали яллиғланиш оқибатида фиброз тўқима пайдо бўлиб, у бепуштликка олиб келиши мумкин.

Ўткир эпидидимит учун касалликнинг бирдан бошланиб, ҳароратнинг 38—40 даражагача кўтарилиши, ёрғоқ ва чов соҳасида қаттиқ оғриқ туриши характерлидир. Мойк ортиғи катталашиб, зичлашиб қолади. Ёрғоқ териси шишиб, қизариб туради. Сурункали эпидидимитда оғриқ арзимас даражада сезилади. Тана ҳарорати одатдагича бўлади, ёрғоқ териси ўзгармайди. Мойк ортиғи пича катталашиб, қаттиқроқ бўлиб қолади.

### МОЯКЛАР ЎСМАЛАРИ

Мояклар ўсмалари мойкнинг зич ва оғриқсиз катталашувининг асосий сабабларидан бири бўлиб, келиб чиқиши ва тузилиши жиҳатидан анча ҳар хил бўлиши билан ажралиб туради.

Кўпинча герминоген ўсмалар, лейдигомалар (Лейдиг хужайраларидан пайдо бўладиган ўсмалар), донатор хужайрали ўсмалар (Сертоли хужайраларидан пайдо бўладиган ўсмалар) учрайди. Герминоген ўсмалар барча мойк ўсмаларининг 95 фоизини ташкил этади ва шунинг учун ҳаммадан кўра кўпроқ аҳамиятга эга бўлиб ҳисобланади. Улар ёшлик чоғида (15—34 яшар одамларда) пайдо бўлиб, оғир ўтиши билан ажралиб туради. Лейдиг ва Сертоли хужайраларидан пайдо бўладиган ўсмалар камроқ учрайди, улар асосан хавфсиз тусда бўлади-ю, лекин кўп миқдорда ишлаб чиқарадиган стероидлари эндокринопатияга олиб келиши мумкин.

Мояк ракиннинг **этиологияси** номаълум. Ирсий мойилликнинг аҳамияти борлиги аниқланган, холос. Крипторхизм ўсма пайдо бўлиш хавфини туғдирадиган жиддий омил бўлиб ҳисобланади.

**Таснифи ва гистогенези.** Мойк ўсмалари икки гуруҳга бўлинади. *Биринчи гуруҳга* гистогенетик жиҳатдан бир типдаги ўсмалар киради. Касалларнинг 60 фоизида ана шундай ўсмалар учрайди. Буларга семинома, спермоцит семинома, эмбрионал рак, сариқлик халтаси ўсмаси, полиэмбриома, хорионэпителиома, тератома (етук, етукмас, малигнизацияланадиган тератома) киради. *Иккинчи гуруҳга* гистогенези ҳар хил элементлардан ташкил топган ўсмалар киради. Масалан, эмбрионал рак билан бирга кўшилган тератомадан иборат тератокарцинома шулар жумласидандир. Бу ўсма касалларнинг 40 фоизида учрайди.

Ўсманинг типи гонадаларнинг полипотент герминоген эпителийсининг табақаланиш даражаси ва йўналишига қараб белгиланади. Бу эпителий соматик ва трофобластик табақаланишга учраши ва ҳар хил тузилишдаги ўсмалар манбаи бўлиб қолиши мумкин.

**Семинома** бирламчи герминоген ўсмаларнинг 40 фоизини ташкил этадиган хавфли ўсма. Кўпроқ 20—40 яшар одамларда учрайди. Баъзан мойқдан ташқарида, масалан, олдинги кўкс оралиғида ёки қорин пардаси ортидаги бўшлиқда бўлади (экстрагонад семинома), бунинг сабаби герминоген эпителийнинг эмбрионал ривожланиш даврида туриб қолишидир. Ўсма тез ўсиб боришга мойил бўлади. Бу касалликда мойқ катталашган, тузилиши жиҳатидан тугун-тугун бўлиб қолади. Кесиб кўрилганида кесмаси ялтироқ, оқ рангда, бўлакчали бўлади. Микроскоп билан текшириб кўрилганда ўсманинг чегаралари аниқ билиниб турадиган ва думалоқ шаклли ядроси ўртасида жойлашган бир типдаги полигонал ҳужайралардан иборат эканлиги маълум бўлади. Бу ҳужайраларнинг цитоплазмаси оч тусли. Бир қанча ҳолларда ўсмада синтициал улкан ҳужайралар топилиши мумкин. Буларда хорион гонодотропини бўлади. Ўсманинг фиброз стромаси баъзан гранулёматоз тузилмалар ҳосил қилувчи лимфоцитлар билан инфильтрланган бўлади. Семинома лимфоген ва гематоген йўллар билан метастазлар беради.

**Сперматоцит семинома** барча семиномаларнинг 9 фоизини ташкил этади ва 50 ёшдан ошган одамларда учрайди. Бу ўсма анча катта ва сариқ рангда бўлиши билан ажралиб туради, шилимшиқсимон кўринишда, сал ғовак бўлади. Баъзан унда кисталар, некроз ўчоқлари ва қонталашлар учрайди. Микроскоп билан текшириб кўрилганида ўсмада уч хил ҳужайралар: лимфоцитсимон ҳужайралар, улкан ҳужайралар ва ўртача катталикидаги оралик ҳужайралар кўзга ташланади. Сперматоцит семинома камдан-кам метастазлар беради.

**Эмбрионал рақ** дастлаб мойқларда бўлиши, шунингдек экстрагонад тарзда (мия томирлари чигаллари, кўкс оралиғи, қорин пардаси ортидаги бўшлиқ, бурун бўшлиғида) жойлашуви мумкин. Бу ўсма чегаралари аниқ билиниб турадиган тугун кўринишида бўлиб, тўқимаси қўлга юмшоқроқ уннайди. Кулранг-оқиш рангда бўлади. Унда некроз ўчоқлари ва қонталашлар кўзга ташланади. Баъзан майда-майда кисталар учрайди. Микроскоп билан текшириб кўрилганида ўсманинг думалоқ, овал ядроли йирик полиморф ҳужайралардан ташкил топганлиги билинади, уларнинг цитоплазмаси оч тусли, вакуоллашган бўлади. Семиномадан фарқ қилиб, ўсма ҳужайраларининг чегаралари аниқ бўлмай, улар папилляр, тубуляр ва безсимон структуралар ҳосил қилади. Уларнинг стромаси заиф, эмбрионал типдаги юмшоқ мезенхимал тўқимадан ташкил топган бўлади.

**Хорионэпителиома** камдан-кам (1 фоиз ҳолларда) учрайдиган, лекин жуда хавфли ўсма. Эндигина бошланиб келаётганида кичкина бўлади ва шунинг учун қўлга уннамайди ҳам. Юқори даражада хавфли бўлиши билан таърифланади, гематоген йўл билан барвақт метастазлар беради. Ўсма тўқимаси микроскопик тузилиши жиҳатидан синтициотрофобластга ўхшаб кетади. Цитоплазмаси оч тусли ва ядроси пуфакчасимон бўладиган полигонал шаклдаги Лангерганс ҳужайралари ва синтициал эпителий ҳужайраларидан иборат бўлади. Бу эпителий ҳужайралари вакуоллашган мўл цитоплазмаси ва полиморф шаклдаги йирик ядроси бўлиши билан таърифланади. Уларда хорион гонадотропини бўлади. Хорион эпителиомада хорион ворсинкалари, ўсма стромаси ва қон томирлари бўлмайди. Ўсма тўқимасида некрозга учраган катта-катта жойлар ва қонталашлар кўзга ташланади.

**Тератома** — бир, икки ёки уч эмбрионал варақдан келиб чиқувчи бир нечта хилдаги тўқималардан ташкил топган мураккаб ўсма. Герминоген ўсмалар жумласига ҳам киради. Моякларда, тухумдонларда бўлиши, шунингдек экстрагонад тарзда учраши мумкин. Гистологик тузилишига кўра етук, етилмаган ва малигнизацияланаётган тератома тафовут қилинади.

*Етук тератома* хавфсиз ўсма бўлиб, метастазлар бермайди, яхлит (солид) ёки кистасимон тузилишга эга бўлади. Микроскоп билан текшириб кўрилганида солид хилининг яхши табақалашган нерв, мускул, тоғай, ёғ тўқимасининг ҳужайра элементларидан, бетартиб жойлашган кўп қаватли ясси эпителий, бронхоген эпителий билан ичак эпителийсидан таркиб топганлиги маълум бўлади. Кистасимон тузилишдаги етук тератомада битта ёки бир нечта кисталар учрайди, улар кулранг-сарик тусли лойқа суюқлик, шилимшиқ ёки ёғга ўхшаш бўтқасимон суюқликка тўлиб туради. Киста ичида жунлар, тишлар, тоғай парчалари бўлиши мумкин.

*Етилмаган тератома* солид ёки солид-кистоз тузилишга эга бўлиши мумкин. Хамирсимон, кулрангнамо-оқ тусда бўлиши билан ажралиб туради. Кесиби кўрилганида майда-майда кисталар ва шилимшиқ бойлаган жойлар кўзга ташланади. Микроскопик текширишда етилмаган ичак эпителийси, респиратор эпителий ва эмбрион варақларининг бошқа хосилалари пролиферацияга учраган ўчоқлар кўзга ташланади. Кези келганда хавфли тусга кирадиган ўсма бўлиб ҳисобланади.

*Малигнизацияланаётган тератома* ниҳоят даражада кам учрайдиган ўсма. Нуқул катта ёшли одамларда бўлади ва ҳар хил хавфли ўсма, масалан, ясси ҳужайрали рак, шилимшиқ ишлаб чиқарувчи аденокарцинома ва саркома элементларидан таркиб топади. Тузилиши ҳар хил бўлади. Кесиби кўрилганида кисталар, тоғай, суяк ва миксоматоз тўқима ўчоқлари борлиги кўзга ташланади.



**Сариклик халтаси ўсмаси** — орхобластома — асосан тўрт ойликдан 3,5 ёшгача бўлган болаларда учрайди ва мойклар барча ўсмаларининг I фозини ташкил этади. Катта ёшли одамларда жуда кам учрайди ва эмбрионал рак элементлари аралаш ўсмдан иборат бўлади.

Сариклик халтаси ўсмаси ҳар хил шаклдаги, табақалашмаган жўн ҳужайралардан ташкил топади. Шу ҳужайралар орасида безсимон, папилляр ва солид структураларни ҳосил қилувчи эпителиоид, кубсимон ва цилиндрсимон ҳужайралар учрайди. Иммунопероксидаза усули билан текшириб кўрилганида ўсма ҳужайраларида альфа-фетопротеин топилади.

**Аралаш ўсмалар** 40 фоз ҳолларда учрайди ва икки ёки бундан кўра кўпроқ гистологик типдаги мойк ўсмаларидан тузилган бўлади. Эмбрионал ракка қўшилган тератома ҳаммадан кўра кўпроқ учрайди.

**Клиник манзараси.** Мойклар ўсмасининг гистогенезидан қатъий назар, барвақт маълум берадиган белгилари мойкнинг оғримасдан туриб катталашиб бориши ва зичлашиб қолишидир. Мойклар ўсмалари одатда барвақт метастазлар беради ва уларнинг метастазлари аввалига лимфоген йўл билан ўтади. Дастлабки метастазлари умумий ёнбош артерияси билан аорта бўйлаб жойлашган лимфа тугунларида топилади. Кейинчалик улар ўмров усти ва кўкс оралигидаги лимфа тугунларида ҳам пайдо бўлади. Фақат лимфоген йўл билан метастазлар бериш семинома учун характерлидир. Гематоген метастазлари кейинчалик юзага келади ва ўпка, бош мия, суяклар ҳамда бошқа органларда топилади. Баъзи мойклар ўсмалари — эмбрионал рак, хорионэпителиома, аралаш ўсмалар илк муддатлардаёқ гематоген йўл билан метастазлар берадики, шунинг учун ҳам касаллар врачга мурожаат қилган маҳалларида уларнинг ўпкаси ва жигарида метастазлари бўлади.

Мойклар ўсмалари ривожланиб боришининг уч босқичи тафовут қилинади: I босқичи — мойклар доирасида ўсма пайдо бўлиши билан таърифланади, II босқичида — ретроперитонеал лимфа тугунларида метастазлар топилади, III босқичида — метастазлар ретроперитонеал тугунлардан ташқарида ёки диафрагмадан юқорида бўлади.

Радиоиммун усулларни қўлланиб, сийдикда хорион гонадотропинини, қонда альфа-фетопротеинни топиш диагностик жиҳатдан муҳим аҳамиятга эгадир. Мана шу биологик фаол моддалар миқдорининг кўпайиб кетиши хорионэпителиома, эмбрионал рак ва тератома учун характерлидир. Соф семиномаларда хорион гонадотропини билан альфа-фетопротеин миқдори кўпаймайди.

Мойклар ракиннинг *оқибати* ҳар хил бўлиб, ўсманинг гистологик хилига ва клиник босқичига боғлиқдир. Семиноманинг оқибати бирмунча хайрли, чунки бу ўсма радиоактив нурларга сезгир бўлади ва кечки муддатларда метастазлар беради.

## ПРОСТАТА БЕЗИ ПАТОЛОГИЯСИ

Простата безининг энг кўп учрайдиган патологияси жумласига шу безининг яллиғланиши (простатит), простата безининг тугунли гиперплазияси (аденомаси) ва раки киради.

### ПРОСТАТИТ

*Простатит* — яъни простата безининг яллиғланиши — ўткир ва сурункали, специфик ва носпецифик бўлиши мумкин. Кўпинча ёш ва ўрта яшар эркакларда учрайди. Бу касалликнинг бошланишида ҳар хил омилларнинг аҳамияти бор, шуларнинг орасида инфекция асосий ўринда туради. Ўткир простатитга ичак таёқчаси ва бошқа грамусбат бактериялар сабаб бўлади. Сурункали простатитга микобактериялар, гонококклар, трихомонадалар, микоплазма, хламидалар сабаб бўлиши мумкин.

Простатит кўпинча сийдик чиқариш канали орқа бўлими ва қовуқнинг яллиғланиши билан бирга давом этиб боради. Инфекция простата безига каналикуляр йўл билан (сийдик чиқариш каналининг простата қисмидан), гематоген ва лимфоген йўллар билан ўтади.

*Ўткир простатит* без тўқимасида майда-майда абсцесслар кўринишида ёки паренхимаси билан стромасида юзага келган диффуз лейкоцитар инфильтрация кўринишида кўзга ташланувчи йирингли яллиғланиш билан таърифланади. Без йўлларида полиморф ядролу лейкоцитлар, кўчиб тушган ҳужайралар пайдо бўлади. Простата бези катталашиб, илвиллаб қолади.

*Сурункали простатитда* без катталашган, ғадир-будур, баъзи жойлари қаттиқ, баъзи жойлари юмшоқ бўлади. Интерстицийда лимфогистиоцитар инфильтратлар кўп учрайди, макрофаглар тўпланиб, кисталар ва чандиқ тўқима ҳосил қилади.

*Специфик простатит* тегишли гранулёмалар ҳосил бўлиши билан таърифланади.

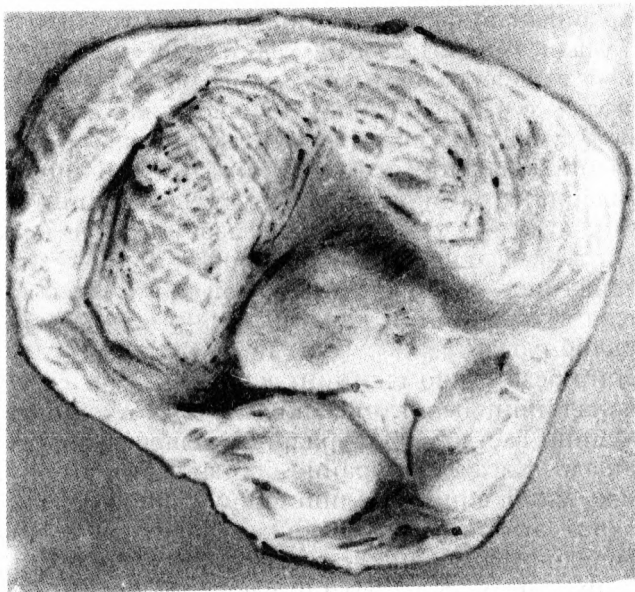
Простатитнинг **клиник манзараси** ҳар хил. Оралиқ ва думғаза соҳасида оғриқ бўлиши, пешобнинг ўзгариши (тез-тез заҳартанг қилиши, сийишнинг қийинлашиб қолиши) характерлидир. Ўткир простатитда ҳарорат 38—40° С гача кўтарилиб, одам қалтирайди, умумий интоксикация белгилари пайдо бўлади. Мадада парaproстатик клетчаткага ёки оралиқ клетчаткасига ёриб чиққанида аҳвол оғирлашади. Сурункали простатит аксари симптомсиз ўтади.

### АДЕНОМА

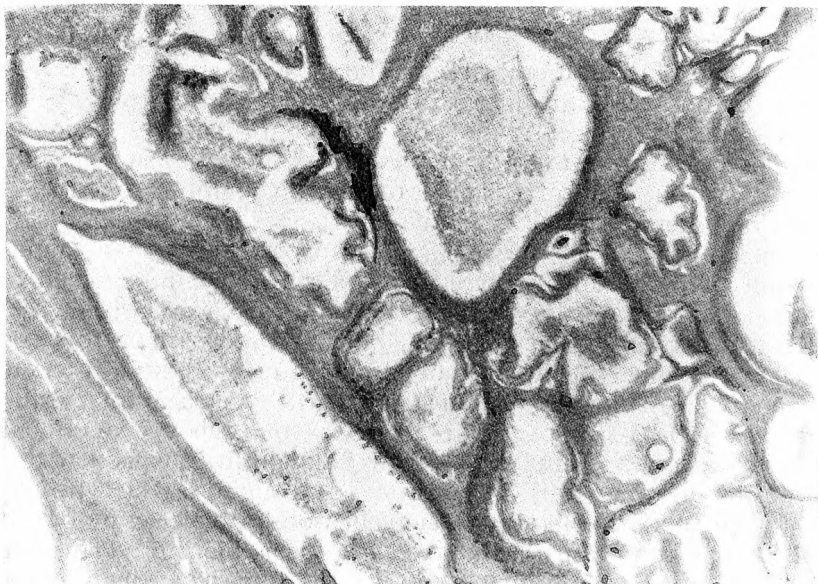
*Простата безининг тугунли гиперплазияси* — яъни аденомаси (*синонимлари* — аденоматоз дисгормонал простатопатия) — простата безининг краниал қисмидан пайдо бўладиган хавфсиз ўсмадир. Аксари 50 ёшдан кейин бошланади ва ёш улғайган сари зўрайиб боради.

**Этиологияси ва патогенези** номаълум, лекин аденома эндокрин сабабларга кўра пайдо бўлади деган назарияни кўпгина олимлар эътироф қилади. Тестостероннинг биологик фаол метаболити — дигидротестостерон простата бези гиперплазиясини бошлаб берадиган медиатордир, деб тахмин қилинади. Айти вақтда эстрогенлар простата безининг дигидротестостерон таъсирига сезгирлигини кучайтиради, бунда дигидротестостерон ўсишни кучайтирувчи модда тариқасида таъсир кўрсатади. Маълумки, ёш улғайган сайин қонда эстрогенлар миқдори кўпайиб, тестостерон ишланиб чиқиши камайиб кетган бўлса ҳам, простата безининг паренхимасига андрогенлар кўпроқ таъсир ўтказишига сабаб бўлади.

**Патологик анатомияси.** Типик ҳолларда простата бези катталашади, оғирлиги 60—100 г га бориб қолиши мумкин (70-расм). Микроскопик жиҳатдан олганда простата бези аденомасининг *безсимон, фиброз-мускулли ва аралаш хиллари* тафовут қилинади. *Безсимон хилида* аденоматоз тугунлар бир-бирига зич жойлашган ва шохланиб (71-расм), талайгина крипталар ҳамда сўрғичли ўсимталар ҳосил қиладиган безлардан иборат бўлади. Бу безлар 1—2 қават юқори призматик эпителий ҳужайралари билан қопланиб туради. Безларнинг чиқариш йўлларида қуюқлашиб қолган секрет, амилоид таначалари, лейкоцитларнинг тўплamlари кўзга ташланади. Без стромаси ҳужайра элементлари кам ва лим-



70- расм. Простата аденомаси (простата безининг тугунчали гиперплазияси).



71- расм. Простата аденомасининг безсимон хили.

фоцитлар билан инфильтрланган фиброз-мускулли тўқимадан иборат бўлади. Фиброз строма қалинлашиб кетган бўлса, буни простата беши фиброаденомаси дейилади. *Аденоманинг фиброз-мускулли хили* кўпгина тугунлар ҳосил бўлиши билан таърифланади. Бу тугунлар ҳужайра элементларига ва мускул типига ҳужайраларга бой бўлган толали тўқимадан тузилган бўлади. Ана шу тугунларнинг бағрида ясси ёки кубсимон эпителий билан қопланган, жуда жўн тузилган найчаларни кўриш мумкин. Простата беши тўқимасида, гиперплазиянинг хилидан қатъий назар, майда-майда ишемик некроз ўчоқлари кўзга ташланади. Булар метаплазияга учраган кўп қаватли ясси эпителий ҳужайралари билан ўралиб туради.

Простата беши аденомасининг **клиник манзараси** сийдик чиқариш каналининг нечоғлик сиқилиб, битиб қолишига боғлиқ. Касалликнинг дастлабки даврларида пешоб арзимас даражада қийинлашади. Касаллик зўрайиб борган сайин дизурия ҳодисалари ҳам кучайиб, сийдик келиши қийинлашиб қолади. Қовуқ ва ундан юқоридаги сийдик йўлларида сийдик димланиб қолиши цистит, пиелонефрит ва гидронефроз бошланишига йўл очади. Аденоманинг энг оғир асорати бирдан сийдик тутилиб қолишидир.

## ПРОСТАТА БЕЗИ РАКИ

Простата беzi раки ҳаммадан кўп учрайдиган хавфли ўсма бўлиб, эркаклар ўлимининг сабаби сифатида ўпка ракидан кейинги иккинчи ўринни эгаллайди. Бу рак одатда 50 ёшдан кейин пайдо бўлади ва 75 яшар одамлар орасида ҳаммадан кўра кўпроқ учрайди.

**Этиологияси ва патогенези.** Простата беzi карциномасининг этиологияси ва патогенези унчалик аниқ эмас. Кексалик маҳалида кузатиладиган эндокрин мувозанатнинг бузилиши аҳамиятга эга, деб тахмин қилинади. Моякни олиб ташлаб, касалга эстрогенлар билан даво қилишнинг ижобий натижа бериши шу назариянинг тўғрилигига ишора қилади. Ўсма эпителий ҳужайраларининг юзасида гормонларга реакция кўрсатувчи стероидларга рецепторлар бўлиши ҳам, афтидан, аҳамиятга эга. Эпидемиологик текширишларнинг натижалари атрофдаги муҳит омиллари таъсири, шунингдек ирсий мойиллик ҳам карцинома пайдо бўлишида аҳамиятга эга эканлигини кўрсатади.

**Патологик анатомияси.** Рак, одатда простата безининг периферик томонларидан бошланади. Лекин ўсма мультицентрик тарзда ўсиб, кейинчалик яхлит ўсмага айланиши ҳам мумкин. Оддий кўз билан қаралганида ўсма аксари простата безидан ҳеч бир фарқ қилмай туради, лекин бир қадар қаттиқроқ ва сарғиш тусда бўлиши билан ажралиб туриши ҳам мумкин.

Простата раки без йўллари ва ацинусларининг эпителийсидан пайдо бўлади ва аксари ҳар хил даражада табақалашган ҳужайралардан ташкил топади. Гоҳо солид тузилишга эга бўлган ва ясси ҳужайрали рак учрайди. Юқори даражада табақалашган аденокарцинома нормадагидан кўра бирмунча майда ва зич жойлашган ацинуслардан иборат бўлади. Улар бир қават кубсимон шаклдаги эпителий билан қопланган. Аденокарциноманинг бу турини тугунчали гиперплазиядан ажратиш қийин. Ўсма ҳужайраларининг томирларга, периневрал ва периваскуляр бўшлиққа, шунингдек капсулага ҳам ўтиб бораётганини кўрсатаётган белгиларнинг бўлиши простата беzi ракини аниқлаб, тўғри диагноз қўйишга имкон беради. Табақалашмаган аденокарциномада малигнизацияланган эпителий ҳужайралари безсимон тузилмалар ҳосил қилмасдан туриб, без стромасига бир текис ёйилиб боради. Ҳужайралар атипик тузилишга эга бўлади. Ўсма стромаси яхши билиниб туради ва фиброз тўқимадан иборат бўлгани учун анча қаттиқ бўлади.

Аденокарцинома лимфоген ва гематоген йўллар билан метастазлар беради. Лимфоген йўл билан регионар лимфа тугунларига метастазлар бериши ўсма ривожланишининг бирмунча илк даврларида ҳам кузатилади. Гематоген йўл билан метастазланишда кўпинча суяк системаси зарарланиб, суяклар емирилиб боради

(остеокластик рак) ёки, аксинча, янги суяк тўқимаси пайдо бўлиб туради (остеопластик рак).

Простата беzi раки қовуқнинг орқа девори ва уруғ пуфакчаларига ҳам ўсиб киради, сийдик йўллари босиб кўяди. Мана шу ҳол сийдик тутилиб қолиб, сийдик йўллари кенгайиб кетишига ва гидронефроз бошланишига олиб келади.

**Клиник манзараси** ўсманнинг катта-кичиклиги, метастазлари бор-йўқлигига боғлиқ. Простата беzi ракиннинг тўрт даври тавофут қилинади: биринчи даври симптомларсиз ўтади ва микроскопик текширишдагина ўсма борлиги аниқланади. Рақнинг шу даврида даво қилинмаса, у 20 фоиз ҳолларда метастазлар беради. Иккинчи даврида рақ тўғри ичак орқали пайпаслаб кўрилганида маълум бўлади. Лекин ўсма кичкина ва простата беzi перифериясида жойлашган бўлиши билан ажралиб туради. Бу даврда сийдик чиқариш канали босилиб қолмайди ва шу муносабат билан пешоб ҳам айнамайди. 35 фоиз ҳолларда регионар лимфа тугунларига метастазлар беради. Рақнинг учинчи ва тўртинчи даврлари беморда сийдик тутилиб қолиб, пешоб қийинлашуви билан таърифланади. Тўғри ичак ва оралиқда пайдо бўладиган оғриқлар касаллиқнинг бирмунча кечки симптомларидир. Унинг клиник симптомлари рақнинг қўшни орган ва тўқималарига ўсиб киргани ва метастазлар пайдо бўлганига ҳам боғлиқдир.

## АЁЛЛАР ЖИНСИЙ ОРГАНЛАРИНИНГ КАСАЛЛИКЛАРИ

Аёллар жинсий органларининг касалликлари жуда кўп ва хилма-хилдир, шу муносабат билан ушбу бўлимда уларнинг асосий хиллари кўздан кечирилади.

### ВУЛЬВА ПАТОЛОГИЯСИ

Вульвада учрайдиган патологик жараёнларни қуйидаги хилларга ажратиш мумкин: яллиғланиш жараёнлари, дистрофик жараёнлар, кисталар, ўсмалар.

**Вульва яллиғланиши** — **вульвитлар** кўпинча қин яллиғланиши билан бирга қўшилиб, вульвовагинит кўринишида давом этиб боради ва стафилококklar, стрептококklar, ичак таёқчаси, трихомонада туфайли пайдо бўлиши мумкин. Баъзан гонококklar, оқиш спирохета, вируслар, замбуруғлар ҳам вульвовагинитга сабаб бўлади. Вульва териси ва қин шиллиқ пардасининг зарарланиши (ёрилиши, чақаланиши, яраланиши) вульвовагинитга йўл очади. Бачадон бўйнидан патологик ажралмалар келиб туриши (масалан, рақ емирилаётган маҳалда) ёки сийдикнинг инфекцияланган бўлиши ҳам вульвовагинит бошланишида маълум рольни ўйнайди. Вуль-

вовагинит вульва ҳамда қин шиллиқ пардасининг шишиб, қизариб туриши, шунингдек йирингли ёки йирингли-сероз шилимшиқ келиб туриши билан таърифланади. Касаллик оғир ўтганида вульва соҳасида эрозиялар пайдо бўлиши мумкин. Микроскоп билан текшириб кўрилганида нейтрофиллардан иборат инфильтрация ва шиш борлиги маълум бўлади.

**Вульва дистрофиясини** ҳозир вульва эпителийсининг табиатан ўсма қаторига кирмайдиган ўзгаришидир деб ҳисобланади, у иккита асосий жараённи ўз ичига олади: 1) шиллиқ парданинг атрофияга учраб, субэпителиал фиброз (лишай склероз) бошланиши; 2) эпителийда инфильтрация бошланиб, гиперкератоз (тангачали гиперплазия) пайдо бўлиши. Бу иккала жараён бирга кўшилиб давом этиши ва вульва шиллиқ пардасининг турли қисмларини зарарлантириши мумкин.

*Лишай склероз* кўпроқ климакс давридаги аёлларда кузатилади. Вульванинг шиллиқ пардасигина эмас, балки ҳар қандай жойдаги тери ҳам зарарланади. Патогенези номаълум. Эпидермиснинг юпка тортиши дерма фибрози билан давом этиб боради, дермада мононуклеарлардан иборат периваскуляр яллиғланиш инфильтрацияси борлигини ҳам топиш мумкин. Зарарланган жойлар оқиш тусли силлиқ пилакчалар ёки папулалар кўринишида кўзга ташланади, булар баъзан бир-бирига кўшилиб кетади. Уларнинг юзаси силлиқ ёки пергаментга ўхшаш бўлади. Вульва шиллиқ пардасининг ҳаммаси зарарланганида жинсий лаблар атрофияланган, қаттиқ, зич бўлиб қолади, бу қинга кириш йўли торайиб қолишига олиб келади.

Вульва эпителийсининг *тангачали гиперплазияси* кўпинча гиперкератоз билан бирга давом этиб боради. Эпителий қалинлашиб, базал ва тикансимон қаватдаги ҳужайраларининг митотик фаолиги кучаяди. Дермада лейкоцитар инфильтрация кузатилади. Вульва эпителийси гиперплазиясининг бу хили учун ҳужайралар атипияси характерли эмас. Атипик эпителиал ҳужайралар пайдо бўлганида бунди дисплазия деб айтиш керак.

## ВУЛЬВА ЎСМАЛАРИ

Вульва ўсмалари орасида кондилома, Пежет касаллиги, карцинома (инвазив ва инвазивмас карцинома) кўпроқ учрайди.

**Вульва кондиломаси** иккита асосий биологик шаклга бўлинади: пилчираб турадиган сербар папула кўринишидаги кондилома ва ўткир учли кондилома. Буларнинг биринчиси захмнинг иккинчи даври учун характерли бўлиб, салгина кўтарилиб турган ясси тузилма кўринишида кўзга ташланади. Бирмунча кўпроқ учрайдиган ўткир учли кондилома папилляр тузилишга эга бўлиши ёки сўрғичсимон ўсимталар кўринишида топилиши мумкин. Вульва

кондиломаси битта ёки бир талай бўлиши мумкин. Диаметри бир неча миллиметрдан бир неча сантиметргача етади, туси қизил-пуштидан пуштинамо-жигарранг тусгача боради.

Микроскопик текширишда гиперплазияланган эпителий билан қопланган ворсинкали бириктирувчи тўқима топилади. *Ўткир учли кондиломани ажратиб турадиган энг муҳим гистологик белгиси эпителиал хужайралар ядроларининг полиморф бўлиб, цитоплазмасининг перинуклеар вакуолланишидир (койлоцитоз)*. Ана шундай хужайраларнинг пайдо бўлиши уларнинг одам папилломаси вирусси билан инфекцияланганлигини кўрсатувчи патогномоник белги бўлиб ҳисобланади. Ўткир учли кондиломаларнинг пайдо бўлиши иккита (6 ва 11) вирус генотипига боғлиқ деб ҳисобланади. Бундай вирус жинсий йўл билан юқади, шунинг учун ўткир учли кондиломалар эркакларда ҳам закарининг бошчаси ва анал тешиги атрофида учрайди.

Кондиломалар рак олди жараёни эмас, лекин вульва ва бачадон бўйни ички эпителиал раки ўчоқлари билан бирга учраши мумкин. Кондиломадан ажратиб олинган вирус генотипи рак ўсма-сидан ажратиб олинган вирус генотипидан фарқ қилади.

**Вульванинг Пежет касаллиги** сут безлари Пежет касаллигидан кўра анча кам учрайди. Одатда вульванинг катта лабларида жойлашган қизил тусли зич ёки тугун-тугун тузилма кўринишида кўзга ташланади. Юзаси баъзан яра бўлиб кетган (эрозияланган) бўлади. Пежет касаллигининг патогномоник гистологик белгиси эпидермис доирасида тарқоқ ёйилган анапластик ўсма хужайраларидир. Улар якка-якка бўлиши ёки кичик-кичик гуруҳлар ҳосил қилиши мумкин. Ядроси атрофида оч тусли гардиши бўлади. Бу хужайралар узок вақт давомида эпидермис доирасида туради. Пежет хужайралари субэпителиал қаватга ўтиб кетадиган бўлса (инвазия), касалликнинг оқибати анча ёмонлашади.

**Вульванинг инвазивмас карциномаси ёки in situ карциномаси.** Бу ўсма Боуэн касаллиги деб ҳам юритилади ва макроскопик жиҳатдан олганда тери лейкоплакиясига ёки қизғиш-кўнғир тусли папулага ўхшаб кетади, булар катта ва кичик жинсий лабларда, клитор ёнида ёки перианал соҳада пайдо бўлиши мумкин. Микроскопик тузилиши ҳар хил. Бир қанча ҳолларда эпителий ичидаги хужайраларнинг бир қадар атипияга учрагани ва эпителийнинг базал қаватида нормал митозлар сони кўпайиб қолгани кўзга ташланади. Бошқа ҳолларда хужайралар атипияси ва анаплазияси кескин ифодаланган бўлади. Патологик митозлар ҳам учрайди. Лекин эпителиал ўсма хужайраларининг дермага ўтиши кузатилмайди.

Бу ўсманинг *клиник кечиши*, худди макро- ва микроскопик тузилиши сингари, ҳар хил. 5—10 фоиз ҳолларда, айниқса ёши қайтиб қолган аёлларда ёки иммунитет танқислиги бўлган маҳалларда ўсма хавфли тус олади. Бошқа ҳолларда қайтиб кетиши ҳам



мумкин. Бачадон бўйни ўсмасининг генезида бўлганидек, вульва ўсмасининг генезида ҳам оддий герпес вируси муайян аҳамият касб этади, деб ҳисобланади.

**Вульванинг инвазив раки** камдан-кам, асосан ёши 50 дан ошган аёлларда учрайди. Кўпгина ҳолларда вульва кондилломалари ва атрофик жараёнлари билан бирга қўшилиб давом этиб боради. Инвазив рак аксари ясси ҳужайрали рақдир. Гоҳо меланокарцинома, аденокарцинома, базал ҳужайрали рак кузатилади. Ясси ҳужайрали рак энди бошланиб келаётган маҳалларда бир оз кўтарилиб турадиган кичикроқ зичлашма кўринишида кўзга ташланади. Кейинчалик шу жой яра бўлиб кетади. Микроскоп билан текшириб кўрилганида кератогиалинли тиканлари бўлган, яхши табақалашган ҳужайралар топилади. Бу хилдаги ўсма анча эрта метастазлар беради. Инвазив вульва ракиннинг этиологиясида оддий герпес вируси билан папилломалар вирусининг катта аҳамияти бор, деб ҳисобланади.

### ҚИН ПАТОЛОГИЯСИ

Қин, яъни вагинанинг якка ҳолда касалланиши камдан-кам учрайди. Қинда бошланадиган патологик жараёнлар аксари иккиламчи тартибда авж олади ва вульва, бачадон бўйни, тўғри ичак ҳамда қовуқ патологияси билан боғлиқ бўлади. Қиннинг бирламчи касалликлари жумласига *туғма аномалиялари, вагинит, бирламчи ўсмаларини* киритиш мумкин.

**Қиннинг туғма аномалиялари** кўп эмас, улардан қиннинг бутунлай бўлмаслиги (қин аплазияси), қин битуви, қиннинг иккита бўлиши ва Гартнер йўллариининг кисталари бир қадар учраб туради.

**Вагинит** — *яъни қин шиллиқ пардасининг яллиғланиши* — аксари чақалоқларда ёки вульвит билан қўшилган ҳолда ёш жувонларда учрайди (вульвовагинит). Вагинит кўзгатувчилари оддий герпес вируси, гонококк, трихомонадалар, кандида, хламидиялардир. Вагинитда, унинг сабабидан қатъий назар, эритема, шиллиқ пардада юзаки эрозия кузатилади. Оддий герпес вируси туфайли бошланган вагинитда шиллиқ пардада ичи тиниқ суюқлик билан тўлган парчалар топилади, шулар ёрилганида шиллиқ пардада эрозиялар ҳосил бўлади. Замбуруғлар туфайли бошланган вагинитлар учун чириб тушган сутга ўхшаш ажралма келиб туриши характерлидир, трихомонозда экссудат табиатан кўпикли бўлади ва сарғиш-яшил туси билан ажралиб туради. Специфик вагинитда қин шиллиқ пардасида характерли гранулёматоз яллиғланиш бошланади. Сурункали носпецифик вагинитда шиллиқ парда атрофияси кузатилади.

**Қин ўсмалари**, айниқса хавфсиз ўсмалари (фибромиома, аденоз, папиллома, гемангиома) кам учрайди. Хавфли ўсмаларидан

ясси хужайрали рак, гоҳо аденокарцинома (оқиш хужайрали аденокарцинома) учраб туради. Қин ўсмалари фақат 2—3 фоиз ҳоллардагина табиатан бирламчи бўлади ва одатда қизларда ҳамда оналари ҳомиладорлик маҳалида диэтилстильбестрол гормони ичган аёлларда кузатилади. Бу ўсма баъзан 30—40 ёшдан кейин пайдо бўлади. Иккиламчи ўсмалардан вагинада хорионэпителиома, сарқома учрайди.

## БАЧАДОН БЎЙНИ ПАТОЛОГИЯСИ

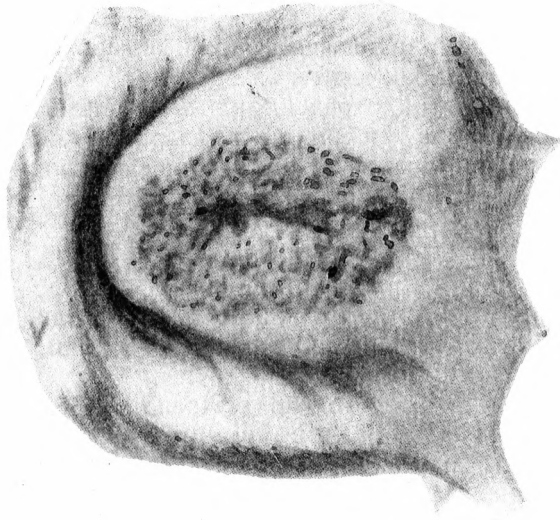
Бачадон бўйнида ҳар хил патологик жараёнлар рўй бериши мумкин, шулардан туғма аномалиялар, яллиғланиш жараёнлари ва ўсмалар кўпроқ учраб туради. Бачадон бўйнининг хавфли ўсмалари 5 фоиз ҳолларда аёллар ўлимига сабаб бўлишини айтиб ўтиш керак. *Бачадон бўйнининг туғма аномалияларидан* унинг гипоплазияси, иккита бўлиши (бу аномалия аксари бачадоннинг иккиталиги билан бирга учрайди), бачадон бўйнида тўсиқлар бўлиши учраб туради. Бундан ташқари, бачадон бўйни атрезияси, стенози ҳам кузатиладики, бундай стеноз бачадон бўйнининг торайиб қолишига ёки бутунлай битиб кетишига олиб келади. Бачадон бўйнининг битиб кетиши фарзанд кўрмасликка ё гематометрийга сабаб бўлиши мумкин.

## ЦЕРВИЦИТ

*Цервицит — бачадон бўйни шиллиқ пардасининг яллиғланиши — специфик ва носпецифик хилларга бўлинади. Специфик хилларига захм, сўзак, силга алоқадор цервицитлар киради. Кўпинча носпецифик цервицит учрайди, бунга ичак таёқчаси, стрептококклар, стафилококклар сабаб бўлади. Туғруқ маҳалида, асбоблар билан текшириш вақтида бачадон бўйнининг ёрилиши, гипоестрогенемия ва гиперэстрогенемия бачадон бўйни патологиясида маълум аҳамиятга эга.*

Носпецифик цервицит ўткир ва сурункали бўлиши мумкин. *Ўткир цервицитнинг* кўзғатувчиси стрептококк ёки стафилококкдир. Бунда яллиғланиш жараёни эндоцервикс шиллиқ пардасининг юза қатламлари ва унинг безларида бўлади (эндоцервицит). Шиллиқ парда қизариб, шишиб туради.

*Сурункали цервицитда* жараён экзоцервиксга ҳам ўтади. У шиллиқ парданинг салгина қизариб, шишиб чиқишидан бошланади. Цилиндрсимон эпителийнинг кўп қаватли ясси эпителийга ўтиш жойида (бачадон бўйни каналининг ташқи тешиги яқинида) шиллиқ парда донатор тусга киради. Яллиғланиш жараёни сезиларли даражада бўлганида эрозиялар ва яралар пайдо бўлиши мумкин.



72- расм. Бачадон бўйнининг сохта эрозияси.

Бундай ҳолларда ўзгармай турган оч пушти рангли шиллик пардада тўқ қизил тусли жойлар кўзга ташланади. Эндоцервикс эпителийси микроскоп билан текшириб кўрилганида полиморф ядролу лейкоцитлар аралаш моноцитар инфильтрация кўзга ташланади. Мана шу яллиғланиш инфильтрати бачадон бўйнининг қин қисмига ўтиши (эндоцервикс) ва шилимшиқ безларига ҳам ёйилиши мумкин. Сурункали яллиғланиш узоқ давом этганида эпителий ба-тамом метаплазияга ва ҳатто дисплазияга учраши мумкин.

Рўй берадиган гистологик ўзгаришларга қараб, эрозияларнинг икки тури тафовут қилинади: 1) туби грануляциян тўқимадан иборат бўлган *чин эрозия* ва 2) экзоцервикснинг кўп қаватли эпителийсидаги раҳнани цилиндрсимон эпителий тўлдириб турган *сохта эрозия*. Аини вақтда бачадон бўйни каналининг ташқи тешиги атрофида оч қизил ҳалқалар кўзга ташланади (72-расм). Цервицитлар маҳалида баъзан эндоцервикал безлар кенгайиб, суюқ ёки коллоид суюқлик билан тўлиб турган кисталар ҳосил бўлади (ovulla Nabothi). Бошқа эрозияларда цилиндрсимон эпителий билан қопланган сўрғичсимон ўсимталар пайдо бўлади. Баъзи ҳолларда эрозиялар соҳасида кўп қаватли ясси эпителий пайдо бўлиб, безларнинг йўлига кириб боради ва цилиндрсимон эпителийни сиқиб чиқаради, бунини янглишиб, ясси хужайрали рак деб ўйлаш мумкин. Бачадон бўйни шиллик пардасининг сурункали яллиғланишида баъзан лимфоид фолликулалар пайдо бўлади (фолликулар цервицит).

Цервицит ўз ҳолича ҳали рак олди жараёни деб ҳисобланмайди, лекин эпителий дисплазияга учраб, унда сохта эрозиялар юзага келган бўлса, буни рак олди касаллиги деб ҳисоблаш мумкин. Бачадон бўйни шиллиқ пардасининг яллиғланиш туфайли бўртиб чиқиши натижасида ёки ёрилган жойларининг чандиқ бўлиб қолгани натижасида бачадон бўйни шиллиқ пардаси қин бўшлиғига ағдарилиб чиқиши мумкин, эктропион деб шуни айтилади.

### **БАЧАДОН БҮЙНИ ЎСМАЛАРИ**

Бачадон бўйни ўсмалари жуда ҳар хил бўлади. Бироқ, полиплар ва ясси ҳужайрали рак кўпроқ учраб туради, ушбу бобда биз шуларни кўриб чиқамиз.

**Полиплар** 2—5 фоиз ҳолларда учрайди ва баъзи-баъзида қон кетиб қолишига сабаб бўлиши мумкин. Улар, одатда, эндоцервикал каналда юзага келади. Оёқчали бўлиши, диаметри 3 см гача борадиган ярим сферик ёки сферик шаклдаги тузилма кўринишида бўлиши мумкин. Баъзан бачадон каналида пайдо бўлиб, бачадон бўйнининг йўғонлашиб кетишига ёки ташқарига чиқиб қолишига олиб келади. Полиплар юмшоқ бўлиши билан ажралиб туради. Микроскоп билан текшириб кўрилганида фибромиксоматоз стромаси кўзга ташланади, унда кенгайиб кетган эндоцервикал безлар бўлади. Полиплар эпителийси цилиндрсимон бўлиб, шилимшиқ ишлаб чиқаради. Сурункали яллиғланиш бошланганида цилиндрсимон эпителий кўп қаватли ясси эпителийга айланиб, яра бўлиб кетиши мумкин. Малигнизация ҳодисаси камдан-кам учрайди.

### ***Бачадон бўйни раки***

Бачадон бўйни раки ўлим сабаби тариқасида аёлларда учрайдиган хавфли ўсмалар орасида 7—8 ўринда туради. Бу рак инвазив ёки *in situ* карцинома (жойида қолган рак) бўлиши мумкин. Эпителий ичидаги рак аксари 30 ёшлар чамасидаги аёлларда учраса, инвазив рак 40 яшар ва бундан катта аёлларда учрайди.

Жинсий ҳаётни барвақт бошлаш, кўплар билан жинсий алоқада бўлиш бачадон раки бошланиш хавфини соладиган омиллар бўлиб ҳисобланади. Ижтимоий-иқтисодий даражаси паст бўлган, фоҳишалик кенг тарқалган мамлакатларда бу рак кўпроқ учрайди. Аксари кўп туққан аёлларда, шунингдек эри хатна қилинмаган аёлларда кузатилади.

**Этиологияси ва патогенези.** Бачадон бўйни ракининг пайдо бўлиш сабаблари ҳанузгача етарлича ўрганилмаган. Кўпгина олимлар оддий герпес вируси (II типдаги) билан одам папилломаси вирусининг аҳамияти бор деб ҳисоблашади. Одам папилломаси-

нинг 6 ва 11 вируси генотипи туфайли пайдо бўладиган кондилло-малар рак прекурсорлари бўлиб ҳисобланади. Бироқ, раkning ривожланишида ва дисплазиясида шу вируснинг бошқа генотиплари (16, 18, 31) ҳам аҳамиятга эга. Одам папилломаси вирусининг шу генотиплари бошқа канцерогенлар (Ко-канцерогенлар) билан биргаликда таъсир қилади, бошқа вируслар ва ноқулай ташқимухит омиллари шундай канцерогенлар бўлиши мумкин деб тахмин қилинади.

Ракнинг авж олиб боришида бир нечта босқич тафовут қилинади. *I босқичи* бачадон бўйни эпителийсининг энгилгина дисплазияси ёки ясси кондилома билан таърифланади. *II босқичида* ҳар хил катталиқда бўладиган, полиморф ядроли хужайралар пайдо бўлади. Лекин митозлар одатда нормал ҳолда қолиб, фақат базал қаватда кўзга ташланади. Ўртача даражадаги дисплазиянинг манзараси ана шу ўзгаришлардан иборат бўлади. Бачадон бўйни эпителийсининг *I* ва *II* босқичларида кузатиладиган структура ўзгаришлари қайтар бўлади. *Ракнинг III босқичида* дисплазия сезиларли даражага етиб, хужайралар атипиклиги кучайиб боради. Улар полиморф, ядролари гиперхром бўлади, эпителий қутблилигини йўқотади. Ҳамма ҳолларда ҳам нормал, ҳам патологик митозлар кўзга ташланади, улар ҳатто эпителий юза қаватининг хужайраларида ҳам бўлади. Лекин атипик хужайралар стромага ўтмайди, балки «жойида қолган рак»ни ҳосил қилади (эпителий ичидаги рак). Жараённинг кейинги *IV босқичи* инвазив рак деб ҳисобланади, унинг ривожланиши *I* босқични ҳам кўшиб ҳисоблаганда бир неча йил (10—15 йил)ни ташкил этади.

**Патологик анатомияси.** Дисплазия ва рак кўпинча цилиндрсимон эпителийнинг кўп қаватли ясси эпителийга айланиш жойида, яъни ташқи тешик ҳалқасининг атрофида пайдо бўлади. Эпителий ичидаги ракни ҳатто *III босқичида* ҳам кўз билан кўриб, аниқлаб олиш қийин. Фақат биопсия йўли билан текшириш раkning бу турини аниқлаб олишга имкон беради.

Инвазив рак уч хил шаклда кўзга ташланиши мумкин: 1) кўзи-қоринсимон рак, 2) яра (ўсма ўртаси некрозланишидан пайдо бўлган яра), 3) эндофит равишда ўсиб, пастдаги стромага ҳам кириб борадиган инфильтратив рак. Инвазив рак яқин атрофдаги тўқима ва органларга (сербрат бойлам, тўғри ичак, қовуққа) ўсиб кириши, сийдик йўлини бекитиб қўйиши мумкин. Кейинчалик лимфоген ва гематоген метастазлари пайдо бўлиб, рак парааортал лимфа тугунлари, ўпка, суяклар, жигарга ҳам тарқалиши мумкин. Гистологик тузилиши жиҳатидан кўпинча (95 фоиз ҳолларда) бачадон бўйнининг ясси хужайрали раки, камроқ ҳолларда аденокарцинома кузатилади.

**Клиник манзараси.** Эпителий ичидаги раkning *I босқичи* симптомсиз ўтади ва кольпоскопия маҳалида кўзга ташланиши мум-

кин. Инвазив рақ баъзи-баъзида қиндан қон келиб туриши, лейкорейя, жинсий алоқа маҳалида оғриқ сезилиши ва пешоб айниши билан бирга давом этиб боради. Пайпаслаб кўрилганида ва кўзгу солиб текширилганида рақ борлигини топиш осон. Диагнозни тасдиқлаш учун биопсия йўли билан текшириш ўтказиш зарур.

Бачадон бўйни ракиннинг маҳаллий асоратлари — иккала сийдик йўли босилиб, бекилиб қолиши, рақнинг қовуқ ёки тўғри ичакка тешиб чиқиши кўпинча ўлимга сабаб бўлади. Касалликнинг оқибати рақнинг босқичига ва ўз вақтида даво қилинишига боғлиқ.

## БАЧАДОН ТАНАСИ ВА ЭНДОМЕТРИЙ ПАТОЛОГИЯСИ

Эндометрий ва миометрида бошланадиган патологик жараёнлар гинекологияда асосий ўринни эгаллайди. Булар жуда ҳар хил, шу муносабат билан уларнинг асосийлари ва ҳаммадан кўп учрайдиган хилларини кўриб чиқамиз, булар орасида *эндометритлар, эндомиоитлар, дисгормонал гиперпластик жараёнлар ва ўсмалар* алоҳида ўринни эгаллайди.

### ЭНДОМЕТРИТ

Эндометрий одатда инфекцияларга чидамли бўлади. Шунинг учун эндометрийнинг ўткир яллиғланиши аксари аборт, туғруқлардан кейин ва йўлдош тўла тушиб кетмаган маҳалларда бошланади. Касалликнинг асосий кўзгатувчилари стрептококклар ва стафилококклардир. Сурункали эндометрит кўпроқ учрайди, унинг кўзгатувчилари хламидиялар, микоплазма, токсоплазма, микобактериялар, цитомегаловирусдир. Бачадон ичига қўйиладиган спираллар ҳам эндометрит бошланишига сабаб бўлиши мумкин. Чунки уларнинг узоқ муддат бачадон ичида туриши иккиламчи инфекция қўшилишига йўл очади.

Эндометритлар кўзгатувчисининг хилига қараб *специфик ва носпецифик хилларга* бўлинади. *Носпецифик эндометритда* шиш пайдо бўлиб, нейтрофиллар устун турган яллиғланиш инфильтрацияси бошланади. *Специфик эндометрит* учун гранулёматоз яллиғланиш характерлидир. Сурункали яллиғланишда эндометрий безлари пролиферацияси кузатилади ва эндометриал строма плазматик ҳужайралар билан инфильтрланади.

### АДЕНОМИОЗ ВА ЭНДОМЕТРИОЗ

*Аденомиоз эндометрий базал қатламнинг миометрийга ўсиб кириши билан таърифланади.* Бунда мускул тутамлари орасида эндометрий стромаси ёки безларидан, ёхуд буларнинг иккаласидан иборат уялар юзага келади, уларда қон ва гемосидерин топилмайди,

бу уларнинг функционал фаоллиги йўқлигидан дарак беради. Аденомиозда бачадон девори қалинлашиб кетади. Аденомиоз клиник жиҳатдан дисменорея билан, қориннинг пастида оғриқ туриши ва меноррагиялар билан таърифланади.

*Эндометриоз бирмунча оғирроқ патология бўлиб, фертилик, дисменорея бўлиши, кичик чаноқда оғриқ туриши билан бирга давом этиб боради.* Турли органларда тузилиши ва функцияси жиҳатидан эндометрийга ўхшаб кетадиган тўқималар пайдо бўлиши билан таърифланади.

*Генитал ва экстрагенитал эндометриоз тафовут қилинади. Генитал эндометриозда бачадон, бачадон найлари, тухумдонлар (73-расм), ретроцервикал Дуглас бўшлиғи, бачадон бўйни, қин, думгаза-бачадон ва думалоқ бойламлар, ташқи жинсий органлар, кичик чаноқдаги қорин пардасида эндометрий ўчоқлари топилади. Экстрагенитал эндометриоз камроқ кузатилади ва лимфа тунгунлари, буйрак, ўпка, плевра, диафрагма, қўл ва оёқларнинг зарарланиши билан бирга давом этиб боради.*

**Эндометриознинг этиологияси ва патогенези** аниқ эмас. Бироқ, ушбу патологияга олиб борадиган сабабларни изоҳлаб беришга уринувчи бир қанча назариялар бор. Уларнинг биринчиси *регрессия назарияси* бўлиб (баъзилар буни имплантацион назария деб аташади), ҳайз қони бачадон найлари бўйлаб ретроград тарзда тушиб қолганида ундаги эндометрий элементларининг кичик чаноқ ва қорин бўшлиғи органларига пайвандланиб қолишидан эндо-



73- расм. Генитал эндометриоз, тухумдонлардаги эндометрий ўчоқлари.

метриоз пайдо бўлади, деб тушунтиради. Лекин бу назария, масалан, ўпка, лимфа тугунлари эндометриозининг қай тариқа бошланишини тушунтира олмайди. *Иккинчи назария метапластик назариядир*, у эндометриоз бошланишини целомик эпителийнинг табақаланиб, эндометрийга айланиб қолишига боғлиқ, деб талқин қилинади. Шу билан бирга бу назария экстрагенитал эндометриознинг қандай бўлишини тушунтириб бера олмайди. *Учинчи назария — лимфоген ва гематоген диссеминация назарияси* ҳам эндометрий элементларининг экстрагенитал тарзда пайвандланишини изоҳлаб бера олмайди.

Бу касалликнинг бошланишида жинсий гормонлар синтези бузилиб, эстрон ва эстрадиол кўпайиб кетиши, шунингдек иммунитетга алоқадор ўзгаришлар бўлиши катта аҳамиятга эга деб ҳисобланади.

**Патологик анатомияси.** Эндометриозда эндометрий аденомиоздагидан фарқ қилиб, ўз функциясини адо этиб боради ва ҳайз циклларига характерли структура ўзгаришларига учраб туради. Ҳайз маҳалида ундан қон кетади, ҳомиладорлик вақтида эса децидуал тўқима ўсиб боради. Шу муносабат билан эндометрий ўчоқларида қон бўлади ва улар зарарланган сероз пардаларининг юзасида ётган сарғиш-жигарранг тугунчалар ёки имплантатлар кўринишида кўзга ташланади. Уларнинг катталиги диаметридан ўлчаганда 1 см дан 2 см гача боради. Тухумдонларда улар субкортикал тарзда ёки йирик кисталар кўринишида жойлашган қизғиш ўчоқлар ҳолида бўлади. Бу кисталар қонга ёки шоколад тусидаги суюқликка тўлиб туради. Улар диаметридан ўлчанганда 8—10 см га бориши мумкин. Қон ивиб, уюшиб борган маҳалда атрофдаги органлар билан битишмалар ва чандиқлар пайдо бўлиши, шунингдек Дуглас бўшлиғи ва тухумдон найларининг қорин бўшлиғи томонидаги учи битиб кетиши мумкин.

Микроскопик жиҳатдан олганда эндометриоз учта асосий белги билан: 1) эндометриал безлар бўлиши, 2) эндометрий строма-сининг бўлиши, 3) гемосидерин пигменти бўлиши билан таърифланади. Жуда вақтидан ўтиб кетган ҳолларда диагностика қийинлашиб қолади. Чунки эндометрий тўқимаси бутунлай носпецифик фиброз тўқима билан алмашиб қолган бўлиши мумкин.

Генитал эндометриознинг **клиник манзараси** ҳар хил бўлиб, жараённинг қаердалигига боғлиқ. Бачадон найлари ва тухумдонларда чандиқ тўқима пайдо бўлганида қориннинг пастки квадрантида нохуш сезгилар кучайиб боради ва аёл кейинчалик бепушт бўлиб қолиши ҳам мумкин. Дефекация маҳалида оғриқ туриши жараённинг тўғри ичак деворига ҳам ўтганидан дарак беради. Қовуқ ва бачадон зарарланган бўлса, жинсий алоқа маҳалида оғриқ бўлиб туради. Эндометриоз кичик чанокқа қон кетиши, бачадон атрофида битишмалар бўлиши туфайли дисменорея ва кичик чанокда оғриқ туриши билан бирга давом этиб боради.



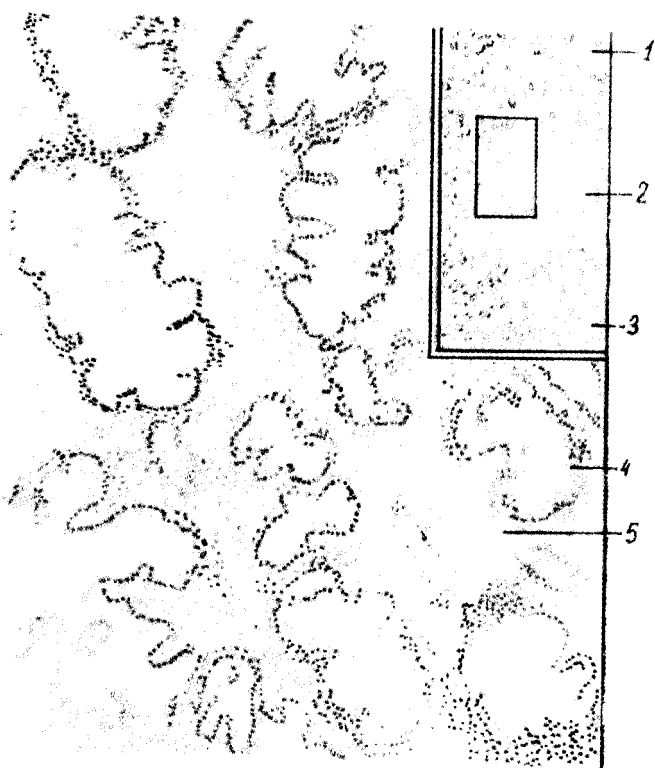
## ЭНДОМЕТРИЙ ГИПЕРПЛАЗИЯСИ

Аёллар патологиясининг муаммоларидан бири — бу ҳайз даврида (меноррагия), ҳайзлар орасидаги даврда (метроррагия) бачадондан қон кетиб туриши ва овулятор қон кетишидир. Бачадондан шу тариқа қон кетиши ҳолларига кўпинча эндометрий полиплари, лейомиома, лейомиосаркома, эндометритлар, эндометриозлар, шунингдек эндометрий гиперплазияси асосий сабабчи бўлади. Бундан ташқари, бачадондан қон кетишининг дисфункционал хиллари ҳам тафовут этилади, бундай ҳолларда органик ўзгаришлар рўй бермайди, дисфункционал қон кетиш ҳоллари тухумдонлар функцияси бузилганига, шунингдек гипофиз, буйрак усти безлари ва қалқонсимон без зарарланганига боғлиқ бўлиши мумкин. Бундай қон кетиш ҳоллари тухумдон ўсмалари, семизлик, руҳий стресслар маҳалида, жисмоний жиҳатдан ҳаддан ташқари зўр келган маҳалларда (масалан, узоқ масофага югурувчи спортчилар ва балериналарда) ҳам кузатилиши мумкин. Эндометрийнинг ановулятор ўзгаришлари, сабабидан қатъий назар, эндометрий раки пайдо бўлиш эҳтимолини оширади.

Юқорида айтиб ўтилганидек, бачадондан қон кетишининг сабабларидан бири эндометрий гиперплазиясидир. У энг кўп тарқалган патологик жараён бўлиб, овариал-ҳайз циклининг издан чиққанлигини акс эттиради. Эндометрий гиперплазиясининг уч хили бор: 1) кистоз (ёки оддий), 2) аденоматоз (ёки мураккаб) хили ва 3) атипик хили. Эндометрий гиперплазиясининг ҳозир айтиб ўтилган хиллари шу патологик жараённинг авж олиб боришидаги уч даврни: энгил, ўртача ва атипик гиперплазияни акс эттиради деб ҳисобланади. Атипик гиперплазия рак олди касаллиги бўлиб, унинг оқибати ёмон.

Эндометрий гиперплазияси гиперэстрогенемияга, тухумдонларнинг эстроген ишлаб чиқарувчи тухумдон ўсмалари, буйрак усти безлари пўстлоғи функциясининг кучайишига боғлиқ деб ҳисобланади. Тухумдонлар поликистозиди, овуляция сурункасига бузилган маҳалларда кўпроқ кузатилади. Экзоген эстрогенлар узоқ ишлатилган маҳалларда ҳам бошланиши мумкин.

**Патологик анатомияси.** Эндометрийнинг кистоз гиперплазияси безларининг кескин катталашуви ва эндометрийнинг қалинлашуви билан таърифланади. Микроскоп билан текшириб кўрилганида оддий тузилишга эга бўлиб, цилиндрсимон ва кубсимон эпителий билан қопланган, лекин кистага ўхшаб кенгайиб турган безлар гиперплазияси кўзга ташланади (74-расм). Строма гиперплазияси ҳам топилади. Эпителийда ҳам, стромада ҳам нормал митозлар ўртача миқдорда бўлади. Эндометрий безларининг гиперплазияга учрамасдан туриб кистага ўхшаб кенгайиб кетиши климакс даврида ҳам кузатилиши мумкинлигини айтиб ўтиш ке-



74- расм. Эндометрий гиперплазияси:

1— эндометрийнинг функционал қавати; 2— эндометрийнинг зич қавати; 3— бачадон бўйнининг мускулли қавати; 4— эндометрий стромаси; 5— эндометрий безлари.

рак, бунда строма атрофик бўлади. Бу ўзгаришлар *кексаликка алоқадор кистоз атрофия* деб ҳисобланади.

*Эндометрийнинг аденоматоз гиперплазияси* эндометрийнинг қалинлашиб кетиши билан таърифланади. Оддий кўз билан текшириб кўрилганида кисталар топилмайди. Лекин полипсимон ўсимталар кўзга ташланиши мумкин. Микроскоп билан текширилганида шакли ва катталиги жиҳатидан бир-биридан фарқ қиладиган безлар сонининг кўпайиб қолгани маълум бўлади. Цилиндрсимон ва кубсимон шаклдаги эпителий хужайралари бир неча қатор бўлиб жойлашади. Стромада ҳам гиперплазия бошланади.

*Эндометрийнинг атипик гиперплазияси* оддий кўз билан қаралганда аденоматоз гиперплазиядан фарқ қилмайди. Бироқ, микроскоп билан текшириб кўрилганида анчагина фарқлар борлиги маълум бўлади. Безлар сони кўпайган, уларнинг шакли ва катталиги ҳар хил бўлади, бир-бирига зич тақалиб туради. Безларни

қопловчи эпителий ҳужайралари ядролари гиперхром, катталиги ва шакли бошқача эканлиги билан ажралиб туради. Булар сўрғичсимон ўсимталар ҳосил қилади. Митозлар жуда кўп бўлади. Бир қанча безларда эпителий ичидаги рак (in situ карцинома) учун характерли бўлган, анаплазияга учраган атипик ҳужайраларни кўриш мумкин. Гиперплазиянинг бу хили инвазив ракка айланиб кетиши мумкин.

### **ЭНДОМЕТРИЙ ВА МИОМЕТРИЙ ЎСМАЛАРИ**

Эндометрий ва миометрийнинг ҳаммадан кўп учрайдиган ўсмалари қаторига эндометрий полиплари, раки ва лейомиома киради. Бундан ташқари, мезодермал генезли ўсмалар ҳам учрайди. Бу ўсмаларнинг барвақт пайдо бўладиган клиник белгиси бачадондан қон кетишидир.

### **ЭНДОМЕТРИЙ ПОЛИПЛАРИ**

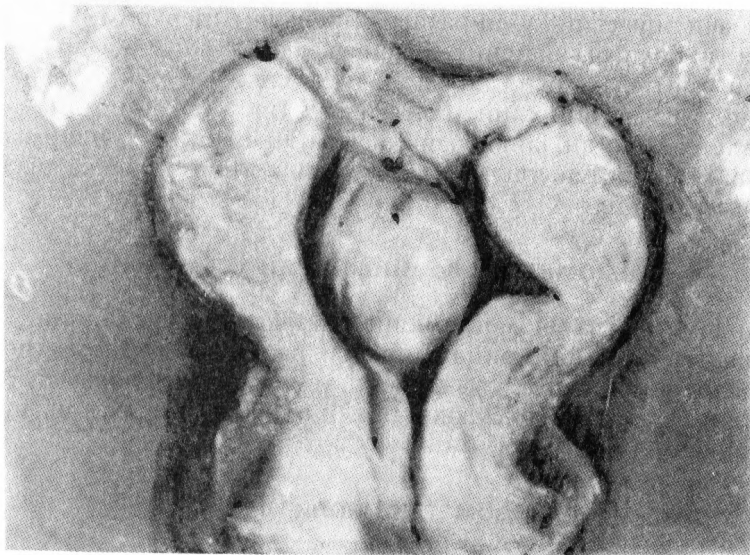
Эндометрий полиплари одатда ярим сферик шаклда ва аҳён-аҳёнда оёқчали бўлади ҳамда бевосита эндометрий сиртида ўтиради. Уларнинг диаметри 0,5—3 см га боради. Бачадон шиллиқ пардасининг йирик полиплари бачадон бўшлиғида осилиб туриши мумкин. Микроскоп билан текшириб кўрилганида полип строма-си эндометрийдан иборат, эпителий билан қопланган, ҳужайраси цилиндрсимон шаклда, лекин анча шишган бўлади. Эндометрий безлари кўпгина ҳолларда кистага ўхшаб кенгайиб кетади. Эндометрий полиплари кўпинча климакс даврида учрайди.

### **ЛЕЙОМИОМА ВА ЛЕЙОМИОСАРКОМА**

*Лейомиома — миометрийдан чиқадиган хавфсиз ўсма бўлиб, аёлларнинг фарзанд кўрадиган даврида ҳаммадан кўп учрайди.*

**Этиологияси ва патогенези** номаълум. Шу билан бирга лейомиоманинг пайдо бўлиши эстрогенлар секрецияси кучайишига боғлиқ деб ҳисобланади, ҳомиладорлик даврида лейомиоманинг катталашиб бориши ва менопаузада унинг кичрайиб қолиши шундан дарак беради. Лейомиома миометрийнинг силлиқ мускулларидангина эмас, балки меъда-ичак йўли, бронхлар, тери, томирлар деворидаги силлиқ мускуллардан ҳам пайдо бўлиши мумкин. Кўпинча бачадонда учрайди.

Лейомиома қўлга қаттиқ уннайдиган, кулранг-пуштинамо ёки оқиш тусда бўладиган, аниқ чегараланиб турадиган тугун кўринишида кўзга ташланади. Бу ўсмада, одатда, капсула бўлмайди. Катталиги ҳар хил: олча данагидан тортиб, чақалоқ бошидек бўлиши ҳам мумкин.



75- расм. Бачадоннинг субмукоз лейомиомаси.

Жойлашган ўрнига қараб, сероз парда тагида бўладиган *субсероз лейомиома*, миометрий бағридан жой оладиган *интрамурал* ва эндометрийнинг шундоққина тагида бўладиган *субмикоз лейомиома* тафовут қилинади. Субсероз лейомиома оёқчали бўлиши ва дўмбайиб қорин бўшлиғига чиқиб туриши мумкин. Камдан-кам ҳолларда у ичак қовузлогига ҳам бирикиб туриши мумкин. Лейомиоманинг бачадондан ажралиб чиқиб кетган ҳоллари ҳам тасвирланган (паразитлик қилувчи лейомиома). Субмикоз лейомиома худди полипга ўхшаб бачадон бўшлиғига дўмбайиб чиқиб туриши мумкин (75-расм). Жуда катта бўлиб кетган лейомиоманинг ўрта қисми некрозга учраб, сарғиш-жигарранг тусга киради. Некроз ўчоғи катталашиб, ўсманинг ўзида киста ҳосил бўлишига олиб келиши мумкин. Климакс даврида лейомиома кичрайиб, коллаген толалар кўпайиши ҳисобига қаттиқроқ бўлиб қолади. Бундан ташқари, ўчоқли ёки тотал петрификация ҳодисалари ҳам кузатилади.

Микроскопик жиҳатдан олганда бу ўсма бир-бирига чатишиб кетган силлиқ мускул ҳужайралари дасталари, фиброз, кальцификация, ишемик некроз ва қонталашлар бўлиши билан таърифланади. Менопаузада силлиқ мускул ҳужайралари атрофияга учрайди.

Лейомиома симптомсиз ўтиши мумкин, лекин кўпинча бачадондан қон кетиб туришига сабаб бўлади.

*Лейомиосаркома — миометрийнинг силлиқ мускулларидан ўсиб чиқадиган хавfli ўсма бўлиб, камроқ учрайди. У тўғридан-тўғри миометрийдан пайдо бўлади ва лейомиомадан бошланиши шубҳали, деб ҳисобланади. Оддий кўз билан текшириб кўрилганда бу ўсма: 1) бачадон деворини инфилтрлайдиган ёпишқоқ масса кўринишида, 2) бачадон бўшлиғига осилиб турган полипсимон тузилма кўринишида ёки 3) чегаралари аниқ бўлган тугунсимон тузилмалар кўринишида кўзга ташланиши мумкин. Микроскоп билан текшириб кўрилганида силлиқ мускул ҳужайраларининг табақалашуви ҳар хил даражада эканлиги маълум бўлади. Лейомиома ҳужайраларига ўхшаб кетадиган яхши табақалашган ҳужайралар ҳам, табақалашмаган саркомага ўхшаш анапластик ҳужайралар ҳам учрайди. Митозларнинг кўп бўлиши характерлидир.*

### ЭНДОМЕТРИЙ РАКИ

Эндометрий раки ёши 40 дан ошган аёлларда кузатилади, унинг энг кўп учрадиган даври 55—65 ёшдир. Бу рак: 1) семизликда, 2) диабет касаллиги маҳалида (ёки глюкозага бўлган толерантлик бузилганда), 3) фарзанд кўрмаган аёлларда, 4) гипертензия маҳалида кўпроқ кузатилади.

Эндометрий ракидан аввал узоқ давом этган эстрогенемия таъсири остида эндометрийда аденоматоз гиперплазия бошланиши аниқланган. Даво мақсадида эстрогенларни ишлатиш эндометрий раки пайдо бўлиш эҳтимолини кучайтирадиган жиддий омилдир.

**Патологик анатомияси.** Бу ўсма *in situ* карциномадан бошланади. Ўсиб боргани сайин кўзга ташланадиган бўлиб қолади. У бачадон деворини бир текис инфилтраб, эндофит тарзда ўсиб бориши мумкин. Бунда бачадон девори қалинлашиб кетади. Ўсма экзофит тарзда ўсганида кўзиқорин кўринишида эндометрий юзасидан кўтарилиб туради. Пайпаслаб кўрилганида қўлга юмшоқ уннаши, некроз ўчоқлари борлиги билан ажралиб туради. Бу рак баъзан миометрийдан ўтиб, сероз пардага етиши ва бачадон атрофидаги тузилмаларга тарқалиши мумкин. Регионар лимфа тугунларига метастазлар бериши характерлидир. Олис жойлардаги метастазлари бирмунча кечроқ пайдо бўлади.

Эндометрий раки кўпчилик (85 фоиз) ҳолларда ўзининг гистологик тузилиши жиҳатидан аденокарцинома тоифасига киради. Безлар ҳар хил шаклдаги (цилиндрсимондан тортиб кубсимон шаклгача) атипик эпителий билан қопланган бўлади. Ҳужайралар табақаланиш жиҳатидан ҳам бир-биридан фарқ қилади. Уларнинг бир қисми секретор фаолиятга эга бўлади. Гоҳи гистологик жиҳатдан олганда бошқача бўладиган хиллари — аденоакантома ва аденокарцинома билан бирга кўшилган ясси ҳужайрали рак ҳам учрайди. Аденоакантома цилиндрик эпителийнинг метапластик

трансформацияга учраб, кўп қаватли ясси эпителийга айланиб қолгани билан таърифланади. Шу эпителийнинг кўп қаватли хужайралари етилган, яхши табақалашган бўлади. Лекин ўсма ўзини худди аденокарциномадек тутати. Аденоясси хужайрали рак ҳам кам табақалашган кўп қаватли ясси эпителий хужайраларидан, ҳам без эпителийси хужайраларидан тузилган бўлади. Энг хавфли ўсмалардан бўлиб ҳисобланади.

Худди бошқа хавфли ўсмалар сингари эндометрий раки ҳам, ўсма хужайраларининг табақаланиш даражасига ва касаллик аниқланган маҳалда унинг қайси босқичга кирганлигига қараб, тоифаларга ажратилади. Масалан, I босқичдаги эндометрий раки ҳаммадан кўра кўпроқ табақалашган, III босқичдаги рак эса ҳаммадан кам табақалашган ўсма деб ҳисобланади. Касалликнинг босқичи ўсманинг нечоғлик тарқалганига қараб белгиланади. Чунончи, I босқичдаги рак фақат бачадон танаси доираси билан чекланган бўлади. II босқичда бачадон танаси билан бачадон бўйнида ўсма борлиги топилади. III босқичда ўсма бачадон доирасидан ташқарига чиқади ва кичик чаноқ доирасида бўлади. IV босқичда ўсма кичик чаноқдан ташқарига ҳам тарқалади.

**Клиник манзараси.** Эндометрий ракининг энг илк симптоми лейкорей ва вақти-вақти билан бачадондан қон кетиб туришидир. Бу ҳодисалар эндометрийда эрозиялар ва яралар борлигини акс эттиради. Касаллик зўрайиб борган сайин бачадон катталашаверади, бунини пайпаслаб кўриш йўли билан ҳам аниқласа бўлади. Ўсма бачадондан ташқарига тарқалган маҳалда бачадон қўзғалмас бўлиб қолади. Дастлабки метастазлари регионар тугунларида топилади. Ўсма гематоген йўл билан тарқалганида жигар, ўпка сингари оқсиздаги органларда ҳам метастазлар пайдо бўлади. Касалликнинг оқибати раkning нечоғлик табақалашганига ва диагнози аниқланган маҳалда қайси босқичга кирганига боғлиқ. Раkning I босқичи ўз вақтида аниқланиб, жарроҳлик йўли билан, нур ва гормонлар бериб, тегишлича дavo қилинганда 5 йилгача яшаб қоладиган беморларнинг сони 90 фоизни ташкил этса, касалларнинг IV босқичида бу рақам 20 фоизни ташкил этади.

## ФАЛЛОПИЙ НАЙЛАРИ ПАТОЛОГИЯСИ

Бачадон найларида бирламчи патологик жараён жуда камдан-кам ҳолларда учрайди. Фаллопий найларининг бирламчи касалликларидан уларнинг яллиғланиши (сальпингит) ва ўсмаларига аҳамият бермоқ лозим. Бачадон найларида бачадондан ташқари ҳомиладорлик ва эндометриоз ҳам бошланиши мумкин.

*Сальпингитни* асосан бактериялар — стафилококklar, стрептококklar, гоҳо гонококklar, ичак таёқчаси, микобактериялар

қўзғатади. Носпецифик сальпингит бирдан бошланади, инфекция бачадон найлари деворига тез ўтиб олиб, гематоген йўл билан бошқа орган ва тўқималарга — миянинг юмшоқ пардаларига, бўғимлар, юрак қопқоқларининг тавақаларига ҳам тарқалиши мумкин. Камдан-кам учрайдиган силга алоқадор сальпингит, одатда, силга алоқадор эндометрит билан бирга давом этиб боради. Сальпингит тана ҳарорати кўтарилиши, қорин пастади оғриқ бўлиши билан ўтади. Жигар ҳам жараёнга қўшилганида (перигепатит бошланганида) қориннинг ўнг томонидаги устки квадрантида ҳам оғриқлар пайдо бўлиши мумкин. Сальпингит асорати тариқасида гидросальпингс пайдо бўлиши, бачадон найлари битиб кетиши мумкин, бачадон найларининг битиб қолиши пуштсизликка олиб боради.

Бачадон найларида бирламчи ўсмалардан аденокарцинома пайдо бўлиши мумкин, афсуски, бундай аденокарцинома аниқланган маҳалда фурсат жуда ўтган бўлади.

### **ТУХУМДОНЛАР ПАТОЛОГИЯСИ**

Тухумдонларда учрайдиган патологик жараёнлар жуда ҳар хил бўлиб, ривожланиш нуқсонлари, дисгормонал касалликлар, яллиғланиш касалликлари, паразитар касалликлар, кисталар ва ўсмаларга бўлинади. Ривожланиш нуқсонлари жумласига: гонадалар дисгенезияси (жинсий безлар ривожланишининг туғма нуқсони), қўшимча тухумдонлар бўлиши, тухумдоннинг ажралиб иккига бўлиниб туриши киради.

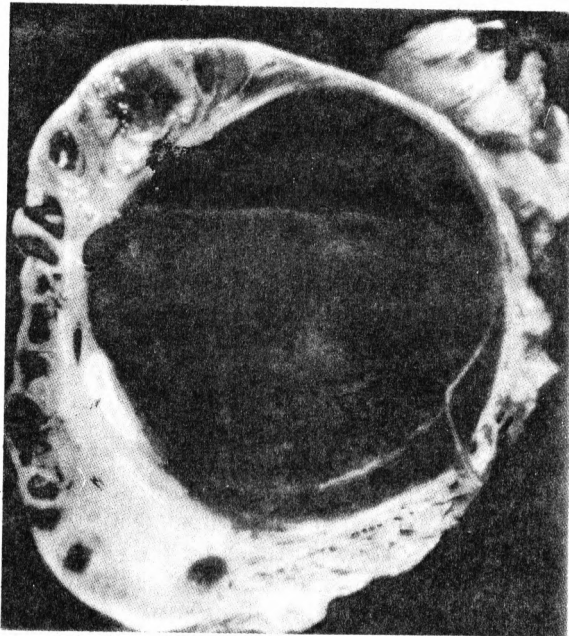
### **ТУХУМДОННИНГ ЯЛЛИҒЛАНИШ КАСАЛЛИКЛАРИ**

Тухумдоннинг яллиғланиш жараёнлари специфик ва носпецифик бўлиши мумкин. Носпецифик яллиғланишини стафилококклар, стрептококклар ва бошқа бактериялар қўзғатади. Тухумдонларнинг специфик яллиғланиши камдан-кам учрайди ва сил ҳамда захм касалликларида кузатилади. Тухумдонларнинг яллиғланиш касалликлари одатда иккиламчи тартибда бошланади ва бачадон найларидаги яллиғланиш жараёнларига алоқадор бўлади, шу муносабат билан «бачадон ортиқларининг яллиғланиши» ва «аднексит» деган атамалардан ҳам кўп фойдаланилади. Бирмунча кам ҳолларда инфекция гематоген ва лимфоген йўл билан тухумдонларга ўтиб қолади. Тухумдонларнинг паразитар касалликлари ниҳоятда кам учрайди ва табиатан иккиламчи бўлади. Тухумдон шистоматозлари ва эхинококкозлари тасвирланган, холос.

## ТУХУМДОН КИСТАЛАРИ

Тухумдон кисталари ўсмаляри билан бир қаторда бирмунча кўп учраб туради. Бу кисталарнинг бир қанча хиллари: 1) фолликуляр кисталар, 2) сариқ тана кисталари, 3) эндометриоид кисталар тафовут қилинади.

**Фолликуляр кисталар** айниқса фарзанд кўрадиган ёшдаги аёлларда ҳаммадан кўра кўпроқ учрайди. Улар аксари кўп бўлади ва фолликулалар ёки Грааф фолликулалари (пуфакчалари) ўрнида пайдо бўлади. Тухумдонни қоплаб турадиган сероз парда тагидан жой олади. Улар майда (диаметри 1—1,5 см) ёки йирик (диаметри 4—7 см) бўлиши мумкин (76-расм). Кисталар оч тусли сероз суюқлик билан тўлиб туради. Йирик кисталар тухумдон пальпация қилинган маҳалда қўлга уннайди ва оғриқ синдромига сабаб бўлади. Микроскоп билан текширилганида киста деворининг фолликулалар кўп қаторли эпителийси билан қоплангани кўзга ташланади. Сероз суюқлик тўпланиб борган сайин киста деворини қоплаб турган ҳужайралар атрофияга учрайди ва кисталар жуда катта бўлиб кетган маҳалларда бутунлай йўқолиб кетиши ҳам мумкин. Фолликуляр кистанинг асорати оёқчасининг буралиб, кистанинг ёрилиб кетиши ва ичидаги суюқлигининг йиринглаб, перитонитга сабаб бўлишидир.



**Сариқ тана кистаси** фолликуляр кисталарга қараганда анча кам учрайди. Ҳайз маҳалидаги сариқ танада ҳам, ҳомиладаги сариқ танада ҳам пайдо бўлиши мумкин. Катталиги диаметрдан ўлчаганда 2 см дан 7 см гача боради. Девори ички томондан липидларга бой лютеин ҳужайралар билан қопланган бўлади, шунинг учун киста сариқ рангда бўлиб кўринади. Киста суюқлиги оч тусли, унга қон қуйилганида эса геморрагик бўлади. Киста ёрилганида шовуллаб

76- расм. Тухумдон кистаси.



қон кетиб, қорин бўшлиғидаги фалокатга хос симптомлар пайдо бўлади.

**Эндометриоид кисталар** бачадон шиллиқ пардаси (типик строма безлари) нинг гетеротипик шаклланиши натижасида юзага келади. Бу кисталар бачадонга хос шиллиқ парда билан қопланган бўлиб, децидуал метаморфоз билан ўтадиган ҳайз функциясини бажариб боради. Киста суюқлиги таркибида қон пигменти бўладиган тўқ қўнғир тусдаги массадири. Бу кисталарнинг «шоколад» кисталар деган номи шундан олинган.

**Тухумдонлар поликистози** (Штейн-Левинтал синдроми, склерокистоз тухумдонлар синдроми) — тухумдонларнинг икки томонлама катталашуви ва уларда склерокистоз ўзгаришлар бошланиши билан таърифланадиган патологик жараёндири. 16—30 яшар аёлларда кўрилади. Асосий симптомларига ёш жувонларда кузатиладиган бепуштлик, олигоменорея, гирсутизм, семизлик ҳодисалари киради. Бу синдромнинг пайдо бўлиши эстрогенлар, андрогенларнинг ортиқча ҳосил бўлиб туриши, бир талай тухумдонларда фолликуляр кисталар юзага келиши билан боғлиқ. Тухумдонлар одатдагига қараганда икки баравар катталашиб кетади ва кулранг-намо тусга киради, силлиқ, қаттиқ бўлади. Кесиби кўрилганида кистоз йўллар (атретик фолликулалар) кўзга ташланади. Микроскоп билан текширилганида оқсил пардасининг анча қалинлашгани, фолликулаларнинг дистрофик ва атрофик ўзгаришлари кўзга ташланади. Кисталар кўп ва фолликуляр эпителий ҳужайралари билан қопланган бўлиши мумкин. Фолликулалар ички пардасининг ҳужайралари гиперплазия ва гипертрофияга учрайди. Тухумдонларнинг пўстлоқ, мағиз моддасида, шунингдек томирларнинг деворларида сезиларли склеротик ўзгаришлар кўзга ташланади. Тухумдонлар поликистози учун лютеинлаштирувчи гормон ва андроген секрециясининг кучайиши, фолликулаларни стимулловчи гормон миқдори камайиши характерлидир. Бу гормонлар мувозанатининг бузилиши асосан гипоталамуснинг гипофизар гормонлар секрециясини идора этиб, унга кўрсатиб турадиган таъсири айнашига боғлиқ.

### **ТУХУМДОН ЎСМАЛАРИ**

Тухумдон ўсмалари ўзининг қандай манбадан келиб чиқиши ва гистологик тузилишига қараб жуда ҳар хил бўлади. Жумладан, улар тухумдонни қоплаб турадиган юзаки целомик эпителий ҳужайраларидан, жинсий тортма стромаси ҳужайраларидан, полипотенциал герминатив ҳужайраларидан пайдо бўлиши мумкин. Шу муносабат билан тухумдон ўсмаларининг учта асосий тури тафовут қилинади: 1) эпителиал ўсмалар, 2) жинсий тортма стромаси ўсмалари, 3) герминатив ўсмалар.

## Эпителиал ўсмалалар

Целомик эпителийдан келиб чиқадиган ўсмалар тухумдонлар ўсмаларининг 60—70 фоизини ташкил этади. Улар хавфсиз, хавфли ва чегарада турган ўсмалар бўлиши мумкин. Чегара ўсмалари эпителий анаплазияси билан таърифланади, лекин строма инвазияланмайди. Тухумдонларнинг эпителиал ўсмаларига: сероз ўсмалар, муциноз, эндометриоид, мезонефроид (оч тусли ҳужайралардан ташкил топган) ўсмалар, Бреннер ўсмалари, аралаш эпителиал ўсмалар ва тоифаларга ажратиб бўлмайдиган ўсмалар киради.

**Сероз ўсмалар** — тухумдон ўсмаларининг 30—40 яшар аёлларда энг кўп учрайдиган хили. Улар солид ёки кистоз тарзда тузилган, хавфсиз (цистаденома), хавфли (цистаденокарцинома) ёки чегара ўсмаларига мансуб (хавфли ўсмага айланиб кета оладиган) бўлиши мумкин. Ўсманинг хавфли хили уч барабар кўпроқ учрайди.

*Цистаденоманинг хавфсиз хили* диаметри 5 см дан 40 см гача борадиган киста бўлиб, аксари бир томонда учрайди. Шакли сферик ёки тухумсимон, девори силлиқ ва бир қаторли цилиндрсимон ёки кубсимон эпителий билан қопланган. Киста ичида сомон тусли тиниқ сероз суюқлик ёки шилимшиқсимон модда бўлади. Кистани қоплаб турадиган сероз парда силлиқ ва ялтироқ. Бир қанча ҳолларда бундай ўсма ички юзасида гулкарамга ўхшаб кетадиган сўргичсимон характерли ўсимталарни ҳосил қилади. Буни папилляр цистаденома дейилади ва одатда у унчалик катта бўлмайди. Папилляр цистаденома кўпинча икки томонлама, бир камерали ва кўп камерали бўлиши мумкин. Йирик киста кесиб кўрилганида унинг атрофида бир талай майда кисталар кўзга ташланади. Йирик кисталарда баъзан уларни майда кисталарга бўлиб турадиган тўсиқлар бўлади. Бу кисталарнинг ичидаги суюқлик одатда суюқ, чўзилувчан, сарғиш ёки жигарранг бўлади. Сўргичларнинг эпителиал қоплами бир қаторли, найсимон эпителийга жуда ўхшаб кетади. Папилляр ўсимталар оёқчалари ҳужайра ва томирларга бой нозик бириктирувчи тўқимадан иборат. Бириктирувчи тўқимадан ташкил топган шу асос ташқи томондан бир қатор эпителий билан қопланган. Папилляр ўсимталарда псаммоз таначалар учрайди.

Кистоз цистаденоманинг яна бир хили фибромага ўхшаш тузилишга эга бўлган *сероз цистаденофибромадир*, унда бир оз миқдор безсимон тузилмалар бўлади.

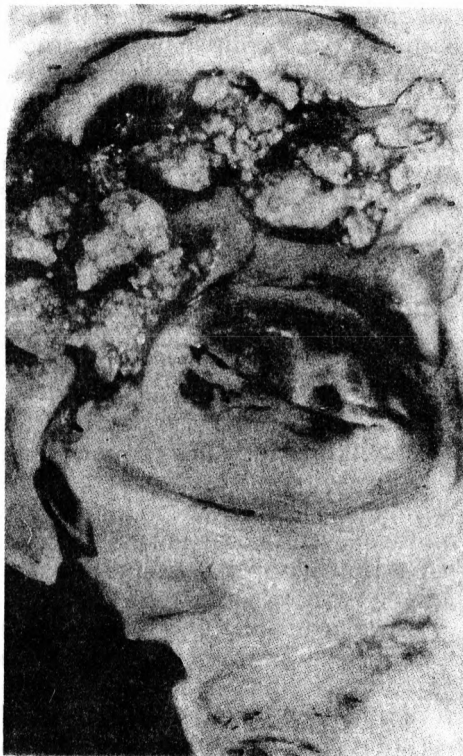Сероз ўсманинг хавфли хили — *цистаденокарцинома* — тухумдонларда учрайдиган барча бирламчи хавфли ўсмаларнинг 40 фоизини ташкил этади ва аксари икки томонлама бўлади. Ўсманинг юзаси одатда нотекис, ўсма сероз пардага ҳам ўтиб кетганлиги туфайли тугун-тугун бўлади (77-расм). Кисталарнинг деворлари папилляр ўсимталар ҳосил қилади, буларнинг ҳужайралари ати-

пик бўлиб, кисталар дево- рига инфильтрланади. Се- роз ўсманинг хавфлилиги- ни кўрсатадиган харак- терли белгилар папилля р ўсимталарининг кўплиги, солид структуралари ҳам анчагина бўлиб, хужайра- лари кисталар деворини инфильтрлайдиган субсе- роз ва сероз тугунчалари ёки сўрғичлари борлиги- дир. Микроскоп билан тек- шириб кўрилганида киста- ни қоплаб турган хужай- раларнинг анаплазияга уч- рагани кўзга ташланади. Бу хужайралар бир неча қатор бўлиб жойлашади ва ўсма стромасига ҳам ўтади (ин- вазияланади).

*Чегарада турган ўсма- лар* эпителиал хужайралар- нинг анаплазияга учраган- лиги билан таъриф- лана- ди, бу хужайралар ўсма стромасига ўтмайди.

Цистаденокарцинома гематоген ва лимфоген йўл билан метастазлар беради, қорин пардасига пайвандланиб, перитонитга сабаб бўлиши мумкин. Камроқ ҳолларда цистаденокарци- нома пастда жойлашган органларга ўтади. Бу ўсма узоқда бўлади- ган гематоген ва лимфоген метастазлардан кўра регионар тугунларга кўпроқ метастазлар беради.

**Муциноз ўсмалар** эпителиал қопламида шилимшиқ ишлаб чи- қарадиган, эндоцервикс эпителийси учун характерли бўлган хужай- ралари борлиги билан сероз ўсмалардан фарқ қилади. Бу ўсмалар сероз ўсмаларга қараганда камроқ хавфли тусга киради ва киста- лари бирмунча каттароқ бўлиб, шилимшиқсимон суюқликка тўлиб туриши билан сероз ўсмалардан фарқ қилади. Сўрғичсимон ўсим- таларнинг кўпайиб кетгани, сероз пардага пенетрациялангани ва солид тузилмалар пайдо бўлгани кистанинг хавфли тусга кирга- нини кўрсатади. Гистологик жиҳатдан олганда бу ўсма кистани қоплаб турган эпителиал хужайраларнинг апикал қисмида вакуо- лалар бўлиши билан таърифланади. Муциноз цистаденокарцино-



77- расм. Тухумдон цистаденокарциномаси.

ма ёрилганда қорин пардаси псевдомиксомаси бошланиши мумкин. Бунда қорин бўшлиғи кисталарнинг шилимшиқ суюқлиги билан тўлиб туради. Ўсма хужайралари қорин пардасининг парие-тал варағига пайвандланиб қолганида қорин пардасининг бу ва-рағи ҳам худди висцерал қорин пардаси сингари хира тусга кира-ди. Муциноз цистаденокарциноманинг оқибати сероз кисталар оқибатига қараганда бир қадар хайрли.

**Эндометриоид ўсмалар** эндометрийга характерли бўлган тубу-ляр безсимон тузилмалар ҳосил қилиши билан ажралиб туради. Бундай ўсмалар асосан хавфли бўлади, лекин хавфсиз ва чегарада турган хиллари ҳам учрайди. 30 фоиз ҳолларда улар иккала тухум-донда пайдо бўлади ва эндометрий карциномаси билан бирга да-вом этиб боради. Бу ўсма кистоз ёки солид тузилишга эга бўлиши мумкин. Кистоз хили оддий кўз билан қараб кўрилганида юқорида тасвирлаб ўтилган сероз ва муциноз ўсмалардан фарқ қилмайди. Киста ичидаги суюқлик шоколад рангида бўлиши билан ажралиб туради. Микроскоп билан текшириб кўрилганида тубуляр безси-мон тузилмаларни ҳосил қилувчи хужайралар цилиндрсимон шакл-да бўлиб кўзга ташланади. Баъзан ясси хужайрали метаплазияга учраган жойлар топилади. Бундай ҳодисани аденоакантома дейи-лади, унинг хужайралари хавфсиз ёки хавфли бўлиши мумкин.

**Мезонефроид (ёруғ хужайрали) ўсмалар** кам учрайди. Найча-лардан ва таркибида гликоген бўладиган ёруғ хужайралардан ибор-рат бир қаторли эпителий билан қопланган майда кисталардан тузилган бўлади. Бу хужайралар ўзининг тузилишига кўра буйрак усти безлари раки хужайраларига ўхшаб кетади. Бундан ташқари, қалпоғи ялпоқ мих шаклидаги хужайралар ҳам учрайди. Ёруғ хужай-рали ўсмалар сероз ва муциноз ўсмаларга қараганда кичикроқ бўли-ши билан ажралиб туради. 90 фоиз ҳолларда тухумдонларнинг бит-тасида учрайди ва кистоз ёки солид тузилишга эга бўлади. Микроскоп билан текшириб кўрилганида ёруғ хужайралар найча-лар ва сўрғичсимон ўсимталар ҳосил қилгани кўзга ташланади. Ўсма бирмунча анаплазияга учраган булса, хужайралари капсула-га ўтиб, қўшни тўқима ва органларда ёки бирмунча олисдаги орган-ларда ҳам пайдо бўлади. Ўсма тухумдон доирасидан ташқарига чиқмаган булса, оқибати хайрли. Баъзан паранеопластик синдром тариқасида гиперкальциемия бошланади.

**Бреннер ўсмаси** кам учрадиган, табиатан, одатда, хавфсиз бўла-диган ўсма. Тузилиши жиҳатидан яхши билинадиган стромаси бор-лиги билан ажралиб туради. Бу стромасида йирик эпителиал хужай-ралар уя-уя бўлиб туради. Хужайра уялари ясси кубсимон ёки цилиндрсимон эпителий билан қопланган безлар ёки кисталар ҳосил қилиши мумкин. Бреннер ўсмаси ялтироқ капсула билан қопланган бўлади, кесиб қурилса кулранг тусда кўзга ташланади, диаметра 4 см дан 20 см гача боради. Бу ўсма целомик ёки уроге-нитал эпителийдан пайдо бўлади, деб тахмин қилинади.

## Герминоген ўсмалар

Герминатив хужайралардан пайдо бўладиган ўсмалар барча тухумдонлар ўсмаларининг 15—20 фоизини ташкил этади, 20 яшаргача бўлган аёлларда учрайди ва кўпроқ хавфли тус олишга мойил бўлади. Булар қаторига тератомалар (хавфсизлари, етилмаганлари), дисгерминома, хорионкарцинома ва бошқалар кирази.

**Тератома** бу ўсма, одатда, эмбрион варақларининг иккитаси ёки учтасини акс эттирувчи бир неча хил тўқималардан иборат бўлади. Тератомалар тухумдонларда ва улардан ташқарида пайдо бўлиши мумкин.

*Етук тератома* яхши табақаланиб, етилган бир неча тўқимадан ташкил топади. Кистоз ёки солид тузилишга эга бўлиши мумкин. Кистоз хили тухумдонларнинг биттасида, аксари ўнг томондагисида пайдо бўладиган думалоқ шакли ўсмасимон тузилмадир. Диаметри 10 см дан ортмайди, юзаси силлиқ. Зичроқ ёки ҳамирсимон бўлиб қўлга уннайди. Кесиб кўрилганида тери учун характерли бўлган, мугузланиб келаётган кўп қаватли ясси эпителий билан қопланган юпқа деворли киста ҳолида бўлади. Деворининг бағрида тери ортиқлари, яъни тер, ёғ безлари, соч фолликулалари ҳам топилади. Киста ичида кулранг тусли ёғсимон масса ва соч ўрамлари бўлади. Бундан ташқари, киста деворида бошқа етук тўқималар — суяк, тоғай тўқималарининг парчалари, бронхлар, меъда-ичак йўли эпителийси хужайралари ҳам бўлиши мумкин. Тератомаларнинг 1 фоизга яқини хавфли тусга кириши мумкин.

*Етилмаган тератома* учала эмбрион варақларининг унумлари бўлмиш етилмаган, органогенез давридаги эмбрион тўқималарига ўхшаб кетадиган тўқималардан иборат. Бундан ташқари, шу хилдаги тератомада хавфли герминоген ўсмалар, масалан, хорионкарцинома, дисгерминома ўчоқларини кўриш мумкин. Етилмаган тератома аксари 40 яшар атрофидаги аёлларда учрайди, бир томонлама, кистоз тузилишда бўлади. Киста диаметри 25 см гача боради. Юзаси силлиқ. Кесиб кўрилганида консистенцияси ҳар хил бўлиб уннайди, геморрагия ва некроз ўчоқлари бўлади. Микроскоп билан текширилганида етилмаган кўндаланг-тарғил мускул, тоғай, ичак, респиратор, кўп қаватли ясси эпителий ўчоқлари кўзга ташланади. Етилмаган тератомада нейроэктодермадан келиб чиққан тўқималар (нейроген эпителий, глия, нейробластомага мос келадиган) бўлиши характерлидир. Табақалашмаган хужайралар пенетрацияланиб, капсулага ўтиши ва метастазлар пайдо бўлиши мумкин. Оқибати ўсма хужайраларининг нечоглик анаплазияга учрагани ва метастазлари бор-йўқлигига боғлиқ.

*Монодермал ва юксак даражада тахассуслашган тератомалар* жуда кам учрайдиган ўсмалардир. Булар қаторига тухумдонлар струмасы ва карциномасы кирази. Таркибида тиреоид тўқима кўпроқ

бўладиган тератома тухумдон струмасидир. Бу ўсма, одатда, фолликуляр аденома кўринишида бўлади ва гипертиреоидизмга олиб келиши мумкин.

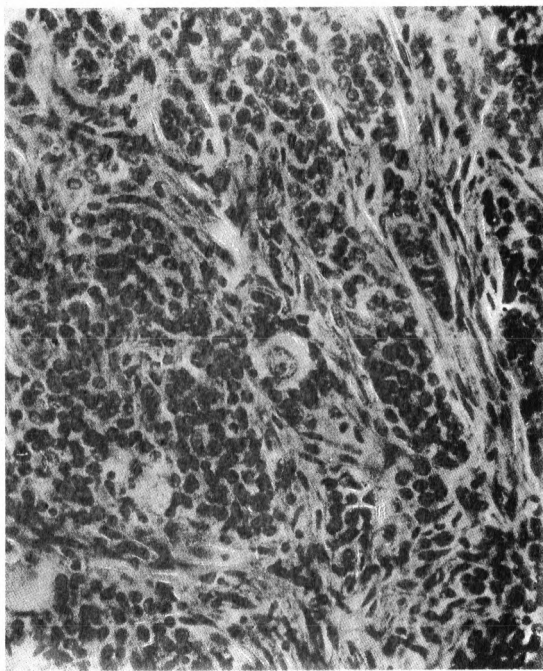
**Дисгерминома** камдан-кам учрайдиган хавфли ўсма, преморбид, йирик герминатив ҳужайралардан иборат бўлади. Болалар ва ёш жувонларда кузатилади. Солид тузилишга эга бўлиб, диаметри 25 см гача боради. Ўсма ҳужайралари уя-уя ёки тўп-тўп бўлиб ётади. Уларнинг цитоплазмаси оч тусда бўлиб, ядроси ўртада туради. Ҳужайралар тўплари ёки уялари бириктирувчи тўқима қатламлари билан ажралиб туради. Шу бириктирувчи тўқимада лимфоцитлардан иборат инфилтратлар, Пирогов-Лангханс ҳужайралари учрайдиган гранулёмалар кўзга ташланади. Дисгерминома регионар ва параортал лимфа тугунларига барвақт метастазлар беради, нур билан даволашга жуда сезгир бўлади. Кўпинча жинсий органларнинг туғма ривожланиш нуқсонлари ва Тернер синдроми билан бирга учрайди.

**Эндодермал синус ўсмаси** тез ўсиб, ҳаддан ташқари хавфли бўлиши билан ажралиб туради ва сариқлик халтаси ўсмасининг аналогига бўлиб ҳисобланади. 1 яшардан 45 яшаргача бўлган, кўпроқ 19-20 ёшдаги кишиларда учраши мумкин. Бу ўсма тез ўсиб, қорин бўшлиғига ёрилиши мумкин. Микроскоп билан текшириб кўрилганида кисталар ва ясси ёки вакуолашган ҳужайралар билан қопланган каналчалардан иборатлиги маълум бўлади, ўша ҳужайралар цитоплазмасида таркибида альфа-1-антитрипсин ва альфа-фетопро테인 бўладиган томчилар топилади. Бу ўсма кўп жойларга метастазлар бериб, бир йил ичида ўлимга олиб боради.

**Хорионкарцинома (ёки тухумдоннинг эмбрионал раки)** ўзининг тузилишига кўра мойк ва плацента ракиннинг аналогидир. Жуда кам учрайди ва эпителий кўринишидаги эмбрионал анапластик ҳужайралардан ташкил топади, бу ҳужайралар ацинуслар, каналчалар, папилляр ва солид тузилмаларни ҳосил қилади.

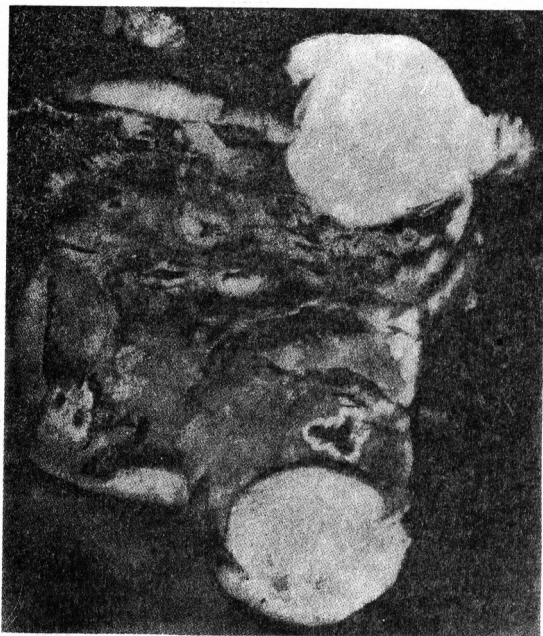
### *Жинсий тортма стромаси ўсмалари*

Жинсий тортма стромаси ўсмалари камдан-кам учрайдиган тухумдонлар ўсмалари жумласидандир. Эмбрионал гонадалар жинсий тортмалари ҳужайраларидан, гранулёз ҳужайралар, тека-ҳужайралар, коллаген ишлаб чиқарувчи ҳужайралар, Сертоли ва Лейдиг ҳужайралари, шунингдек буларнинг эмбрионал ўтмишдошларига ўхшаб кетадиган ҳужайралардан иборат. Бундай ўсмалар кўпчилик ҳолларда хавфсиз бўлади ва атиги 2 фоиз ҳоллардагина уларнинг хавфли хиллари учрайди. Клиник аҳамияти гормонал жиҳатдан уларнинг нечоғлик фаоллигига боғлиқ, чунки улар эстрогенлар, андрогенлар ишлаб чиқариш хусусиятига эгадир.



78- расм. Тухумдонлардаги донатор хужайрали ўсма.

**Гранулёз хужайрали ўсма** аксари климакс даврига кирган аёлларда пайдо бўлади, лекин ёш жувонлар ва қизларда ҳам учраши мумкин. 75 фоиз ҳолларда гиперэстрогенемия кузатилади, бу нарса қуйидагиларга олиб боради: 1) эндометрий безларининг гиперплазияга учраб, ҳайз циклида ҳар хил ўзгаришлар бошланишига, 2) климакс даврида бачадондан қон келиб туришига, 3) аденокарцинома пайдо бўлишига. Бу ўсма, одатда, капсулага ўралган бўлиб, ахён-ахёнда икки томонда юзага келади. Катталиги ҳар хил, диаметри баъзан 30 см га бориши мумкин. Кўпгина ҳолларда капсуласи ёрилади. Кесмаси бир талай кисталари ва майда-майда геморрагик некроз ўчоқлари бўлган солид структура кўринишида кўзга ташланади. Микроскоп билан текшириб кўрилганида ўсманнинг тузилиши ҳар хил эканлиги маълум бўлади (78-расм). Хужайралар ҳар хил тузилмаларни, жумладан фолликуляр (макрофолликуляр ва микрофолликуляр), трабекуляр, оролчали тузилмаларни ҳосил қилиши мумкин. Булар худди саркоматоид тузилмаларга ўхшаб, диффуз ҳолда жой олиши мумкин. Битта ўсманнинг ўзида одатда ҳар хил тўқима структуралари бўлади. Ўртасида структурасиз базофил, пикноморф киритмалари (Колл—Экснер таначала-



79- расм. Тухумдон фибромаси.

ри) бўладиган думалоқ шаклли тузилмалар ҳосил бўлиши характерлидир.

Ўсманинг строма қисми яхши билиниб турадиган ёки юпқа бўлиши мумкин. Бу ўсма камдан-кам ҳолларда метастазлар беради. Ўсманинг оқибати унинг катта-кичиклигига ва ёрилиш-ёрилмаслигига боғлиқ. Юқорида кўрсатиб ўтилганидек, бу ўсма учун қонда эстрогенлар миқдорининг юқори бўлиши характерлидир. Шу нарса эндометрий ракига олиб келиши мумкин.

**Текомалар, фибромалар, лютеомалар.** Бу тоифадаги ўсмалар қаторига тузилиши фибромага ўхшаб кетадиган ўсмалар ҳам, ҳужайраларида липидлар бўладиган ўсмалар (текома) ёки лютеин ҳужайраларига ўхшаш эпителийсимон ҳужайралардан таркиб топган ўсмалар (лютеома) ҳам киради. Текома билан лютеома фибромадан фарқ қилиб, гормонлар ишлаб чиқарадиган ўсмалар, деб саналади.

*Фиброма* ниҳоятда кам учрайди, одатда бир томонлама бўлади ва диаметри 10—15 см гача боради. Одатда, қаттиқ, капсулага ўралган бўлади, кесмаси кулранг-оқиш ранги билан ажралиб туради (79-расм). Микроскоп билан текшириб кўрилганида камбаргина гомоген ядроси бўлган чўзиқ ҳужайралардан ташкил топганлиги кўзга ташланади, уларнинг орасида бир талай коллаген толалар



бўлади. Фиброма симптомларсиз ёки кам симптомлар билан ўтиши билан таърифланади. Аксари, *Мейгс синдроми* билан бирга давом этиб боради, бу синдром учун асцит, гидроторакс бўлиши, ташқи жинсий органларга шиш келиши характерлидир. Фиброма аксари ёши 40 дан ўтган аёлларда пайдо бўлади.

Перитонеал ёки плеврал бўшлиққа қон қуйилиши билан бирга давом этиб борадиган тухумдон ўсмаларининг ҳамиша ҳам хавфли бўлавермаслигини айтиб ўтиш керак.

*Текома* сиртдан фибромага ўхшаб кетади ва ранги сариқ бўлиши билан ажралиб туради. Солид тузилишда, қаттиққина, ғадирбудур бўлади. Микроскоп билан текшириб кўрилганида дуксимон ёки тухумсимон ҳужайралардан иборат бўлиб чиқади. Бу ҳужайралар цитоплазмасида бир талай липидлар топилади. Шу ҳужайралар тухумдонлар пўстлоқ стромасининг тека-ҳужайраларига ўхшаб кетади. Текома типик эстроген ўсма (гормон ишлаб чиқарадиган ўсма) бўлиб, феминизацияловчи таъсир кўрсатади. Бачадондан қон кетиб туришига сабаб бўлади. Бу ўсмада эндометрий карциномаси пайдо бўлиши мумкин. Текомада баъзан лютеин ҳужайралар учраб қолади, бундай ўсмаларни «лютеинлашган текомалар» дейилади. Ўсмада лютеин ҳужайралари жуда кўп бўлса, унга «лютеома» деб диагноз қўйиш керак. Текомадан фарқ қилиб, лютеома андрогенлар ишлаб чиқаради, бу нарса касал аёлларнинг эркакчалиш бўлишига (маскулинизацияга) олиб келади.

Герминоген ўсмаларнинг аҳамияти уларнинг гормонал фаоллигига қараб белгиланади. Эстрогенлар ва андрогенлар миқдорининг кўпайиб қолиши вирилизация ва маскулинизацияга олиб боради.

**Сертоли—Лейдиг ҳужайраларидан пайдо бўладиган ўсмалар (андробластома, арренобластома).** Булар табақалашмаган жинсий безлар қолдиқларидан келиб чиқади. Бу ўсмаларнинг юксак даражада табақалашган хиллари ҳамиша деярли хавфсиз бўлади. Камроқ етилганлари хавфли ўсмага ўхшаб ўтишга мойилдир.

*Андробластома*, одатда, бир томонлама, солид ёки кистоз-солид тузилишда, ўртача қаттиқликда бўладиган ўсмалар. Кесиб кўрилганида кулранг-сарғиш ёки сариқ бўлиши билан ажралиб туради, унда некрозга учраган ва қон қуйилиб қолган жойлар кўзга ташланади. Микроскопик тузилиши жиҳатидан ўсма бир жинсли бўлмайди, шу муносабат билан улар бир қанча кенжа гуруҳларга бўлинади. Баъзи ҳолларда (I кенжа гуруҳ) ўсма фақат Сертоли ҳужайраларидан иборат бўлади, улар балоғат давридан олдинги тухумдон найчаларига ўхшаш трабекулалар ёки найчалар ҳосил қилади. Бошқа ҳолларда ўсмалар Сертоли ва Лейдиг ҳужайраларидан иборат бўлади (II кенжа гуруҳ ўсмалари). Лейдиг ҳужайралари полигонал шаклдаги йирик ҳужайралардир, уларнинг цитоплазмасида эозинофил доналари бўлади. Бу ҳужайралар цитоплазма-

сида баъзан Рейнке кристаллоидлари топилади. Ядролари кичик-роқ, гипохром бўлади ва ҳужайранинг ўртасида бўлади. Лейдиг ҳужайраларининг кўпчилигида липидлар бўлади. III кенжа гуруҳни нукул Лейдиг ҳужайраларидан иборат ўсмалар ташкил қилади. Уларнинг стромасида баъзан гонадалар учун характерли бўлмаган гетерологик элементлар топилади: суяк тўқимаси, тоғай, скелет мускули, эпителий ҳужайралари билан қопланган найчалар ва кисталар шулар жумласидандир. Бу ўсмалар тератомалар каби таснифланмайди.

Тухумдонлар ўсмаларининг **клиник манзараси** уларнинг табиатига боғлиқ. Касаллик эндигина бошланиб келаётганида ўсманинг гистогенезидан қатъий назар, симптомсиз ўтади. Ўсма секинлик билан ўсиб бораётган маҳалда қорин пастида ва бел соҳасида бўғиқ, симиллаб турадиган оғриқлар пайдо бўлиши мумкин. Киста оёқчалари буралиб қолган маҳалларда ва бошқа асоратлар пайтида кучли оғриқлар туради. Бундай пайтларда кистанинг қон билан таъминланиши издан чиқиб, қон қуйилиши ва некрозга олиб боради. Кистага иккиламчи тартибда инфекция ўтиб, йиринг пайдо бўлиши, чекланган ёки тарқоқ перитонит бошланиши мумкин. Киста билан атрофдаги тўқималар ўртасида битишмалар пайдо бўлиши ҳам мумкин. Ўсманинг ташқи юзасидаги сўрғичсимон тузилмалар ўсиб, қорин пардасига пайвандланиб қолган маҳалларда асцит пайдо бўлади. Муциноз киста (ичида шилимшиқ кўп бўладиган киста) ёрилганида бошланадиган псевдомиксома анча жиддий, лекин кам учрайдиган асоратдир. Муциноз киста ёрилганида қорин бўшлиғи желатинасимон неопластик масса билан тўлиши мумкин.

Гормонал-фаол ўсмалар организмдаги гормонлар мувозанати бузилишига олиб келади. Айни вақтда эстрогенлар ва андрогенлар миқдори кўпайиб, вирилизация, маскулинизация бошланиши ва жинсий органларда хавфли ўсмалар пайдо бўлиши мумкин (масалан, эндометрий карциномаси).

Тухумдонлар бирламчи ракиннинг авж олиб боришида клиник жиҳатдан тўрт босқич тафовут этилади: I босқичда ўсма тухумдонлар доирасидан ташқарига чиқмайди ва асцит бошланиши мумкин, II босқичда ўсма жараёни кичик чаноқ органларига тарқалади, III босқичда кичик чаноқдан ташқарида интраперитонеал метастазлар ва лимфа тугунларида ретроперитонеал метастазлар пайдо бўлади. IV босқичда олисдаги органларда, жумладан ўпка ва жигарда ҳам метастазлар пайдо бўлади.

### ***Тухумдонларнинг метастатик ўсмалари***

Тухумдонда метастазлар асосан меъда-ичак йўли ва кичик чаноқ органларида хавфли ўсмалар бўлган маҳалларда кузатилади. Меъда безсимон ракиннинг метастазлари амалда кўпроқ аҳамиятга

эгадир, булар тухумдонларнинг икки томонлама йирик ўсмалари ҳосил бўлишига — *Крукенберг раки* бошланишига олиб келади, буни янглишиб тухумдонларнинг бирламчи ўсмаси деб ўйлаш мумкин. Крукенберг раки думалоқ ёки тухумсимон шаклда, қаттиққина бўладиган ўсмадир. Юзаси кўпинча гадир-будур бўлиб туради. Кесиб кўрилганда ўсма оқиш ва майда-майда кистоз бўшлиқли бўлиб кўзга ташланади. У асосан муцин ишлаб чиқарувчи узуксимон ҳужайралардан ташкил топган. Шилимшиқ ишлаб чиқарадиган ҳужайралари бўлган ҳар қандай бошқа орган, масалан, йўғон ичак, сут безидан тухумдонга ўтган метастазлар бўлиши мумкин.

## ҲОМИЛАДОРЛИК ПАТОЛОГИЯСИ

Ҳомиладорлик физиологик жараён бўлиб, унда аёл организмида талайгина мураккаб ўзгаришлар рўй беради, бу ўзгаришлар уруғланган ҳужайрадан бунёдга келадиган ҳомиланинг она қорнида ривожланиб бориши учун шароит яратиб, аёл организмини туғруққа ва болани эмизиб боқишга тайёрлаб боради. Ҳомиладорлик даврида асоратлар ҳам рўй бериши мумкин. Анатомик аномалиялар, нерв ва эндокрин системалари функцияларининг бузилиши, экстрагенитал касалликлар, ҳомила, йўлдош ва ҳомила пардаларига алоқадор ўзгаришлар, аёл организмида рўй берадиган иммунопатологик ва яллиғланишга алоқадор жараёнлар ана шундай сабаблардан бири бўлиши мумкин. Лекин ҳомиладорликда учрайдиган бир қанча асоратлар, масалан, ҳомиладорлик токсикозларининг сабаби, афсуски, ҳамон номаълум бўлиб қолмоқда.

Ҳомиладорликнинг асосий асоратларига: 1) ўз-ўзидан бошланадиган аборт, 2) вақтидан илгари туғиш, 3) бачадондан ташқари ҳомиладорлик, 4) гестозлар киради. Аборт ва чилла даврининг асоратларига эса: 1) плацентар полип, 2) елбўғоз, 3) хорионэпителиома, 4) туғруққа алоқадор бачадон инфекцияси ва 5) туғруққа алоқадор сепсис киради.

## БАЧАДОНДАН ТАШҚАРИ ҲОМИЛАДОРЛИК

Ҳомила тухуми нормада асосан фаллопий найининг бошланиш қисмида сперматозоидлар билан уруғланади. Сўнгра, уруғланган тухум бачадон найининг перистальтик ҳаракатлари туфайли 7—8 кун давомида бачадон танаси бўшлиғига етиб келади ва шу ерда шиллиқ парда бағрига пайвандланиб, кейин ривожланиб боради. Бироқ, бир қанча ҳолларда уруғланган тухум бачадон томон ўтиб боришда тўхтаб қолиши мумкин. Бундай ҳолларда тухум бачадон бўшлиғидан ташқарида ривожланиб боради. *Бачадондан ташқаридаги ҳомиладорлик* деб шуни айтилади.

Тухумнинг туриб қолган ва ривожланиб борадиган жойига қараб, бачадондан ташқаридаги ҳомиладорликнинг қуйидаги турлари тафовут қилинади: 1) бачадон найидаги ҳомиладорлик (тухум фаллопий найида ривожланиб боради), 2) тухумдондаги ҳомиладорлик (уруғланган тухум тухумдонга кириб, шу ерда ривожланиб боради), 3) қорин пардасидаги ҳомиладорлик — уруғланган тухум қорин пардасида ривожланиб боради.

Бачадондан ташқаридаги ҳомиладорликнинг асосий сабаби уруғланган тухумнинг бачадон томон бораётиб, туриб қолишидир. Уруғланган тухумнинг тўхтаб қолишига олиб борадиган омиллар ҳар хил: 1) фаллопий найларининг туғма аномалиялари (торлиги, букилиб қолган жойлари, дивертикуллари борлиги); 2) уларда яллиғланиш туфайли склеротик ўзгаришлар ва битишмалар пайдо бўлгани; 3) бачадон ўсмалари ва эндометриозлари; 4) бўйида бўлишдан сақланиш учун бачадон ичига қўйиладиган воситалардан узоқ фойдаланиш; 5) тухум овуляциясининг кечикиши шулар жумласидандир.

Кўпинча, яъни 90 фоиз ҳолларда **найдаги ҳомиладорлик** кузатилади. Бунда тухум найнинг қорин бўшлиғи томонидаги йўғон учининг шиллиқ пардасига (найдаги ампуляр ҳомиладорлик) ёки найнинг бачадон деворида жойлашган қисмига (найдаги интерстициал ҳомиладорлик) бирикиб қолиши мумкин. Бачадондан ташқари ҳомиладорлик аксари найнинг биттасида бўлади.

Бачадондан ташқаридаги ҳомиладорликнинг ҳамма турларида ҳам дастлабки даврларида тухум одатдагича ривожланиб, эмбрионга айланади. Чунончи, тухумнинг найга бирикиб, шу ерда ривожланиб бориши, шиллиқ пардада децидуал реакция бошланиши, йўлдош ва амниотик халта пайдо бўлиши билан бирга давом этиб боради. Йўлдош ворсинкалари найнинг шиллиқ пардасидан мускулли пардасига ва томирларига ўтади. Бу нарса най деворининг анча юмшаб, ҳомила тухумининг катталашиб боришига қаршилик қила олмаслигига олиб келади.

Найдаги ҳомиладорликнинг *ўтиши ва оқибати* ҳар хил. Ҳомиладорликнинг 2—6-ҳафтасида най бўшлиғига қон қуйилиши мумкин, бу — ҳомила тухумининг ўрнидан кўчиб, ёрилишига ва най бўшлиғига тушиб қолишига олиб келади. Бунда ҳомила ўлади (найдаги чала аборт). Ҳомила ва қон сингиб ўтган ҳомила пардалари найда қолиб кетиши ёки найнинг қисқаришлари туфайли унинг фимбриал учидан қорин бўшлиғига ўтиб қолиши мумкин. Кўпинча найнинг бутун девори батамом ёрилади, бу — қорин бўшлиғига қон қуйилишига сабаб бўлади. Айни вақтда бир талай қон қуйилиб қолади, шу муносабат билан кўпгина томирларда қоннинг ивиб қолиш синдроми (ДВС) билан ўтадиган геморрагик шок бошланиши мумкин. Най ёрилганида ҳомила ёки ҳомила тухумининг қисмлари қорин бўшлиғига ўтади (найдаги тўла аборт) ва

шу ерда ўлиб, сўрилиб кетади, уюшади. Камдан-кам ҳолларда ҳомила тухуми ёрилган найдан чиққанидан кейин қорин бўшлиғига пайвандланиб қолади. Лекин пировардида ҳомила ўлиб қолиб, бужмаяди ва мўмиёдек қотиб кетади (қоғоз ҳомила), унга оҳак тузлари сингиган маҳалларда эса у тош бўлиб қолади (lithopaedion). Бундан ташқари, ҳомила йиринглаб, ириб кетиши мумкин.

Микроскоп билан текшириб кўрилганида йўлдош ворсинкалари ва децидуал хужайралар кўзга ташланадиган бўлса, найдаги ҳомиладорлик диагнози тасдиқланади.

**Тухумдондаги ҳомиладорлик** тухумнинг фолликулалар ичида ёки тухумдонлар юзасида ривожланиб бориши билан таърифланади ва ҳомиладорлик 2—6 ҳафталик бўлганида тухумдон ёрилиб, қон кетиши билан тугалланади.

**Қорин бўшлиғидаги ҳомиладорлик** ниҳоят даражада кам учрайди. Тухум одатда қорин пардасига, бачадоннинг кичик чанокдаги юзасига, чарвига пайвандланиб қолади. Ҳомила ой-куни етгунига қадар ривожланиб борган ҳоллари ҳам тасвирланган.

Бачадондан ташқаридаги ҳомиладорликнинг ҳар қандай турида ҳам ҳайз тўхтаб, қон ва сийдикда плацентар гормонлар миқдори кўпаяди. Бачадон катталашиб, эндометрийда гиперсекреция ва децидуал реакция белгилари кўзга ташланади. Бироқ, плацентар гормонлар миқдори кўпаймаслиги ҳам мумкин, лекин бу нарса бачадондан ташқари ҳомиладорлик борлигини истисно қилавермайди, чунки у плацентанинг бўшгина пайвандланганига ва некротизга учраганига боғлиқ бўлиши мумкин.

## ТРОФОБЛАСТИК КАСАЛЛИК

*Трофобластик касаллик трофобласт, яъни эмбрион ташқи хужайра массасининг ўсишида ривожланиши издан чиқиши натижасида бошланадиган касалликдир.* Маълумки, трофобласт бутун эмбрион комплексининг сидирға хужайра қопламани ҳосил қилиб, кейинчалик хорион ворсинкалари, сўнгра эса плацента ворсинкалари эпителиал қопламани юзага келтиради. Бачадон шиллиқ пардасига тўқнаш келганида трофобласт ўсиб, хужайралар тортмасини ҳосил қилади, булар кейинчалик табақаланиб, цитотрофобласт ва синцитиотрофобластга айлана бошлайди.

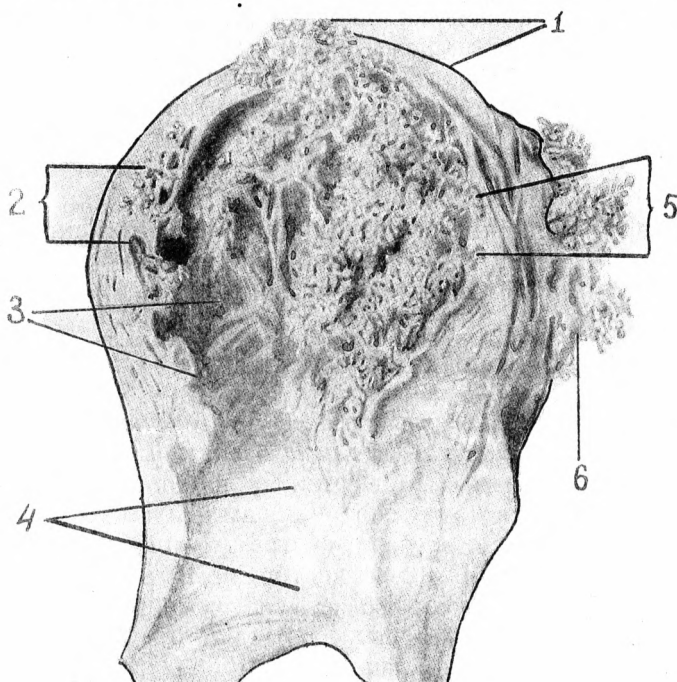
Трофобласт ҳар хил вазифаларни бажаради, у: 1) эндометрийни лизисга учратувчи протеолитик ферментлар ишлаб чиқариб, эмбрионнинг пайвандланишини таъминлайди; 2) она қони билан икки томонлама газлар алмашинувини юзага чиқаради; 3) эмбрионнинг озикланиши ва алмашинув маҳсулотларидан озод бўлиб туришини таъминлайди; 4) ҳомиладорлик пайтида тухумдон ва эндометрийнинг керакли функционал ҳолатини қувватлаб турувчи

гормонлар ишланиб чиқишида иштирок этади; 5) она — ҳомила системасида иммун гомеостаз сақланиб туришига ёрдам беради.

Одам патологиясида гестацион трофобластик ўсмалар пайдо бўлиши муҳим аҳамиятга эга, бундай ўсмалар учта асосий турга бўлинади: *елбўғоз*, *деструкцияловчи хорионаденома ёки инвазив елбўғоз*, *хорионкарцинома (хорионэпителиома)*. Бундай ўсмалар одатдаги ҳомиладорликдан фарқ қилиб, аёлнинг қони билан сийдигида хорион гонадотропиннинг бир қадар кескин кўтарилиб кетишига олиб боради.

### ЕЛБЎҒОЗ

*Елбўғоз ҳомила тухуми ворсинкали пардасининг ўзига хос тарзда ўзгариб кетишидир, бунда шу парда гўё майда ғужумли узум боши билан қопланиб қолади (80-расм). Елбўғоз хорионнинг бўртиб кет-*



80- расм. Елбўғоз:

1— плацента, хорион ворсинкалари гидропик ва кистоз дегенерацияга учраган; 2— ворсиналар бачадон веналари деворига ўсиб кирган; 3— бачадон танаси; 4— бачадон бўйни; 5— ворсиналар бачадон деворининг чуқур қаватларига ўсиб кирган; 6— бачадон деворига ўтган ўсма.

ган, баъзан кистага ўхшаб кенгайган ва эпителий билан қопланган ворсинкаларидан иборат масса тарзида кўзга ташланади. Хорион эпителийси одатдагича ёки атипик тузилишга эга бўлиши мумкин. Елбўғозни ҳозир икки хилга ажратиш расм бўлган — *тўла ва чала елбўғоз*. Тўла елбўғозда ҳомила, киндик ёки амнион пардалари бўлмайди. Хорионнинг ҳамма ворсинкалари одатдан ташқари тузилишга эга бўлади. Хорион эпителийсининг ҳамма хужайралари диплоид бўлади. Чала елбўғозда ҳомила, киндик ва амнион пардалари сақланиб қолади. Хорион эпителийсининг ҳамма хужайралари триплоид бўлади. Хорион ворсинкаларининг бир қисми одатдаги тузилишга эга бўлади.

Микроскоп билан текширилганида бўртиб, кистага ўхшаб кетган ворсинкалар ҳар хил катталиқда бўлади — диаметри 1 мм дан 10 мм гача боради. Атрофидаги стромасида қон томирлари йўқлиги кўзга ташланади. Хорион эпителийсининг хужайралари одатдагидек икки қатор жойлашган (цитотрофобласт ва синцитиотрофобласт) ёки атипик тузилишга эга бўлиши мумкин (чегарада турган ўсма). Сўнгги ҳолда хорион эпителийси фақат синцитиал хужайралардан иборат бўлади. Чала елбўғоз жуда кўп ҳолларда хорионкарцинома пайдо бўлишига олиб боради.

Елбўғоз номаълум сабабларга кўра Осиё мамлакатлари ва Тинч океан ярим оролларида, камроқ Овропа ва АҚШ да 20—40 яшар аёллар орасида учрайди. Этиологияси маълум эмас. Елбўғоз ҳомила тухуми патологияси туфайли, она организмда патологик жараёнлар (жумладан дисгормонал жараёнлар) борлиги туфайли пайдо бўлади, деб тахмин қилинади.

Клиник жиҳатдан олганда елбўғоз ҳомиладорликнинг 16—17 ҳафтасида оғриқ бўлмагани ҳолда қиндан қон келиб туриши, бачадоннинг ҳомиладорлик муддатига тўғри келмайдиган даражада кескин катталашиб кетиши билан маълум беради. Ҳомиладор аёлнинг қони билан сийдигида хорион гонадотропинининг тезлик билан кўпайиб бориши диагностик жиҳатдан муҳим мезон бўлиб ҳисобланади. Тўла елбўғоз атиги 2—3 фоиз ҳоллардагина малигнизацияга учрайди, 15 фоиз ҳолларда инвазив хусусиятга эга бўлади.

### **ИНВАЗИВ ЕЛБЎҒОЗ**

Инвазив елбўғоз (деструкцияловчи хорионаденома) ўзининг биологик хоссаларига кўра хавфсиз бўлиб ўтадиган елбўғоз билан хавфли хорионэпителиома ўртасида оралиқ ўринни эгаллайди. Деструкцияловчи хорионаденома олис жойларга метастазлар бермасдан, бачадон деворининг муайян жойида бўлади, холос. Ворсинкалар жуда шишиб, бачадон деворига кириб боради. Бачадон девори ёрилиб, ҳаёт учун хавф туғиладиган даражада қон кетиши бошланиши ҳам мумкин. Микроскоп билан текшириб кўрилгани-

да ворсинкалар эпителийсининг бир нав атипик тузилишга ўтиб, гиперплазияга учрагани маълум бўлади. Кубсимон ҳужайралар ҳам, синцитиал ҳужайралар ҳам пролиферацияланади. Деструкцияловчи елбўғоз метастазлар бермайди-ю, лекин ворсинкалар эмбол тариқасида олисдаги органларга, масалан, ўпка ва мияга бориб қолиши мумкин. Бундай эмболлар асл метастазлар бўлиб ҳисобланмайди ва ўз-ўзидан йўқолиб кетиши ҳам мумкин. Ворсинкалар миометрийга чуқур кириб борадиган бўлгани учун бачадонни қириш билан деструкцияловчи хорионаденомани йўқотиб бўлмайди, шунинг учун кимёвий терапия усулларида ҳам фойдаланиш зарур бўлади.

### **ХОРИОНЭПИТЕЛИОМА**

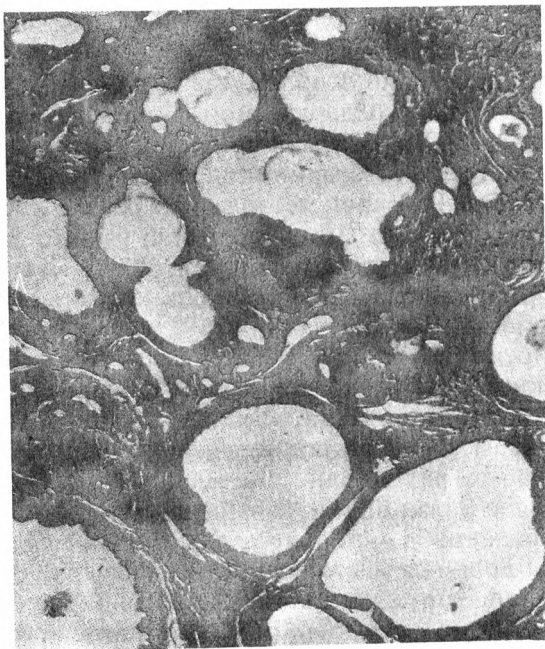
Хорионэпителиома гестацион хорион эпителийсидан ёки гонадаларнинг яримпотенциал ҳужайраларидан пайдо бўладиган хавфли ўсма. Осиё ва Африка мамлакатларида кўпроқ учрайди. Такрор туғувчи 20—40 яшар аёлларда кузатилади. Бу хавфли ўсма елбўғоздан (50 фоиз ҳолларда), туғруқ ёки абортдан кейин бачадонда қолиб кетган йўлдош қолдиқларидан пайдо бўлиши мумкин. Сийдикдаги хорион гонадотропинини аниқлаш диагностик жиҳатдан муҳим аҳамиятга эга. Хорионэпителиома юмшоқ, ғовак, қон сингиган тўқима кўринишида кўзга ташланади. Ўсма ўсиб борар экан, бачадон деворини емириб, сероз пардаси тагида дўмбайиб туради. Бачадон катталашиб, шакли ўзгариб кетади. Ўсма кўп ўтмай туриб, жинсий органларга, сўнгра жигар, талоқ, ўпкага метастазлар беради.

Хорионэпителиомада икки турдаги ҳужайралар кўзга ташланади: кубсимон Лангханс ҳужайралари ва тартибсиз жойлашган нотўғри шаклдаги йирик синцитиал ҳужайралар. Бу ўсмада унинг ўз стромаси, шунингдек томирлари бўлмайди. Ҳужайра элементлари ўсма ҳужайралари тўдалари ўртасидаги қонда ўсиб боради. Некроз ўчоқлари, шунингдек ўсма ҳужайралари томирларига ўсиб кириб, томирлар деворини емириб юборган жойлар кўзга ташланади. Хорионэпителиома аксари организмга худди ҳомиладорлик пайтида бўладиган ўзгаришларга ўхшаш гормонал таъсир кўрсатиб туради.

### **СУТ БЕЗЛАРИ ПАТОЛОГИЯСИ**

Сут безларида рўй берадиган патологик жараёнлар жуда ҳар хил. Жумладан уларда ривожланиш нуқсонлари, дистрофик ўзгаришлар, яллиғланишга алоқадор ўзгаришлар (специфик ва носпецифик), дисгормонал, гиперпластик ва ўсма жараёнлари бўлиши мумкин. Булардан мастопатия, маститлар, ўсмалар кўп учраб турадиган патология жумласига киради.





81- расм. Кистоз мастопатия.

### МАСТОПАТИЯ

*Мастопатия (кистоз касаллик, кистоз мастит, Реклю касаллиги) сут безида рўй берадиган дисгормонал гиперпластик жараён бўлиб ҳисобланади. Тузилишига қараб мастопатиянинг турли хиллари тафовут этилади: кистоз, пролифератив, склерозловчи аденоз шулар жумласидандир.*

**Мастопатиянинг кистоз хили** диаметри 2—3 см келадиган макрокисталар бўлиши билан таърифланади. Улар аксари кўп бўлади ва сут безларининг иккаласида ҳам топилади (81-расм). Бир қанча кисталарнинг тўп бўлиб туриши нотўғри шаклдаги йирик тузилмалар ҳосил бўлишига олиб келади. Кисталар тиниқ қўнғирнамосариқ ёки қон селига ўхшаш суюқлик билан тўлиб туради. Уларнинг девори силлиқ, ялтироқ. Баъзан қуйилган қон уюшиб, киста деворларининг қалинлашиб кетишига ёки кальцинозга учрашига олиб келади. Кистани ўраб турадиган строма зич фиброз тўқимадан иборат бўлади.

Микроскоп билан текшириб кўрилганда бирмунча майда кисталарнинг кубсимон ёки цилиндрсимон эпителий билан қоплангани кўзга ташланади. Бу эпителий баъзан кўп қаватли бўлади ёки сўрғичсимон ўсимталар ҳосил қилади. Кисталар катталашиб бор-

ган сайин уларни қошлаб турган эпителий бир қадар ясси тортиб, атрофик бўлиб қолади. Жуда йирик кисталарда эпителий батамом йўқолиб кетиши мумкин. Кисталар деворида петрификатлар ҳосил бўлади. Камдан-кам ҳолларда айрим кисталар ацидофил цитоплазмаси яхши билиниб турадиган йирик ҳужайралар билан қопланган бўлади. Бу ҳужайраларнинг ядролари ўртасида туради. Уларнинг пайдо бўлиши апокрин метаблазияга боғлиқ, деб ҳисобланади. Мастопатиянинг кистоз хилини сут беши ракидан ажратиб олиш осон, чунки у кўпинча икки томонлама бўлади ва кистоз тузилмаларнинг кўплиги билан таърифланади, ҳолбуки, карцинома солитар тузилмадан иборат бўлади.

Лекин ирсий мойиллиги булган аёлларда кистоз мастопатия сут беши раки пайдо бўлиш эҳтимолини оширади.

**Проллифератив мастопатия.** Мастопатиянинг бу хили эпителий, миоэпителий ва фиброэпителийнинг зўр бериб пролиферацияга учраши билан таърифланади. Эпителий пролиферацияси ҳужайралар атипияси билан бирга давом этиб бориши мумкин. Мастопатиянинг бу хили 35—45 яшар аёлларда кузатилади. Макроскопик жиҳатдан олганда мастопатиянинг бошқа хилларидан деярли фарқ қилмайди. Эпителий пролиферацияси бир неча турда бўлади. Уларнинг бир хилида (аденитда) без эпителийсининг гиперплазияси кузатилади, шунга кўра тўғри шаклланган без бўлакчаларининг сони кўпайиб кетади. Фиброэпителиал пролиферацияда майда цистадено-папилломалар ҳосил бўлади. Бунда кенгайиб кетган без йўлларида бир неча қатор цилиндрсимон ёки кубсимон эпителий билан қопланган ҳар хил катталиқдаги бириктирувчи тўқима сўрғичлари ҳосил бўлади.

Эпителий пролиферациясининг бошқа турида без йўли бўлакчаси ва эпителийси ўсиб боради. Айни вақтда без йўллари ичида ҳосил бўладиган пролифератлар цилиндрсимон эпителийнинг мономорф, баъзан икки ядроли ҳужайраларидан иборат сўрғичлар, криброз ўсимталар ва солид майдонлар кўринишида бўлади. Солид пролифератлардаги ҳужайралар кутбилигини йўқотиб қўяди. Уларда митоз шаклларини кўриш мумкин, ядролари ҳар хил катталиқда, гиперхром бўлади. Ана шундай атипик гиперплазияни бир қанча олимлар «*cancer in situ*» жойдаги рак ёки рак олди ўзгаришлари деб ҳисоблайди.

**Склерозловчи аденоз.** Мастопатиянинг бу хили клиник кўринишлари ва морфологик хусусиятлари жиҳатидан сут беши ракига анча ўхшаш бўлиши мумкин. Асосан 35—45 ёшлар орасидаги аёлларда кузатилади. Бу ўсма сезиларли интралобуляр фиброз ва майда без йўллари ва ацинусларининг пролиферацияси билан таърифланади. Склерозловчи аденоз, одатда, бир томонлама ва аксари сут безининг устки ташқи квадрантида бўлади. Зич, қаттиққина

бўлиб уннаши билан ажралиб туради. Микроскоп билан текшириб кўрилганда без ва терминал йўллариининг гиперплазияси, эпителий билан миоэпителийининг пролиферацияси кўзга ташланади. Проллиферацияланаётган безлар ва йўллари бир-бирига зич тақалаб туради (аденоз). Ўсма стромаси эпителийни босиб, шаклини ўзгартириб юбора оладиган фиброз тўқимадир. Баъзи ҳолларда аксари фиброз, гиалинланадиган тўқима ўсиб, ацинуслар билан без йўллариини батамом босиб қўяди. Шунинг натижасида без йўллари солид хужайра тортмалари кўринишига кириб, инвазив скиррга ўхшаб туради. Склерозловчи аденозни рактдан ажратиб берувчи муҳим белги икки қаватли эпителиал қопламаси борлиги, унда миоэпителийининг кўп бўлишидир.

Склерозловчи аденоз рак олди ҳолати эмас. Пайпаслаб кўрилганида бирмунча зич ва қаттиқ, айниқса ҳайз олди даврида оғримайдиган бўлиши билан карциномадан фарқ қилади. Диагнозни аниқлаб олишда маммография муҳим ўрин тутаети.

## МАСТИТ

*Мастит — бу сут бези паренхимаси ва интерстицийсининг яллиғланишидир. Ҳар қандай яллиғланиш жараёни сингари табиатан ўткир ва сурункали, специфик ва носпецифик бўлиши мумкин.*

Ўткир мастит 80—85 ҳолларда эмизувчи аёлларнинг чилласи даврида пайдо бўлса (лактацион мастит), бола эмизмайдиган ва ҳомиладор аёлларда камроқ бўлати. Мастит кўзгатувчилари кўпчилик ҳолларда стафилококклар ва стрептококклардир. Лекин ичак таёқчаси, протей, кўк йиринг таёқчаси туфайли бошланган мастит ҳоллари ҳам тасвирланган. Инфекциянинг кириш дарвозаси аксари сут бези учитади ёриқлардир. Лекин инфекция интраканаликуляр йўл билан, гематоген ва лимфоген йўл билан ҳам ўтиши мумкин.

Стафилококк билан инфекцияланган ҳолларда сут безида йирингли яллиғланиш ўчоғи — безиллаб турган зичлашмалар кўринишидаги абсцесслар ҳосил бўлати. Улар юза жойлашган бўлса, пайпаслаб кўрилганда флюктуация сезилади, устидаги тери қизариб туради. Стрептококк инфекциясида йирингли яллиғланиш табиатан тарқоқ (флегмона тарзида) бўлати. Бундай ҳолларда сут безининг ҳаммаси катталашиб, безиллаб туради, териси шишиб, ялитроқ, қизарган тусга киради, некроз ўчоқлари ҳосил бўлиши мумкин. Яллиғланиш жараёни сут йўллариининг яллиғланиши билан чекланиб қолиши мумкин, бунда сутга йиринг аралашиб чиқаети. Баъзан шу сут йўллари ёрилиб, атрофидаги тўқима ҳам яллиғланиб кетаети. Йирингли яллиғланишдан аввал кўпинча сероз яллиғланиш бўлиб ўтади, бунда сут безига сероз суюқлик сингиб,

томирлар атрофида лейкоцитлар тўпланиб қолади. Яллиғланиш жараёнининг охирида репарация бошланиб, йирингли яллиғланиш соҳасида чандиқ тўқима ҳосил бўлади. Шундай қилиб, яллиғланиш жараёнининг табиатига қараб, ўткир мастит *сероз*, *йирингли ва флегмоноз* хилларга бўлинади. Баъзи абсцесслар без йўли билан бирлашиб, йиринги чиқиб туриши мумкин.

Бирмунча катта ёшдаги аёлларда учрайдиган носпецифик сурункали маститнинг сабаби номаълум. Сут безининг сили, актиномикози ва захми ҳам сурункали маститлар жумласига киради, буларда тегишли гранулёмалар ҳосил бўлади. Сурункали носпецифик мастит маҳалида ўтказилган гистологик текширишда донатор детрит билан тўлган без йўллари топилади. Ўша детритда битта-яримта лейкоцитлар, ёғ босган макрофаглар бўлади. Без йўллари ни қоплаб турган эпителийда дистрофик ўзгаришлар топилади. Перидуктал строма лимфоцитлар ва плазмоцитлар билан инфильтрланган бўлади. Сут йўллари атрофида фиброз тўқима ўсиб кетгани учун улар кенгайиб кетади. Яллиғланиш фокуси юза бўлса, тери ҳам жараёнга қўшилиб кетиши мумкин. Натижада тери ва сут безининг учи чўзилиб кетади, бу сут бези ракига ўхшаб туриши мумкин.

### СУТ БЕЗЛАРИ ЎСМАЛАРИ

Сут безлари ўсмалари айниқса хавfli бўлиб, кўп учраб турадиган патология жумласига киради. Буларнинг хавфсиз хиллари асосан эпителиал тузилишга эгадир. Уларга фиброаденома, аденома, без чиқариш йўллариининг папилломаси киради. Сут безининг хавfli ўсмаларидан папилляр раklar: интрадуктал, инфильтрловчи, медуляр, муциноз раklar, Пежет касаллиги кўпроқ учрайди.

### ФИБРОАДЕНОМА

Нодоз фиброаденома 15—35 яшар аёлларда ҳаммадан кўра кўпроқ учрайдиган хавфсиз ўсма. Атрофдаги тўқимадан чекланиб турадиган, диаметри 2 см дан 10 см гача борадиган, думалоқ шакли солитар тугун кўринишида бўлади. Кесиб кўрилганида зич, гомоген тўқима кўринишида бўлиб, унда сарғиш пушти без паренхимасининг қисмлари учрайди, ёғ тўқимаси бўлмайди. Микроскоп билан текшириб кўрилганида бундай тугун тўқимасида баъзи жойларида безнинг инволютив йўллари, бўлакчалари ва микрокисталар бўлган фиброз тўқима кўзга ташланади. Пайпаслаб кўрилганида без айниқса ҳайздан олдинги даврда безиллаб туради.

## ПАПИЛЛОМА ВА ПАПИЛЛЯР РАК

Сут бези йўлларининг папилломалари якка ёки мастопатиянинг кистоз хилидагидек, кўп (без йўли папилломатози) бўлиши мумкин. Бунда сут бези учидан аксари сероз, гоҳо кўнғир тусли ёки қон аралаш суюқлик чиқиб туради. Хавфсиз якка папиллома 40-50 яшар аёлларда кузатилади. У кисталар ёки без йўллари ичида ўсади, диаметри 1 см дан ортмайди, оёқчаси бўлиши мумкин. Микроскоп билан текшириб кўрилганида ўртаси бир ёки икки қават кубсимон эпителий хужайралари билан қопланган юмшоқ бириктирувчи тўқимадан иборат бўлади. Папилломада апокрин метаплазияси ва гиалинизацияси ўчоқларини кўриш мумкин. Без йўллари ва кисталар ичидаги папилломалар малигнизацияланганида атипия зўрайиб бориб, эпителий анаплазияга учрайди ва перидуктал тўқима билан киста атрофидаги тўқимага ўтган инвазия белгилари пайдо бўлади. Эпителийда митозлар кўзга ташланади. Алоҳида турган папилломаларнинг рак олди ҳолатига кирмаслигини таъкидлаб ўтиш керак, лекин без йўли папилломатози сут безида рак пайдо бўлиш эҳтимолини анча оширади.

### СУТ БЕЗИ РАКИ

Сут бези раки кўпгина мамлакатларда бошқа органларнинг хавфли ўсмалари орасида биринчи ўринни эгаллайди. Унинг пайдо бўлишида қуйидагилар аҳамиятга эга: 1) ирсий мойиллик борлиги, 2) репродуктив даврнинг узоқ чўзилганлиги (чунончи, аёлда ҳайз цикли эрта, климакс эса кеч бошланган бўлса, сут бези раки пайдо бўлиш хатари анча ортади), 3) аёлнинг туғишга лаёқатлиги (кўп туққан аёлларда сут бези раки кам учрайди), 4) аёлнинг қайси ёшида тўнғичини туққанлиги (аёл киши тўнғичини 30 ёшдан ошган маҳалда туғадиган бўлса, рак хавфи ортади), 5) семизлик (чунки ёғ деполари эстрогенлар синтезлай олади), 6) менопаузага экзоген эстрогенлар билан даво қилиш, 7) эпителий пролиферацияси белгилари билан ўтаётган кистоз мастопатия борлиги.

**Этиологияси ва патогенези** ҳануз унча аниқ эмас. Ирсий омиллар ва гормонал мувозанат бузилишининг аҳамияти кўпроқ ўрганилган. Яқин қон-қариндошларда, шунда ҳам бирмунча ёшроқ даврда билатерал сут бези ракиннинг учраши ирсий омилнинг аҳамияти борлигидан далолат беради. Яқинда ўтказилган тадқиқотларда аниқланишича, р53 ўсма супрессор гени ирсий мутациясининг оилавий сут бези ракида аҳамиятга эга. Эндоген эстрогеннинг кўп бўлиши ўсма юзага келишида катта роль ўйнайди. Аёллари жинсий ҳаётни барвақт бошлайдиган, кўп аборт қилдирмайдиган ва тўнғичини анча ёшлигида туғадиган мамлакатларда бу раkning анча кам учраши аниқланган.

Ҳозиргина айтиб ўтилган хатар омилларининг таъсир механизми ҳам яхши ўрганилган. Баъзи ўсмаларда эстрогенлар ва прогестерон учун рецепторлар топилади. Сут бези ракиннинг баъзи ҳужайралари ўсиш омилларини ишлаб чиқарадики, буларнинг ҳосил бўлиб туриши эстрогенларга боғлиқ. Қонда айланиб юрадиган гормонлар, ўсма ҳужайралари гормонларининг рецепторлари ва ўсиш омиллари секрецияси ўртасидаги ўзаро таъсир ўсманинг ўсиб боришида маълум роль ўйнайди, деб тахмин қилинади. Мана шу омиллар ўсманинг авж олиб боришида эстрогенлар мувозанатининг бузилиши аҳамиятга эга эканлигини тасдиқлайди. Сут бези ракиннинг табиатан вирусга боғлиқ эканлигини 1936 йилда Биттнер ажойиб суратда исботлаб берди.

Ташқи муҳит омиллари ҳам катта аҳамиятга эга. Чунончи, овқатда ёғларнинг ортиқча миқдорда бўлиши хатарли омил бўлиб ҳисобланади, чунки ёғ рак пайдо бўлишига мойилликни кучайтиради. Ўртача миқдорда алкоголь истеъмол қилиш ўсма пайдо бўлиш хавфини 1,5 барабар оширади.

**Патологик анатомияси.** Бу рак аксари чап сут безини зарарлайди, 4—10 фоиз ҳолларда икки томонлама бўлади. Ҳар хил тарзда жой олади. Чунончи, 50 фоиз ҳолларда бу рак сут безининг ташқи томондаги устки квадрантида, 20 фоиз ҳолларда марказий қисмида пайдо бўлади. Гоҳи ўсма сут безининг устки ва пастки, ички квадрантларида учрайди. Аксари (90 фоиз ҳолларда) ўсма без йўли эпителийсидан, гоҳи бўлакчаси эпителийсидан ўсиб чиқади. Пайпаслаб кўрилганида диаметри 5 см гача борадиган тузилма ёки қаттиққина тизимча тарзида кўлга уннайди. Гистологик тузилиши жиҳатидан сут бези раки учта асосий гуруҳга бўлинади: 1) инфилтрланмайдиган раklar, 2) инфилтрловчи раklar ва 3) Педжет касаллиги.

**Инфилтрланмайдиган раklar** ўз навбатида без йўли ичидаги ва бўлакча ракига бўлинади. Без йўли ичидаги рак бошқа турдаги раklarнинг 2—5 фоизини ташкил этади. У атрофдаги стромага инвазияланмайди ва *тўрт хил: солид, ҳуснбузарсимон, папилляр ва криброз тарзда ўсиши билан* таърифланади. Одатда, текшириш пайтида айтиб ўтилган тўрт хил ўсишнинг биргаликда келиши топилади. Микроскоп билан текшириб кўрилганида кўпгина без йўллариининг кистага ўхшаб кенгайиб кетганлиги топилади, буларнинг эпителийси тармоқланган сўргичлар (папилляр рак) ҳосил қилади, уларнинг орасида икки ва бундан кўра кўпроқ ҳужайралар билан қопланган *чин сўргичлар* ва бир қават ҳужайралар билан қопланган *сохта сўргичлар* тафовут қилинади. Эпителиал ҳужайралар бир қадар полиморф бўлиши, қутблилиги бузилгани ва ўртача катталиқда бўлиши билан таърифланади. Уларнинг ядролари гипохром, митозлар битта-яримта учрайди. Ўсма ҳужайралари баъзи жойларда *солид* ёки *криброз* тузилмалар ҳосил қилади. Сўргичларнинг стромаси нозик бўлади ёки бўлмайди.

*Ҳуснбузарсимон рак* характерли кўринишда бўлади. Сут безининг зарарланган қисмидаги тўқима орасида бир талай сарғиш-кулранг тусли тортмалар кўзга ташланади, булар кенгайиб кетган без йўллари иборат бўлиб, ситиб кўрилганида ичидан тиқинларга ўхшаш увоқсимон массалар чиқади. Микроскоп билан текшириб кўрилганида без йўли ичида пайдо бўлган солид пролифератлари топилади, буларнинг ўртасида некроз бошланади. Хужайралар анча полиморф, ядролари йирик ва гиперхромдир. Митозлар кўп бўлади. Бир қанча ҳолларда эпителиал хужайралар апокрин хужайраларга ўхшаб кўринади.

*Инфилтрланмайдиган бўлакча ичи раки* (синонимлари — альвеоляр, ацинар рак, бўлакча *in situ* раки) аксари 45—50 яшар аёлларда учрайди. Мультицентрик равишда ўсиб бориш билан фарқ қилади. Одатда сут безининг устки-ташқи квадрантида пайдо бўлади. 15—30 фоиз ҳолларда иккала томонда учрайди. Бу турдаги ракда без бўлакчалари ичидаги сут йўллари ҳам жараёнга қўшилиб кетади (альвеоляр пуфакчалар, буларнинг йўллари кенгайган ва ғовак жойлашган хужайралар ҳисобига битиб кетган бўлади). Строма инвазиясига хос белгилар бўлмайди. Ўсма хужайралари нисбатан мономорф, бир қадар кичикроқ, ядролари ўртача даражада гиперхром, митозлари кам бўлади, улар бўлакча ташқарисидаги йўлларга ҳам тарқалиши мумкин.

*Инфилтрланувчи раklar* гистологик тузилиши жиҳатидан жуда ҳар хил бўлиб, қуйидаги турлари тафовут қилинади: 1) без йўлининг инфилтрловчи раки, 2) без бўлакчасининг инфилтрловчи раки, 3) шилимшиқ рак, 4) медуляр рак, 5) тубуляр рак, 6) апокрин рак, 7) папилляр рак, 8) аденокистоз рак, 9) секретор рак, 10) метаплазияли рак.

*Без йўлининг инфилтрловчи раки* сут безининг энг кўп (75 фоиз ҳолларда) учрайдиган хавфли ўсмаси бўлиб, тузилиши жиҳатидан жуда ҳар хиллиги билан ажралиб туради. Диаметри 3—4 см келадиган тошдек қаттиқ ўсма (скирроз рак) кўринишида бўлади. Кесиб кўрилганида некроз ва петрификация ўчоқлари кўзга ташланади. Ўсма зўрайиб борганида терида ичга тортган жойлар ҳосил бўлиб, сут безининг учи чўзилиб туради. Микроскопик жиҳатдан олганда, ўсма қаттиқ бўладиган фиброз стромаси борлиги билан таърифланади, бу стромасида ўсма хужайраларининг уялари ва тортмалари топилади. Бу хужайралар думалоқ ёки тухумсимон шаклда, ядролари майда, гиперхром бўлади, митозлари унча кўп булмайди. Улар уясимон, трабекуляр ва безсимон тузилмалар ҳосил қилади, без йўли ичидаги рак ўчоқлари топилиши мумкин.

*Без бўлакчасининг инфилтрловчи раки* ўсма хужайраларининг занжирлар ва чизиклар кўринишида диффуз тарзда ёки без йўллари атрофида концентрик тарзда жойлашгани билан таърифланади.

Хужайралари майда ва мономорф. Стромаси яхши ривожланган, фиброз тўқимадан иборат, шунинг учун бу ўсма скирроз кўри-нишда бўлади. Ўсманинг хужайра элементлари буларнинг цито-плазмасида шилимшиқ тўпланиб бориши туфайли узуксимон хужайралар шаклига кириб қолиши мумкин. Без бўлакчаси ин-фильтрловчи ракиннинг тубуляр ва солид хиллари ҳам тасвир-ланган.

*Шилимшиқ рак* (синонимлари — коллоид, желатиноз, муци-ноз, узуксимон хужайрали рак) хужайраларидан ташқарида ва хужайралари ичида бир талай шилимшиқ бўлиши билан таъриф-ланади. Бундай ўсма аниқ чегараланиб турадиган кулранг тусли тугун шаклида бўлади. Консистенцияси юмшоқ, желатинасимон. Микроскоп билан текшириб кўрилганида бу раkning уч хил тури тафовут қилинади. *Биринчиси* шилимшиқда жойлашган алоҳида хужайралар ёки уялар борлиги билан таърифланади. Баъзи хужай-раларнинг цитоплазмаси вакуоллашган бўлади, бу — уларда ши-лимшиқ борлигидан дарак беради. Ўсманинг *иккинчи хили* хужай-раларининг безсимон тузилмалар ҳосил қилганлиги билан ажралиб туради, шу тузилмаларнинг чиқариш йўлларида муцин топилади. Ўсма хужайралари вакуоллашган бўлиши ҳам мумкин. Ўсманинг *учинчи хили* ичида бир талай шилимшиқ бўладиган, табақалашмаган ва тартибсиз жойлашган хужайралардан иборат бўлади. Микроскоп билан текшириб кўрилганида шилимшиқ тўпламлари орасида цитоплазмасида шилимшиқ томчилари бўлган солид ёки безсимон мономорф хужайралар комплекслари топи-лади.

*Медуляр рак* 5 фоиз ҳолларда учрайди. Пайпаслаб кўрилганида юмшоқ бўлади, флюктуацияланади. Диаметри 10 см га боради. Ке-сиб кўрилганида дўмбайиб чиқиб, атрофдаги тўқималардан аниқ чегараланиб туради. Ядроси пуфакчасимон бўладиган йирик хужай-ралардан тузилган. Цитоплазмасининг чегаралари аниқ эмас. Хужай-ралар йўллар ёки анастомоз ҳосил қилувчи тортмалар кўриниши-да жойлашган бўлиб, митотик фаоллиги жуда юксак. Ўсма стромаси кам ривожланган ва лейкоцитлар билан диффуз равишда инфиль-трланган.

*Тубуляр рак* юксак даражада табақалашган, инфильтрланани-ган рак бўлиб, тубуляр тузилмалар ҳосил қилувчи мономорф хужайралардан тузилган. Бу тузилмаларда ўсма хужайралари бир қатор бўлиб жойлашади. Фиброз строма яхши ифодаланган. Бу ўсма аденокарциномадир, оқибати хайрли.

*Апокрин рак* цитоплазмаси эозинофил ва жуда мўл бўладиган хужайралардан иборат. Тузилишига кўра метапластик апокрин хужайра элементларига ўхшаб кетади. Бундай ўсма адабиётда он-коцитар рак деб ҳам юритилади.

Ракнинг анаплазияга учраган хиллари ҳам тасвирланган: диф-



фуз, йирик хужайрали, дуксимон хужайрали, полиморф хужайрали, улкан хужайрали раklar шулар жумласидандир.

Клиника нуқтаи назаридан «яллиғланишга алоқадор рак» ҳам тафовут қилинади, лекин у сут безлари ракиннинг мустақил гистологик типи бўлиб ҳисобланмайди. Сут бези раки шиш келиши, гиперемия, оғриқ бўлиши билан ўтаётган ва касалланган сут бези тез катталлашиб бораётган маҳалларда ана шу атама ишлатилади, бундай пайтларда ўсма дерманинг лимфа томирларига анча ўтган бўлади.

**Пежет касаллиги** — сут бези ракиннинг алоҳида хили бўлиб, унга сут бези учи терисининг худди гушга ўхшаб яра бўлиб кетиши ва сут безида ўсма пайдо бўлиши характерлидир. Без учининг териси қизариб, шишиб чиқади. Бу касаллик 50—60 яшар аёлларда учрайди ва аҳён-аҳёнда эркакларда ҳам кузатилади. Бу ракиннинг қўлтиқости лимфа тугунларига метастазлар бергани ҳам тасвирланган. Пежет касаллиги ҳамшиша деярли без йўли ичидаги рак билан бирга қўшилган бўлади. Микроскоп билан текшириб кўрилганида кўкрак учи эпидермисининг мальпигий қатламида характерли Пежет хужайралари топилади. Улар ўзи катта, ядролари гиперхром бўлиши ва оч тусли жияги борлиги билан ажралиб туради, бу хужайра ичида мукополисахаридлар тўпланганидан далолат беради. Пежет хужайраларида, одатда, шилимшиқ, аҳён-аҳёнда меланин доналари бўлади, улар бир-биридан алоҳида-алоҳида бўлиб туради ёки дермага ўсиб кирмаган бўлади. Пежет хужайралари сут безининг чиқариш йўлларида ва тери унумларида ҳам топилиши мумкин.

**Клиник манзараси.** Сут бези ўсмалари эндигина бошланиб келаётганида пайпаслаб кўрилганида дастлаб диаметри 4 см гача борадиган, оғримайдиган, қўзғалувчан тузилма тариқасида қўлга уннайди. Ўсма тез орада кўкрак мускули ва чуқур фасция томонига қараб ўсиб боради. Тери томонига ўсиб борар экан, сут бези териси ва без учининг ичкарига тортилиб қолишига олиб келади. Бунда жараён лимфа тугунларига ҳам ўтиб, шиш пайдо бўлади. Сут бези раки лимфоген ва гематоген йўл билан метастазлар беради. Безнинг ташқи квадрантидаги ўсмалар дастлаб қўлтиқости лимфа тугунларига метастазлар беради. Ўсма ички квадрантларда бўлса, сут бези ички артерияси бўйлаб жойлашган лимфа тугунларига, шунингдек ўмров усти лимфа тугунларига метастазлар беради. Ўсма гематоген йўл билан тарқалганида метастазлари кўпинча ўпка, скелет суяклари, жигар, буйрак усти безларида топилади. Гоҳо улар бош мияда, талокда, қалқонсимон безда бўлади.

Сут бези ракиннинг метастазлари ўсмага даво қилинганидан сўнг 15 йилдан кейин ҳам пайдо бўла олишини ёдда тутиш керак.

## ЭРКАКЛАР СУТ БЕЗИ КАСАЛЛИКЛАРИ

Эркаклар кўкрак безларида (рудиментар сут безларида) патологик жараёнлар камдан-кам учрайди. Улар асосан гинекомастия ва рақдан иборат бўлади.

**Гинекомастия.** Эркаклар кўкрак безларига гормонлар аёллардагига қараганда камроқ таъсир ўтказди. Бироқ, эстрогенлар миқдори кўпайиб қолган маҳалларда бу безлар катталашиб кетиши мумкин, гинекомастия деб шунга айтилади. Гинекомастия кистоз хилдаги мастопатиянинг аналогидир. Эркакларда юз берадиган гиперэстрогенемия ҳодисасига кўпинча жигар циррози сабаб бўлади. Бунда жигарда эстрогенлар метаболизми издан чиқади. Лекин эстроген ишлаб чиқарувчи ўсмалар пайдо бўлган маҳалларда, одам экзоген эстроген ва дигиталис билан даволанган пайтларда ҳам гиперэстрогенемия бошланиши мумкин. Физиологик гинекомастия, одатда, ўсмирлик ва кексалик даврида бошланиши мумкин. Гинекомастия маҳалида рўй берадиган морфологик ўзгаришлар без чиқариш йўллари ичида бошланган гиперплазияга ўхшаб кетади. Бу патология аксари иккала безда бошланади.

**Кўкрак беzi раки** эркакларда аёллардагига қараганда анча кам учрайди. Тез ўсиб бориб, бадан териси ва кўкрак бўшлиғи деворига ўтади (инфильтрланади). Тузилиши ва биологик хоссалари жиҳатидан аёллар сут безининг инвазив скиррига ўхшаб кетади. Регионар лимфа тугунлари ва бошқа органларга гематоген йўл билан метастазлар беради.

## ЭНДОКРИН БЕЗЛАР КАСАЛЛИКЛАРИ

### ГИПОФИЗ

#### **Гипофиз гиперфункцияси**

*Гипофиз аденомалари*

*Гигантизм*

*Акромегалия*

*Гипофизар Кушинг касаллиги*

#### **Гипофиз гипофункцияси**

*Функциясиз аденома*

*Шихен синдроми*

*Пуч турк эгари синдроми*

*Гипофиз орқа бўлаги синдроми*

### ҚАЛҚОНСИМОН БЕЗ

#### **Бўқоқ (струма)**

#### **Гипертиреоз**

*Базедов касаллиги*

#### **Гипотиреоз**

*Кретинизм*

*Микседема*

#### **Тиреоидитлар**

*Хашимото тиреоидити*

*Ярим ўтқир гранулёматоз тиреоидит*

*Сурункали тиреоидит*

#### **Қалқонсимон без ўсмалари**

*Аденома*

*Рак*

### ПАРАТИРЕОИД БЕЗЛАР

#### **Гипопаратиреоз**

### Гиперпаратиреоз

*Бирламчи гиперпаратиреоз*

*Аденома*

*Паратиреоид безларнинг бирламчи гиперплазияси*

*Паратиреоид безлар раки*

*Паратиреоид остеодистрофия*

### БУЙРАК УСТИ БЕЗЛАРИ

#### **Буйрак усти безлари гиперфункцияси**

*Кушинг синдроми*

*Гиперальдостеронизм*

*Адреногенитал синдром*

#### **Буйрак усти безлари гипофункцияси**

*Аддисон касаллиги*

*Буйрак усти безларининг ўтқир етишмовчилиги*

#### **Буйрак усти безлари ўсмалари**

*Буйрак усти безлари пўстлофининг ўсмалари*

*Буйрак усти безлари мия қаватининг ўсмалари*

### ТИМУС

### ЭНДОКРИН СИСТЕМА ТАРҚОҚ

### ЎСМАЛАРИНИНГ СИНДРОМИ

### ҚАНДЛИ ДИАБЕТ

*Ички секреция безлари ёки эндокрин безлар деб, чиқариш йўллари бўлмаган без органларга айтилади, шу муносабат билан уларнинг ишлаб чиқарадиган гормонлари тўғридан-тўғри қонга ўтиб туради.* Буларга эпифиз, гипофиз, қалқонсимон без, қалқонсимон без ёнидаги безлар (паратиреоид безлар), буйрак усти безлари, жинсий безлар, шунингдек бошқа функцияларни ҳам адо этиб борадиган анча мураккаб органларнинг махсус тўқималари ҳам киради. Масалан, меъда ости безининг Лангерганс оролчалари, тухумдонларнинг тухум хужайралари, мойларнинг Лейдиг хужайралари ҳам гормонлар ишлаб чиқариб туради. Баъзи безлар ва тўқималарнинг полипептид ёки оқсил табиатига эга бўлган гормонларни ишлаб чиқарадиган ва нейроэктодермадан юзага келадиغان эндокрин хужайраларини бирлаштирувчи APUD-система ҳам бор. Лангерганс оролчаларининг глюкагон ишлаб чиқарувчи альфа-хужайралари, инсулин ишлаб чиқарувчи бета-хужайралари, қалқонсимон безнинг кальцитонин ишлаб чиқарувчи парафолликуляр хужайралари шулар жумласидандир. Тўқима гормонлари ишлаб чиқарадиган бир қанча хужайралар: меъданинг альфа-хужайралари (энтероглюкагон), меъда дельта-хужайралари (гастрин), ўн икки бармоқ ичакнинг S-хужайралари (секретин) ҳам шу системага киради.

Эндокрин безлар, юқорида айтилганидек, гормонлар синтез қилади, бу гормонлар қонга тушиб турадиган кимёвий бирикмалар бўлиб, ўзига хос таъсир кўрсатиб боради. Айни вақтда гормонларнинг баъзилари қон билан бирга бориб, олисдаги органларга таъсир кўрсатса (системага оид гормонлар), бошқалари ўзи қаерда пайдо бўлса, ўша жойда таъсир кўрсатади (локал, яъни маҳаллий гормонлар).

Гормонларга урта асосий хусусият хосдир: 1) таъсири маълум мақсадга қаратилган бўлади: гормонлар бир қадар чекланган сондаги тўқималарга (мазкур гормоннинг “мақсадидаги тўқималарга”) таъсир кўрсатади; 2) таъсири фақат ўзига хос, яъни специфик бўлади: “бир гормон — мақсаддаги битта тўқима — бир хилдаги таъсир”; 3) таъсири зўр, яъни типик жавоб реакцияси юзага чиқиши учун жуда кам миқдор гормон керак бўлади, холос.

Қандай бўлмасин бирон хилдаги патоген омиллар таъсири остида ички секреция безларида гиперфункция (без функциясининг кучайиши), гипофункция (функция сусайиши) ёки функция издан чиқиши — дисфункция ҳодисаси юз бериши мумкин. Эндокрин безлар функционал ҳолатида рўй берадиган ана шундай ўзгаришлар организмда маълум бир касаллик пайдо бўлишига олиб келади.

Эндокрин ўзгаришлар одам патологиясида катта ўрин тутади. Улар ички секреция безларининг бирламчи тартибда зарарланишига боғлиқ бўлиши ёки эндокрин системадан ташқарида пайдо

бўлган ўсмалар вақтида юзага келиши мумкин. Эндокрин ўзгаришлар, яъни эндокринопатия ҳодисалари ўсмаларга боғлиқ бўлган ҳолларда уларни паранеопластик синдром деб ҳисобланади. Эндокрин безлар якка ҳолда ёки, масалан, эндокрин ўсмалар кўп бўлган маҳалда кўрилганидек, бир нечтаси барабар зарарланиши мумкин. Лекин аксари эндокрин безлардан бирортаси зарарланиши кўпроқ учрайди.

## ГИПОФИЗ

*Гипофиз* (синоними: мия ортиғи) — *нормада оғирлиги 0,5 г гача борадиган, турк эгарининг гипофиз чуқурчасида жойлашган дуккаксимон тузилма бўлиб, олдинги бўлаги (аденопофиз) ва орқа бўлаги (нейрогипофиз) тафовут қилинади.* Олдинги бўлаги Ратке чўнтагининг дўмбайиб чиқиши йўли билан эктодермадан, орқа бўлаги бош миянинг III қоринча бўшлиғи дамидаги нейроглиал воронкасимон дўмбаймасидан келиб чиқади. Гипофиз уйку артерияси, шунингдек катта мия артериал доирасидан чиқиб келадиган қон томирлар ҳисобига қон билан таъминланади.

Гипофизнинг орқа бўлаги нерв толалари воситасида гипоталамус билан маҳкам боғланган ва гипоталамуснинг терминал нерв хужайралари ҳамда глиага ўхшаб кетадиган питуицитлардан тузилган. Гипофизнинг шу бўлагидан чиқадиган гормонлар — окситоцин ва антидиуретик гормон гипоталамусда синтезланади ва нерв толалари бўйлаб гипофизга ўтади, шу муносабат билан гипофиз ва гипоталамус ягона гипоталамо-гипофизар системани ташкил этади.

Гипофизнинг олдинги бўлагидаги секретор хужайралар майда, полигонал шаклда бўлади ва цитоплазматик доналарининг табиати ҳамда сифатига, бўялганда — қандай реакция кўрсатишига қараб, анъанавий равишда ацидофиллар, базофиллар ва хромофобларга бўлинади.

Электрон микроскопия ва текширишнинг иммуноцитокимёвий усуллари пайдо бўлиши билан секретор хужайралар ва улар функционал фаоллигини аниқ белгилаш мумкин бўлиб қолди, бунинг натижасида турли гормонлар ишлаб чиқарадиган беш хил хужайраларни ажратиш мумкин бўлди, бу хужайралар қуйидагилардир: 1) *адrenокортикотроп хужайралар*, 2) *қалқонсимон безни жонлантирувчи гормонларни ишлаб чиқарадиган тиреотроп хужайралар*, 3) *фолликулларни жонлантирувчи гормонларни, лютеинлаштирувчи гормонни ишлаб чиқарадиган гонадотроп хужайралар*, 4) *лактотроп (пролактин) хужайралар*, 5) *соматотроп (ўсиш гормонини ишлаб чиқарадиган) хужайралар*. Бундан ташқари, гипофизда хромофоблар учрайди, буларда ҳам секретор гранулалар бўлади. Фаол секретор жараён ҳозир айтиб ўтилган хужайралардаги гра-

нулаларнинг камайиб бориши билан бирга давом этади. Ҳозирги кунда гипофизар гормонларнинг ишланиб чиқиши гипоталамус томонидан унинг рилизинг-омиллари ёрдамида идора этилиши аниқланган.

Гипофизда рўй берадиган патологик жараёнлар хилма-хилдир. Улар кейинчалик фиброз тўқима пайдо бўлишига олиб борадиган *носпецифик ва специфик яллиғланиш жараёнлари*, эмболиялар, ишемиялар туфайли бошланган некроз ўчоқлари, шунингдек ҳар хил ўсмалардан иборат бўлиши мумкин. Патологик жараённинг табиатига қараб гипофиз функцияси кучайиши (гиперфункция бошланиши) ёки сусайиб қолиши (гипофункция бўлиши) мумкин. Гипофиз гиперфункцияси кўпинча хавфсиз ўсмалар (аденомалар) юзага келишига боғлиқ бўлса, гипофункцияси склеротик атрофия, сил, захм жараёни бошланиши, инфаркт юзага келиши ва органининг чандиқланиб қолишига боғлиқ бўлиши мумкин ва ҳоказо.

## ГИПОФИЗ ГИПЕРФУНКЦИЯСИ

### ГИПОФИЗ АДЕНОМАЛАРИ

Гипофиз гиперфункциясининг энг кўп учрайдиган сабаби, юқорида айтиб ўтилганидек, гипофиз аденомаларидир, булар гипофизар гормонлар ишланиб чиқишини кучайтириш хоссасига эга бўлади. *Аденомаларнинг уч хили* тафовут этилади: *биринчи хили* пролактин ишлаб чиқарувчи лактотроп ҳужайралардан; *иккинчи хили* ўсиш гормони ишлаб чиқарувчи соматотроп ҳужайралардан; *учинчи хили* адренкортикотроп гормон ишлаб чиқарувчи кортикотроп ҳужайралардан тузилган бўлади. Бошқа турдаги гипофизар ҳужайралар, яъни фолликулларни жонлантирувчи, лютеинлаштирувчи ва тиреотроп гормонларни ишлаб чиқарадиган гипофизар ҳужайралардан иборат аденомалар кам учрайди. Аденомаларнинг ҳаммаси моноклонал бўлади ва фақат битта гормон ишлаб чиқаради. Икки хил ҳужайралардан тузилган ёки бир хилда бўлса ҳам икки хил гормон ишлаб чиқарадиган ҳужайралардан ташкил топган аденомалар жуда камдан-кам учрайди.

Гормон ишлаб турадиган аденомалар катталиги жиҳатидан ҳар хил бўлади, жуда кичиклари — микроаденомалар (диаметри 10 мм дан кичик) ҳам, 5 см га борадиган ва ундан кўра каттароқ бўладиган йирик аденомалар ҳам учраб туради. Бу ўсмаларнинг кўпчилиги капсулаларга ўралган бўлади, лекин йирик ўсмалар турк эгарига ҳам тарқалиб, понасимон суякни емириб бориши ва кўрув нервлари чатишмасини босиб қўйиши мумкин. Аденома понасимон бўш синус томонига ҳам ўсиб бориб, синус ичига ўтиши ҳам мумкин. Бундай ҳолларда шу «инвазив» аденомани янглишиб, инвазив рак деб ўйлаш мумкин. Гипофиз микроаденомалари йи-

рик ўсмалардан кўра кўпроқ учрайди ва 25 фоиз ҳолларда фақат аутопсия маҳалида топилиши мумкин. Уларни, айниқса капсулалари бўлмаганда, гиперплазия ўчоғидан ажратиш қийин бўлади.

Макроскопик жиҳатдан олганда, йирик аденомалар, одатда, юмшоқ бўлиб, кесиб кўрилганида қизғиш-қўнғир ранги билан ажралиб туради. Унда некроз ўчоқлари бўлиши мумкин (чунки аденома гипофизни қон билан таъминловчи томирларни босиб кўяди). Қон қуйилиб қолган жойлар ҳам учрайди (гипофиз апоплексияси). Гипофизнинг интакт тўқимаси ўсма билан босилиб, атрофияга учрайди. Микроскоп билан текшириб кўрилганида аденома мономорф эпителиал ҳужайралардан иборат бўлиб чиқади. Бу ҳужайралар уялар ёки тортмалар кўринишида жойлашган бўлиб, баъзан безсимон ёки папилляр тузилмаларни ҳосил қилади. Ўз тузилишига кўра гипофизнинг эпителиал ҳужайраларига ўхшаб кетади. Аденома ҳужайралари думалоқ, тухумсимон ёки кўп бурчакли шаклда бўлиши билан ажралиб туради, уларнинг цитоплазмаси яхши ифодаланган бўлиб, гранулалари бор. Ядроси кичикроқ, ҳужайранинг марказида ёки марказидан четда туради. Камдан-кам ҳолларда ҳужайралар шакли ва катталиги жиҳатидан ҳар хил, ядролари полиморф бўлади. Бундай ҳолларда аденомани карцинома билан адаштириш осон. Бирок, хатого йўл қўймаслик учун гипофиз раки метастазларининг борлиги топилган маҳалдагина бунга гипофиз раки деб диагноз қўйиш керак.

*Лактотроп ҳужайралардан ташкил топган аденома (пролактинома)* кўпинча микроаденома тариқасида кўзга ташланади, гоҳ бирмунча каттароқ бўлади. Субмикроскопик усуллар билан текшириб кўрилганида ҳужайраларда электрон зич гранулалар кўринишида бўладиган ацидофил гранулалар топилади. Бу гранулаларнинг пучайиб қолгани (дегрануляцияга учрагани) секретор фаоллиги анча кучли бўлганидан далолат беради. Баъзи пролактиномалар пролактинни жуда кўп ишлаб чиқаради.

*Соматотроп ҳужайралардан ташкил топган аденомалар* ҳар хил катталиқда бўлиши мумкин. Уларнинг цитоплазмасида зичлиги ва катта-кичиклиги ҳар хил гранулалар кўзга ташланади. Зич гранулали ҳужайралар ацидофилларга тўғри келади ва уларда бир талай соматотроп ўсиш гормони бўлади. Сийрак сочилган гранулали ҳужайралар хромофобларга ўхшаб кетади ва ўсиш гормонига иммуноцитокимёвий реакция қўйилганида натижаси суст бўлиб чиқади.

*Кортикотроп аденома 75—80 фоиз ҳолларда микроаденомадан иборат бўлиб, базофилларга мансуб ҳужайралардан ташкил топади.* Иммуноцитокимёвий реакциялар ёрдами билан текшириб кўрилганида уларда инерт адренотропикотроп гормон топилади. Сабаби шуки, ўсма АКТГга хос антиген хусусиятларига эга бўлган фаолмас моддалар ишлаб чиқаради. Ўсма қаторига кирмайдиган кортикотроп ҳужайралар одатда гиалинозга учрайди.

Гипофиз аденомасининг **клиник ўтиши** икки омилга: ўсманинг катта- кичиклиги ва гормон ишлаб чиқариш фаоллигига чамбарчас боғлиқ. Бу омиллар баъзан бирга қўшилган бўлиши мумкин. Ўсма катта бўлган маҳаллардагина унинг оғирлиги таъсир ўтказа олади. Бунда кўриш функцияси ва гипофиз интакт қисмининг эндокрин функцияси издан чиқади. Бош мия нервлари фалажга учраши мумкин, айниқса кўзни ҳаракатлантирувчи нервлар зарарланиб, диплопия ва птоз, битемпорал гемианопсия (кўрув майдонининг ўзгариши) бошланиши мумкин. Ўсмадан ташқаридаги аденоцитлар атрофияга учраши ёки емирилиб кетиши натижасида гипофиз функцияси сусаяди. Микроаденомалар маҳалида касалликнинг клиникаси гипофиз гиперфункциясини, яъни троп гормонлар гиперсекрециясини акс эттиради. Чунончи, соматотроп аденоцитлардан иборат аденомада гигантизм ёки акромегалия кузатилади.

*Гигантизм* одам организми ҳали ўсиб борадиган даврда, аксари пубертат ва препубертат даврларда бошланади. Бунда гавда ва қўл-оёқлар ҳаддан ташқари ўсиб, мазкур жинсдаги одамнинг ёшига тўғри келадиган нормалардан ташқарига чиқиб кетади, шунингдек суяк скелетида номутаносиблик юзага келади. Ички органлар ҳам катталашиб, аритмия, нерв-мускулларга доир ўзгаришлар бошланади. Касалларда қандсиз диабет пайдо бўлиб, фаҳм-фаросат камайиб боради.

*Акромегалия* аксари ўрта яшар одамларда кўрилади. Ортиқча миқдорда ишланиб чиқадиган соматотроп гормон тўқималар, асосан мезенхимадан пайдо бўладиган тўқималар, — бириктирувчи, тоғай, суяк тўқимаси, ички органлар стромаси ва паренхимаси тўқималари ўсиб кетишига йўл очади. Бунда юз бичими ўзгариб, одамнинг қулоқлари, қўл-панжалари катталашиб кетади. Калла, қош усти ва ёноқ равоқлари, энгса, чакка дўмбоқлари, пастки жағ ҳам катталашади. Умуртқа поғонасининг кўкрак бўлимида кифоз ёки бел бўлимида лордоз юзага келади. Бундан ташқари, касалларда глюкозани ўзлаштириш издан чиқиб, қандли диабет, эркаларда гинекомастия, остеопороз, гипертензия бошланади.

Бундай ўзгаришлар гипоталамус ўсмалари, медулляр рак ва қалқонсимон без карциноиди, Лангерганс оролчалари ўсмаларида ҳам юзага келишини таъкидлаб ўтиш керак, чунки буларда соматотроп гормон ишланиб чиқишини кучайтирувчи рилизинг-омиллар гиперсекрецияси рўй беради.

Микроскопик жиҳатдан олганда акромегалияда суяк тўқимасининг зўр бериб қайта тузилиб, остеоонлар сонининг кескин кўпайгани, бўғим тоғайларида пролифератив ва дистрофик жараёнлар бошлангани кузатилади.

*Гипофизар Кушинг касаллиги* кортикотроп аденома пайдо бўлишига алоқадор бўлиб, иккала жинсдаги кишиларда ҳам учрайди,



кўпроқ 20-40 яшар аёлларда кўрилади. Юз, бўйин, гавда устки ярми терисининг остида ёғ клетчаткаси тўпланиб бориб, одамни номуносив равишда ёғ босиши билан таърифланади. Кишининг юзи думалоқ ҳолга келиб, териси қуруқ, атрофияга учраган бўлади. Кўкраги, қорни, сони, думбаларининг териси чўзилиб, қизил йўллар (стриялар) пайдо бўлади. Гирсутизм, гипертензия, руҳий ўзгаришлар ҳам кўрилади.

Эндокринопатиялар гипоталамус дисфункциясига, менингиомалар, метастазлар, глиомалар ва краниофарингиомалар бошланганига боғлиқ бўлиши мумкинлигини айтиб ўтиш керак.

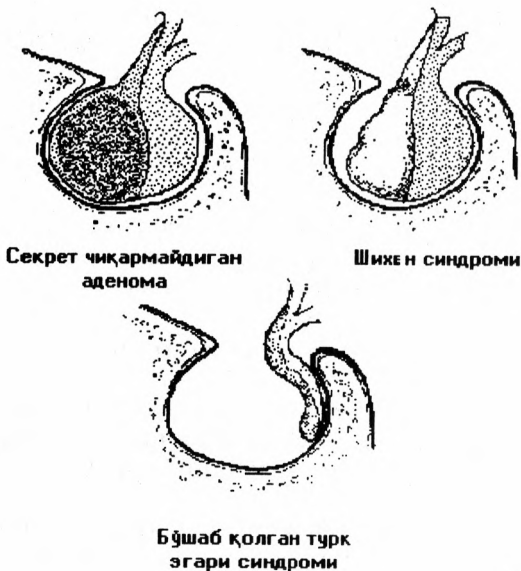
### ГИПОФИЗ ГИПОФУНКЦИЯСИ

Аденогипофиз гормонлари уч ҳолда танқис бўлиб қолади: 1) гипофиз зарарланиб, секретор ҳужайралари емирилиб кетганида; 2) гипофиз оёқчалари зарарланиб, рилизинг-омилларнинг гипоталамусдан гипофизга ўтиши тўхтаб қолганида; 3) гипоталамуснинг ўзи зарарланиб, аденогипофиз фаолиятини идора этувчи рилизинг-омиллар ҳосил бўлиши сусайганида. Сўнгги иккита омил ингибиторлар бўлмаслиги туфайли гиперпролактинемияга сабаб бўлади. Аденогипофизнинг ўзи зарарланганида иккита ёки учта гормон танқислиги рўй беради. Аксари ўсиш гормони, адренортикотроп гормон ва гонадотропин секрецияси сусаяди. Бироқ, қандай бўлмасин фақат битта гормоннинг ўзи, масалан, ўсиш гормони танқис бўлиб қолган ҳоллар ҳам учраши мумкин, ўз тузилишига кўра амелобластомага ўхшаб кетадиган краниофарингиомада, глиома ва менингиомада шундай ҳодиса кузатилади.

Ўсиш гормонининг якка ўзи етишмайдиган, танқис бўлиб қолган маҳалларда қуйидагилар кузатилади: 1) гипофизар паканалик, бунда тана тузилиши мутаносиб бўлади-ю, лекин болаларга хос етилмаган тарзини сақлаб қолади, бўй жуда пакана бўлади; 2) жинсий органлар ва иккиламчи жинсий белгиларнинг етилмай қолиши; 3) артериал гипотензия, брадикардия бўлиши.

Мультигормонал етишмовчилик, одатда, гипофизнинг ўзи де-струкцияга учраган маҳалларда юзага келади, бундай ҳол саркоидозда, гипофизда сил, йирингли яллиғланиш бўлганида, жарроҳлик муолажалари қилинганда, гипофиз нурдан зарарланганида кузатилади. Гипофизар етишмовчилик кўпинча *функцияси йўқ (гормон чиқармайдиган) аденомалар, Шихен синдроми ва пуч турк эгари синдроми маҳалларида учрайди* (82-расм).

*Функцияси йўқ (гормон чиқармайдиган) аденомалар* барча гипофиз аденомаларининг 10—30 фоизини ташкил этади ва айниқса гипофизнинг интакт қисми ҳам атрофияга учраган маҳалларда гипофизар етишмовчиликка ҳаммадан кўра кўпроқ сабаб бўлади. Ҳозир бу хилдаги гипофиз аденомаларининг цитологик жиҳатдан



82- расм. Гипофизар етишмовчиликнинг асосий сабаблари:  
 А — фаолият кўрсатмайдиган аденома, Б — Шихен синдроми, В — пуч турк эгари синдроми.

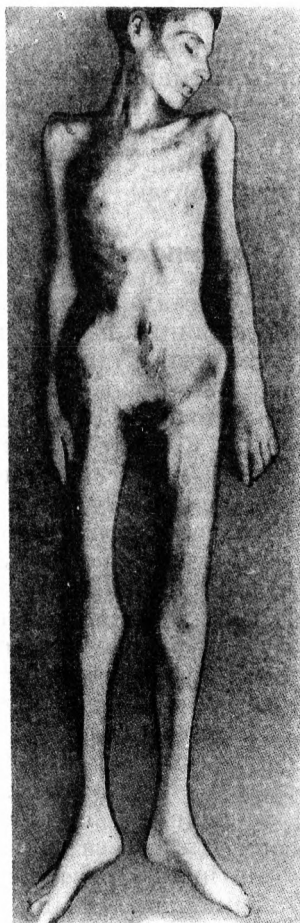
фарқ қиладиган икки хили тасвирланган. Биринчи хилида аденома секретор гранулалари бутунлай йўқолиб кетган хромофоб хужайралардан иборат бўлади. Мана шундай аденомалар пролиферацияланиб турадиган, табақалашмаган прекурсорлардан тузилган бўлиб, аденоманинг секрет ишлаб чиқарувчи қисмидан цитоплазмасида гранулалар бутунлай йўқолиб кетган хужайралар билан чекланиб туради, деб ҳисобланади. Функцияси йўқ (гормон чиқармайдиган) аденомаларнинг иккинчи хили камроқ учрайди, буларнинг эпителиал хужайралари ялтироқ эозинофил гранулаларга эга бўлган цитоплазма билан характерланади (онкоцитом). Функцияси йўқ (гормон чиқармайдиган) аденомаларнинг иккала хили умумий гипофизар етишмовчиликка ёки фақатгина гонадотропин билан ўсиш гормони етишмовчилигига сабаб бўлиши мумкин.

*Шихен синдроми* — туғруқдан кейин бошланадиган гипофиз некрози ҳам гипофизар етишмовчиликка сабаб бўлади. Ҳомиладорлик пайтида гипофиз икки баравардан кўпроқ катталашиб кетади, бу томирларининг босилиб қолиши ҳисобига шу безнинг қон билан таъминланиши издан чиқишига олиб келади. Туғруқ маҳалида ёки чилла даврида қон кетгудек бўлса, постгеморрагик анемия ёки геморрагик шок бошланиши мумкин, шу нарса гипофиз олдинги бўлагининг қон билан таъминланишини янада ёмонлашти-

ради. Ана шундай шароитларда аденогипофизда некроз бошланиши мумкин. Туғруқдан кейин кузатиладиган гипофиз етишмовчилигининг биринчи белгилари сут безларининг инволюцияга учраб, сут келмай қолиши — лактация бўлмаслигидир. Кейинчалик ҳайз цикли бузилади. Гипофиз етишмовчилиги бир қанча ҳолларда бир неча йилдан кейин маълум бўлади, бунда троп гормонлар танқислиги аниқ-равшан бўлиб қолади. Жараён зўрайиб боргани сайин жинсий безлар функциялари издан чиқиши билан бирга ички органлар атрофияси, кахексия (Симмондс кахексияси) зўрайиб боради (83-расм). Ўроқсимон хужайрали анемия, васкулитлар, томирлар ичида қоннинг кўплаб ивиб қолиш (ДВС) синдромида гипофиз инфаркти камроқ кузатилади. Гипофиздаги каттакон некроз, геморрагиялар тўсатдан ҳарорат кўтарилиб, одамнинг талвасага тушишига сабаб бўлиши мумкин.

*Пуч турк эгари синдроми* камдан-кам учрайдиган патология бўлиб, уни гипофиз секретор фаоллиги кескин камайиб кетган беморларда пневмоэнцефалография йўли билангина аниқласа бўлади. Бундай ҳолларда аденогипофиз аутопсияда фиброз тўқимадан ташкил топган кичкина бўлакча кўринишида кўзга ташланади, унда гипофизнинг орқа бўлаги ёки шу бўлакнинг бир қисми сақланиб қолган бўлади. Гипофизнинг йўқолиб кетишини тарқоқ некроз, йирингли яллиғланишдан кейин фиброз тўқима пайдо бўлиши, инфаркт, гипофизэктомия (жарроҳлик йўли билан ёки нур ишлатиб қилинган гипофизэктомия) билан изоҳласа бўлади. Бироқ, бир қанча ҳолларда пуч турк эгари синдромининг нима сабабдан пайдо бўлгани ноаниқ бўлиб қолаверади. Мия юмшоқ пардаси диафрагмадаги раҳнадан ичига тортилиб туриши мумкин, шунинг натижасида гипофиз босилиб, атрофияга учрайди.

Гипофиз гипофункцияси (гипопитуитризм)нинг **клиник кўринишлари** ниҳоят даражада ҳар хил бўлиб, одамнинг ёши ва патологик жараённинг нечоғлик ифодаланганига боғлиқдир. Бола ўсиш-



83- расм. Симмондс кахексияси.

дан қолиши, яъни гипофизар паканалик рўй бериши, эркакларда гипогонадизм бошланиб, қўлтиқ таги ва қовда жун қоплами йўқолиб кетиши мумкин; аёлларда жинсий органлар, сут безлари атрофияга учраб, аменорея бошланади. Бундай адипозогенитал дистрофия гипотиреоз билан, буйрак усти безлари пўстлоғи функциясининг етишмовчилиги ва қандсиз диабет билан бирга давом этиб боради.

### **ГИПОФИЗ ОРҚА БЎЛАГИ СИНДРОМИ (ҚАНДСИЗ ДИАБЕТ)**

Гипоталамуснинг зарарланиши кам учрайди ва қандсиз диабет кўринишида намоён бўлади. Бундай диабет асосан антидиуретик гормоннинг танқислиги ёки ортиқча миқдорда ҳосил бўлиб туришига боғлиқ, қандсиз диабет кўп сийиш (қандсиз полиурия), ҳадеб чанқайвериш (ортиқ даражада ташна бўлиш) билан бирга давом этади. Қандсиз диабетнинг сабаблари ҳар хил, жумладан гипофиз олдинги бўлагиди аденома пайдо бўлиб, орқа бўлагини босиб қўйиши, рак метастазлари, менингит билан бирга ўтаётган йирингли инфекция, бош мия сили, саркоидози, захм гуммаси, бош мия травмаси қандсиз диабетга сабаб бўлиши мумкин. Бир қанча ҳолларда касалликнинг сабабини аниқлаб олиш мумкин бўлмайди. Қандсиз диабетнинг ана шундай хилини *идиопатик қандсиз диабет* деб айтилади. Антидиуретик гормон, плазманинг осмолярлигидан қатъий назар, мудом ортиқча миқдорда ишланиб чиқаверади (гиперсекреция). Нагижада сувнинг буйракларда қайта сўрилиши кучайиб, хужайрадан ташқаридаги суюқлик ҳажми ортиб боради, гипонатриемия бошланади. Бунда буйрак солиштирма оғирлиги паст бўлган сийдик чиқараверади.

Ҳозиргина айтиб ўтилган симптоматика гипоталамо-гипофизар система касалликлари учунгина характерли эмас. Бундай симптоматика турли ўсмалар: бронхоген рак, тимома, лимфомада, яъни паранеопластик синдром маҳалида ҳам бошланиши мумкин.

### **ҚАЛҚОНСИМОН БЕЗ**

Қалқонсимон безда учрайдиган патологик жараёнлар жуда ҳар хил. Лекин учта асосий патологик жараён клиник жиҳатдан ҳаммадан кўра кўпроқ диққатга сазовордир:

1) қалқонсимон без катталлиги ва вазнининг ортиши (бўқоқ, струма бўлиши);

2) ортиқча миқдорда тироксин гормони ишланиб чиқиши билан таърифланадиган гипертиреоз — Базедов касаллиги ёки Базедов бўқоғи;

3) қалқонсимон без фаоллигининг пасайиб кетиши — гипотиреоз. Гипотиреозда қалқонсимон без бутунлай ишламай қўйиши (атиреоз) ёки фаолияти айнаб кетиши (дистиреоз бошланиши) мумкин.

## БЎҚОҚ (СТРУМА)

*Бўқоқ (струма) қалқонсимон без касаллиги, бунда шу без тўқимаси бир текис ёки тугун-тугун бўлиб катталашиб кетади.* Қалқонсимон безнинг оғирлиги нормада 17—25 г келади. Оддий бўқоқда унинг оғирлиги ва катталиги анча ортади (200—300 г га бориб қолади). Бўқоқ эндемияси ўчоқларида эса бир неча килограммга етади. Тожикистон, Ўзбекистон (Фарғона водийси), Кавказ, Алып, Ҳимолай тоғлари бўқоқнинг эндемик ўчоқларидир. Спорадик бўқоқ ҳоллари ҳам тасвирланган. Эндемик ўчоқларда бўқоқнинг асосий сабаблари сув ва тупроқда йод етишмаслигидир. Организмга кириб туриши керак бўлган йоднинг етишмай қолиши тироксин ишланиб чиқишининг камайиб кетишига олиб келади, шу муносабат билан тиреоцитлар компенсатор гиперплазияси бошланади ва зарур миқдорда гормон ишланиб чиқиб турадиган бўлади. Натижада қалқонсимон без ўлчамлари катталашиб кетади.

Спорадик бўқоқнинг сабаблари ҳар хил. Бу сабаблар жумласига йоднинг бир қадар етишмаслиги, гормон биосинтезида генетик камчилик борлиги, аутоиммун реакциялар киради. Баъзи овқат маҳсулотлари (кабачки, гулкарам) да, инфекцияланган сув, баъзи дори препаратлари (литий, парааминосалицилат кислота) да бўқоққа сабаб бўла оладиган (струмоген) моддалар бўлади. Гормон синтезида генетик нуқсонлар бўлиши кам учрайди. Бўқоқ пайдо бўлишида аутоантителолар катта аҳамиятга эга деб ҳисобланади. Бундан ташқари, физиологик ва патологик стресс ҳоллари, масалан, жинсий балоғатга етиш даври, инфекциялар, ҳомиладорлик бўқоқ пайдо бўлишида маълум ролни ўйнаши мумкин. Бўқоқ аёлларда кўпроқ учрайди.

**Патологик анатомияси.** Ташқи кўриниши жиҳатидан тарқоқ, яъни *диффуз ва тугунли бўқоқ* тафовут қилинади. Лекин, бу иккала хилдаги бўқоққа ҳам асосан эпителиал хужайраларнинг ортиқча гиперплазияга учраб, кейинчалик структураси ва функцияси жиҳатидан бошқача бўладиган янги фолликулалар пайдо бўлиб туриши сабаб бўлади.

Гистологик тузилиши жиҳатидан *паренхиматоз ва коллоид бўқоқ* тафовут қилинади.

*Диффуз коллоид бўқоқда* қалқонсимон без бир текис катталашиб, зичроқ бўлиб қолади, юзасида сарғиш ёки қўнғир-сарик коллоид массалар туртиб чиқиб туради. Микроскоп билан текшириб кўрилганида коллоид билан тўлиб турган йирик фолликулалар топилади. Уларни қоплаб турувчи эпителий яссилашган бўлади. Без стромаси ўртача даражада ривожланган. Кубсимон ёки цилиндрсимон эпителий билан қопланган бирмунча кичикроқ фолликулалар ҳам учрайди. Без капсуласи жараёнга берилмайди. Коллоид тўпланиб борган сайин йирик фолликулалар кисталарга айланади. Улардаги коллоид зичлашади. Коллоид бўқоқнинг баъзи

хилларида фолликуляр эпителий фоликулалар бўшлиғига ўзига хос тарзда ўсиб киради (бундай ўсимталар Сандерсен ёстиқчалари деб аталади). Фолликуляр эпителийнинг шу хилдаги ўчоқли гиперплазияси қалқонсимон без функциясининг кучайиб турганидан далолат беради. Фолликулалар ёрилиб, коллоид стромага қуйилиб қолиши, лимфа тирқишлари ва томирлари коллоидга тўлиб-тошиб кетиши, яъни коллоидостаз ҳодисаси рўй бериши мумкин.

*Тугунчали коллоид бўқоқ*, одатда, диффуз бўқоқдан бир неча йил кейин бошланади ва қалқонсимон безда бир талай тугунлар бўлиши билан таърифланади. Даволанмаган беморларда бездаги тугунчалар зўр бериб катталашиб боради, уларнинг массаси 1 кг га етиши мумкин, шу муносабат билан бўқоқ одам тўшининг дамигача ҳам тушиб қолади (тўш ичи бўқоғи). Без асимметрик равишда катталашиб боради, пайпаслаб кўрилганида тугунлари осонгина топилади. Капсуласи тагида геморрагиялар ҳосил бўлади. Булар без паренхимаси билан капсуласи ўртасида битишмалар пайдо бўлишига олиб боради. Тугунли бўқоқнинг микроскопик доирадаги муҳим хусусияти без тўқимасининг ниҳоят даражада хилма-хил тузилишда бўлишидир. Нормал структура орасида гиперпластик эпителий ўсимталари ёки кистасимон фолликулаларнинг ўчоқлари учрайди. Бу жойлар этдор, қизил-қўнғир рангда бўлади ва желатинага ўхшаб кетадиган, кисталари бўладиган хира тусли жойлар билан навбатлашиб боради. Без тўқимасида қон қуйилиб қолган ва тўқима чандиқланиб кетган жойлар ҳам учрайди. Тугунлар капсуласиз бўлиб, босилиб қолган строма тўқимаси билан ўралиб туради.

**Клиник манзараси.** Оддий бўқоқнинг юқорида тасвирланган турлари тиреоцитлар гипертрофияси ва гиперплазиясига алоқадор тиреомегалия билан бирга давом этиб боради. Бўқоқ маҳалида эутиреоид ҳолат, гипотиреоз ёки гипертиреоз бўлиши мумкин. Айти вақтда гормонларни ортиқча миқдорда ҳосил қилиб турадиган манба гиперпластик тугунчалардир. Бўқоқнинг тугунли хили тўш орқасида жойлашган бўлса, трахея ва қизилўнғачни, шунингдек устки ковак венани босиб қўйиши мумкин, бу нарса бўйин ва юзнинг юза веналарида веноз қон димланиб қолишига олиб келади. Мана шундай ҳолларда бўқоқни олиб ташлаш зарур бўлиб қолади. Оддий бўқоқнинг тугунли хилини қалқонсимон без карциномасидан ажратиш, тафовут қилиш керак бўлади.

## ГИПЕРТИРЕОЗ

*Гипертиреоз қалқонсимон бездан тироксин гормони ортиқча ишланиб чиқиши билан таърифланадиган касаллик бўлиб, шу без гиперфункцияси ёки ўсмалари маҳалида кузатилади.* Орган ва тўқималар токсик зарарланиши билан ўтадиган тиреотоксикознинг бирдан-бир сабаби гипертиреоздир.

Қонда айланиб юрадиган тироксиннинг ортиқча миқдорда пайдо бўлишига (яъни тиреотоксикозга) асосий сабаб Базедов бўқоғи, токсик тугунли бўқоқ ва токсик аденомадир. Қалқонсимон без гиперфункциясининг иккиламчи бўлиши жуда кам учрайди, яъни гипоталамусда тиреотропин-релизинг-омиллар зўр бериб ҳосил бўладиган маҳалларда кузатилади. 20—25 фоиз ҳолларда тиреотоксикоз тиреоидитнинг баъзи хилларига боғлиқ бўлиши мумкин.

**Патологик анатомияси.** Тироксин кўп ишланиб чиққанида тахикардия узоқ давом этиб бориши ва миокард қисқарувчанлигининг кучайиши муносабати билан бошланадиган кардиомегалия кузатилади. Миокардда баъзан лимфоцитлар ва эозинофиллардан иборат инфильтрат ўчоқлари, ўртача интерстициал склероз топилади. Кардиомиоцитларда ёғ дистрофияси бошланса (буни тиреотоксик кардиомиопатия дейилади), скелет мускулларида атрофия билан ёғ дистрофияси бошланиб, стромада ўртача лимфоцитар инфильтрация пайдо бўлади. Жигарда ҳам ёғ дистрофияси бошланиб, перипортал соҳада лимфоцитлардан иборат ўртача инфильтратлар кўзга ташланади. Остеопороз ҳам бошланади.

### БАЗЕДОВ КАСАЛЛИГИ

*Базедов касаллиги — тиреотоксикознинг ҳаммадан кўп учрайдиган сабаби бўлиб, унинг асосида қалқонсимон без гиперфункцияси ва тироксин гормонининг ортиқча миқдорда ишланиб чиқиши ётади.* Базедов касаллиги учун урта асосий симптом характерлидир: 1) гипертиреоз, 2) инфильтратив офтальмопатия, 3) инфильтратив дерматопатия.

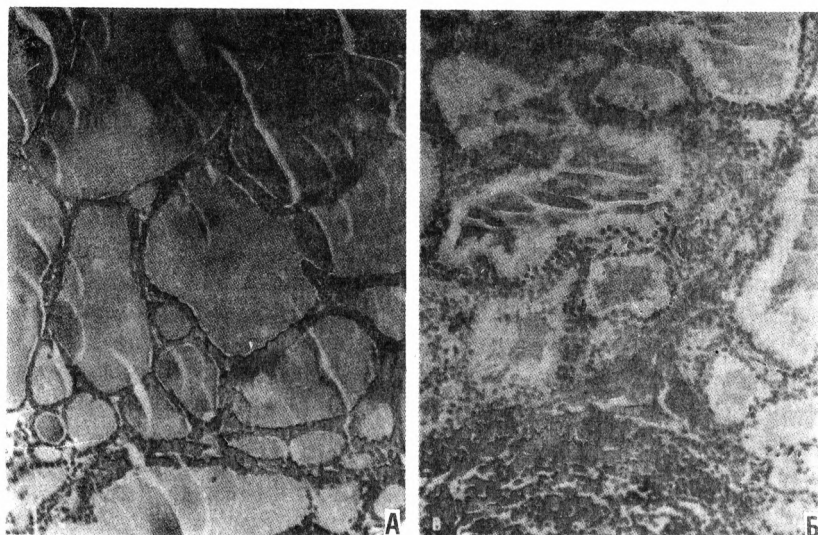
Базедов касаллиги ҳар қандай ёшда бошланиши мумкин, лекин аксари 30—40 яшар одамларда ва аксари аёлларда кузатилади. Бу касаллик HLA-DR3 га боғлиқ деб ҳисобланади, бу касалликка генетик мойиллик бўлишининг сабаби ҳам шунда.

**Этиологияси ва патогенези.** Кўпгина кузатувлар Хашимото бўқоғи сингари, Базедов касаллигининг патогенезида ҳам аутоиммун жараёнларнинг аҳамияти борлигини тасдиқлайди. Шунинг учун Базедов касаллиги билан Хашимото бўқоғининг пернициоз анемия, система қизил югириги, ревматоид артрит, инсулинга алоқадор қандли диабет, Аддисон касаллиги сингари аутоиммун ўзгаришлар билан бирга давом этиб бориши ажабланарли эмас. 80 фоиздан ортиқроқ ҳолларда микросомал тиреоид аутоантителолар ва тиреоглобулинга қарши антителолар топилади. Тиреотроплар рецепторларига таъсир кўрсатадиган қанчадан-қанча антителолар бор. Кўпчилик ҳолларда булар фолликуляр эпителий хужайраларининг гиперфункцияси сабаб бўладиган тиреоид стимулловчи иммуноглобулинлардан иборат бўлади. Ана шундай ўзгаришлар маҳалида қалқонсимон без лимфоцитлар билан бир текис инфильт-

рланиб туради, шу муносабат билан тиреоид стимулловчи иммуноглобулинларнинг бир қисмини, афтидан, ушбу ҳужайралар ишлаб чиқаради, деб тахмин қилинади. Фолликуляр эпителий ҳужайраларининг гилерплазияга учраб, Базедов касаллиги пайдо бўлишида асосий ўрин тутадиган иммуноглобулинлар ҳам топилган. Токсик бўқоқнинг келиб чиқишида ҳужайра иммун реакцияси, чунончи, Т-супрессорлар нуқсонининг аҳамияти бўлиши ҳам мумкин. Офтальмопатия билан дерматопатиянинг бошланиш механизми унча аниқ эмас.

**Патологик анатомияси.** Базедов касаллигида қалқонсимон без бир текис ва симметрик тарзда катталашади (нормал безга қараганда тахминан уч баравар). Кесиб кўрилганида қизил-жигарранг тусда, қаттиқ-юмшоқлиги худди гўштдек бўлади. Микроскоп билан текшириб кўрилганида без тўқимасида бир талай фолликулалар топиладию, лекин уларда коллоид жуда оз бўлади. Эпителлииси цилиндрсимон бўйдор эпителийдан иборат бўлиб (84-расм), ҳужайралари катталиги, шакли жиҳатидан ажралиб туради ва сўрғичсимон ўсимталар пайдо қилади. Кўпгина фолликулаларда коллоид бўлмай, деворлари одатда пучайиб туради. Коллоид бўлган маҳалда унинг вакуоллашгани, суюқ бўлиб, зўр бериб эвакуацияланиши кўзга ташланади.

Стромаси қонга тўлиб, лимфоцитлар билан бир текис инфилтрланиб туради. Шу билан бирга лимфоид тўқима ҳам гипертрофия-



84- расм. Қалқонсимон безнинг тузилиши:

А — нормада, Б — Базедов касаллигида.



га учрайди: лимфа тугунлари, тимус, талоқ катталашиб қолади. Юқорида тасвирланган микроскопик ўзгаришлар, айниқса касал йод билан даволанадиган бўлса, ҳар хил бўлиши мумкин. Бемор йод билан даволанганида таркибида тиреоглобулин бўладиган коллоид лизиси тўхтайди. Коллоиднинг вакуолланиши камаяди, фолликуляр эпителий кубсимон бўлиб қолади, томирларнинг қонга тўлишуви камаяди.

Офтальмопатия (кўзларнинг чақчайиб чиқиши)да кўзни ҳаракатлантирувчи мускул (экстраокуляр мускул) ва ретроорбитал тўқимада гидрофил мукополисахаридлар тўпланиб бориб, лимфоцитлардан иборат сезиларли инфильтрация пайдо бўлиши муносабати билан шу тўқималар шишиб, бўртиб чиқади. Дерматопатия одатда оёқ ва панжасининг дорсал юзасида кузатилади ва шунинг учун претибиал микседема деб юритилади. Терида (дерма ва тери ости клетчаткасида) мукополисахаридлар тўпланиб, лимфоцитлардан иборат сезиларли инфильтрация пайдо бўлади. Базедов бўқоғида юракда тиреотоксик кардиомиопатия манзараси кўзга ташланади.

**Клиник манзараси.** Базедов бўқоғи, юқорида айтиб ўтилганидек, гипертиреоз бўлиши билан таърифланади, шу муносабат билан қон зардоби лаборатория усулида текшириб кўрилганида тироксин, аутоантителолар (антимикросомал ва антитиреоглобулинли) микдори кўпайиб қолган бўлиб чиқади. Тиреотоксикозга, унинг сабабларидан қатъий назар, неврастения, ҳайз бузилиши, одамнинг серзарда, жиззаки бўлиб қолиши, қўллари титраб туриши, бирмунча кўп терлаши, иштаҳа зўр бўлишига қарамай тана вазнининг камайиб бориши сингари симптомлар характерлидир. Кўпинча диспноэ, юрак ўйнаши билан намоён бўладиган кардиопульмонал синдром бошланади. Сезиларли токсикоз маҳалида юрак ўлчамлари чап томонга катталашиб, юрак етишмовчилиги кузатилади. Касаллик диагностикаси учун қон зардобидаги тироксин микдорини аниқлаш муҳим.

Тиреотоксикоз тугунли токсик бўқоқда, қалқонсимон без аденомаси, тиреотроп гормонлар ишлаб чиқарадиган гипофиз аденомасида ҳам кузатилиши мумкин. Бироқ, бу ҳолларда тиреотоксикоз, Базедов касаллигида бўлганидек, офтальмопатия ва дерматопатия билан бирга давом этмайди.

Офтальмопатия кўз чақчайиши, кўз ҳаракатлари уйғунлигининг бузилиши, офтальмоплегия, птоз билан намоён бўлади. Кўз ички босимининг ортиб кетиши кўз кўрмай қолишига олиб келиши мумкин. Базедов касаллигида кузатиладиган птоз «хавfli экзофтальм» деб аталади, чунки қовоқларни юмишга тўсқинлик қилади, бу эса шох пардасига инфекция тушиб, унинг зарарланишига олиб келади.

## ГИПОТИРЕОЗ

*Гипотиреоз организмда тироксин етишмаслиги ёки нишон тўқималарнинг унга нисбатан резистент бўлиб қолиши туфайли юзага келадиган ҳолатдир.* Гипотиреоз гўдаклик даврида бошланадиган бўлса, бунда *кретинизм*, бирмунча каттароқ ёшдаги болалар ва вояга етган кишиларда бошланадиган бўлса, *микседема* пайдо бўлади.

Микседеманинг асосий сабаблари қуйидагилар бўлиши мумкин: 1) бўқоқ ёки қалқонсимон без ўсмаси олиб ташланганидан кейин сақланиб қолган без қисми функциясининг етишмаслиги; 2) Хашимото тиреоидити; 3) аутоиммун жараён, яъни тиреоидстимулловчи гормонлар рецепторларини ишлатмай қўядиган антителолар ҳосил бўлиши. Бундай ҳолларда бирламчи идиопатик микседема бошланади.

## КРЕТИНИЗМ

*Кретинизм — нерв, руҳий ва соматик ривожланишда қайтмас ўзгаришлар рўй бериши билан таърифланадиган синдромдир, бу ўзгаришлар мия ривожланишининг қалтис даврида тиреоид гормонлар етишмай қолишига сабаб бўлади.* Кретинизм табиатан эндемик ва спорадик бўлиши мумкин. Сабаблари ҳар хил. Гормон биосинтезида туғилишдан нуқсон борлиги, бўқоқ пайдо қиладиган экзоген моддалар бўлиши, гипотиреоз билан оғриган она антителоларининг плацента орқали эмбрионга ўтиб, унинг тиреотроп рецепторларини ишлатмай қўядиган ва шу тариқа қалқонсимон безда гормон синтезини издан чиқарадиган аутоиммун жараёнлар рўй бериши шулар жумласидандир. Мия гипоталамик соҳасининг зарарланиши ҳам гипотиреозга олиб келиши мумкин.

**Патологик анатомияси.** Кретинизм учун ҳам қалқонсимон без атрофияси, ҳам тугунли бўқоқ характерлидир. Микроскопик жиҳатдан олганда атрофияда склероз устига айрим майда фолликулалар ва хужайра тўпламлари пайдо бўлгани топилади. Бўқоқ тугунлари, одатда, якка бўлади, уларда фиброз, кисталар, кальцификация кўзга ташланади. Аденогипофиз гипертрофияланади, жинсий безлар атрофияга учрайди. Ички органлар кичрашиб қолган бўлади.

**Клиник манзараси.** Тироксин етишмаслиги бола туғилган маҳалнинг ўзида ёки сал каттароқ бўлганида маълум беради. Кретинизмнинг асосий белгилари — бу жисмоний ва руҳий ривожланишнинг кечикишидир. Кретинизмнинг икки хил клиник шакли тафовут қилинади — *нервларга алоқадор ва микседематоз кретинизм.* *Нервларга алоқадор хили* нутқ ва эшитув айнаб, одамнинг кар-соқов ҳам бўлиб қолиши, ақл-идрок пасайиб, идиотизм бошланиши, нерв-мускул ўзгаришлари, пирамида системасининг из-

дан чиқиши, атаксия билан таърифланади. *Микседематоз хилида* гипотиреоз клиник манзараси устига кретинизм белгилари пайдо бўлади. Болада суяклар бўйига ўсишдан қолади, тишларнинг чиқиши кечикади, жинсий органлар ривожланмай қолади, анемия бўлади, бадан терисида гидрофил мукополисахаридлар тўпланиб бориши муносабати билан унга шилимшиқ шиш келади. Тери қуруқ, бурмаларсиз, юз ифодаси ҳеч маъно билдирмайдиган бўлади. Агар даво ўз вақтида бошланса, *оқибати* хайрли бўлиши мумкин.

## МИКСЕДЕМА

*Микседема бадан терисига шилимшиқ шиш келиши билан ўтадиган клиник синдромдир.* Каттароқ ёшдаги болалар ва вояга етган кишиларда микседема зимдан бошланиб боради. Унинг илк белгилари уйқучанлик, совуққа чидамсизлик, аёлларда эса ҳайз маҳалида қон кўп кетишидир. Бир неча ойдан кейин ақлий қобилият сусайиб, нутқ бузилади, апатия бошланади, баданга шилимшиқ шиш келади, бу шиш кўзларнинг атрофида айниқса сезиларли бўлади. Бадан териси муздек, гадир-будур бўлиб, ранги ўчиб туради. Дермада шиш борлиги, бириктирувчи тўқима толалари ажралиб қолгани топилади, сезиларли метахромазия бўлади. Юрак фаолияти бузилиб, юрак катталашиб боради. Кардиомегалия миокард стромасига шилимшиқ шиш келиши муносабати билан юрак бўшлиқларининг кенгайиб боришига боғлиқ бўлади. Натижада миокард ўз тонусини йўқотиб қўяди (микседематоз юрак). Касаллик зўрайиб борганида бемор ступор ва ҳатто кома ҳолатига тушиб, ўлиб қолиши ҳам мумкин.

## ТИРЕОИДИТЛАР

*Тиреоидит қалқонсимон безнинг лейкоцитлар билан инфилтратлашиши ёки унда фиброз пайдо бўлиши билан таърифланадиган патологик жараёндр.* Қалқонсимон безда шу иккала жараён баъзан бирга учрайди.

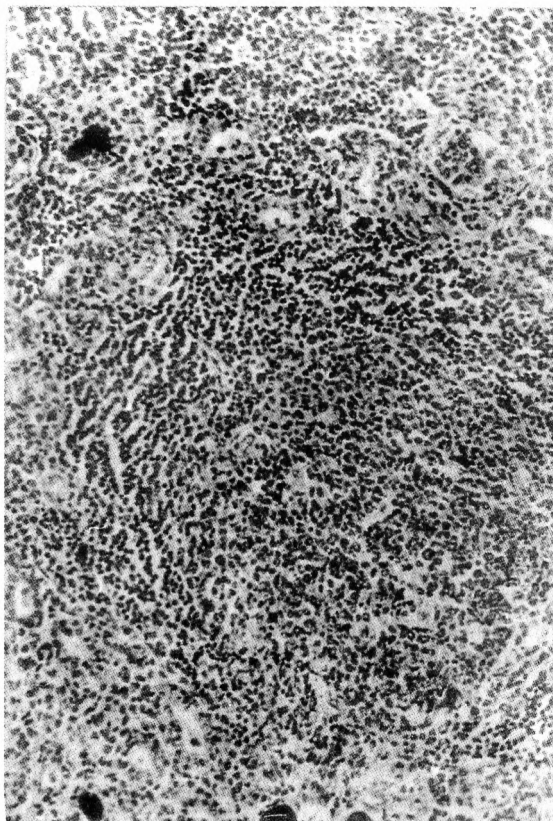
Клиника амалиётида тиреоидитларнинг уч хили: *Хашимото тиреоидити*, *ярим ўтқир гранулёматоз*, *огримайдиган сурункали тиреоидит* ҳаммадан кўра кўпроқ аҳамиятга эга. Бактериялар, замбуруғлар, паразитлар пайдо қиладиган тиреоидитлар анча кам учрайди. Фиброзли Ридель тиреоидити жуда кам учрайди, бунда без паренхимасида зич фиброз тўқима пайдо бўлади. Бу жараён идиопатик жараён деб ҳисобланади. Ридель тиреоидити баъзан медиастинал ва ретроперитонеал фиброз билан бирга давом этиб боради.

## ХАШИМОТО ТИРЕОИДИТИ

Хашимото тиреоидити (лимфоматоз струма) аутоиммун касалликлар жумласига киради. Ҳар қандай ёшдаги одамда бошланиши мумкин, аёлларда 10—12 барабар кўпроқ кузатилади. Хашимото тиреоидитининг характерли хусусияти қалқонсимон безнинг катталашиб бориши ва шу билан бирга функциясининг сусайиб қолишидир. Бу касаллик эндигина бошланиб келаётган маҳалда эутиреоид ҳолат кузатилади. Бир қанча ҳолларда касаллик авж олиб бораётган маҳалда клиник жиҳатдан Базедов бўқоғига бир қадар ўхшаб кетадиган гипертиреоз бошланиши мумкин. Лекин Хашимото бўқоғида HLA-DR5 кўпайиб борса, Базедов бўқоғида HLA-DR3 кўпайиб боради. Хашимото тиреоидити пайдо бўлишида аутоиммун жараёнлар роль ўйнашини тасдиқлайдиган нарса қонда тироксинга қарши (95 фоиз ҳолларда) ва тиреоглобулинга қарши антителолар бўлишидир. Бундан ташқари, тиреотроплар рецепторлари ва буларнинг плазматик мембраналарига қарши антителолар ҳам топилади. Хашимото тиреоидити билан оғриган касаллардаги иммуноглобулинлар қалқонсимон безнинг катталашиб кетишига сабаб бўлади, шунингдек тироксин секрециясини кучайтиради. Айниқса HLA-DR5 генотипи одамларда Т-супрессорлари функционал фаоллигида органоспецифик нуқсон борлиги ҳам аҳамиятга эга, деб тахмин қилинади.

**Патология анатомияси.** Тузилиш хусусиятларига кўра, Хашимото тиреоидитининг *гипертрофик ва атрофик хиллари* тафовут қилинади. *Гипертрофик хилида* қалқонсимон без симметрик равишда катталашган, зич, юзаси ғадир-будур бўлади. Кесиб кўрилганида бўлаклардан тузилганлиги яққол кўриниб туради, ранги одатда мармарсимон оқ, гоҳо оч пушти тусда, капсуласи зарарланмаган бўлади. Микроскоп билан текшириб кўрилганида қалқонсимон без паренхимасини лимфоцитлар, плазматик ҳужайралар, иммунобластлар, макрофаглар босиб кетгани топилади. Лимфоцитлар баъзан ўртаси оқиш бўлиб кўзга ташланадиган типик фолликулалар ҳосил қилади (85-расм). Бир қанча ҳолларда қалқонсимон без, унда ҳозир айтиб ўтилган ҳужайралар кўп бўлганлигидан, лимфа тунгунларига ўхшаб қолади. Без тўқимасида алоҳидаланиб қолган фолликулалар топилади, уларнинг бир қисми деструкцияга учрайди. Фолликуляр эпителий ҳужайраларининг кўп ядроли йирик ҳужайраларга айланиб кетганлиги ҳам кузатилади, бундай ҳужайраларнинг цитоплазмаси оксифил бўяладиган бўлади (Гюртле ҳужайралари). Интерстициал тўқимада ҳар хил даражада бўлган склероз кўзга ташланади. Бироқ, склеротик жараёнлар капсуладан ташқарига чиқмайди. Касалликнинг *атрофик хили* учун фиброз тўқиманинг анча сезиларли равишда ўсиб кетган бўлиши характерлидир.

85- расм. Хашимото тиреоидити. Қалқонсимон без паренхимаси лимфоцитлар билан алмашилиб, типик лимфоид фолликулалар ҳосил бўлган.



**Клиник манзараси.** Хашимото тиреоидити эндигина бошланиб келаётган маҳалларда қалқонсимон без тўқимаси ҳали бузилмаган бўлади. Бу касалликнинг атрофик хили кўпроқ ёши қайтиб қолган одамларда учрайди ва одам бўшашиб, қувватсизланиши, уйкучан бўлиб қолиши, иш қобилияти пасайиб кетиши, қулоғи оғир тортиши, юзининг керкиб туриши ва гипотиреозга хос бошқа белгилар бўлиши билан маълум беради. Гипертрофик хилида қалқонсимон безнинг функционал ҳолатига қараб, гипертиреоид, гипотиреоид ва эутиреоид лимфоматоз бўқоқ шакллари тафовут қилинади. Гипертиреоид шакли табиатан транзитор бўлади ва ҳар хил даражадаги тиреотоксикоз билан ифодаланади. Тиреотоксикоздан кейин характерли клиник манзара билан ўтадиган гипотиреоз бошланади. Хашимото тиреоидитининг эутиреоид шаклида касалликнинг бирдан-бир белгиси қалқонсимон безнинг бир қанча йил давомида қаттиқ бўлиб туришидир. Эутиреоид бўқоқ баъзан экзофтальм билан бирга давом этиб боради.

## ЯРИМ ЎТКИР ГРАНУЛЁМАТОЗ ТИРЕОИДИТ

Тиреоидитнинг бу хили кам учрайди, табиатан вирусларга боғлиқ бўлиб, аксари ўткир респиратор вирусли инфекция, қизамиқ ва паротитдан кейин бошланади. Ярим ўткир гранулёматоз тиреоидитнинг продромал даври камқувватлик, ланжлик, тана ҳарорати кўтарилиши билан таърифланади. Аутоиммун жараёнларнинг аҳамияти борлиги исбот этилган эмас. Қалқонсимон без асимметрик равишда катталашади. Тўқимасида кулранг оқиш некроз ёки фиброз ўчоқлари кўзга ташланади. Микроскоп билан текшириб кўрилганида фолликулаларнинг ёрилиб кетгани ва некрозга учрагани маълум бўлади. Некрозга учраган фолликулалар ўткир ёки ярим ўткир носпецифик яллиғланиш инфильтрацияси билан ўралиб туради (гранулёматоз). Гранулёмаларнинг марказида коллоид бўлиб, унинг атрофида улкан ёт тана ҳужайралари жойлашади. Кейинчалик гранулёмалар фиброз тўқима билан алмашинади. Қалқонсимон без олдиниға катталашиб, пайпаслаб кўрилганида тараф бўлиб қўлга уннайди, безиллаб туради. Тиреотоксикоз аломатлари пайдо бўлиши мумкин. Бирор ҳафтадан кейин касалликнинг бу аломатлари йўқолиб кетади, гипертиреоз эутиреоид ҳолат билан алмашинади. Баъзи ҳолларда гипотиреоз бошланади. Ҳозир тасвирланган бу хилдаги структура ўзгаришлари кўпинча табиатан қайтар бўлади.

## СУРУНКАЛИ ТИРЕОИДИТ

Сурункали тиреоидит транзитор тиреотоксикоз ва без тўқимасида лимфоцитар инфильтрация пайдо бўлиши билан таърифланади. Ҳар қандай ёшдаги одамларда, кўпроқ аёлларда бўлади. Бу тиреоидитнинг сабаби номаълум. Қалқонсимон без одатдаги катталикда бўлиши ёки ўртача даражада катталашиши мумкин. Иккала бўлаги бир хил даражада гипертрофияланади. Кесиб кўрилганида кўзга ташланадиган ўзгаришлар бўлмайди ёки паренхимасининг кичик-кичик жойлари оқариб қолган бўлади. Микроскоп билан текшириб кўрилганида без тўқимасининг лимфоцитлар билан бир текис ёки ҳар жой-ҳар жойда инфильтрацияланиб, фолликулаларининг зарарлангани ва кичикроқ склероз ўчоқлари борлиги асосий морфологик белги бўлиб ҳисобланади. Хашимото касаллигидан фарқ қилиб, бу лимфоцитар инфильтрация унчалик зич бўлмайди. Кўпайиш марказига эга бўлган лимфоид фолликулалар ҳосил қилмайди. Плазматик ҳужайралар ва ярим ўткир тиреоидитга хос бўлган гранулёмалар топилмади.

Касаллик эндигина бошланиб келаётган маҳалда симптомларсиз ўтади. Кейинчалик тиреотоксикоз бошланиб, без катталашади. Тиреотоксик фазаси одатда бир неча ой (бир неча йил) давом

этади, эутиреоз билан алмашинади. Қалқонсимон без узоқ муддат давомида катталашганича туравериши мумкин.

### ҚАЛҚОНСИМОН БЕЗ ЎСМАЛАРИ

Қалқонсимон без ўсмалари хавфли ва хавфсиз ўсмаларга бўлинади. Улар солитар ёки тугунли тузилмалар кўринишида бўлиши мумкин. Хавфсиз ўсмалари орасида аденома кўпроқ, фиброма, тератома, параганглиома, гемангиома, липома, миома камроқ учрайди. Кўпроқ эндемик бўқоқ ўчоқларида ва радиоактив нур таъсирига дуч келган аҳоли орасида кузатилади. Бу без ўсмаларининг энг кўп тарқалган хили тугунли аденомадир. Қалқонсимон без раки ниҳоят даражада кам учрайди.

### АДЕНОМА

*Аденома — бу фолликулалар эпителийсидан пайдо бўладиган хавфсиз ўсма бўлиб, ҳар қандай ёшдаги одамда учраши мумкин. Солитар аденомалар кўпинча эндемик бўлмаган минтақаларда учрайди. Бўқоқнинг тугунли шакли учун безда тугунларнинг кўп бўлиши характерлидир. Қалқонсимон без аденомалари одатда сферик шаклда бўлиб, эскирган сайин аксари катталашиб боради. Уларнинг диаметри 4 см дан ортмайди. Кесиб кўрилганида аденомаларнинг ранги кулрангдан то жигаранг тусгача боради, марказида фиброз ёки петрификация ўчоқлари топилади. Баъзилари кистоз дегенерацияга учраши мумкин.*

Гистологик тузилиши жиҳатидан қалқонсимон без аденомаларининг бир неча хили тафовут қилинади:

- 1) ҳар хил катталиқдаги фолликулалардан тузилган фолликуляр аденома (макро- ва микрофолликуляр аденомалар);
- 2) коллоид билан тўлган думалоқ шакли фолликулалардан иборат коллоид аденома, бунинг интерфолликуляр стромаси суст ривожланган бўлади;
- 3) одатдагича катталиқдаги фолликулалардан тузилган, стромаси кам бўладиган оддий аденома;
- 4) фетал аденома — қалин бириктирувчи тўқима билан ажралиб турадиган майда фолликулалардан иборат бўлади;
- 5) эмбрионал аденома, бу аденомада ҳужайралар бир-бири билан қўшилиб, тортмалар ҳосил қилади, фолликулалар тарқоқ ва абортив тузилишга эга бўлади;
- 6) папилляр аденома одатда капсула билан ўралган, папилляр структуралари эпителий билан қопланган бўлади. Папилляр аденомаларни гистологик тузилишига кўра папилляр рақдан ажратиш қийин, шу муносабат билан бир қанча олимлар папилляр

аденомани карцинома ёки потенциал карцинома деб ҳисоблашни маъқул кўрадилар.

*Аденомани тугунли бўқоқдан ажратиб олиш учун қуйидагиларни эсда тутиш керак: 1) аденома тугунли бўқоқдан фарқ қилиб, капсула билан ўралган; 2) гомоген тузилишга эга бўлади, атрофдаги тиреоид тўқимадан аниқ ажралиб туради; 3) қалқонсимон безнинг атрофдаги интакт тўқимаси фолликулаларини босиб қўяди.*

Хавфсиз фолликуляр аденомани капсулага ўралган, яхши табақалашган фолликуляр карциномадан ажратиб олиш зарурияти туғилганида, айниқса аденома оддий кўз билан кўринадиган ва капсуласи билан томирларида, гарчи жуда оз бўлса-да, инвазия белгилари бўлган маҳалларда катта қийинчиликлар туғилишини эсда тутиш керак (бундай аденомалар *ангиоинвазив аденома* деб аталади).

### **ҚАЛҚОНСИМОН БЕЗ РАКИ**

Қалқонсимон безнинг барча хавфли ўсмалари орасида унинг раки кўпроқ учрайди. Қалқонсимон без раки асосан икки тоифага бўлинади: 1) яхши табақалашган карциномалар: папилляр ва фолликуляр рак; 2) кам табақалашган карциномалар, буларга медуляр карцинома ва табақалашмаган карцинома киради. Қалқонсимон без раки аёлларда 2 барабар кўпроқ кузатилади, ҳар қандай ёшда ҳам бўлаверади. Бироқ папилляр ва фолликуляр раkning асосан 30 ёшгача бўлган одамларда, айниқса боши билан бўйнига авваллари нур таъсир этган одамларда учрашини айтиб ўтиш керак.

Қалқонсимон без раки пайдо бўлишида ионлаштирувчи нур таъсирининг аҳамияти катта, Хиросима, Нагасаки ва Чернобилнинг қайғули тажрибаси шундан дарак бериб турибди. Сўнгги йилларда қалқонсимон безнинг баъзи ўсмаларида мутацияларга учраган *ras*- генлар топилган. Бундан ташқари, *c-erb B* ва *c-erb B/2* онкоген экспрессияси кузатилади. Шуниси қизиқки, *c-erb B*- онкоген эпидермал ўсиш омили рецепторларини кодлайди.

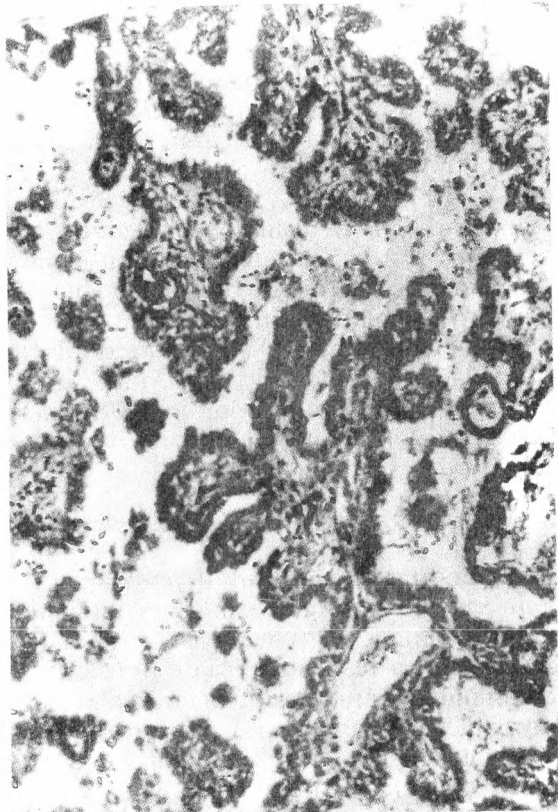
### ***Папилляр рак***

Қалқонсимон безнинг папилляр раки барча карциномаларнинг 60—70 фоизини ташкил этади ва яхши табақалашган ўсмалар жумласига киради. Бу раkning ўлчамлари ҳар хил: диаметри 1 см ва бундан кўра каттароқ бўлади. У мультицентрик равишда ўсиши ҳам мумкин. Жараён зўрайиб борган сайин ўсма без капсуласи ва атрофидаги тўқималарга ўсиб киради, кулранг ёки жигарранг тусда бўлиши, пайпаслаб кўрилганида қўлга қаттиқ уннаши билан ажралиб туради.



Микроскоп билан текшириб кўрилганида ўсманинг бириктирувчи тўқима ва капиллярлардан тузилган сўрғичлардан иборат эканлиги кўзга ташланади (86-расм). Сўрғичларининг стромаси бир қават кубсимон ёки паст цилиндрсимон эпителий хужайралари билан қопланган бўлади. Хужайралар гоҳо бир неча қатор бўлиб туради. Улар яхши табақалашган, лекин камдан-кам ҳолларда анаплазияга учраган бўлади, митозлар камдан-кам кўзга ташланади. Ядроларнинг пардаси яхши билиниб туради, ядрочаси кичкина, марказдан ташқарида жойлашган бўлади. Папилляр раkning бошқа хилларида ўсмада сўрғичсимон структуралар билан бирга фолликулалар, папилломалар чўққиси учки томонига жойлашган псаммом таначалар, ясси хужайрали метаплазия ўчоқлари, строманинг лимфоид инфильтрацияси учрайди.

Типик ҳолларда папилляр рак кичкина бўлган маҳалларда ҳам бўйин лимфа тугунларига лимфоген йўл билан метастаз беради. Гематоген йўл билан ўсма камдан-кам ва асосан ўпкага метастаз беради. Баъзан ўсма зўр бериб гормон ишлаб чиқаради, бунда ги-



86- расм. Қалқон-симон без папилляр карциномаси.

пертиреоз клиник манзараси яққол намоён бўлади. Папилляр раk анча ёш кишиларда бошланган ва капсуласи бўлса, унинг оқибати бир қадар *хайрли*.

### **Фолликуляр раk**

Фолликуляр раk кўпроқ аёлларда учрайди ва қон томирларга ўсиб киришга мойил бўлади. Асосан ўпка ва суякларга метастазлар беради, регионар лимфа тугунларини камдан-кам зарарлайди.

Ўсма ё капсулага ўралган, диаметри бир неча сантиметр келадиган кулранг-оқ тусли тугун кўринишида ёки атрофдаги тўқимага ўсиб кирган тузилма кўринишида топилади. Раkнинг капсулага ўралган тугунли хилини микроскоп билан текшириб кўрганда ҳам аденомадан ажратиб олиш қийин. Фолликуляр раkнинг микроскопик тузилиши жуда ҳар хил. Ўсма ҳужайралари фолликуляр, трабекуляр тузилмалар, уялар, солид ўсимталар ҳосил қилиши мумкин. Ўсма ҳужайралари ҳар хил даражада табақалашган бўлади. Фолликуляр эпителийнинг етук ҳужайралари билан бир қаторда табақалашмаган ҳужайралари ҳам учрайди. Юқори даражада табақалашган ҳужайралар майда фолликулалар ҳосил қилади. Анапластик ўсма ҳужайралари полиморф бўлади ва якка-якка фолликулаларни ҳосил қилади. Уларнинг митотик фаоллиги юқори бўлади. Фолликуляр раkнинг тугунли хилида, ангиоинвазив аденомадан фарқ қилиб, ўсма ҳужайралари томирларга ўсиб кирган жойлардан ташқари (бундай ҳодиса аденомада ҳам учрайди), митозлар, ҳужайра атипизми ҳам топилиши керак.

**Клиник** жиҳатдан олганда атрофдаги тўқималарга ўсиб кирган каттагина фолликуляр раkни оддий кўз билан кўрганда таниб олиш осон, ҳолбуки раkнинг тугунли хиллари биопсия диагностикасини талаб этади. Ўсма *оқибати* унинг катта-кичиклиги ва организмга нечоғли тарқалганига боғлиқ. Масалан, карциномалар кичик ва капсулага ўралган бўлса, оқибати бирмунча хайрли бўлади.

### **Анапластик раk**

Юқорида тасвирланган ўсмалардан анапластик раk оғир ўгиши, хавfli бўлиши билан фарқ қилади. 60—80 яшар одамлар орасида учрайди. Касаллар одатда икки йил ичида ўлиб кетади. Без капсуласига тез ўсиб кирадиган йирик тузилма кўринишида кўзга ташланади. Микроскоп билан текшириб кўрилганида бу ўсманнинг мутлақо табақалашмаган ва саркома ҳужайраларига ўхшаб кетадиган майда лүксимон ҳужайралардан тузилгани маълум бўлади. Уларнинг орасида кўп ядроли улкан ҳужайралар ва кўп қаватли ясси эпителий ҳужайралари учрайди. Баъзан остеокластларга ўхшаб ке-

тадиган ҳужайралар учраб қолади. Анапластик рак тобора катталашаверади, ўсиб, қалқонсимон безни эгаллаб олади-да, тез орада ундан ташқарига ҳам чиқиб кетади. Кўп жойларга ва барвақт метастазлар беради.

### *Медулляр рак*

Ўсма АПУД-системанинг нейросекретор ҳужайралари қаторига кирадиган парафолликуляр ҳужайралардан (С-ҳужайралардан) пайдо бўлади ва кўп миқдорда биологик фаол бирикмалар, хусусан кальцитонин ва бошқа пептид гормонлар, жумладан адренортикотроп гормон ишлаб чиқариб туради. Медулляр карциноманинг карциноэмбрионик антиген ҳам ишлаб чиқариши яқинда аниқланди. Бир қанча ҳолларда медулляр рак битта оила аъзоларида пайдо бўлади ва феохромоцитома, Реклингхаузен касаллиги ҳамда паратиреоид безлар ўсмалари билан бирга давом этиб бориши мумкин.

Спорадик ўсма каттагина бўлиши билан ажралиб туради, одатда оқимтир, баъзан сарғишроқ бўлиб кўзга ташланадиган, оғримайдиган қаттиққина тугун кўринишида бўлади. Қалқонсимон безнинг бутун бир бўлагини эгаллаб олган бўлиши мумкин. Медулляр рак аниқ чегараларга эга бўлмайди ва тез орада бездан ташқарига ҳам чиқиб кетади. Ўсма тўқимасида қон қуйилган ва некроз бошланган жойлар топилади. Медулляр рак табиатан оилавий тусда бўлган маҳалларда катта-кичиклиги жиҳатидан бир-биридан фарқ қиладиган (диаметри бир неча сантиметр келадиган) бир талай тугунлар кўринишида кўзга ташланади. Ўсма баъзан безнинг иккала бўлагини эгаллаб олиши мумкин.

Микроскопик жиҳатдан олганда ўсма икки хил ҳужайралардан: дуксимон (саркомасимон) ҳужайралар ва қатламлар, торғмалар, трабекулалар ҳолида жойлашган майда думалоқ ҳужайралардан тузилган бўлади. Интакт тўқимада С-ҳужайраларнинг ўчоқли гиперплазияси кузатилади. Медулляр раkning характерли белгиси строма амилоидозидир. Бунда амилоид ўзининг тузилиши, кимёвий таркиби жиҳатидан система амилоидозида топиладиган амилоидга ўхшаган бўлади.

Ўсма кўпинча регионар лимфа тугунларига метастазлар беради. Кальцитонин ва карциноэмбрионик антиген миқдорининг кўпайганлиги медулляр рак диагностикасини анча осонлаштиради. Бу ўсма одамнинг ёшлик вақтида пайдо бўлса, оқибати бир қадар хайрли.

## ПАРАТИРЕОИД БЕЗЛАР

Қалқонсимон без ёнидаги безлар, яъни паратиреоид безлар кальций ва фосфор алмашинуви идора этилишида қатнашадиган паратгормонни ишлаб чиқаради. Асосан, паратиреоид безлар зарарланиши туфайли рўй берадиган патологик жараёнларнинг икки гуруҳи маълум: гиперпаратиреоз ва гипопаратиреоз.

### ГИПОПАРАТИРЕОЗ

*Гипопаратиреоз — паратиреоид безлар функциясининг етишмовчилиги — тетания кўринишида намоён бўлади.* Турмушда орттирилган гипопаратиреознинг асосий сабаблари жумласига қуйидагилар киради: 1) қалқонсимон бездаги операция маҳалида паратиреоид безларга шикаст етиб, қон билан таъминланиши ва иннервациясининг бузилиши; 2) шу безларда бошланиб, паренхимасини емирадиган ҳар хил патологик жараёнлар: ўсмалар, яллиғланиш жараёнлари, қон қуйилиш; 3) бўқоққа радиотерапия қилиш натижасида паратиреоид безларнинг радиациядан зарарланиши. Паратиреоид безларни олиб ташлаш (экстирпация) атиреоз ҳолати бошланишига олиб келади.

Гипопаратиреоз табиатан туғма бўлиши мумкин, Ди-Жоржи синдроми маҳалида ҳам кузатилади. Гипопаратиреознинг оилавий бўладиган ва бошқа эндокрин безлар функцияларининг бузилиши ҳамда аутоиммун жараёнлар билан бирга давом этиб борадиган хиллари ҳам тасвирланган.

Бир қанча ҳолларда паратиреоид безлар функцияси етишмовчилигининг сабаби номаълум бўлиб қолади. Бироқ, мана шундай «идиопатик» гипопаратиреоз Т-ҳужайралар функциясининг бузилиши ва кандидоз бўлиши билан бирга давом этиб боради. Гипопаратиреознинг характерли белгилари тетания бўлиши, яъни талваса тутиб туришидан ташқари, гипокальциемия, томирлар дистонияси, одамнинг ҳушидан кетиб туриши, трофик ўзгаришлар (гипокальциемик катаракта, тирноқларнинг мўртлиги, тери ва тишлар касаллиги) бўлишидир.

**Патологоанатомик ўзгаришлар** гипопаратиреозда жуда кам бўлади; интракраниал кальциноз, катаракта ўчоқлари топилади, холос. Чақалоқлар гипотиреозда тишларнинг чиқиш муддатлари ва жойлашув тартиби бузилади.

### ГИПЕРПАРАТИРЕОЗ

*Гиперпаратиреоз — паратиреоид безларнинг патологик гиперфункцияси — иккита асосий турга бўлинади: бирламчи ва иккитламчи гиперпаратиреоз. Бирламчиси паратиреоид безларнинг зарарланган*

нига боғлиқ бўлади, бунда кальций ва фосфор алмашинувининг бузилиши табиатан иккинчи ўринда туради. *Иккиламчиси* паратиреоид безлардан ташқарида бошланган патологик жараёнларга боғлиқ бўлади. Бу хилдаги гиперпаратиреознинг энг кўп учрайдиган сабаби буйрак касалликларидир. Гиперпаратиреознинг иккала хилида ҳам паратгормон ортиқча ишланиб чиқади. Бироқ, бирламчи гиперпаратиреозда гиперкальциемия бошланса, иккиламчисида гипокальциемия бўлади, мана шундай гипокальциемия паратиреоид безларда компенсатор гиперплазия бошланишига олиб келади.

### БИРЛАМЧИ ГИПЕРПАРАТИРЕОЗ

Бирламчи гиперпаратиреознинг энг муҳим диагностик мезонларидан бири гиперкальциемиядир, бундай гиперкальциемия куйидагилар туфайли бошланади: 1) остеокластлар иштирокида суяклардан зўр бериб кальций ажралиб чиқиши; 2) буйрак каналчаларида кальцийнинг ортиқча қайта сўрилиши (реабсорбцияси); 3) меъда-ичак йўлида кальций билан биргаликда D витаминининг фаол шакли [1,25-(ОН)<sub>2</sub>-D] зўр бериб сўрилиб бориши; 4) фосфатларнинг сийдик билан ортиқча миқдорда чиқиб, қондаги миқдори камайиб қолиши.

Бироқ, қондаги кальций миқдорининг кўпайиши гипервитаминоз D, гранулёматоз касалликлар, айниқса саркоидозда, скелет суяклари узоқ муддат тахтакашлаб қўйилганида, эндокрин безларга алоқаси йўқ ўсмалар маҳалида ҳам кузатиладики, буни унутмаслик керак. Миелома, бронхоген рак ва сут безлари раки маҳалида кузатиладиган гиперкальциемия «эктопик гиперпаратиреоз» ёки «псевдогиперпаратиреоз» деб ҳисобланади.

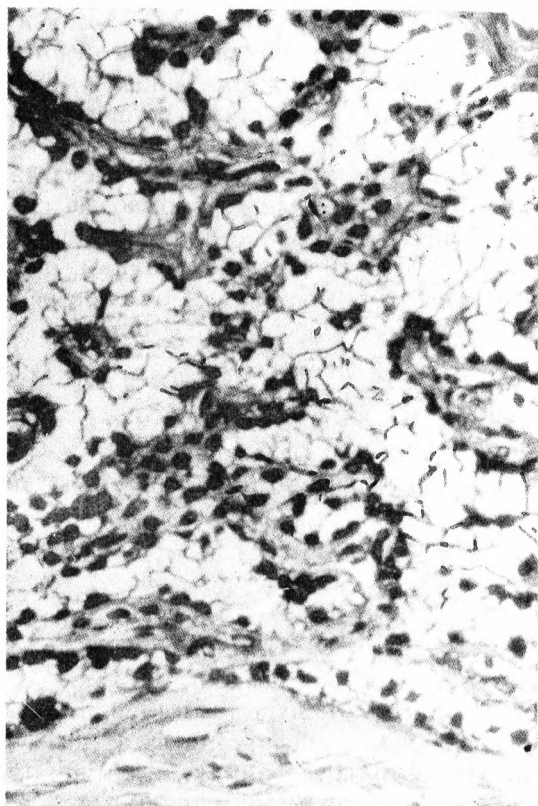
Чин гиперпаратиреознинг асосида куйидагилар ётади: 1) аденома; 2) паратиреоид безларнинг бирламчи гиперплазияси; 3) паратиреоид безларнинг раки. Паратиреоид безлар гиперфункцияси 80 фоиз ҳолларда шу безларда солитар аденома борлигига боғлиқ бўлади.

### АДЕНОМА

Паратиреоид безлар аденомаси ҳар қандай ёшдаги одамларда бошланиши мумкин, кўпинча аёлларда кузатилади. Бу ўсма аксари солитар бўлади, лекин паратиреоид безларнинг икки томонлама зарарланиши ҳам эҳтимолдан узоқ эмас. Капсулага ўралган, диаметри 2—5 см га борадиган сариқ-жигарранг тусли юмшоқ тунгунлар шаклида кўзга ташланади; паренхиманинг каттагина қис-

мини эгаллаб олиб, сақланиб қолган тўқимани босиб қўйиши мумкин. Камдан-кам ҳолларда аденома қалқонсимон без, тимус, бўйин тўқималаридан жой олади (эктопик аденома).

Паратиреоид безлар аденомаси, одатда, полигонал шаклдаги асосий мономорф ҳужайралардан иборат, уларнинг цитоплазмаси суст ацидофил бўлади. Ядролари марказдан жой олади ва шакли билан катта-кичиклиги ҳар хил бўлади. Цитоплазмаси оч тусли йирик ҳужайралардан ёки цитоплазмаси эозинофил бўладиган ҳамда грануляр тарзда тузилган оксифил ҳужайралардан иборат аденомалар камроқ учрайди. Аралаш ўсмалар ҳам тасвирланган. Паратиреоид безлар интерстицийсида нормада бўладиган ёғ ҳужайралари аденомада топилмайди. Ўсма ҳужайралари солид майдонлар, гоҳида тортмалар ёки безсимон тузилмалар ҳосил қилади. Аденомалар, уларнинг ҳатто оксифил хиллари ҳам фаол бўлади ва гиперпаратиреоз бошланишига олиб боради. Аденомани олиб ташлаш паратиреоид безлар функционал фаолиятини аслига келтиради.



87- расм. Паратиреоид безларнинг бирламчи гиперплазияси.

## **ПАРАТИРЕОИД БЕЗЛАРНИНГ БИРЛАМЧИ ГИПЕРПЛАЗИЯСИ**

Иккиламчи гиперпаратиреоз маҳалида кузатилади. Бироқ, без гиперфункциясининг сабабини аниқлаш мумкин бўлмаган ҳолларда юзага келган гиперплазияни бирламчи гиперплазия деб қаралади.

Аденомадагидан фарқ қилиб, зарарланган безлар кўпроқ даражада катталашади ва жараён асосан устки безда бўлади. Кўпчилик ҳолларда инкапсуляция ҳодисаси кузатилмайди. Аксари асосий ҳужайралар гиперплазияси бошланади, бундай гиперплазия «асосий ҳужайраларнинг бирламчи гиперплазияси» деб ҳисобланади. Гоҳи «оч тусли ҳужайраларнинг бирламчи гиперплазияси» ҳам бошланади. Ҳужайралар асосан мономорф бўлади, полиморфизм ҳодисаси уларда камдан-кам кузатилади (87-расм). Бунда бўлақлар орасидаги бириктирувчи тўқима билан нормада ҳам учрайдиган ёф ҳужайралари ҳам сақланиб қолади.

## **ПАРАТИРЕОИД БЕЗЛАР РАКИ**

Паратиреоид безлар раки 1 фоиз ҳолларда гиперпаратиреозга сабаб бўлади. Бу рак секинлик билан ўсиб, тарқалиб боради ва аҳён-аҳёнда жуда катта бўлади. Ҳар қандай хавфли ўсма сингари бу рак ҳам атрофдаги тўқималарга ўсиб кириб, аввалига регионар лимфа тугунларига, гоҳи анча олисдаги жойларга метастазлар беради. Кичик ўлчамдаги ракни аденомадан ажратиш олиш қийин, шу муносабат билан дифференциал диагностика ўтказишга имкон берадиган қуйидаги учта мезон бор-йўқлигини аниқлаш муҳим: 1) маҳаллий инвазия бор-йўқлигини; 2) бўйин лимфа безлари, ўпка, жигар, суякларда метастазлар бор-йўқлигини; 3) аниқ кўзга ташланадиган атипия билан биргаликда без капсуласи ва томирларига ўтган инвазия бор-йўқлигини.

## **ПАРАТИРЕОИД ОСТЕОДИСТРОФИЯ**

Гиперпаратиреозда асосан иккита система: ажратиш системи (буйраклар) билан суяк системи зарарланади. Суяк системи зарарланганида паратиреоид остеодистрофия бошланади, бундай дистрофия учун кальций заҳираларининг суяклардан ортиқча миқдорда чиқиб кетиб, қонда кальций миқдорининг кўпайиши ва скелетда деоссификация бошланиши характерлидир.

Паратиреоид остеодистрофияда скелет бошидан оёғигача зарарланади. Суяклардаги ўзгаришлар касалликнинг оғир-енгиллиги, қанчадан бери давом этиб келаётгани ва асоратларининг табиатига боғлиқ бўлади. Касаллик бир қадар сезиладиган ҳолларда найсимон суяклар зич моддасининг юпқа тортиб, гаверс каналла-

ри жуда кенгайиб кетганлигидан узунасига қатланиб тургани характерли бўлади. Ясси суяклар билан найсимон суяклар эпифизларида суяк тўсинларининг сўрилиши улкан ҳужайралар иштироки билан ўтади, мана шундай ҳужайралар кўп миқдорда тўпланиб, баъзан ўсмасимон тузилмаларга ўхшаб қолади. Бунда аксари қўнғир ўсмалар (остеокластобластома ўсимталари), қон билан, сероз ёки қўнғир тусли қонсимон суюқлик билан тўлиб турган бўшлиқлар юзага келади (қон пигменти бу суюқликка қўнғир тус беради). Бундай тузилмалар, одатда, узун суякларнинг диафизларида бўлади. Ясси суяклар пичоқ билан осон кесилади. Аксари суякларнинг шакли ўзгариб кетади (деформация).

Сезиларли паратиреоид остеоидистрофия маҳалида микроскоп билан текшириб кўрилганида суяк тузилмаларининг остеокластик тарзда зўр бериб сўрилиб бораётгани ва шу билан бирга суяк ҳосил бўлиш жараёни ҳам бўлиб тургани топилади. Янги ҳосил бўлган суяк тузилмалари етилмаганлиги билан ажралиб туради. Найсимон суякларнинг зич моддаси қайтадан тузилиши натижасида спонгиоз бўлиб қолади. Зич модда билан ғовак модда ўртасида нормада билиниб турадиган чегара йўқолиб кетади. Суяклараро орасидаги камгакларда ҳужайра-толалардан иборат тўқима пайдо бўлади. Ўсмасимон тузилмалар гистологик жиҳатдан чин ўсмаларга — остеобластокластомаларга ўхшаб кетади, бироқ улардан фарқ қилиб, табиатан реактив бўлади ва паратиреоид безлар аденомаси олиб ташланганидан кейин йўқолиб кетади. Паратиреоид остеоидистрофия маҳалида баъзан меъда-ичак йўли, ўпка, буйракларда кальций тузлари тўпланиб қолади.

**Клиник манзараси** суяк ва бўғимларда оғриқ бўлиши билан ифодаланади. Касалликнинг дастлабки даврларида маҳаллий ўзгаришлар бўлмаслиги ёки шиш кўринишида бўлиши мумкин. Касаллик зўрайиб борган сайин суякларда патологик синиқлар юзага келиб, скелет шакли айнайди (деформация), сохта бўғимлар юзага келади. Паратиреоид остеоидистрофия юрак-томирлар системаси, ажратиш, ҳазм системалари функциясининг бузилиши билан бирга давом этиб борадики, бу ҳодисалар тегишли органларнинг кальцификацияга учраганига боғлиқ бўлиши мумкин.

*Гипертиреознинг буйракка алоқадор хили* зўр бериб ортиқча кальций чиқиб туриши муносабати билан бошланади, бу нарса, бир томондан, буйрак каналчалари ва атрофидаги тўқималарда кальций тўпланиб қолишига, иккинчи томондан эса, оҳақли тошлар ҳосил бўлишига олиб боради. Буйрак каналчалари ва атрофидаги тўқималарда кальций тўпланиб қолиши, яъни нефрокальциноз буйрак функцияларининг бузилишига сабаб бўлади. Тошлар ҳосил бўлиши эса, сийдик-тош касаллигининг оғир хили (нефролитиаз) бошланиб, буйрак каналчалари, қовуқ ва сийдик йўлларига конкрементлар тушиб туришига олиб келади. Буйракдаги тошлар



гематурияга сабаб бўлиб, буйракларга инфекция ўтишига олиб боради. Тош сийдик йўлига ўтганида буйрак санчиги бошланади. Сийдик йўллари тўсилиб қолиб, гидронефроз ҳам бошланиши мумкин.

## БУЙРАК УСТИ БЕЗЛАРИ

Буйрак усти безларида турли патологик жараёнлар учрайди: ривожланиш нуқсонлари (масалан, буйрак усти безлари гипоплазияси, дистопияси), дистрофик, некротик жараёнлар, қон айланишининг издан чиқиши, яллиғланиш, атрофия, ўсмалар шулар жумласидандир. Мана шу жараёнларнинг ҳаммаси буйрак усти безларининг функционал фаоллиги издан чиқишига сабаб бўлади. Айни вақтда улардан баъзилари орган гиперфункциясига олиб борса, бошқалари гипофункциясига олиб келади.

Маълумки, буйрак усти безлари таъсир доираси кенг ва биологик хоссалари жуда хилма-хил бўлган гормонларни ишлаб чиқаради. Бу безларнинг мия моддасида катехоламинлар (адреналин, норадреналин, дофамин), пўстлоқ моддасида кортикостероидлар (минералокортикоид гормонлар, глюкокортикоидлар, адренал андрогенлар) ишланиб чиқади.

*Буйрак усти безлари пўстлоғининг функцияси кучайиб (гиперфункцияси), кортикостероидлар ортиқча миқдорда ишланиб чиқадиган маҳалларда учта асосий синдром бошланади: 1) кортизол (асосий глюкокортикоид) гиперсекрециясига алоқадор бўлган Кушинг синдроми; 2) альдостерон гиперсекрециясига алоқадор гипертальдостеронизм синдроми; 3) адренал андрогенлар ортиқча миқдорда ишланиб чиққанида бошланадиган аденогенитал синдром.*

Буйрак усти безлари гипофункцияси шу безларда деструктив жараёнлар бўлганида ёки гипоталамо-гипофизар система функцияси бузилганида, масалан, гипофизда гормон ишлаб чиқармайдиган аденома пайдо бўлганида бошланади. Шундай қилиб, *буйрак усти безлари пўстлоғининг бирламчи этишмовчилиги* (бу ҳодиса Аддисон касаллиги тариқасида маълум) ва АКТГ танқислигига алоқадор бўлган *иккиламчи этишмовчилиги* тафовут қилинади.

## БУЙРАК УСТИ БЕЗЛАРИ ГИПЕРФУНКЦИЯСИ

### КУШИНГ СИНДРОМИ

Кушинг синдромининг асосий клиник белгилари қуйидагилардир: гавдани ёғ босиши, одам юзининг дум-думалоқ (худди ойдек) бўлиб қолиши, гипертензия, глюкоза метаболизмининг бузилиши, мускуллар заифлиги, аменорея, гирсутизм, остеопороз ва депрессиядан тортиб психозларгача бориб етадиган руҳий ўзгаришлар.

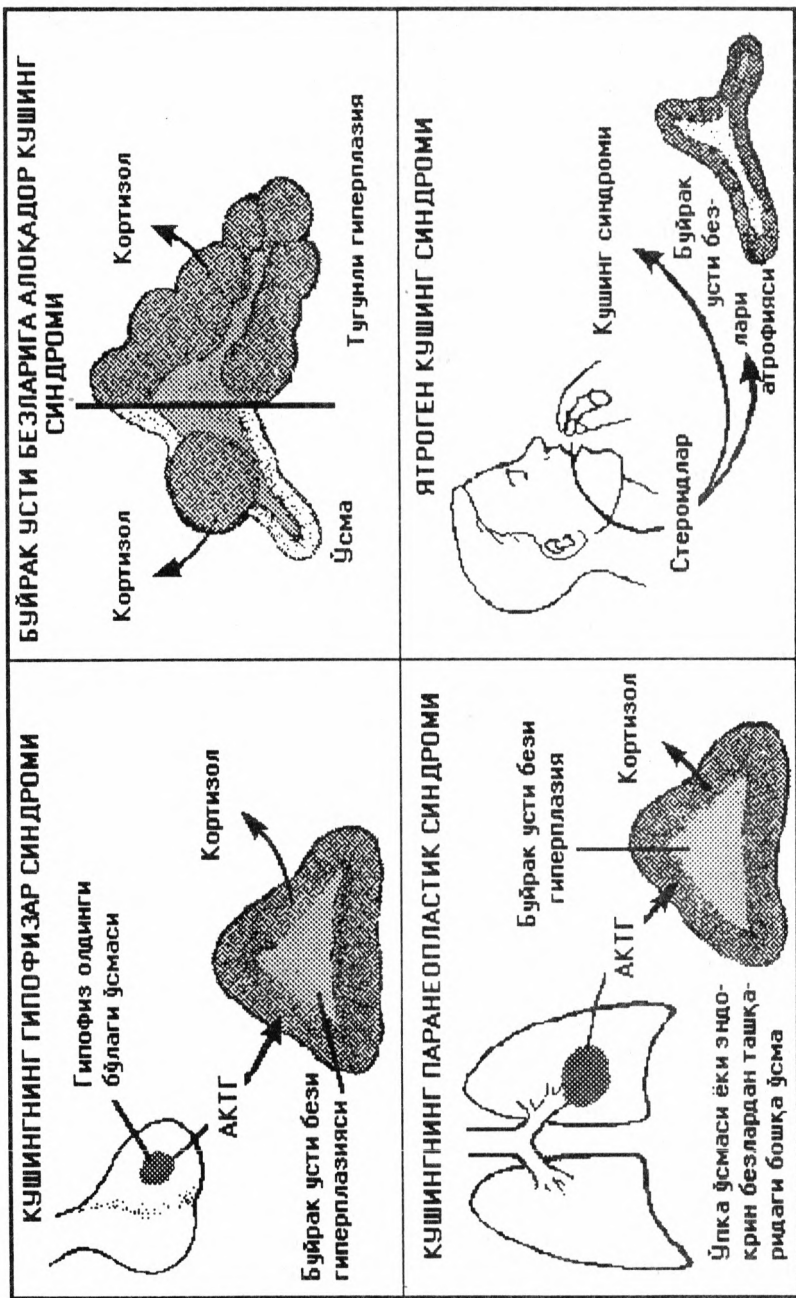
**Кушинг синдромининг патогенези** бир хил эмас, шу муносабат билан бу синдромнинг бир неча тури тафовут қилинади (88-расм). Кушинг синдроми 60—70 фоиз ҳолларда кортикотропиннинг ортиқча ишланиб чиқаётганига боғлиқ бўлади, шунинг учун унинг бу хилини *гипофизар Кушинг касаллиги* деб айтиш тўғрироқ. Бу касалликнинг сабаблари қуйидагилар бўлиши мумкин: 1) кортикотропин ишлаб чиқарувчи гипофиз микроаденомаси; 2) гипоталамуснинг зарарланиши (бу ҳодиса кортикотропин деган рилизинг-омил гиперсекрецияси билан биргаликда давом этиб боради); 3) АКТГ миқдорининг ортиши, бу нарса буйрак усти безлари гиперплазиясига ва, демак, кортизол гиперсекрециясига олиб боради,

20 фоиз ҳолларда буйрак усти безлари функцияси мустақил ҳолда кучаяди (*буйрак усти безларига алоқадор Кушинг синдроми*), бу нарса қуйидагиларга боғлиқ бўлиши мумкин: 1) гормон ишлаб чиқарадиган аденома пайдо бўлишига; 2) буйрак усти безлари пўстлоқ моддасининг ракига ёки табиатан аниқланмаган тугунли гиперплазиясига. Кушинг синдромининг бу хили қонда кортизол миқдори юқори ва АКТГ миқдори паст бўлиши билан таърифланади.

*Паранеопластик Кушинг синдроми* ҳам тафовут этилади, бу синдром ўзининг авж олиб бориш механизми жиҳатидан касалликнинг олдинги хилларидан фарқ қилади, чунки у эктопик АКТГ секрециясига ёки, масалан, бронхоген рак, тимома, Лангерганс оролчаларининг ўсмалари сингари бошқа ўсмалар томонидан шу гормоннинг биологик фаол қисмлари ишланиб чиқишига боғлиқ бўлади. Беморларда, худди «гипофизар Кушинг касаллиги» да бўлгани каби, қонда кортизол миқдори ҳам, АКТГ миқдори ҳам кўпайиб қолади ва бу нарса буйрак усти безлари гиперплазиясига олиб боради.

*Ятроген Кушинг синдроми* глюкокортикоидларни узоқ муддат истеъмол қилиб юрган беморларда, масалан, бирор орган кўчириб ўтқазилган реципиентларда бошланади. Экзоген стероидлар Кушинг синдромига типик бўлган клиник симптомларни келтириб чиқаради. Шу билан бир вақтда буйрак усти безлари пўстлоқ моддасининг икки томонлама атрофияси АКТГ секрециясини сусайтириб қўяди.

**Патологик анатомияси.** Асосий ўзгаришлар гипофиз ва буйрак усти безларида кўзга ташланади. Қондаги кортизол миқдорининг кўпайиб кетиши Кушинг синдромининг юқорида баён қилиб ўтилган ҳамма хилларида ҳам гипофизнинг ўсмага алоқаси йўқ кортикотропларига тескари таъсир кўрсатади ва базофилларда гиалин дегенерацияси бошланишига сабаб бўлади. Таркибида АКТГ бўладиган цитоплазматик гранулалар сони жуда камайиб кетади ёки



88- расм. Кушинг синдроми қандай экзоген ва эндоген омиллар таъсирига қараб ҳар хил бўлади (Kumar V., 1992).

гиалин билан бутунлай алмашилиб қолади, бундай гиалин зич жойлашган микрофиламентлар тўпламидан иборат бўлади. Гипофизар Кушинг синдромида гипофизда одатда кортикотроп (базофил) аденома, аксари микроаденома топилади. Гоҳо кортикотроплар гиперплазияси бошланади.

Кушинг синдромининг ҳар хил турларида буйрак усти безларида кўзга ташланадиган ўзгаришлар бир хил эмас. Кушинг синдромининг гипофизар ва паранеопластик хилларида буйрак усти безлари пўстлоқ моддасининг табиатан тугунчали бўладиган икки томонлама гиперплазияси топилади, буйрак усти безлари арзимас даражада катталашган бўлиши мумкин ёки, аксинча, жуда катталашиб, оғирлиги одатдагидан 2—3 барабар ортиб кетиши мумкин. Тўрсимон ва дастасимон зоналардаги ҳужайралар гиперплазияси тарқоқ ёки ҳар ер-ҳар ерда (тугунча кўринишида) бўлиши мумкин.

Кушинг синдромининг адrenal хили буйрак усти безларида аденома ёки гоҳо рак пайдо бўлиши муносабати билан бошланади. Ўсма гиперфункциясида буйрак усти безлари атрофидаги тўқима, шунингдек интакт буйрак усти безининг контралатерал пўстлоғи атрофияга учрайди. Кушинг синдромининг ятроген хилида буйрак усти безлари пўстлоғининг икки томонлама атрофияга учраши кузатилади.

Кушинг синдроми одамнинг ҳар қандай ёшида бошланиши мумкин, лекин ўрта яшар кишиларда кўпроқ учрайди ва аксари аёлларда бўлади.

### ГИПЕРАЛЬДОСТЕРОНИЗМ

Маълумки, альдостерон организмдаги электролитлар мувозанатини, шунингдек, қон ва ҳужайралар орасидаги суюқлик ҳажмини идора этиб боради. Шу муносабат билан альдостерон секрециясининг кучайиши гипокалиемия ва гипернатриемия бошланишига олиб келади. *Бирламчи ва иккиламчи гиперальдостеронизм* тафовут қилинади. *Бирламчи гиперальдостеронизм* гормоннинг ортиқча миқдорда ҳосил бўлиши физиологик эҳтиёжга боғлиқ бўлмаган ҳолларда бошланади. *Иккиламчи гиперальдостеронизм* организмда юзага келган ўзгаришларга жавобан бошланадиган компенсатор реакция деб ҳисобланади, масалан, баданга шиш келганда, гиповолемия маҳалида, буйрак перфузияси камайганида шундай бўлади ва ҳоказо. Бундай ҳолларда гиперальдостеронизм ренин секрецияси кучайиши, яъни плазмадаги ренин фаолияти зўрайиши натижасида бошланади. Бирламчи гиперальдостеронизмда плазмадаги ренин фаолияти, аксинча, сусаяди, чунки натрийнинг ушланиб қолиши қон ҳажми кўпайишига сабаб бўлади ва ренин

ажралиб чиқишини сусайтириб қўяди. Шундай қилиб, бирламчи гиперальдостеронизм гипокалиемия, гипернатриемия, гипертензия бўлиши, плазмадаги ренин миқдорининг камайиши билан таърифланади. Калий концентрациясининг пастлиги мускулларнинг заифлашиб кетишига, юрак фаолиятининг издан чиқишига сабаб бўлади.

Гиперальдостеронизм кўпроқ ўрта яшар аёлларда кузатилади ва 90 фоиз ҳолларда буйрак усти безларининг ортиқча миқдорда стероидлар ишлаб чиқарадиган аденомасига, камроқ ҳолларда буйрак усти безларининг билатерал гиперплазиясига (идиопатик гиперальдостеронизм) ва карциномасига боғлиқ бўлади.

*Аденома* аксари чап томондаги буйрак усти безидан жой олади, диаметри 2 см га бормади. Бу ўсма капсула билан ўралган бўлади. Аденома ҳужайралари ўз тузилишига кўра буйрак усти безлари дастасимон зонаси ёки коптокчалар ҳужайраларига ўхшаб кетади, лекин иккала типдаги ҳужайралар ҳам учраши мумкин.

*Идиопатик гиперальдостеронизмда* коптокча зонаси ҳужайралари диффуз равишда, гоҳо тугун-тугун бўлиб гиперплазияга учрайди. Бу ҳужайраларга баъзан буйрак усти бези пўстлоғи дастасимон зонасининг ҳужайралари аралашган бўлиши мумкин.

Сўнгги йиллардаги тадқиқотларда гипофиздан ишланиб чиқадиган омилни кўпайтирувчи альдостерон ажратиб олинган.

## **АДРЕНОГЕНИТАЛ СИНДРОМ**

*Адреногенитал синдром буйрак усти безлари пўстлоқ моддасининг функцияси кучайиб, андрогенлар ортиқча ишланиб чиқаётганига боғлиқ касалликдир. Буйрак усти бези пўстлоқ моддасининг ўсмалари (аденомаси, раки) маҳалида ёки буйрак усти бези пўстлоқ моддаси туғма гиперплазияга учраганида пайдо бўлади. Сўнгги ҳолда бу синдром чақалоқлик даврида, гоҳо бола бир неча ёшга тўлганидан кейин бошланади.*

Буйрак усти безлари пўстлоғи туғма гиперплазиясининг сабаби стероид гормонларнинг биосинтезида қатнашадиган махсус ферментларнинг ирсий сабабларга кўра танқис бўлиб қолишидир, бунинг натижасида кортизол ишланиб чиқиши тўхтаб қолади. Ана шу ҳодиса АКТГ фаолиятининг кучайиб, кейин буйрак усти безлари туғма гиперплазияси бошланишига олиб келади.

Ферментлар танқислиги баъзи ҳолларда стероид гормонлар синтези тўхтаб қолиб, андрогенлар секрецияси кучайишига ва адреногенитал синдромнинг соф вирил хили бошланишига олиб келади. Бошқа ферментлар танқис бўлиб қолган маҳалларда андрогенларгина эмас, минералокортикоидлар ҳам ортиқча ҳосил бўлиб боради. Бу ҳолда адреногенитал синдромнинг тузни йўқо-

тиб борадиган хили (туз йўқолиш синдроми) бошланади. Бу касаллик аксари битта оиладаги бир нечта болада бўлади. Касалликнинг суяк суриши аутосом-рецессив генга боғлиқдир. Буйрак усти безлари пўстлогининг туғма гиперплазияси кўпчилик ҳолларда С-21-гидроксилаза танқислигига боғлиқ бўлади. Бу ферментни кодловчи ген 6 хромосоманинг калта елкасидан жой олган ва HLA-B-локуси билан маҳкам боғланган бўлади.

С-21-гидроксилазанинг арзимас даражали танқислиги классик «соф вирилизм»га олиб боради, бунда аёлларда эркакларга хос бўлган иккиламчи жинсий белгилар пайдо бўлади: овоз тонининг пастлиги, тана мускулларининг ортиқ даражада ривожланиши, қов жунларининг эркакларга хос тарзда ўсиши, соқол-мўйлов ҳосил бўлиши, клиторнинг катталашиб кетиши, ҳайз тўхтаб қолиши шулар жумласидандир. Худди шу ферментнинг танқислиги «классикмас вирилизм» бошланишига олиб келиши яқинда исбот этилди, бундай вирилизм ёш жувонларда пуштсизлик, бўйининг пастлиги, юзида жун пайдо бўлиши, ёғ безларининг яллиғланиб кетиши билан намоён бўлади. Эркакларнинг жинсий жиҳатдан барвақт етилиши ҳам кузатилади. Аденогенитал синдромнинг шу иккала хили ўғил болаларда суст ифодаланган бўладию, лекин жинсий жиҳатдан барвақт етилиш симптомлари болалик давридаёқ маълум беради.

С-21 гидроксилаза ферменти сезиларли даражада танқис бўлиб қолган маҳалларда чақалоқларда туз йўқотиш синдроми бошланади, чунки кортизол ҳам, альдостерон ҳам ортиқча чиқиб туради. Бу синдром варақ-варақ қусиш, тана вазнининг камайиб бориши, сувсизланиш, томирларга алоқадор коллапс бошланиши, юрак иши маромининг издан чиқиши билан намоён бўлади. Ўлим ҳолларининг сабаби ўткир томирлар етишмовчилиги ёки гиперкалиемиядир.

Буйрак усти безларининг туғма гиперплазиясида уларнинг оғирлиги 80—90 г га бориб қолиши мумкин. Тўрсимон зона, баъзан учала зонанинг ҳаммаси гиперплазияга учраган бўлади. Юзага келадиган аденома буйрак усти безлари пўстлогининг тўрсимон зонаси ҳужайраларидан таркиб топади. Аденогенитал синдромнинг бошланиши аксари буйрак усти безларининг карциномасига боғлиқ бўлишини айтиб ўтиш керак. Тухумдонлар атрофияланиб, бирламчи ва атретик фолликулалари йўқолиб кетади. Кисталар пайдо бўлиб, оқсилли пардаси қалинлашиб қолиши ҳам мумкин. Мойкларда атрофия бошланиб, сперматогенез тўхтаб қолади, интерстициал ҳужайралар бўлмайди.

## БУЙРАК УСТИ БЕЗЛАРИ ГИПОФУНКЦИЯСИ

### АДДИСОН КАСАЛЛИГИ

*Аддисон касаллиги буйрак усти безларининг сурункали етишмовчилигига боғлиқдир.* Иккала жинсдаги 20—50 яшар кишиларда учрайди. Буйрак усти паренхимасининг 90 фоизи емирилиб кетгандагина гипокортицизм симптомлари пайдо бўлади.

**Этиологияси ва патогенези.** Аддисон касаллигига олиб келадиган сабаблар жуда хилма-хил. Буйрак усти безларида бошланган патологик жараёнлар: сил, захм, қон қуйилиши, микоз, икки томонлама ўсмалар, буйрак усти безлари амилоидози, уларнинг йиринглаб, ириб кетиши сингари ҳодисалар ана шундай сабаблардан ҳисобланади. Бироқ, кўпчилик ҳолларда Аддисон касаллиги табиатан идиопатик бўлади. Унинг бошланиши асосан аутоиммун жараёнларга боғлиқ, деб тахмин қилинади. 80 фоиз ҳолларда бу касалликка сил ва идиопатик атрофия сабаб бўлади. Буйрак усти безлари атрофияси одам АКТГ ишланиб чиқишини сусайтириб қўядиган гликокортикоидларни узоқ муддаг ичиб юрган маҳалларда ҳам бошланиши мумкин. Бундай ҳолларда гормон ичиш тўсатдан тўхтатиб қўйилган маҳалларда буйрак усти безлари етишмовчилиги кузатилади.

Қуйидаги омиллар идиопатик Аддисон касаллигининг аутоиммун табиатга эга эканлигини кўрсатади:

1) буйрак усти безлари паренхимасининг, худди Хашимото тиреодитида бўлгани каби, атрофияга учраши ва тўқимасининг диффуз инфилтрланиши;

2) 50—70 фоиз ҳолларда қонда буйрак усти безлари тўқимасига қарши аутоантителолар борлиги;

3) қалқонсимон без тўқимаси ва меъда шиллиқ пардасига қарши аутоантителолар бўлиши;

4) буйрак усти безлари аутологик тўқимаси ва Фрейнд адъюванти инъекция қилинганда тажрибада Аддисон касаллигини вужудга келтириш мумкинлиги.

**Патологик анатомияси.** Идиопатик Аддисон касаллигида буйрак усти безлари кичрайиб, оғирлиги 2,54 граммгача тушиб қолади. Кесиб кўрилганида мия қатлами бутунлай сақланиб қолгани ҳолда пўстлоқ қавати анча юпқа тортиб қолган бўлади. Микроскоп билан текшириб кўрилганида адренал ҳужайраларнинг атрофия ва деструкцияга учрагани, ўрнида чандиқ тўқима пайдо бўлгани топилади. Пўстлоқ моддасининг сақланиб қолган ҳужайралари одатда катталашган, цитоплазмасида эозинофил, липидлари камайган бўлади. Стромаси лимфоцитлар билан инфилтрланади.

Силдан зарарланганида буйрак усти безлари катталашиб, зич бўлиб туради, уларнинг капсуласи қалинлашиб кетади. Микроскоп билан текшириб кўрилганида силга характерли ўзгаришлар:

типик тузилишдаги сил гранулёмалари, кўпинча оҳак тузлари ўтириб қолган сузмасимон некроз ўчоқлари топилади. Сузмасимон некрозга учраган жойларнинг четларида гранулёматоз яллиғланиш ва микобактериялар топилади.

Амилоидозга (аксари иккиламчи амилоидозга) боғлиқ бўлган Аддисон касаллигида буйрак усти безлари катталашиб, оғирлиги 40 граммгача бориб қолиши мумкин. Пайпаслаб қўрилганида зич бўлиб қўлга уннайди, оқиш-кулранг тусда бўлади. Микроскоп билан текшириб қўрилганида паренхимасининг амилоид тўпламлари билан алмашиниб қолгани топилади.

Чўп-устихон бўлиб озиб кетган, яъни кахексияга учраган беморларда ҳам буйрак усти беши пўстлоғи гипофункцияси кузатилиши мумкин.

**Клиник манзараси.** Касаллик аста-секин авж олиб боради. Аддисон касаллигининг дастлабки симптомлари ўз-ўзидан доим бўлашиб кетавериш, жисмоний жиҳатдан тез чарчаб қолиш, озишдир. Беморларда баданининг офтоб тегиб ёки кўп ишқаланиб турадиган жойларидаги терисида аста-секин диффуз характердаги пигментация кучайиб боради (бу жойлар офтобда қорайгандек бўлиб туради-да, кейин бронза тусли бўлиб кетади). Пигментация қўл кафтларида (кафт чизиклари соҳасида), панжаларнинг орқа юзасида, куюк яралар ва операция жароҳатларидан қолган чандиқлар соҳасида, физиологик шароитларда пигмент бўладиган жойларда (масалан, сут безининг учларида) айниқса ифодаланган бўлади. Беморларда кўпинча меъда-ичак йўли иши айнийди: иштаҳа пасайиши, кўнгил айниб, қайт қилиш, ич суриши, қоринда оғриқ туриши шулар жумласидандир. Қондаги қанд миқдори камайиб, гипогликемия симптомлари бошланади. Артериал босимнинг паст бўлиши характерлидир. Юрак ўлчамлари кичрайиб қолади, бу нарса, афтидан, гипотония билан гиповолемияга боғлиқ бўлади.

Бадан терисининг бронза тусда бўлиши Аддисон касаллигини осонгина билиб олишга имкон беради. Бироқ касалликнинг клиник кўринишлари илк муддатларида, яъни беморга гормонлар бериш йўли билан жараённи орқага қайтариш мумкин бўлган маҳалларда сезилмайдиган бўлиши мумкин. Беморларда гипонатриемия ва гиперкалиемия бўлиши альдостерон танқислигига боғлиқ.

Касалликнинг симптомлари билинмайдиган беморларда стрессга олиб борадиган турли вазиятлар (жарроҳлик операциялари, инфекция, травма) орадан ўн икки соат ўтар-ўтмас бирдан криз бошланиб қолишига сабаб бўлиши мумкинлигини айтиб ўтиш керак. Бунда одамнинг дармони қуриб, тана ҳарорати кўтарилиб кетади, кома, томирларга алоқадор коллапс бошланади. Стероидлар билан шошилиш равишда даво чоралари кўрилмайдиган бўлса, бемор ўлиб қолиши мумкин.



## БУЙРАК УСТИ БЕЗЛАРИНИНГ ЎТКИР ЕТИШМОВЧИЛИГИ

Бундай ҳодиса қуйидаги ҳолларда бошланиши мумкин: 1) даво учун буюрилган стероид препаратларни ишлатиш бирдан тўхта-тиб қўйилганида; 2) Аддисон касаллиги бор беморлар стресс ҳолат-ларига дуч келганида; 3) буйрак усти безларига бир талай қон қуйилиб, тўқимаси деструкцияга учраганида. Бундай қон қуйили-ши туғруқ травмаси маҳалида чақалоқларда, буйрак усти бе-зи вена-си тромбозда, септицемияда, менингококкемияда (Уотерха-ус-Фридериксин синдромида) кузатилиши мумкин. Бу синдром маҳалида бир талай қон кетиб, буйрак усти безлари қонга тўлиб турган халтачага айланиб қолиши мумкин. Айни вақтда пўстлоқ моддасининг сақланиб қолган ҳужайралари ишлайверади. Диатез маҳалида кузатиладиган майда-майда қонталашлар Уотерхаус-Фридериксин синдромига келтириб чиқармайди.

### БУЙРАК УСТИ БЕЗЛАРИ ЎСМАЛАРИ

#### БУЙРАК УСТИ БЕЗИ ПЎСТЛОҒИ ЎСМАЛАРИ

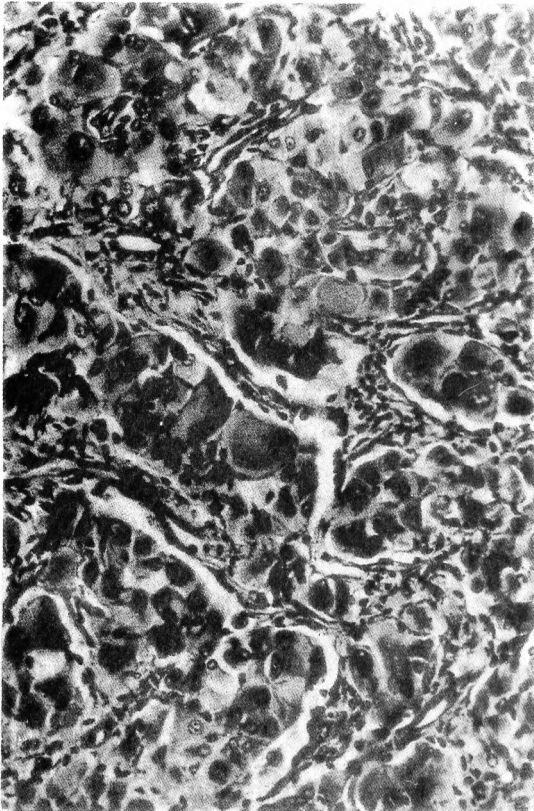
Буйрак усти безлари пўстлоғи ўсмалари хавфли ва хавфсиз ўсма-ларга бўлинади. Етук ва етукмас ўсмалар орасида гормонал-актив ва гормонал-инактив хиллари тафовут қилинади.

**Аденомалар** (адренокортикал аденомалар) кўпинча бирламчи гиперальдостеронизмга, гоҳи Кушинг синдромига сабаб бўлади. Шу билан бирга кўпинча буйрак усти безлари пўстлоғи функция-си бузилганидан дарак берувчи бирор белги бермасдан ўтадиган ва фақат секция маҳалида топилиб қоладиган аденомалар ҳам уч-раб туради.

Аденомалар фиброз капсула билан ўралган тугунлардан иборат бўлиб, кесиб кўрилганида оч сариқ, оч кўнғир ёки кулранг-кўнғир рангда бўлиб кўзга ташланади. Катталиги 1 см дан 5 см гача боради. Гистологик жиҳатдан *туси оч ҳужайрали*, *туси тўқ ҳужайрали* ва *аралаш аденомалар* тафовут қилинади. *Туси оч ҳужайрали аденома-лар* ҳар хил катталиқда бўладиган полигонал ҳужайралардан иборат. Уларнинг цитоплазмасида липидлар топилади. Ташқи кўри-ниши жиҳатидан улар дастасимон зона ҳужайраларига ўхшаб кетади. *Туси тўқ ҳужайрали аденома* тузилиши жиҳатидан пўстлоқнинг тўрсимон зонаси ҳужайраларига ўхшаш ҳужайралардан иборат, уларнинг цитоплазмаси эозинофил бўлади. Липидлар оз миқдорда топилади. Йирик ўсмаларда қон қуйилган, некрозга учраб, киста-лар ҳосил бўлган жойларни топиш мумкин. Бундай ўсмаларнинг ҳужайралари ва ядролари ҳар хил катталиқда, ядролари гипер-хром бўлади, бу ҳужайраларда онда-сонда тарқоқ ҳолдаги митоз-лар учрайди.

Аденомани буйрак усти ракидан фарқ қилиш учун диаметри 3 см га бормайдиган ўсманинг, агар унда сезиларли ҳужайра атипизми ва кўпдан-кўп митозлар бўлмаса, хавфсиз ўсма деб ҳисобланишини эсда тутиш керак. Усманинг атрофдаги тўқимага ўтганини кўрсатадиган белгилар ҳам аҳамиятга эга. Аденоманинг ўчоқ тарзидаги гиперплазиядан фарқи шуки, у капсула билан ўралган ва бир томондаги буйрак усти безини зарарлаган бўлади.

**Адренкортикал рак.** Аденомадан фарқ қилиб, гормонлар ишлаб чиқарадиган ўсма бўлиб ҳисобланади ва ҳамшиша буйрак усти безлари пўстлогининг гиперфункциясига хос белгилар билан бирга давом этиб боради. Макроскопик жиҳатдан олганда буйрак усти безлари ёнидаги клетчаткага, гоҳо буйракка инфильтрланиб ўсиб кираётган тугундан иборат бўлади. Бирмунча майда карциномалар, одатда, капсула билан ўралиб туради, шу муносабат билан уларни аденомадан ажратиш олиш қийин. Буйрак усти безлари



пўстлоқ моддасининг раки кесиш кўрилганида ола-була бўлиб кўзга ташланади, чунки ранги сариқ бўлган, қон қуйилган, некрозга учраган жойлар, кисталар навбатлашиб боради. Микроскоп билан текшириб кўрилганида ўсмада ҳар хил даражада табақалашган ҳужайралар кўзга ташланади (89-расм). Юқори даражада табақалашган ҳужайралар аденома ҳужайраларига ўхшайди, паст даражада табақалашганлари хийлагина полиморфизм билан ажралиб туради, шакли айнаб кетган бир ёки бир нечта улкан ҳужайралар учрайди. Ўсма ҳужайраларининг ядролари ҳаддан ташқари гиперхром, митозларга жуда бой

89- расм. Адренкортикал рак.

бўлади. Ўсма асосан гематоген йўл билан метастазлар беради, веналарга ўсиб киришга мойил бўлади (баъзан қопқа венасига ўсиб киради). Буйрак усти безлари пўстлоқ моддасининг раки ўнка, жигар, парааортал лимфа тугунларига метастаз беради.

## **БУЙРАК УСТИ БЕЗЛАРИ МИЯ ҚАВАТИНИНГ ЎСМАЛАРИ**

Буйрак усти безлари мия қаватининг ўсмалари (хромаффин тўқиманинг бирламчи ўсмалари) кам учрайди, асосан *феохромоцитома* ва *нейробластома*дан иборат бўлади.

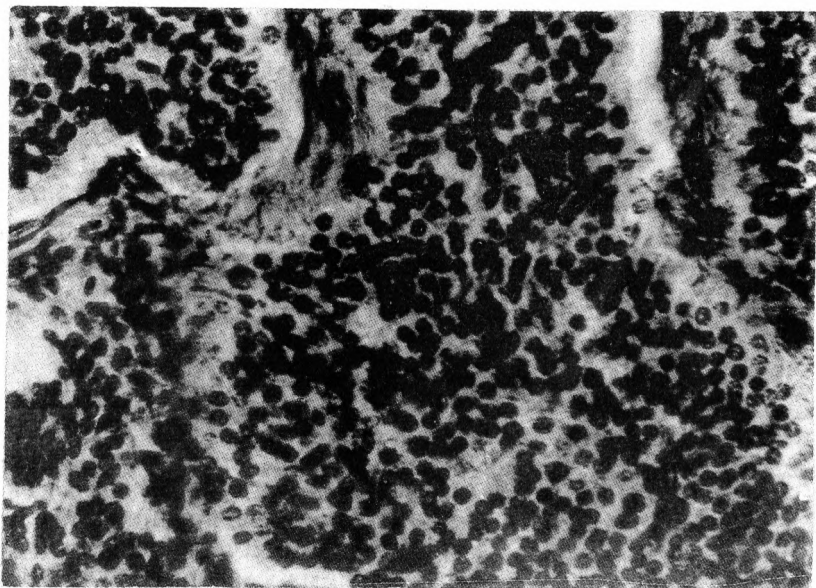
### **Феохромоцитома**

*Феохромоцитома* — камдан-кам учрайдиган ўсма бўлиб, *анудомалар жумласига киради ва катехоламинлар — адреналин, ноадреналин ишлаб чиқарадиган бўлгани учун клиник жиҳатдан катта диққатга сазовор деб ҳисобланади*. Бу ўсма касаллигининг асосий белгиси табиатан пароксизмал бўладиган гипертензиядир. Ўсмани пайдо қиладиган манба хромаффин тўқима ҳужайраларидир. Шунинг учун феохромоцитома бир қанча ҳолларда буйрак усти безларидан ташқарида, яъни хромаффин ҳужайралар бўладиган жойларда, масалан, асосан бел бўлимининг симпатик стволи тугунларида ҳам учрайди. Буйрак усти безларидан ташқаридаги хромаффин ўсмалар *параганглиомалар* деб аталади.

Феохромоцитома ёш ва ўрта яшар кишиларда — кўпроқ аёлларда пайдо бўлади. 15—20 фоиз ҳолларда ўсмалар бир оиланинг аъзоларида учрайди, яъни табиатан оилавий бўлади. Улар аксари нейрофиброматоз, Гиппел-Линдау касаллиги билан бирга учрайди. Буйрак усти безлари мия қатламининг спорадик ўсмаси кўпроқ учрайди, битта бўлади ва фақат буйрак усти безларидан жой олади. Оилавий хилида бу ўсма одатда кўп бўлади, асосан буйрак усти безларидан ташқарида учрайди. Эндокрин системада кўп сонли ўсмалар пайдо бўлганда феохромоцитома аксари буйрак усти безлари мия қавати ҳужайраларининг ўчоқли гиперплазияси билан бирга давом этиб боради.

**Патологик анатомияси.** Ўсма катталиги жиҳатидан жуда ҳар хил бўлади, оғирлиги бир неча граммдан тортиб бир неча килограммгача бориши мумкин. Лекин ўртача 200 грамм бўлади деб ҳисобланади. Феохромоцитома сферик шаклда бўлиши билан ажралиб туради, капсула билан ёки босилиб қолган атрофдаги тўқима билан ўралган бўлади. Кесиб кўрилганида кулранг ёки жигарранг тусда кўзга ташланади. Йирик ўсмаларда кистоз дегенерация топилади.

Феохромоцитоманинг микроскопик тўзилиши ҳар хил бўлиши билан ажралиб туради. Аксари бу ўсма ҳар хил катталиклаги полигонал шаклли ҳужайралардан иборат бўлади (90-расм). Улар-



90- расм. Феохромоцитома.

нинг цитоплазмаси мўл, базофил ёки эозинофил гранулаларга бой, ядролари полиморфдир. Хавфсиз ўсмаларда ядроларнинг катталиги ва шакли ҳар хил бўлади, баъзан бўлак-бўлак бўлиб турадиган ғалати ядролар кўзга ташланади. Ўсма ҳужайралари кўпчилик ҳолларда майда, думалоқ ёки дуксимон шаклда, цитоплазмаси кам бўлади. Улар катта-кичиклиги ва шаклидан қатъий назар, уя-уя бўлиб жойлашиб, строма билан ажралиб турадиган трабекулар ёки солид тузилмалар ҳосил қилади. Электрон микроскоп билан текшириб кўрилганида ҳужайралар цитоплазмаси таркибида катехоламинлар бўладиган доналар топилади. Феохромоцитоманинг кўпинча, ҳатто хавфсиз тарзда ўтиб бораётган маҳалда ҳам, капсулага ва томирларга инвазиялангани кўзга ташланади.

Демак, феохромоцитомаларнинг хавфлилигини белгилайдиган асосий мезон уларнинг метастазлари ва атрофдаги тўқималарга сезиларли даражада инвазияланганидир.

**Клиник манзараси.** Феохромоцитома учун гипертензия пароксизмлари, бош оғриғи, сув бўлиб терлаш, тинчини йўқотиш, шунингдек полиэндокринопатияда кўриладиган бошқа симптомлар (эндокрин системаси кўп сонли ўсмаларининг синдроми) характерлидир. Юрак фаолиятидаги ўзгаришлар аритмия, стенокардия, миокард инфаркти билан намоён бўлади. Қонда катехоламинлар ва

сийдикда шу гормон метаболитларининг кўп миқдорда топилиши феохромоцитома учун патогномоник белги бўлиб ҳисобланади.

### **Нейробластома**

*Нейробластома ганглиоз-ҳужайралар қаторининг ҳаддан ташқари хавфли ўсмаси бўлиб, етилмаган ҳужайралардан ташкил топади.* Кўпинча буйрак усти безларининг мия моддасида, гоҳида симпатик тугунларда пайдо бўлади. Нейробластомаларнинг кўпчилиги ҳам, худди феохромоцитомалар сингари, катехоламинлар ишлаб чиқаради. Бу ўсма одатда беш ёшгача бўлган гўдакларда, гоҳо ўн беш ёшгача бўлган болаларда бўлади. Катта ёшдаги одамларда жуда кам учрайди. Нейробластома табиатан оилавий бўлиб, аутосом-доминант типда наслдан-наслга ўтиб боради, келиб чиқиши жиҳатидан дисонтогенетик ўсмалар жумласига киради. Ўсма ҳужайралари геномида кўпинча делеция борлиги ва I хромосома калта елкасининг қайта тузилганлиги топилади. Ўсманинг оғирлиги одатда 80—150 граммга боради, тузилиши бўлакли, консистенцияси юмшоқ бўлади, кесиб кўрилганида юзаси кулранг, ғовак-ғовак бўлиб кўзга ташланади, некрозга учраган, қон куйилиб қолган, кальций ўтириб қолган жойлари топилади. Ўсма диаметри 1 см дан 1,5 см гача келадиган кулранг-пушти тусли тугун кўринишида бўлади.

Микроскопик текширишда бир-бирига зич тақалиб турадиган думалоқ ёки сал чўзинчоқ шаклдаги тўқ тусли майда ҳужайралар топилади. Ядролари гиперхром, цитоплазмаси бир қадар камроқ, гранулалари бор, бу гранулаларда катехоламинлар бўлади. Ўсманинг четки қисмидаги ҳужайралар ҳар хил даражада етилган ўсимтасиз аполяр нейробластлардан иборат ўзига хос гўшшаларни ҳосил қилади. Ҳаммадан кўп табақалашган ҳужайралар етук ганглиоз ҳужайралардан иборат бўлган ганглионевромада топилади.

Нейробластома тез ўсиши билан ажралиб туради ва бола бир ёшли бўлганидан кейиноқ маълум беради. Бир ёшдан ошган болаларда ўсманинг тарқалишига хос ҳодисалар кузатилади. Бунда касалларнинг ярмидан кўра кўпроғида айниқса суяклари, жигарида катта-катта метастазлар пайдо бўлади. Ўсма олиб ташланганидан кейин бемор ўрта ҳисоб билан 5 йил умр кўради. Нейробластома кам ҳолларда, асосан чақалоқ болаларда ўз-ўзидан етилиб, ганглионевромага айланади.

### **ТИМУС**

Тимусда, яъни айрисимон безда пайдо бўладиган патологик жараёнлардан тимус гиперплазияси ва тимома ҳаммадан кўра кўпроқ учрайди. Маълумки, тимуснинг оғирлиги турли одамларда турлича бўлади. Ёш улғайган сайин у тобора кўпроқ атрофияга

учраб боради. Нормада тимусда фолликулалар учрамайди. Гиперплазия маҳалида мия моддасида иммуноглобулинларга бой бўлган лимфоид фолликулалари юзага келади.

**Тимуснинг асл гиперплазияси** аутоиммун патология жумласига кирадиган гравис миастенияси бор касалларда кўпроқ кузатилади. Ҳозир тимусда ҳосил бўладиган В-ҳужайралар мускул ҳужайраларига сенсбилланган бўлиб, ацетилхолин ва нерв-мускул синапси рецепторлари билан бўладиган аутоиммун реакциясида иштирок этади деб тахмин қилинади. Бунда касаллардаги гиперплазияга учраган тимусни олиб ташлаш анча наф беради.

**Тимома.** Тимус — лимфоэпителиал органдир. Бироқ, ўсма фақат эпителиал ҳужайралардан пайдо бўлади. Бу ўсмада лимфоцитлар ҳам учрайди, лекин уларни ўсма ҳужайралари деб ҳисоблаб бўлмайди. Тимуснинг лимфоид элементлари ҳам ўсма манбаи бўлиши мумкин. Лекин бу ўсмалар лимфомалар деб аталади ва тимомаларга алоқаси бўлмайди. Цитологик ва биологик мезонларга асосланиб туриб, тимомаларнинг бир нечта хиллари ажратилган. Буларнинг 90 фоизга яқини хавфсиз тимомаларни ташкил этади, хавфлилари камроқ учрайди.

Хавфсиз тимомалар ҳам, хавfli тимомалар ҳам бўлакли тузилиши, кулранг-жигаранг тусда ва микроскопик тузилиши ҳар хил бўлиши билан ажралиб туради. Буларнинг ҳаммаси икки хил ҳужайрадан ташкил топади: эпителиал ўсма ҳужайралари ва стромага инфильтрланиб ўтадиган лимфоцитлар. Кўпчилик ҳолларда эпителиал ҳужайралар тузилиши жиҳатидан интакт ҳужайраларга ўхшаб кетади. Булар цитоплазмага камбағал бўлиб, оқиш тусли йирик ядроси бор, гоҳо тухумсимон, дуксимон шаклда бўлади ёки кўп қаватли ясси эпителий ҳужайраларига ўхшаб кетади. Тимомаларнинг ясси ҳужайрали хилида Гассал таначалари кўпроқ учрайди. Ўсма ҳужайралари шаклидан қатъий назар, лимфоцитларнинг кичкина ёки йирик тўпламлари билан ажралиб турадиган уялар ҳосил қилади. Лимфоцитар инфильтрациянинг нечоғлик кучлигига қараб тимомаларни уч гуруҳга ажратиш мумкин: 1) эпителиал қисми устун турадиган; 2) лимфоид қисми устун турадиган; 3) аралаш лимфоэпителиал тимома.

Хавфсиз ўсма капсулани бўлиб, диаметри 10—15 см га боради. Ўсманинг хавfli хили бирмунча катта бўлиши билан ажралиб туради ва тез орада капсуладан ташқарига ҳам тарқалиб боради. Диаметри 20 см ни ташкил этади, баъзан метастаз беради. Хавfli тимома диагнози ўсманинг капсулага инвазияланиб ўтганини кўрсатадиган белгилар ёки ўсма метастазлари борлигига асосланиши керак. Ҳужайра атипизмини асосий мезон деб ҳисоблаб бўлмайди.

Тимома, айниқса хавfli хили кам учрадиган ўсмадир. Ҳар қандай ёшдаги одамда бўлиши мумкин, лекин кўпроқ ўрта яшар

кишиларда юзага келади. Тимомалар кўпинча симптомсиз ўтади ва мурдани ёриш маҳалида кутилмаганда топилиб қолиши мумкин. Баъзан улар ковак вена ва қўшни органларни босиб қўйиб, йўтал тутишига, диспноэ, дисфагия бошланишига сабаб бўлиши мумкин.

Шуниси диққатга сазоворки, тимомалар кўпинча баъзи система касалликлари, масалан, гравис миастенияси, гипогаммаглобулинемия, система қизил югириги билан бирга учрайди. Тимома кўпроқ гравис миастенияси билан бирга давом этиб боради ва ўсмани олиб ташлаш баъзан ижобий натижа беради. Шу муносабат билан бу касалликда тимома аутоантителолар ишлаб чиқишда иштирок этади, деб тахмин қилинади.

## ЭНДОКРИН СИСТЕМА КЎП СОНЛИ ЎСМАЛАРИНИНГ СИНДРОМИ

Ҳозирги вақтда эндокрин система кўп сонли ўсмаларининг ирсий сабабларга алоқадор бўлган учта синдроми тафовут қилинади. Булар аутосом-доминант типда насл суриб бориши ва иккитадан ортиқ эндокрин безларда ўсма пайдо бўлиши билан таърифланади.

*Эндокрин система кўп сонли ўсмалари синдромининг биринчи хили* (Вернер синдроми) гипофиз, паратиреоид безлар ва меъда ости беzi Лангерганс оролчаларида гиперплазия, аденома ёки карцинома бўлиши билан ажралиб туради. Гоҳо буйрак усти безларининг пўстлоғи ва қалқонсимон без ҳам зарарланади, баъзан бунга ўпка карциноиди ҳам қўшилади. Мана шу ўсмалар маълум бир даражада функция адо этиб туради. Лангерганс оролчаларидан пайдо бўлган ўсма одатдаги гормонлардан ташқари гастрин ҳам ишлаб чиқаради. Гастрин гиперсекрецияси жуда кўп ҳолларда Золлингер—Эллисон синдроми билан бирга давом этади ва беморларнинг 90 фоизда меъдада пептик яра пайдо бўлишига олиб боради. Эндокрин система кўп сонли ўсмалари мана шу биринчи хилининг клиник кўринишлари жумласига гиперкальциемия, пептик яра, гипофиз гиперфункцияси симптомлари киради.

*Эндокрин система кўп сонли ўсмалари синдромининг иккинчи хили* (Сипилс синдроми) ўтишига кўра қалқонсимон без мелуляр раки ва феохромоцитомасининг синдромига ўхшаб кетади. Бу ўсмалар баъзан бирга қўшилиб, паратиреоид безлар гиперплазияси билан бирга давом этиб бориши мумкин. Бироқ, шу гиперплазия бирламчи, яъни ирсий сабабларга алоқадорми ёки қалқонсимон без карциномаси ишлаб чиқарадиган кальцитонин таъсирига боғлиқми, бу нарса аниқ эмас. Клиник симптомлари бу ўсмалар гормонларининг таъсирига, шунингдек, қалқонсимон без ўсмаларининг эктопик тарзда АКТГ, гастрин, пролактин ишлаб чиқаришига боғлиқ бўлади.

*Эндокрин система кўп сонли ўсмалари синдромининг учинчи хили* шу синдромнинг иккинчи хилига яқин турадию, лекин баъзи хусусиятлари билан фарқ қилади. Касалларнинг кўриниши Марфан синдромига характерли бўлади. Синдромнинг шу учинчи хилида паратиреоид безлар жараёнга қўшилиб кетмаган бўлади. Беморларнинг лаблари қалинлашиб, дўрдайиб чиқади, лаблари, кўзлари, оғиз бўшлиғи, юқори нафас йўллари, қовуғи, бадан териси ва бошқа жойларида бир талай шилимшиқ-тери невромалари бўлади.

Юқорида тасвирланган уч хил синдром ўртасида аниқ-тайин генетик тафовутлар борлиги топилган. Синдромнинг биринчи хили 11-хромосома узун елкаси соҳасида мутация бўлиши билан таърифланса, иккинчи хили 10-хромосома центромераси соҳасида мутация бўлиши билан таърифланади. Бироқ, хромосомалар мутацияси билан эндокрин системада кўп сонли ўсмалар пайдо бўлиши ўртасида қандай боғланиш борлиги ҳанузгача аниқланган эмас.

## ҚАНДЛИ ДИАБЕТ

Қандли диабет (қанд сийиш, қанд касаллиги) сурункали касаллик бўлиб, асосан организмда инсулиннинг мутлақо ёки нисбий етишмаслигига, шу муносабат билан углеводлар, липидлар ва оқсиллар алмашинуви бузилишига боғлиқдир.

Ҳозирги вақтда диабетнинг клиник белгилари, этиологияси, патогенезига кўра қуйидаги хиллари тафовут қилинади:

1. Бирламчи (идиопатик) қандли диабет:

1) қандли диабетнинг инсулинга боғлиқ хили (биринчи хилдаги диабет, ўсмирлар диабет) HLA нинг муайян хилига боғлиқ деб ҳисобланади. Этиологиясида ирсий омиллар ва ташқи муҳит омиллари (айниқса вирусли инфекциялар) муҳим ўрин тутди. Клиник жиҳатдан олганда қонда инсулин мутлақо бўлмаслиги билан таърифланади. Шу муносабат билан кетознинг олдини олиш ва ҳаётни сақлаб қолиш учун беморга мудом инсулин юбориб туриш зарур бўлади. Кўпчилик ҳолларда касаллик болалик ёки ўсмирлик даврида бошланади;

2) қандли диабетнинг инсулинга боғлиқ бўлмаган хили (диабетнинг иккинчи хили) тана оғирлиги ортиб кетадиган (одам семириб кетадиган) ва тана оғирлиги одатдагича бўладиган (одам семирмайдиган) диабетга бўлинади. Бу хилдаги қандли диабетнинг бошланишида ирсий ва экзоген омилларнинг аҳамияти бор. Экзоген омиллар орасида одамнинг семиз бўлиши алоҳида аҳамиятга эга. Диабетнинг бу тури билан HLA ўртасида қандай алоқа борлиги аниқланган эмас. Клиник жиҳатдан олганда қон зардобидан инсулиннинг одатдагича миқдорда бўлиши, сал кўпайгани ёки камайиб қолгани билан таърифланади. Бу касаллик 40 ёшдан ош-



ган одамларда кўпроқ учрайди, 80 фоиз ҳолларда семириб кетган одамларда бошланади.

*II. Иккиламчи қандли диабет*, одам авжи етилган ва ёши қайтиб қолган даврда бошланади ва қуйидаги ҳолларда кузатилади: 1) меъда ости бези касалликлариди; 2) эндокрин безлар касалликлариди (масалан, Кушинг синдромида); 3) дори препаратлари таъсирида, 4) инсулин рецепторлари зарарланганида, 5) муайян генетик синдромлар бор маҳалларда. Иккиламчи қандли диабетнинг клиникаси шу касалликка характерли ўзгаришлар ва шулар муносабати билан томирлар системасида бошланган ўзгаришлар билан белгиланади.

*III. Потенциал қандли диабет* (предиабет) клиник аломатларсиз ўтиб боради ва диабет билан оғриган ота-оналардан дунёга келган барча болаларда кузатилади. Диабетнинг бу хили қандли диабетга ирсий мойиллиги бўлган одамларда ҳам топилади (диабет билан оғриган одамнинг бир тухумдан пайдо бўлган эгизаклари; ота-онаси ёки ё отаси, ё онаси диабет билан оғриган кишилар; танасининг оғирлиги 4,5 килограмм ва бундан кўп келадиган тирик ёки ўлик бола туққан аёллар; Лангерганс оролчалари гипертрофияси билан ўлик бола туққан аёлларда).

*IV. Яширин қандли диабет* ҳам клиник аломатлари бўлмаслиги билан таърифланади ва глюкозага толерантликни синаб кўригандан кейингина аниқланади. Касалликнинг бу босқичида қондаги қанд миқдори оч-наҳорга ва кеча-кундуз давомида одатдагича бўлади, глюкозурия кузатилмайди. Яширин қандли диабетда бадан териси ва жинсий органлар қичишиб туриши, фурункулёз, пародонтоз бошланиши мумкин. Бироқ, касалларнинг кўпчилиги ҳеч нарсадан нолимай юраверади.

*V. Ҳомиладорлар диабет*. Ҳомиладорлик организмда гормонал ўзгаришлар рўй бериши билан бирга давом этиб боради ва диабетоген таъсир кўрсатиши мумкин. Организмдаги гормонал ўзгаришлар контринсуляр гормонлар таъсирини кучайтиради. Ҳомиладорлик маҳалида инсулинга резистентлик кучайиб кетади ёки инсулин таъсири пасаядиган бўлади. Ҳомиладорлик даврида ёки туғруқдан кейин пайдо бўлган ошқора қандли диабет субклиник босқичга ўтиши мумкин, бироқ, такрорий ҳомиладорлик маҳалида у табиатан яна рўйи-рост намоён бўлиши мумкин.

Юқорида айтиб ўтилганидек, идиопатик қандли диабетнинг пайдо бўлишида ирсий мойиллик катта аҳамиятга эга. Бироқ, қандли диабетда бўладиган туғма нуқсон табиати ва унинг қай тарихқа наслдан-наслга ўтиб бориши аниқланган эмас. Бу патология аутосом-рецессив, аутосом-доминант йўллар билан наслга ўтиб боради, деган маълумотлар бор. *Бироқ, кўп омилли ирсийланишнинг роли тўғрисидаги нуқтаи назар кўпроқ тўғри келади, бунда қандли диабетга мойиллик бир нечта генларнинг биргаликдаги таъсирига боғ-*

*лик деб ҳисобланади.* Бу хилдаги қандли диабетнинг пайдо бўлишида экзоген омиллар каттагина ўрин тутаяди. Шуларнинг орасида семизлик ҳаммадан муҳим аҳамиятга эга. Танасининг оғирлиги 20 фоиз ортиқ келадиган 45—50 яшар аёлларда қандли диабетнинг тана оғирлиги одатдагича бўлган аёллардагига қараганда 10 баравар кўпроқ бўлиши аниқланган.

Қандли диабетга йўл очадиган ёки сабаб бўладиган омиллар орасида *ҳамма турдаги стресслар*, жумладан травмалар, инфекциялар, гипоксия, гипертермия алоҳида аҳамиятга эга. Стресс гликогенолиз ва липолизни бошлаб берадиган катехоламинлар ажралишига сабаб бўлиб, диабетоген таъсир кўрсатиши мумкин. Гликогенолиз бета-хужайраларга ортиқча зўр келишига сабаб бўлади, эркин ёғ кислоталарга эса инсулин антагонисти тарихида таъсир кўрсатади. Демак, қандли диабетнинг этиологиясида гарчи ирсий ўзгаришлар каттагина роль ўйнайди деб ҳисобланадиган бўлса-да, мутант генлар таъсирининг юзага чиқиши учун ҳар қалай атрофдаги муҳит ҳам тегишлича таъсир кўрсатиши керак.

**Диабет маҳалида инсулин метаболизми.** Диабетнинг ҳамма турлари, этиологияси, қандай омиллар таъсирида пайдо бўлиши, авж олиб бориш муддатларидан қатъий назар, организмда инсулиннинг мутлақо ёки нисбатан етишмай қолиши билан таърифланади. Демак, диабет маҳалида глюкозанинг одатдагича ўзлаштирилиши издан чиқади, чунки унинг қондан мускулларга, ёғ тўқимасига ўтиши инсулинга боғлиқ жараёнدير. Шу билан бир қаторда гликогенолиз кучаяди, нормада эса инсулин гликогенолизга йўл бермай туради.

Мана шу ўзгаришлар қонда глюкоза тўпланиб боришига (гипергликемия пайдо бўлишига) ва буйракларда глюкоза реабсорбцияси бузилиши натижасида глюкозурия пайдо бўлишига олиб келади. Ёғ кислоталари энергия манбалари ёғ кислоталари бўлиб қолади. Ёғ кислоталари жигарда кетон таналаригача оксидланади, кетон таналари мускуллар, юрак, буйраклар, мияда сарфланиб боради. Диабетда кетон таналари (бета-оксимой, ацетосирка кислоталар, ацетон) ўзлаштирилишидан кўра каттароқ тезлик билан ҳосил бўлиб туради. Шу нарса кетон таналарининг организмда тўпланиб боришига — кетоз бошланишига олиб келади. Кислоталар тўпланиб бориши натижасида кислота-ишқорлар мувозанати бузилиб, метаболик ацидоз бошланади. Кетоацидоз деб аталадиган ана шундай ҳолат алмашинувда декомпенсацион ўзгаришлар бошланишига олиб келади. Скелет мускуллари, талок, буйрак, ўпкадан қонга сут кислота ўтиши кўпаяди; оқсил парчаланиши кучайгани ҳолда унинг синтези сусайиб кетади. Бу нарса аминокислоталардан зўр бериб глюкоза ҳосил бўлишига (глюконеогенезга) олиб келади. Шундай қилиб, диабетда гликоген, триглицеридлар ва оқсиллар синтези сингари анаболик жараёнлар катаболик

жараёнлар билан алмашинади: гликогенолиз, глюконеогенез, ёғларнинг сафарбар бўлиши ана шундай катаболик жараёнлардандир.

Диабетнинг бошланиши учун мана бу учта омилнинг аҳамияти бор: 1) Лангерганс оролчалари бета-ҳужайраларида ўзгаришлар рўй бериши, бу ўзгаришлар шу ҳужайраларнинг йўқолиб кетишидан тортиб, то ҳужайралар интакт бўлиб тургани ҳолда инсулин ишлаб чиқара олмайдиган ҳолга тушиб қолишигача боради; 2) қон плазмасида инсулинга қарши антителолар айланиб юриши билан ифодаланадиган ўзгаришлар бўлиши; 3) нишон-ҳужайраларга инсулин таъсирининг ўзгариб қолиши: бу ҳужайраларда инсулин рецепторлари сонининг камайиб кетиши ёки рецепторларга бириккан инсулиннинг иккиламчи курьерлар ҳосил қилиш хусусияти пасайиб қолиши (пострецептор таъсир). Инсулинга боғлиқ ва инсулинга боғлиқ бўлмаган қандли диабет авж олиб бориш механизми ҳамда инсулин кинетикасининг қай тариқа бузилиши жиҳатидан бир-биридан фарқ қилади, шу муносабат билан буларнинг патогенезини алоҳида-алоҳида кўриб ўтамиз.

**Инсулинга боғлиқ диабет (1 хили)нинг этиологияси ва патогенези.** Диабетнинг бу хили инсулин бутунлай бўлмаслиги муносабати билан бошланади, бунда бета-ҳужайралар бутунлай редукцияга учраб кетган бўлади. Шунинг учун диабетнинг бу хили билан оғриган бемор ҳаётини сақлаб бориш учун ташқаридан мудом инсулин кириб туришига муҳтож бўлади. Бета-ҳужайралар сонининг камайиб, бутунлай деярли йўқолиб кетиш даражасигача келиб қолиши мана бу уч омилга боғлиқ деб ҳисобланади: 1) ташқи муҳит омилларига, 2) ирсий мойиллик борлигига, 3) аутоиммун реакцияга.

Ташқи муҳит омилларидан вирусли инфекция таъсири ҳаммадан кўра кўпроқ ўрганилган. Инфекцион моноклеозда, Коксаки В вируси пайдо қиладиган инфекцияларда, паротит, қизамиқ, цитомегаловирус инфекцияси, қизилчаларда диабет бошланиб қолиши мумкинлиги аниқланган. Бета-ҳужайраларга нисбатан мойиллик кўрсатадиган вируслар борлиги исбот этилган. Чунончи, ўткир диабетик кетоацидоздан ўлган боланинг меъда ости безидан Коксаки В4 вируси ажратиб олинган. Бўлажак она ҳомиладорлик маҳалида цитомегаловирус инфекцияси билан оғриб ўтадиган бўлса, бу нарса вируснинг йўлдош бета-ҳужайраларига ўрнашиб олиб, кейинчалик диабетга сабаб бўлиши ҳам аниқланган. Вирусларнинг ўзи бета-ҳужайраларга тўғридан-тўғри зарарлайдиган таъсир кўрсатмасдан туриб, балки ирсий мойиллиги бўлган одамдаги аутоагрессив, аутоиммун реакцияни бошлаб берадиган ёки юзага чиқарадиган бўлишини айтиб ўтиш керак.

Инсулинга боғлиқ қандли диабет НЛАнинг муайян хилига боғлиқ деб ҳисоблангани учун бета-ҳужайраларни зарарлантиради-

ган вирус инфекцияси инсулин ишлаб чиқарувчи хужайраларнинг декомпенсация ҳолига тушиб қолишига олиб боради, холос, деган фараз олдинга сурилди. Инсулинга боғлиқ қандли диабет патогенезида аутоиммун реакциянинг борлиги морфологик ўзгаришлар, клиник кузатувлар, шунингдек тажрибада олинган маълумотлар билан ҳам тасдиқланади. Чунончи, Лангерганс оролчаларининг лимфоцитлар билан инфильтрлангани, 90 фоиз ҳолларда эса беморларда оролчалар хужайраларига таъсир ўтказувчи антителолар топилгани тасвирланган. Касалларнинг бешдан бир қисмида бошқа эндокрин органларининг аутоиммун табиатдаги касалликлари, жумладан гипотиреозидизм (Хашимото бўқоғи, Аддисон касаллиги) топилишини айтиб ўтиш керак. Шундай қилиб, бета-хужайраларнинг йўқолиб кетишига табиатан иммунологик шикастлар сабаб бўла олиши исбот этилган. Мана шунинг учун ҳам инсулинга боғлиқ қандли диабетга даво қилишда иммуносупрессорларни ишлатиш наф беради.

Бир қанча олимлар диабетнинг патогенезида организмда ортиқча миқдорда глюкагон ҳосил бўлиб туриши маълум аҳамиятга эга деб ҳисоблайдилар, чунки глюкагоннинг метаболик хоссалари уни диабетоген гормон деб ҳисоблашга имкон беради. Глюкагон гликоген ҳосил бўлишини сусайтириб қўяди, гликогенолизни кучайтириб, липолизни жонлантиради ва кетон таналари ҳосил бўлишига қулай замин яратади.

**Инсулинга боғлиқ бўлмаган диабет (II хили)нинг этиологияси ва патогенези.** Диабетнинг бу хили қуйидагилар билан таърифланади: 1) инсулин секрециясининг издан чиқиши, бу нарса глюкоза билан бериладиган зўриқишга жавобан инсулин ҳосил бўлишининг бир қадар сусайиши ёки етишмаслиги билан ифодаланади; 2) периферик тўқималарнинг инсулинга резистент бўлиб қолиши. Диабетнинг бу хилида инсулин етишмаслиги табиатан нисбий бўлади. Демак, инсулинга боғлиқ бўлмаган қандли диабетнинг патогенезида инсулинга резистентлик асосий ролни ўйнайди.

Глюкозага жавобан бошланадиган инсуляр реакция нормада икки босқичда ўтади. Биринчи, дастлабки босқичи тез бошланадиган реакция бўлиб, жадаллик билан инсулин ҳосил бўлиши унга характерлидир. Иккинчиси — секинлик билан бошланадиган реакция — организмга глюкоза юборилганида инсулин миқдорининг аста-секин кўтарилиб бориши билан ажралиб туради. Инсулинга боғлиқ бўлмаган қандли диабет учун глюкозага жавобан инсулин секрециясининг биринчи босқичи бўлмаслиги характерлидир. Бунда инсулин секрециясининг иккинчи босқичи норма доирасида қолаверади. Диабетнинг бу хилига асосан инсулин синтези ва унинг сақланиб бориши издан чиқишидан кўра бета-хужайралар рецепторларининг глюкозага алоқадор функцияси бузилиши сабаб бўлади.

Инсулинга боғлиқ бўлмаган қандли диабетнинг патогенези унча аниқ эмас, бета-ҳужайраларнинг зарарланишида вирусли инфекциялар ва аутоиммун реакцияларнинг аҳамияти борлигини кўрсатадиган аниқ далил-исботлар йўқ. Диабет билан оғриган беморлардаги соматик ҳужайраларнинг ҳаммаси, жумладан бета-ҳужайралар ҳам генетик жиҳатдан назик бўлади, шу нарса ҳужайраларнинг тезроқ издан чиқиб, қариб қолишига олиб келади, деган нуқтаи назар бор. Бу назария атеросклероз ва микроангиопатиянинг бирмунча эрта бошланишини ҳам шу беморлардаги эндотелиоцитлар ва перицитлар патоген омилларга кўпроқ сезгир бўлади, деган фикр билан изоҳлашга уринади.

Ҳозирги вақтда инсулинга боғлиқ бўлмаган қандли диабетнинг авж олиб бориш механизмида инсулинга резистентлик муҳим омилдир деб ҳисобланади. Бу ҳодиса фақатгина диабет учун характерли эмас, у ҳомиладорликда ва одам семириб кетган маҳалларда ҳам кузатилади. Мана шундай маҳалларда тўқималарнинг инсулинга сезгирлиги пасайиб кетади, шу муносабат билан меъда ости бези бунинг ўрнини қоплаш учун инсулинни ортиқча миқдорда ишлаб чиқара бошлайди. Масалан, одам семириб кетганида ҳаммаша гиперинсулинемия бўлишининг сабаби ҳам ана шунда. Одам семириб кетган маҳалларда глюкозага толерантлик камайиб кетиши, афтидан шунга боғлиқки, бета-ҳужайралар инсулинга резистентликни енгил учун бу гормонни янада кўпроқ ишлаб чиқаришга қодир бўлмай қолади. Семиз одамларда глюкозага толерантлик ҳали бузилмасидан туриб, гиперинсулинемия ва инсулинга резистентлик бўлиши одамнинг семириши, қандли диабетга олиб борадиган этиологик омилдир, деб ҳисоблашга имкон беради. Қандли диабет билан оғриган касалларнинг 80 фоизини семиз кишилар ташкил этиши ажабланарли эмас.

Хўш, инсулинга резистентликнинг моддий субстрати нима? Юқорида айтиб ўтилганидек, инсулиннинг кўрсатадиган хилма-хил таъсирлари бу модданинг ҳужайра мембраналаридаги рецепторлар билан ўзаро таъсир қилиши ва тегишли сигналларнинг ҳужайрага қор қилиши билан юзага чиқади. Инсулинни бириктириб оладиган рецепторларнинг камайиб кетиши шу муносабат билан семизлик маҳалида инсулинга резистентликни келтириб чиқаради. Бироқ, инсулинга боғлиқ бўлмаган қандли диабетнинг келиб чиқишини ҳужайра мембраналаридаги рецепторлар сонининг камайиб кетиши билангина изоҳлаб бўлмайди. Ҳозирги вақтда *қандли диабет пайдо бўлишининг асосий сабаби инсулиннинг пост-рецептор таъсирида камчиликлар бўлиши, яъни бу модданинг рецепторлар билан бирикканида ҳужайра ичида сигналлар пайдо қилиш хоссасининг йўқолиб кетишидир*, деган фикр кўпроқ расм бўлган.

Шундай қилиб, инсулинга боғлиқ бўлмаган қандли диабет кўп омилли мураккаб касаллик бўлиб, унда инсулин ишланиб чиқи-

ши ва тўқималарнинг инсулинга сезгирлиги камайиб кетади, деб ҳисобланади. Инсулинга резистентлик бета-ҳужайраларга стресс тарихида таъсир ўтказиши, шунга кўра бу ҳужайралар гиперинсулинемия ҳолатини сақлаб бораверади.

**Патологик анатомияси.** Диабетда учрайдиган морфологик ўзгаришлар жуда хилма-хил бўлиб, касалликнинг қанчадан бери давом этиб келаётгани ва нечоғлик оғирлигига боғлиқдир. Касалликнинг бошидан ҳисоблаганда 10—15 йилдан кейин беморларда бадан териси, буйрак, кўз тўр пардасида микроангиопатия бошланади. Атеросклероз тез зўрайиб боради. Турли моддалар алмашинувининг издан чиқиши ҳам касалликнинг анатомиясига таъсир кўрсатади.

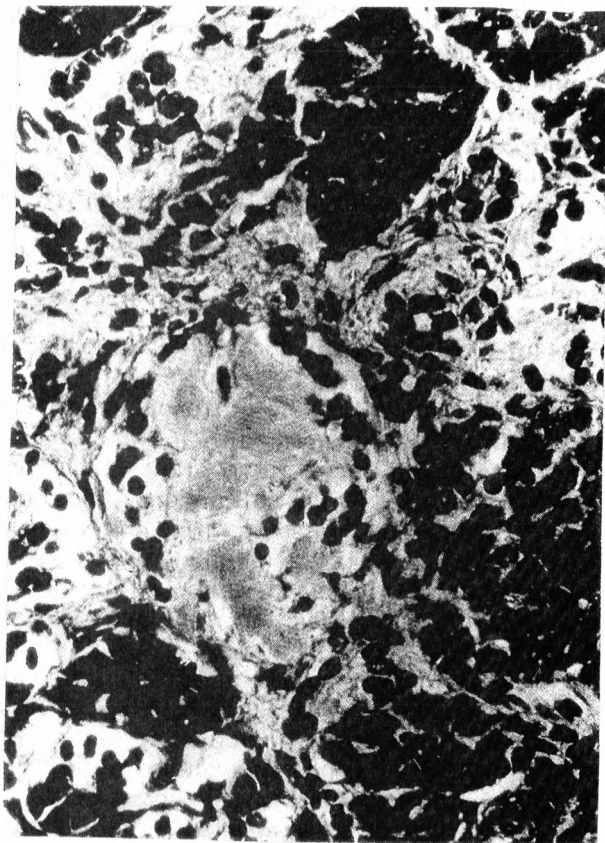
*Микроангиопатиянинг* асосида капиллярлар базал мембранасининг қалинлашиб қолиши ётади. Микроциркуляциянинг издан чиқиши бадан териси, скелет мускуллари, кўз тўр пардаси, буйрак томир коптокчалари ва мия моддасида ҳаммадан кўра кўпроқ сезиларли бўлади. Диабет маҳалида базал мембрананинг қалинлашуви буйракларнинг бурама каналчалари, Шумлянский-Боумен капсуласи, периферик нервларда ҳам кузатилади. Базал мембрана нормада паренхимани ёки эндотелиал ҳужайраларни атрофдаги бириктирувчи тўқима стромасидан ажратиб турадиган бир жинсли экстрацеллюляр модда қатламидан иборат бўлади. Диабетда ана шу модда қатлами кенгайди ёки гиалин билан алмашинади, базал мембрананинг қалинлашуви капиллярлар йўлининг торайиб қолишига олиб боради.

Инсулинга боғлиқ қандли диабетда *меъда ости безидаги* структура ўзгаришлари кўпроқ сезиладиган бўлади. Бунда Лангерганс оролчалари кичрайиб, сони камайиб кетади, улар лимфоцитлар билан инфильтрланади. Бета-ҳужайралари дегрануляцияга учраб, уларда гликоген тўпланиб боради, Лангерганс оролчалари амилоид билан алмашинади (91-расм). Лангерганс оролчаларининг кичрайиб, сони камайиб қолганлиги инсулинга боғлиқ қандли диабет тез авж олиб борган маҳалларда айниқса аниқ ифодаланган бўлади. Оролчаларнинг кўпчилиги шу қадар кичрайиб кеталики, одатдаги морфологик усуллардан фойдаланиб текшириш маҳалида уларни топиш қийин бўлади, шу муносабат билан текширишнинг морфометрик усулларида фойдаланиш зарурияти туғилади.

Лангерганс оролчалари амилоидозидида шу оролчаларнинг бутунлай облитерацияга учраб, уларнинг ўрнида пушти рангли аморф модда пайдо бўлгани топилади. Лангерганс оролчаларининг амилоидози кўпинча инсулинга боғлиқ бўлмаган қандли диабет маҳалида кузатилади. Бундай ўзгаришларни қариликка алоқадор амилоидоз маҳалида ҳам топиш мумкин.

Лангерганс оролчаларининг лимфоид инфильтрацияси асосан I типдаги (инсулинга боғлиқ) диабетда кўрилади ва икки хил бўлиб

91- расм. Қандли диабетда Лангерганс оролчалари амилоидози.



ўтади. Биринчи хилида оролчаларда кучли лимфоид инфильтрация кузатилади, бундай инфильтрация ушбу жараённи организмнинг иммунологик реакцияси деб қарашга асос беради. Иккинчи хилида Лангерганс оролчаларида эозинофиллар инфильтрацияси топилади, бу инфильтрация бета-ҳужайралардаги регрессив ва некротик ўзгаришлар билан бирга давом этиб боради.

Диабет учун ҳар хил калибрдаги томирлар: аортадан тортиб капиллярларгача бўлган *томирларнинг зарарланиши* характерлидир. Беморнинг ёшидан қатъий назар, касаллик бошланганидан ҳисоблаганда 10—15 йил ўтганидан кейин томирларда ўзгаришлар топилади. Юрак-томирларга алоқадор турли асоратлар қандли диабет билан оғриган 80 фоиз беморларнинг ўлимига сабаб бўлади. Аорта, йирик томирлар, мускул типидagi томирларда атеросклероз бошланиб, бунинг асоратлари ўлимга сабаб бўлиши мумкин. Диабет билан оғриган касаллар, айниқса аёллар жуда кўп ҳолларда коронар артерияларнинг сезиларли атеросклерозига алоқадор бўлган миокард инфарктдан ўлади. Оёқ томирларининг зарарла-

ниши асорат бериб, гангренага ҳам олиб келади. Диабет билан оғриган касалларда атеросклерознинг нима сабабдан тез авж олиб бориши унча аниқ эмас. Қон плазмасида липидлар миқдорининг кўпайиши ва липопротеидлар таркибий қисмининг ўзгариши аҳамиятга эга, деб тахмин қилинади. Чунончи, инсулинга боғлиқ бўлмаган қандли диабетда юқори зичликдаги липопротеидлар миқдорининг камайиб кетгани топилади. Юқори зичликдаги протеидлар атеросклероздан «ҳимояловчи молекулалар» деб қараладиган бўлгани учун қон плазмасида булар миқдорининг камайиши атеросклероз авж олишига шарт-шароит яратади, деб ҳисобланади.

Гипергликемия томирлар интимасини ҳам зарарлаб, томирлар деворидаги моддалар алмашинувининг издан чиқишига олиб келиши ва шу тариқа кейин атеросклероз пайдо бўлишига замин яратиши мумкин. Тромбоцитларнинг аҳамияти бориши мумкинлигини ҳам инкор этиб булмайди. Диабетда тромбоцитлар ўзгаришларга учрайди, шунингдек артериал босимнинг кўтарилиши ҳам атеросклероз бошланишига сабаб бўлиши мумкин, чунки артериал босимнинг кўтарилиши атеросклероз бошланиш хавфини туғдирувчи жиддий омил бўлиб ҳисобланади. Қандли диабетда артериолалар гиалинози сезиларли даражага етади. Томирлар девори гомоген-пушти рангда, аморф бўлиб кўзга ташланади. Буларнинг йўли кескин торайиб қолади. Артериолалар гиалинози қандли диабетнинг кўпдан бери давом этиб келаётганигагина эмас, балки артериал босимнинг кўтарилиб кетганига ҳам боғлиқ бўлади. Гиалин ҳосил бўлиши плазма оқсилларининг артериолалар деворига ўтириб қолишига боғлиқ, деб ҳисобланади.

*Буйракларнинг зарарланиши* қандли диабетнинг илк босқичларидаёқ кузатилади ва ўлим сабаби тариқасида миокард инфарктидан кейин иккинчи ўринда туради. Диабетик нефропатия бошланиши гломерулаларнинг зарарланишига, буйраклар томирларининг артериосклерозига, пиелонефрит, жумладан коптокчалар некрозига боғлиқ деб ҳисобланади. Диабетда томир коптокчаларининг зарарланиши жуда хилма-хил бўлади. Диффуз ёки ўчоқ тарзидаги гломерулосклероз, шунингдек экссудатив жараёнлар бошланиши мумкин. Диабетнинг энг хатарли асорати гломерулалар склерозидир. Чунки бунда уларнинг функцияси батамом бузилади. Нефропатиянинг бу тури беморни муқаррар ўлимга олиб боради. *Диффуз гломерулонефроз* касаллик ўн йил ва бундан ортиқ давом этган маҳалларда авж олиб боради. Жараён коптокчалар капиллярларининг базал мембранасида микроангиопатияларга характерли қалинлашмалар пайдо бўлишидан бошланади, сўнгра мезангиоцитлар пролиферацияси ҳам бошланиб, мезангий матрикси ўсиб кетади. Қалинлашган базал мембрана ва матриксдаги депозитлар ШИК мусбат реакция беради. Базал мембрана зарарлангандан кейин



қон олиб келувчи ва қон олиб кетувчи артериолаларда гиалиноз бошланади. Гломерулосклероз сезиларли тусга кирган маҳалда касалларда протеинурия пайдо бўлади. Характерли протеинурия, гипоальбуминемия, баданга шиш келиши билан ўтадиган нефротик синдром бошланиши ҳам мумкин. *Ўчоқли гломерулосклероз* мезангий матриксида думалоқ шаклли депозитлар пайдо бўлиши билан таърифланади. Касалликнинг бошида айрим коптокчалар зарарланади. Лекин диабет зўрайган сайин коптокчаларда депозитлар кўпаяди ва гломерулаларнинг кўпчилиги жараёнга кўшилиб кетади. *Ўчоқли гломерулосклероз* 10–35 фоиз ҳолларда ўлимга олиб бориши мумкин. Буйрақларда ўчоқли склероз пайдо бўлиши касалликнинг қачондан буён давом этиб келаётганига маҳкам боғлиқ. Бироқ, организм қариб бораётганида ва гипертензия маҳалида ҳам бошланиши мумкин бўлган диффуз гломерулосклероздан фарқ қилиб, ўчоқли гломерулосклероз қандли диабетнинг муҳим патогномоник белгиси бўлиб ҳисобланади. Гломерулосклерознинг бу иккала хили буйрақлар функцияси бузилиб, каналчаларининг ишемиядан зарарланишига ва кейинчалик бириктирувчи тўқима билан алмашилиб кетишига олиб боради.

Диабетда буйракда склеротик жараёнлардан ташқари, экссудатив жараёнлар ҳам бошланади, булар Шумлянский-Боумен капсуласининг париетал варағида эозинофил тўпламлари (капсуляра томчилар) пайдо бўлиши билан ифодаланади. Бу томчилар капсула бўшлиғида осилиб туриши мумкин. Гломерулалар капилляр қовузоқларининг ташқи томонида — Шумлянский-Боумен капсуласининг висцерал эпителийси билан базал мембранаси ўртасида ҳам шундай тўпламлар топилади. Уларда плазма оксиллари ва бироз фибрин бўлади. Мана шу шикастларнинг иккала тури капилляр қовузоқлари ўтказувчанлигининг кучайганлигига боғлиқдир. Капсуладаги депозитлар қандли диабет диагностикасида мезон бўлиб хизмат қилиши мумкин.

Юқорида тасвирланган морфологик ўзгаришлардан ташқари, коптокчалар афферент ва эфферент артериолаларида гиалиноз кузатилиши ҳам мумкин.

*Пиелонефрит* — буйрак тўқимаси интерстицийсининг ўткир ёки сурункали яллиғланиши — биргина қандли диабетда бошланган патология эмас, шунинг учун илгари тасвирлаб ўтилган эди. Бироқ, бу ўринда диабет билан оғриган касаллардаги ўткир пиелонефритнинг кўпинча асорат бериб, буйрак абсцесслари, буйрак сўрғичларининг некрозига (некротозовчи папиллитга) олиб боришини таъкидлаб ўтиш керак. Некротик жараён бир ёки иккала буйракнинг 1—2 та сўрғичида бўлиши мумкин. Некрозга учраган жой секвестрланиб, ичидагиси ажралиб чиқиши ҳам мумкин. Некротик жараён кўп сонли буйрак сўрғичларига ўтиб кетган маҳалларда ўткир буйрак етишмовчилиги бошланади.

Диабетда *ретинопатия кузатилиб, катаракта ёки глаукома* бошланиши мумкин. Ретинопатия диабет диагностикасининг муҳим мезонлари қаторига киради. Ретинанинг зарарланиши икки хил ўтиши мумкин: пролифератив ва пролиферативмас ретинопатия. Пролиферативмас ретинопатия кўз тўр пардасига қон қуйилиши, кенгайган веналарнинг шишиб кетиши, экссудатив ҳодисалар, шунингдек, микроангиопатиялар бошланиши ва микроаневризмалар пайдо бўлиши билан таърифланади. Микроинфарктлар ёки плазма оқсиллари ва липидларнинг депозитлари ҳам топилиши мумкин.

Микроаневризмалар кўз тўр пардаси капиллярларининг халтасимон кенгаймаларидан иборат бўлиб, офтальмоскопия маҳалида қизил нуқталар кўринишида кўзга ташланади. Микроаневризмаларнинг патогенези унча аниқ эмас. Буларнинг пайдо бўлиши перичитларнинг деградацияга учраб, сони камайиб қолишига боғлиқ деб тахмин қилинади. Бундан ташқари, капиллярлар ўтказувчанлигининг кучайганлиги муносабати билан кўз тўр пардасида пайдо бўладиган шиш ҳам микроаневризмалар юзага келишида муҳим омил бўлиши мумкин. Диабетда микроаневризмалар наинки кўз тўр пардасида, балки гломерулалар ҳамда миокарднинг капиллярларида ҳам кузатилишини айтиб ўтиш керак. 50 фоиз ҳолларда микроаневризмалар ўчоқли гломерулосклероз билан бирга давом этиб боради.

Пролифератив ретинопатия янги томирлар пайдо бўлиши (неоваскуляризация) ва фиброзга боғлиқдир. Ретинопатиянинг бу тури жиддий оқибатларга, жумладан, кўз кўрмай қолишига, шишасимон танасига қон қуйилишига олиб келади.

Қандли диабет асорати ўлароқ, оёқларда ҳаракат функцияси ва сезувчанлик бузилиши билан ифодаланадиган периферик нейропатия бошланиши мумкин. *Периферик нейропатия симметрик бўлиб*, ички органлар нейропатияси билан бирга давом этиб боради, шу нарса ичак ва қовуқ функциялари бузилишига, баъзан эса сексуал импотенцияга олиб келади. Нефропатия маҳалида аксонлар зарарланиб, Шванн хужайралари шикастланади ва кейинчалик сегментар демиелинизацияга учрайди, деб тахмин қилинади. Бу нарса микроангиопатия, капиллярлар ўтказувчанлигининг кучайиши, метаболизм бузилиши туфайли аксонларнинг бевосита зарарланишига боғлиқдир.

Бош мияда *микроангиопатия бошланиб, микроциркуляция издан чиқади ва нейронларда дегенератив ўзгаришлар* юзага келади. Диабет билан оғриган касаллар ишемик ва геморрагик инсультга жуда мойил бўлади, уларга сезиларли атеросклероз ва гипертензия ана шундай инсультларга сабаб бўлиши мумкин. Бундан ташқари, кетоацидоз ва гипергликемия нейронлар учун патоген омиллардир. Дегенератив ўзгаришлар орқа мияда ҳам кузатилади. Бироқ,

қандли диабетнинг ўзига хос асорати *периферик нейропатия*дир.

Диабетда бошқа органларда ҳам патологик жараёнлар бошланади. Жигарда гепатоцитлар ёғ дистрофиясига учраб, ядроларида гликоген доналари пайдо бўлади, кўндаланг-тарғил мускуллардаги дегенератив ўзгаришлар микроангиопатия бошланиши ва иннервация бузилиши муносабати билан атрофия даражасигача етиб боради. Бадан терисида учрайдиган иллатлар жумласига липоид некробиоз бошланиб, тери устида кўтарилиб турадиган, босиб кўрилганда йўқолиб кетмайдиган тузилмалар пайдо бўлиши киради. Бундай тузилмалар бир қадар эритематоз бўлиб, танга-танга пўст ташлаб туради. Липидлар алмашинувининг бузилиши натижасида бадан терисида ксантомалар юзага келади, улар липидларга лиқ тўлган макрофаглар тўпланишидан иборат сарғиш рангли тузилмалардир. Ксантомалар диабетнинг ўзига хос бўлган белгилари қаторига қирмайди ва гиперлипидемиянинг ҳамма турларида учрайди.

Юқорида айтилганлардан кўриниб турибдики, қандли диабет асорат бериб, қайғули оқибатларга олиб келиши мумкин бўлган турли патологик жараёнларга сабаб бўлади: диабетик ретинопатия бошланиб, кўзнинг кўр бўлиб қолиши, диабетик амиотрофия бошланиши, оёқларда атеросклероз авж олиб, гангрена пайдо бўлиши, миокард инфарктига олиб борадиган коронар артериялар атеросклерози шулар жумласидандир. Бу асоратларнинг ҳаммаси қандли диабетда бошланадиган метаболик ўзгаришларнинг оқибати бўлиб ҳисобланади.

Гипергликемия алоҳида ўринда туради. Бундай гипергликемия глюкозанинг ферментлар иштирокисиз талайгина оқсиллар аминогруҳлари билан бириктишига олиб борадиган кимёвий реакция билан бирга давом этиб боради. Коллаген, плазма альбумини, зичлиги паст липопротеидлар, миелиннинг асосий оқсили ана шундай оқсиллардан бўлиши мумкин. Диабетда мана шу жараён зўр тусга киради, бу нарса талайгина оқсиллар функциясининг бузилишига, демакки, асоратлар пайдо бўлишига ҳам олиб келади. Масалан, глюкозанинг майда томирлар базал мембранасидаги коллаген аминогруҳлари билан зўр бериб реакцияга киришуви базал мембранага плазма оқсиллари (альбумин ва иммуноглобулинлар) шимилиб ўтиб, бу мембрананинг қалинлашиб кетишига сабаб бўлади, шу нарса микроангиопатия бошланишига олиб келади. Бундан ташқари, гипергликемия глюкоза ташилиши учун инсулинни талаб қилмайдиган кўз гавҳари ва нерв толалари сингари тўқималарда ҳужайра ичидаги глюкоза миқдорининг ортиб кетишига сабаб бўлади. Ортиқча глюкоза метаболизмга киришиб, сорбитол, полигидроксил алкохолгача ва пировард-натижада фруктозагача парчаланadi. Сорбитол ва фруктозанинг тўпланиб бориши ҳужайра ичида осмолярлик кучайиб, сув инфлюкси бошлани-

шига, демак, ҳужайраларнинг осмотик таъсирдан зарарланишига олиб келади. Бу механизм периферик нервларнинг Шванн ҳужайралари билан кўз тўр пардаси капиллярлари пероцитларининг зарарланиши асосида ётади, шу нарса периферик нейропатия бошланишига, кўз тўр пардасида микроаневризмалар пайдо бўлиб, кўз гавҳари бўртиши ва хираланиб қолишига олиб келади.

**Диабетнинг асосий клиник кўринишлари.** Қандли диабет клиник манзарасининг асосида иккита муҳим воқеа ётади: 1) метаболизмнинг бузилиши; 2) томирлар ва органларнинг зарарланиши.

Инсулинга боғлиқ (ўсмирларда учрайдиган) қандли диабетнинг классик симптомлари ҳадеб чанқайвериш, оғизнинг қуриб туриши, тана вазнининг камайиб бориши ёки семириш, кўп сийиш (полиурия), гипергликемия, полифагия, сув йўқотиш, мускуллар дармонсизлигидир. Гипергликемия глюкозурияга олиб боради, бундай глюкозурия осмотик диурезга сабаб бўлади. Полиурия натижасида организм учун зарур сув миқдори камайиб кетади ва бу нарса осмолярликнинг кўтарилиши (қон ва интерстициал суюқликда глюкоза миқдорининг кўпайиши туфайли) билан бирга қўшилиб, ҳужайра ичидаги сув миқдорининг камайишига олиб келади, бу эса миядаги осморорецептор марказлар фаолиятига катта таъсир кўрсатади. Полифагия, яъни кўп овқат ейишнинг асосида ана шу механизм ётади. Кетоацидоз ҳам жиддий асоратдир.

Иккинчи хил, яъни инсулинга боғлиқ бўлмаган диабетнинг симптомлари ҳам полиурия ва полидипсиядир. Бироқ, бу симптомлар 40 ёшдан ошган одамларда ва аксари семизлик устига бошланади. Лекин бу ҳолда тана вазнининг камайиб, мускулларнинг дармонсизланиб бориши врачни хавотирликка солиши керак. Қандли диабетнинг бу хилида метаболик ўзгаришлар ҳам бошланади, лекин улар осонроқ ўтади ва организмда қанд миқдорини камайтирадиган дорилар ичиб туриладиган ва парҳез қилиб бориладиган бўлса, анча тез бартараф бўлади. Кетоацидоз кўринишидаги асорат, агар асосий касалликнинг ўзига инфекция қўшилмаса ёки стресс ҳоллари бўлмаса, кам кўзатилади.

Қандли диабет билан оғриган касаллар инфекцияларга, йирингли ва замбуруғли тери касалликларига мойил бўладик, бу нарса лейкоцитлар функциясининг сусайиб, қон билан таъминланиши ёмонлашиб қолганига боғлиқ, деб ҳисобланади. Бундай касалларда кўпинча чипқон ва ҳасмоллар пайдо бўлади, шу хилдаги йирингли жараёнлар маҳалида инсулинга талаб кучаядиган бўлгани учун улар анча хавфли бўлиб қолади, чунки диабет комаси бошланиб қолиши ҳам мумкин. Инфекциялар орасидан касалларда кўпинча туберкулёз, пневмония, пиелонефроз бошланади. Инфекциялар 50 фоиз ҳолларда касалларнинг ўлимига сабаб бўлади.

Қандли диабетнинг оғир ўтиши диабетик гломерулосклероз бошланиб, зўрайиб бориши билан таърифланади, бундай гломе-

рулосклерознинг энг барвақт пайдо бўладиган белгиси протеинуриядир. Кейинчалик буйрак етишмовчилиги зўрайиб бориб, баданга шиш келади ва уремия бошланади. Касалларда гипертензия пайдо бўлади. Қандли диабет, гипертензия ва шишларнинг бирга қўшилиб давом этиб бориши (бунда шишлар протеинурия ҳисобига пайдо бўлади) Киммельстил—Уилсон синдроми деб юритилади. Диабетик ретинопатия ҳам характерлидир. Бундай ретинопатияда кўз тобора хиралашиб бориб, охирида умуман кўр бўлиб қолади. Аккомодация заифлиги бошланиши, катаракта бирмунча тезроқ етиладиган бўлиши, кўз гавҳари хиралашиб қолиши, глаукома, яъни кўксув касали пайдо бўлиши мумкин.

Қандли диабет жуда кўп ҳолларда атеросклероз билан бирга давом этиб борадики, бундай атеросклероз миокард инфаркти, мия инфаркти, геморрагик инсульт, буйрак етишмовчилиги, оёқлар гангренаи сингари асоратларга сабаб бўлади.

Инсулинга боғлиқ қандли диабет билан оғриган касаллар кўпроқ ўлишини айтиб ўтиш керак. Ўлим сабаби тариқасида гипогликемия ва кетоацидоз ҳозирги вақтда кам кузатилади.

## СУЯК-МУСКУЛ СИСТЕМАСИ КАСАЛЛИКЛАРИ

### СУЯК СИСТЕМАСИ КАСАЛЛИКЛАРИ

**Остеопороз**  
**Пежет касалиги**  
**Фиброз остеодисплазия**  
**Остеомиелит**  
**Суяк ўсмалари**  
*Суяк ҳосил қилувчи ўсмалар:*  
Остеома  
Остеоид-остеома  
Остеосаркома  
*Улкан ҳужайрали ўсма*

### БЎҒИМЛАР КАСАЛЛИКЛАРИ

**Артритлар**  
*Инфекцион артрит*  
*Остеоартритлар*  
**Бўғим ўсмалари**

### СКЕЛЕТ МУСКУЛЛАРИ КАСАЛЛИКЛАРИ

**Мускул атрофияси**  
**Мускул дистрофияси**  
**Миозит**  
**Миастения**

Барча суяк-мускуллар касалликлари суяк тўқимаси, бўғим, суяк мускуллари касалликларига бўлинади.

Суяк тўқимаси хасталиклари анча ранг-барангдир. Бу — система хасталиклари, масалан, суяк илигида кузатиладиган миело-пролифератив жараёнлар, суякларда плазмоцитомалар ҳосил бўладиган миелом хасталик аломатлари бўлиши мумкин. Суяк тўқимаси хавфли ўсма метастазлари, айниқса ўпка раки кўп ўрнашадиган жойдир. Бунда суяклардаги бирламчи ўсмалар иккиламчи, яъни метастатикдагига қараганда камроқ учраб туради. Суякларда шунингдек метаболик ва яллиғаниш характердаги жараёнлар бошла-ниши мумкин.

Остеоартритлар, ревматоид артрит ва синовиал саркома бўғим касалликларига мансубдир. Подаграда бўғимларда структур ўзга-ришлар авж олади.

Скелет мускуллари патологик жараёнларга камроқ берилади, Булар ичида мускуллар атрофияси, зўрайиб борувчи дистрофия, миастения, ўсмалар катта диққатга сазовордир.

## СУЯКЛАР СИСТЕМАСИ КАСАЛЛИКЛАРИ

### ОСТЕОПОРОЗ

*Остеопороз асосан суяк моддасининг миқдори камайиб, суякнинг қаттиқлиги ва механик таранглиги камайиши билан бирга давом этиб борадиган патологик жараёндир.* Остеопороз остеодистрофиянинг бир кўриниши бўлиб, икки хил, *бирламчи ва иккиламчи остеопорозга* бўлинади.

*Бирламчи остеопороз* ҳаммадан кўра кўпроқ диққатга сазовордир. У метаболик бузилишларга алоқадор бўлади. Одам ёши ўтган сайин бу остеопороз бир қадар кўпайиб, 50 билан 70 ёш ўртасидаги даврда анча тез-тез учраб туради. Климакс даврига кирган аёлларда кўпроқ учрайди. Лекин эркакларда ҳам учраб туради. Шу муносабат билан бундай дардни кексаликка алоқадор (сенил) ёки климактерик остеопороз деб аталади.

*Иккиламчи остеопороз* ҳар хил патологик синдромлар маҳалида пайдо бўлади, шунга кўра унинг куйидаги хиллари тафовут қилинади: 1) овқатда оқсил етишмовчилигига алоқадор мальабсорбция синдроми маҳалидаги остеопороз; 2) турли эндокринопатиялар, жумладан Кушинг синдроми, гиперпаратиреоз пайтида кузатиладиган остеопороз; 3) узоқ давом этган суяк иммобилизациясига боғлиқ остеопороз.

**Этиологияси ва патогенези.** Физиологик регенерация қонуниятларига кўра, суяк тўқимаси одамнинг бутун умри бўйи остеогенез ва остеолизис жараёнларига берилиб туради. Ёшлик даврида 30 ёшгача остеогенез жараёнлари устун бўлади. Одам 40 ёшдан ошганидан кейин остеолизис ҳодисалари устунлик қила бошлайди.

Остеогенез ва остеолизис мураккаб ҳодисалардан бўлиб, буларнинг идора этилишида ҳар хил омиллар — алиментар, метаболик, эндокрин омиллар иштирок этади. Сўнгги йилларда остеобластик ва остеокластик жараёнлар бошқарилишида тромбоцитар ўсиш омили, ўсмалар  $\beta$ -ўсиш омили, ўсмалар TNF некроз омили ва интерлейкин-1 нинг роли аниқланган. Паратиреоид безлар гиперфункциясининг аҳамияти бор. Организмдаги кальций миқдорини фаол шаклдаги витамин D, паратгормон идора этиб боради. Паратгормон остеокластларга катта таъсир ўтказиб, уларнинг суяк резорбциясига учраш хусусиятини кучайтиради. Эркакларда андроген, аёлларда эса эстроген етишмай қолган маҳалларда паратгормон таъсири кучайиб кетади. Ана шу механизмларнинг издан чиқиши остеолизис жараёнлари устунлик қилишига олиб келади. Чунончи, ёш улғайган сайин организмга алиментар йўл билан кальций кириб туриши камайиб, буйракларда фаол шаклдаги витамин D синтези айниши муносабати билан кальций абсорбцияси пасайиб боради, мана шу иккала омил қондаги кальций миқдори камайиб боришига олиб келиши мумкин, лекин гипокаль-

циемия ҳодисаси кузатилмайди, чунки паратгормон таъсири остида суяклардан кальций ажралиб чиқади, шу нарса остеопорозга олиб келади.

Остеопороз бошланишида эстрогенлар танқислиги ҳам аҳамиятга эга, чунки ана шу жинсий гормонлар миқдори камайганида остеокластлар паратгормон таъсирига кўпроқ бериладиган бўлиб қолади, фаол шаклдаги витамин D [1,25—(ОН)<sub>2</sub>—D] синтези ҳам сусайиб қолади, бу эса кальций абсорбциясини издан чиқаради. Мана шуларнинг ҳаммаси бир бўлиб, остеолизисни кучайтирадида, остеопорозга олиб келади.

Ҳозирги фикрларга мувофиқ, бирламчи остеопороз кўпгина омилларга боғлиқ бўлиб, ҳар хил сабаблар билан бошланадиган жараёндир, унинг авж олиб боришида ирсий мойиллик, қонда паратгормон миқдорининг кўпайиши, витамин D, жинсий гормонлар етишмаслиги, глюкокортикоидларнинг кўпайиши, кишининг камҳаракат бўлиши аҳамиятга эга. Лекин, остеопороз қандай сабабларга кўра бошланишидан қатъий назар, суяклар тузилишида бирдек ўзгаришлар рўй бериши билан таърифланади.

**Патологик анатомияси.** Остеопороз маҳаллий ёки умумий бўлиши мумкин. *Маҳаллий остеопороз* кўпинча қон айланиши бузилганда, масалан, қўл ёки оёқ иммобилизация қилиниб, узоқ муддат ҳаракатсиз қолганида веноз қоннинг оқиб кетиши қийинлашганига боғлиқ бўлади. *Умумий остеопорозда* скелетнинг ҳаммаси, айниқса суяк трабекулалари жуда кўп бўладиган жойлари остеопорозга учрайди. Мана шунинг учун ҳам умуртқа поғонаси ва сон суяги бўйинчасининг синиш ҳодисалари бошқаларидан кўра кўпроқ учраб туради.

*Суяк тўқимасининг емирилиши (деоссификация)* — суяк ҳосил бўлиши сусайиб қолишига ва суяк резорбцияси кучайишига боғлиқдир. Мана шу ҳодисалар Гаверс каналлари (остеон каналлари) кенгайиб кетишига олиб келади. Остеопороз натижасида суякнинг пўстлоқ моддаси зич тузилишини йўқотади ва спонгиозга учрайди. Суяк ғовак моддасининг тўсинлари юпқаллашиб, бир қисми бутунлай сўрилиб кетади, мана шу нарса улар ўртасидаги камгакларнинг кенгайиб қолишига олиб келади. Бундай ўзгаришлар аксари сақланиб қолган суяк тўсинларининг бир йўла йўғонлашуви ва дағаллашиб қолиши билан бирга давом этиб боради. Натижада суякларнинг мустаҳкамлиги, қаттиқлиги пасайиб, улар шакли ўзгаради ва осон синадиган бўлиб қолади.

**Клиник манзараси.** Касаллар асосан суяклар, айниқса умуртқа поғонаси соҳаси оғриётганидан нолийди, бу оғриқ, аксари суяк синиб, бўлаклари ўрнидан кўчиб қолганига алоқадор бўлади. Сон суяги бўйинчаси ва билак суяги дистал томондаги учининг синиши кўпроқ кузатилади. Айни вақтда бу суяклар арзимас даражада-



ги травмадан ҳам синиб қолиши мумкин. Қон плазмасида ишқорий фосфатаза, кальций ва фосфор миқдори норма доирасида қолаверади, остеомалаяция маҳалида эса бундай ҳодиса кузатилмайди.

### ПЕЖЕТ КАСАЛЛИГИ

*Пежет касаллиги* (деформацияловчи остит, деформацияловчи остеоидистрофия) — *скелетнинг табиатан диспластик касаллиги бўлиб, патологик қайта қурилиши бошланиши ва деформация ривожланиши билан бирга давом этиб боради.* Суяк тўқимасининг зўр бериб деструкцияга учраши ва шу билан бир вақтда унинг ўрнига норасо, кам минераллашган, юмшоқ матрикс пайдо бўлиб бориши билан таъриф-ланади. Ёши қайтиб қолган одамларда учрайди. Пежет касаллиги кўпчилик ҳолларда симптомларсиз ўтади, баъзан зарарланган суякларда анча сезиларли оғриқлар бўлиши билан давом этиб боради.

**Этиологияси ва патогенези** номаълум. Бириктирувчи тўқимадаги алмашинувда ирсиятга алоқадор нуқсон борлиги аҳамиятга эга, деб тахмин қилинади, вирусларга алоқадор этиология ҳам истисно этилмайди. Бунда суякнинг тубуляр структуралари қизамиқ вируси ва респиратор синцитиал вирус антигенлари билан ҳам реакция бериши мумкин. Лекин зарарланган жойлардан ҳанузгача вирус ажратиб олингани йўқ, вирус антигенларига қарши анти-телолар ҳам топилган эмас.

**Патологик анатомияси.** Ўзгаришлар бир ёки бир нечта суякда бошланиши, яъни касаллик монооссал ва полиоссал шаклда бўлиши мумкин. Лекин у ҳеч қачон тарқоқ ҳолда бўлмайди. Полиоссал хилида чаноқ, думғаза суяклари биринчи навбатда зарарланади, кейин жараён калла, сон, болдир, елка суяклари, умуртқа поғонасига ўтиб боради. Касалликнинг монооссал хилида битта суяк, аксари болдир суягининг бир қисми зарарланади.

Деформацияловчи оститнинг авж олиб боришида уч даври тафовут қилинади: 1) бошланғич, остеолитик даври, 2) остеолитик жараёнлар билан остеобластик жараёнлар бирга давом этиб борадиган даври, 3) якуний, склеротик даври.

Бошланғич (остеолитик) даврида суякда зўр резорбция ўчоғи топиладик, бу бир талай (100 тача) ядролари бўлиши билан ажралиб турадиган остеокластларга боғлиқдир. Касалликнинг мана шу даврида остеобластик жараён бошланиб, у касалликнинг иккинчи даврида энг юқори даражасига етади. Суякнинг резорбцияга учраган қисмида яхши томир отган бириктирувчи тўқима, кейинчалик янги ламелляр суяк пайдо бўлади. Янги суякнинг минераллашуви кечикиб бориши туфайли унинг четларида остеоид сақланиб қолади.

Суяк резорбцияси ва янгидан суяк ҳосил бўлиши жараёнларининг навбатлашиб бориши билан таърифланадиган ана шундай патологик ўзгаришлар суякда мозаика, яъни жимжимадор деб аталадиган ўзига хос микроструктура пайдо бўлишига олиб келади. Зарарланган суякдаги кўмик ҳам томирлар билан яхши таъминланган бириктирувчи тўқима билан алмашинади.

Бир неча йилдан кейин касалликнинг учинчи склеротик даври бошланади, бу даврда суяклар қалинлашиб, эгилиб-букилиб, хунуклашиб, юмшоқ бўлиб қолади, уларда минераллар камайиб кетади. Суякларнинг архитектураси айнийди, улар мўрт бўлиб қолади.

**Клиник манзараси.** Пежет касаллиги кўпинча 40 ёшдан ошган кишиларда учрайди. Бошланғич даврида симптомларсиз ўтиши мумкин. Касаллик зўрайган сайин суяк ва бўғимларда оғриқлар пайдо бўлади. Умуртқа поғонаси зарарланганида компрессион спинал синдром пайдо бўлиши, умуртқалар синиши мумкин. Калла суяги асоси ва гумбазининг қилинлашуви, калла суягидаги тешикларнинг торайиб қолиши учлик нерв, юз нерви невритларига олиб келиши мумкинки, бундай ҳодиса бош оғриқларига сабаб бўлади. Пежет касаллиги асорат бериб карликка ва кўрув нерви атрофиясига ҳам сабаб бўлиши мумкин. Деформацияловчи остит маҳалида хавфсиз ўсмалар (остеобластокластомалар) билан хавфли ўсмалар (остеоген саркомалар) бошланиши мумкин.

Касалликнинг жиддий асоратлари жумласига бир талай артериовеноз фистулалар ҳосил бўлиши киради, булар юрак етишмовчилигига олиб келиши мумкин. Касаллик суяк тўқимасидаги метаболизмнинг чуқур ўзгаришларига алоқадор бўлганлиги муносабати билан беморларда баъзи биокимёвий ўзгаришлар кузатилиши мумкин: оксипролинурия бошланиши, қон плазмасида фаол ишқорий фосфатаза миқдорининг кўпайиб кетиши шулар жумласидандир. Айни вақтда қондаги кальций ва анорганик фосфор миқдори норма даражасида сақланиб қолаверади.

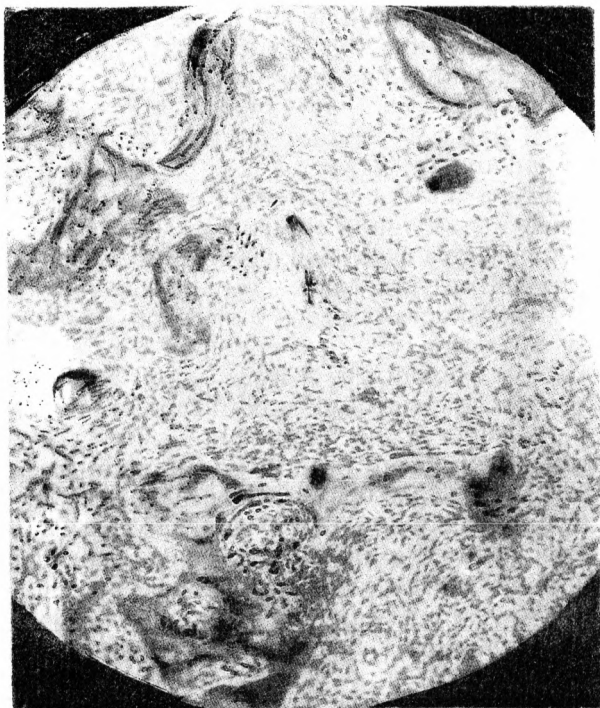
## ФИБРОЗ ОСТЕОДИСПЛАЗИЯ

*Фиброз остеодисплазия — суяк тўқимаси етилишининг ўчоқли тарзда бузилишига боғлиқ бўлган ривожланиш нуқсонидир, суяк тўқимасининг ўчоқли тарзда фиброз тўқимаси билан алмашиниши билан таърифланади.*

**Этиологияси ва патогенези** номаълум, лекин бу касаллик эмбрионал ривожланиш даврида скелетнинг нормал суякланиши издан чиқи-шига алоқадор, деб ҳисобланади. Фиброз остеодисплазиянинг уч хили тафовут қилинади: 1) иккала жинсдаги кишиларда ҳам бўлаверадиган *монооссал хили*, бунда қовурға, елка, сон, болдир суяклари, шунингдек пастки ва устки жағ суяклари ҳаммадан

кўра кўпроқ зарарланади; 2) *полиоссал хили*, бунда ҳозир айтиб ўтилган суякларнинг бир нечтаси дисплазияга учрайди, *иккала жинсдаги одамларда кузатилиши мумкин*; 3) *фақат аёлларда бошланадиган ва эндокринопатияга боғлиқ бўлган полиоссал хили*. Суякларнинг бир томонлама зарарланиши бадан терисида ҳар хил шакл ва катталиктаги жигарранг тусли доғлар пайдо бўлиши билан бирга давом этиб боради. Касалликнинг бу хили учун барвақт балоғатга етиш ва акромегалия, Кушинг синдроми бўлиши, паратиреоид безлар функциясининг кучайиши характерлидир.

**Патологик анатомияси.** Суяклар зарарланган бўлимларининг шакли ўзгариб, қалинлашади, найсимон узун суяклар эгилиб қолади. Суяклар арралаб кўрилганида кесмасида ҳар хил катталик ва шаклдаги қаттиққина оқиш тўқима ўчоқлари топилади. Буларда, одатда, майда-майда суяк киритмалари бўлади. Бир қанча ҳолларда суяк бошидан охиригача фиброз тўқима билан алмашилиб қолади. Суякларнинг зарарланган қисмлари микроскопда текшириб кўрилганда коллаген, ретикуляр толалар ва фибробластсимон хужайралардан иборат толали бириктирувчи тўқима кўзга ташланади. Бу тўқима толалари ва хужайралари орасида тартибсиз ҳолда суяк тўсинлари жойлашган бўлади (92-расм). Суяк тўсинларининг четлари ёки ҳаммаси кўпинча остеоид тўқимадан иборат бўлади.



92- расм. Суякдаги фиброз дисплазия.

Ҳосил бўладиган суяк структуралари баъзан жуда жўн тарзда бўлиб, зич жойлашади ва кальций тузларидан маҳрум бўлиб қолган қоллаген толаларига ўхшаб туради. Улар орасида тоғай тўқималарининг якка-якка оролчалари учраб туради.

Касалликнинг **клиник манзараси** ҳар хил бўлиб, зарарланган суяк қисмларининг шаклига, олган жойига ва нечоғлик қўплигига боғлиқ. Патологик жараён баъзан аста-секин авж олиб боради ва ўз-ўзидан тўхтаб қолиши ҳам мумкин. Бошқа ҳолларда бу касаллик тез зўрайиб бориб, суяклар синишига ва шакли ўзгариб кетишига сабаб бўлади.

## ОСТЕОМИЕЛИТ

*Остеомиелит инфекцияга алоқадор яллиғланиш жараёни бўлиб, суякнинг ҳамма таркибий қисмларини: кўмиги, зич ва ғовак моддалари ҳамда суяк усти пардасини зарарлайди. Этиологик белгисига қараб, специфик ва носпецифик остеомиелит тафовут қилинади. Инфекциянинг қандай йўл билан ўтганига қараб гематоген ва гематогенмас остеомиелит, клиник ўтишига қараб ўткир ва сурункали остеомиелит ажратилади.*

Қуйидагилар ҳаммадан кўпроқ аҳамиятга эга: 1) гематоген йирингли (пиоген) остеомиелит, 2) сил остеомиелити. Остеомиелитнинг бошқа хиллари камроқ учрайди.

**Йирингли (пиоген) остеомиелит**, одатда, болаларда бўлади. Бирламчи бактериал инфекция ўчоғини кўпчилик ҳолларда аниқлаб бўлмайди. Гематоген йирингли остеомиелитни асосан тилларанг стафилококк, стрептококк, пневмококк қўзғатади. Ўроқсимон ҳужайрали анемияси бор касалларда сальмонеллалар остеомиелит сабабчиси бўлиши мумкин. Гематогенмас остеомиелитда суякка микрофлора суяк очик синган маҳалда ёки остеосинтез операциyasi пайтида атрофдаги муҳитдан жароҳат орқали, ё бўлмаса, қўшни тўқима ва органлардаги ўчоқлардан ўтиши мумкин.

Болаларда кўпинча узун найсимон суяклар, катталарда умуртқалар зарарланади. Жараён қайси соҳада бўлишидан қатъий назар, ўткир гематоген остеомиелит йирингли яллиғланиш жараёни тариқасида ўтади. Яллиғланиш кўмик, суяк ғовак моддаси ва зич пластинкасининг некрози билан бирга давом этиб борадиган флегмона табиатида бўлади. Некрозланган суяк резорбцияга учрамай, кўчиб чиқади ва мадда бўшлиғида эркин ҳолда ётади, яъни секвестрланади. Йиринг юмшоқ тўқималарга тарқалиб, ташқарига тешиб чиқадиган оқма йўллар ҳосил қилиши мумкин. Яллиғланиш гоҳо бўғимга ҳам тарқалади. Яллиғланиш ўчоғини чеклаб қўйишга уринувчи остеобластлар фаоллашади. Касалликнинг илк босқичларида экссудатда нейтрофиллар, сурункали остеомиелитда эса мононуклеарлар ва фибробластик реакция кўпчиликини ташкил

этади. Лекин сурункали остеомиелитда нейтрофиллар ҳам сақланиб қолади. Шунингдек суяк тўқимаси некрозга учраган жойлар ва янгидан суяк пластинкаси пайдо бўлиши ҳам кузатилади.

**Клиник жиҳатдан** остеомиелит ҳарорат кўтарилиши, касалланган жой соҳаси оғриб туриши билан таърифланади. Остеомиелитда асорат тариқасида қуйидагилар: 1) ўпка, плевра, миокард, мияда ҳам йирингли метастатик ўчоқлар ҳосил қиладиган сепсис (септикопиемия), 2) суяк синишига олиб борадиган эпифиз лизиси, 3) суякларнинг қийшайиб, калта тортиб қолиши ва анкилозлар, контрактуралар пайдо бўлиши, суяклар чиқиши мумкин.

### СУЯК ЎСМАЛАРИ

Суяк ўсмалари жуда ҳар хил бўлади, чунки суяк, тоғай тўқимаси, қон яратувчи тўқима, фиброз ва суяк тўқимасидан иборат жуда мураккаб тузилмадир, ана шу тўқималарнинг ҳар бири ўсма манбаи бўлиши мумкин. Шу муносабат билан суякларнинг бирламчи ўсмалари қуйидаги асосий хилларга бўлинади:

I. Суяк ҳосил қилувчи ўсмалар (остеома, остеоид-остеома, остеосаркома).

II. Тоғай ҳосил қилувчи ўсмалар (хондрома, хондробластома, хондросаркома).

III. Суяк кўмиги ўсмалари (Юинг саркомаси ва бошқалар).

IV. Улкан ҳужайрали ўсма.

Суякларда ҳозир айтиб ўтилган ўсмалардан ташқари, томир ўсмалари (ангиомалар), бириктирувчи тўқима ўсмалари (фибромалар) ва ўсмасимон тузилмалар (масалан, эозинофил гранулёмаси) пайдо бўлиши мумкин.

### СУЯК ҲОСИЛ ҚИЛУВЧИ ЎСМАЛАР

Бу тоифага кирадиган ўсмалар учун остеоид матрикс ҳосил бўлиши характерлидир, яъни бу ўсмалар табақалашиб, кейинчалик остеобластларга айланадиган жўн мезенхима ҳужайраларидан пайдо бўлиши мумкин. Суяк ҳосил қилувчи ўсмалар *остеоген ўсмалар* деб ҳам айтилади. Буларнинг асосий вакиллари *остеома, остеоид-остеома ва остеосаркомадир*.

### Остеома

Остеома хавфсиз ўсмалар жумласидан бўлиб, асосан калла суякларида, хусусан жағ суякларида жойлашади. Улар қўшимча бўшлиқларда ҳам топилиши мумкин. Секинлик билан ўсиб боради ва гистологик жиҳатдан олганда яхши табақалашган суяк тўқимасидан иборат бўлади. Ўсма атрофдаги тўқималарни босиб қўядиган ҳолларни ҳисобга олмаганда, бундай ўсмалар клиник жиҳатдан кўпинча аҳамиятга эга бўлмайди.

## **Остеоид-остеома**

Аксари узун найсимон суяклар, айниқса сон ва катта болдир суякларининг эпифизларида пайдо бўладиган хавфсиз ўсмадир. 20 ёшгача бўлган одамларда кузатилади. Эркакларда аёллардагига қараганда 2 барабар кўпроқ учрайди. Ўсма ўсиб чиқадиган манба кортикал пластинкадир.

Остеоид-остеома диаметри 1 см гача борадиган, шакли думалоқ ёки тухумсимон бўладиган, қизил-кўнғир ранги билан атрофдаги тўқималардан ажралиб турадиган тугунлар кўринишида кўзга ташланади. Ўсма атрофида уни атрофдаги тўқималардан яхши чеклаб турадиган склероз зонаси бўлади. Микроскоп билан текшириб кўрилганида бу ўсманининг бир-бирига уланиб кетган бир талай майда остеоид тўсинлари ва суст оҳакланган суяк тўсинларидан иборат эканлиги маълум бўлади.

Остеоид-остеома кичкина ва хавфсиз ўсма бўлишига қарамай анча кучли оғриққа сабаб бўлади, шу нарса унга жарроҳлик йўли билан даво қилишни талаб этади.

## **Остеосаркома**

Остеосаркома суякларда бўладиган бирламчи хавфли ўсмаларнинг энг кўп учрайдиган хилидир. Бу ўсма мезенхимадан келиб чиқади. Ўсмадаги мезенхима ҳужайралари табақаланиб, кейин атипик остеобластларга айланади. Демак, *остеосаркоманинг характерли хусусияти тўғридан-тўғри ўсма ҳужайраларидан остеоид ҳосил бўлиб туришидир*. Баъзи остеоосаркомаларда тоғай ва коллаген бўлади, чунки остеобластлар, хондробластлар ва фибробластларнинг келиб чиқиш манбаи битта — мезенхимадир.

Остеосаркома тез зўрайиб борувчи, оқибати жуда ёмон бўладиган ўсмалар жумласига киради. Кўпчилик ҳолларда у болалар ва 25 ёшгача бўлган ёшларда пайдо бўлади. Эркакларда аёллардагига қараганда 2 барабар кўпроқ учрайди. Бу ўсма ёши қайтиб қолган кишиларда ҳам кузатилади. Айниқса, Пежет касаллиги маҳалида пайдо бўлади.

**Этиологияси ва патогенези.** Бошқа ўсмалар сингари остеоосаркоманинг ҳам келиб чиқиш сабаби аниқланмаган. Радиация таъсири, онкоген вируслар, ирсий омилларнинг аҳамияти бор, деб тахмин қилинади. Ретинобластома, эндохондроматоз ва остеохондроматоз билан оғриган касалларда остеоосаркома пайдо бўлиш эҳтимоли анча кўп. Маълумки, бу касалликлар табиатан ирсий бўлиб ҳисобланади. Шунингдек ўсма супрессори Rb-генининг йўқотилиши ҳам аҳамиятга эга.

**Патологик анатомияси.** Ўсма суяк қўмиги бўшлиғида ёки ундан ташқарида (кортикал ёки периостал тўрзда) пайдо бўлиши мум-

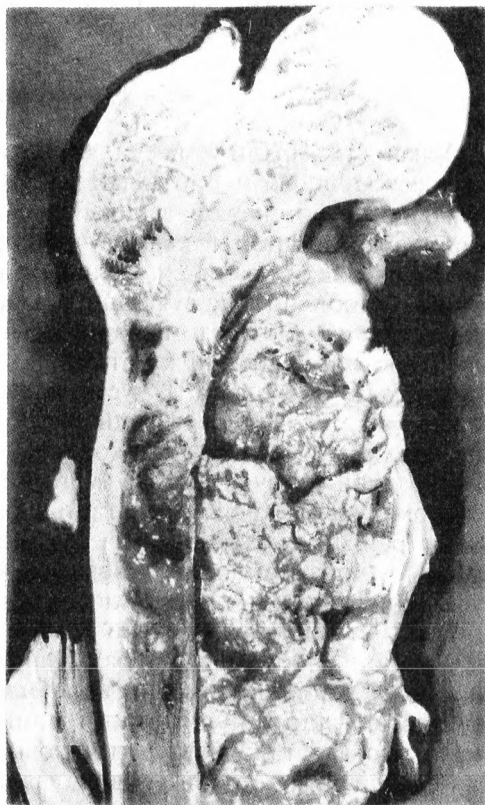
кин. Остеоген саркома аксари сон суягининг пастки метафизиди, катта болдир ва елка суякларининг устки метафизиди пайдо бўлади. Умуртқалар, пастки жағ суягида бу ўсма камроқ учрайди. Ёши қайтган кишиларда узун суякларнинг учларида бундай ўсма бўлмайди.

Остеосаркома жуда тез орада кўмик бўшлиғидан ташқарига тарқалиб, метафизларнинг суяк тўқимасига ўтади ва кортикал пластинкани емириб, атрофдаги юмшоқ тўқималарга ҳам ўсиб киради (93-расм). Гоҳо тоғай ва бўғимларга ҳам ўтади. Остеоген саркоманинг энг патогномоник белгиларидан бири периостнинг суяк кортикал қаватидан ажралиб қолишидир. Шунинг натижасида ажралиб турган периост билан унинг остидаги кортикал пластинка орасида кальцийланиш бошланиб, Кодман учбурчаги ҳосил бўлади.

Кесиби кўрилганида ўсма кулрангномо-оқ тусда бўлиб, унда қон-талашлар, некроз ўчоқлари кўзга ташланади. Кисталар ҳам учрайди.

Ўсма консистенцияси унинг таркибидаги структура элементларининг нисбатига боғлиқ. Остеоид сезиларли даражада минераллашган бўлса, остеосаркома анча зич бўлиши билан ажралиб туради (остеобластик хили). Юқорида айтиб ўтилганидек, ўсмада тоғай ёки коллаген ҳам бўлиши мумкин. Остеосаркома таркибида шу тузилмалар кўпроқ бўлса, уни ўсманинг хондробластик ёки фибробластик хили, деб ҳисобланади.

Микроскоп билан текшириб кўрилганида ўсма шу хилларининг ҳаммаси кескин анаплазияга учраган мезенхима ҳужайраларидан иборат бўлиб, уларда остеоид юзага келиб бораётганини кўрсатадиган белгилар яққол кўзга ташланади. Остеоид пушти рангга бўялади ва аморф масса ҳолида бўлади, бу масса катта ёки ўсма



93- расм. Остеоген саркома.

ҳужайралари тўпламлари билан ўралган кичик оролчалар кўринишида бўлиши мумкин. Остеоид кальцийланиши натижасида ҳаворангнамо тусга кириб қолади. Остеосаркомада тоғай тўқимаси оролчалари ҳам учраши мумкин, бу тоғайнинг стромаси остеоидга бой бўлади. Ўсма ҳужайралари жуда ҳар хил шаклда, гиперхром бўлади, улкан ҳужайралари ҳам учраб туради. Патологик митозлар кўп бўлади. Остеосаркома гематоген йўл билан метастазлар беради. Метастазлар аксари ўпкада топилади ва ўлимга олиб борадиган асосий сабаб бўлади.

**Клиник манзараси.** Остеосаркоманинг илк белгилари оғриқ, касалланган жойда шиш пайдо бўлиши, ҳарорат кўтарилишидир. Булар остеомиелит белгиларига жуда ўхшаб кетади. Ўсма тез ўсиб, илк муддатлардаёқ қўлга уннайдиган бўлиб қолади. Рентгенологик текширишда характерли *Кодман учбурчаги*, суяк деструкциясига ва юмшоқ тўқималарда янги суяк пластинкалари ҳосил бўлиб келаётганига хос белгилар кўзга ташланади. Лекин биопсия йўли билангина диагнозни аниқ қўйиш мумкин. Бу касалликнинг *оқиба-ти* ёмон.

### УЛКАН ҲУЖАЙРАЛИ ЎСМА

Улкан ҳужайрали ўсма ёки остеокластома (кўнғир ўсма) ўз стромасида кўп ядроли бир талай улкан ҳужайралар бўлиши билан суякларнинг бошқа ўсмаларидан ажралиб туради. Ёши 20 дан ўтган кишиларда, кўпроқ аёлларда учрайди.

**Патологик анатомияси.** Суякларнинг бошқа ўсмаларидан фарқ қилиб, остеокластома суяк эпифизларида пайдо бўлади ва шу ердан тарқалиб, бўғим тоғайларига етиб боради. Бўғим тоғайларининг эрозияга учраши кузатилмайди. Касалланган суякларнинг шакли ўзгариб қолади. Бу ўсма аксари найсимон суякларда, айниқса катта болдир суягининг пастки бўлимида бўлади. Ўсма атрофида реактив суякланиш ҳодисаси кўзга ташланади.

Зарарланган суяк кўпчиб турган бўлиб кўзга ташланади. Ўсма юмшоқ бўлади. Кесиб кўрилганида ола-була бўлиб кўринади, тўқ қизил рангли қисмлари орасида оқиш-кулранг тусли ўчоқлар ва сариқ некроз майдонлари борлиги кўзга ташланади. Қонталашлар, тиниқ ёки қон селига ўхшаш суюқлик билан тўлган майда ва йирик кисталар учрайди. Микроскоп билан текшириб кўрилганида ўсманинг икки хил ҳужайралардан ташкил топгани маълум бўлади. Тухумсимон ёки думалоқ ядроли чўзиқ ёки тухумсимон ҳужайра элементлари кўпчиликни ташкил этади, булар орасида остеокластлар тарзидаги кўп ядроли улкан ҳужайралар жойлашган бўлади. Бир ядроли ҳужайраларда митозлар кўзга ташланади. Пролиферацияланаётган шу фибробласт ҳужайралари кўп ядроли улкан ҳужайраларни пайдо қиладиган манбадир, деб тахмин қили-



нади. Строма ҳужайралари элементлари ҳам, улкан ҳужайра элементлари ҳам моноцитар-макрофагал системага даҳлдор эканлиги моноклонал антителолар ёрдамида аниқланган. Бу ўсмада суяк ва тоғай тўқимаси ҳосил бўлиши кузатилмайди.

Остеокластоманинг **клиник аломатлари** ҳар хил. Бироқ, кўпчилик ҳолларда бу ўсмалар тажовузкор бўлмайди ва жарроҳлик йўли билан қилинадиган давога яхши берилади. Кейинчалик қайталаниб (рецидив), метастазлар ҳосил қилиши мумкин.

Улкан ҳужайрали ўсмани суякларда бўладиган яллиғланиш ва репаратив жараёнлардан тафовут қилиш керак, чунки бу жараёнларда ҳам улкан ҳужайралар пайдо бўлади, масалан, жағ суякларининг улкан ҳужайрали гранулёмаси (эпулис) шулар жумласидандир.

## **БЎҒИМЛАР КАСАЛЛИКЛАРИ**

### **АРТРИТЛАР**

Артритлар ҳар хил сабаблардан пайдо бўладиган, энг кўп тарқалган бўғимлар касалликлари жумласига киради. Уларнинг баъзилари табиатан яллиғланишдан иборат бўлиб, асосан дистрофик жараёнлар туфайли бошланади.

### **ИНФЕКЦИОН (БАКТЕРИАЛ) АРТРИТ**

Инфекцион артритлар орасида силга алоқадор ва йирингли (пиоген) артритлар ҳаммадан катга аҳамиятга эга. Йирингли артритлар жараённинг гематоген йўл билан тарқалиб бориши натижасида бошланади, бунда бирламчи инфекция манбаини ҳамиша ҳам аниқлаб бўлавермайди. Энг кўп учрайдиган қўзғатувчилари стафилококклар, стрептококклар, пневмококклардир. Бундай артрит аксари аёллар ва гомосексуал эркекларда сўзак асорати тариқасида бошланади. Касалликка, одатда, тизза, сон, тирсак, елка бўғимлари сингари йирик бўғимларнинг бири берилади.

*Морфологик ўзгаришлари* йирингли яллиғланишга характерли бўлади. Синовиал парда гиперемияланиб, шишади, бўғим йирингли суюқлик билан тўлиб туради. Касаллик зўр бўлган маҳалларда синовиал парда яра бўлиб, унга яқин турган бўғим тоғайи ҳам жараёнга қўшилиб кетади. Шу нарса бўғим юзаларининг деструкцияга учраб, чандиқ тўқима ҳосил бўлишига олиб келади. Гоҳо кальцийланиш ҳодисаси бошланади.

Касалликнинг *клиник аломатлари* ўткир инфекцияга хос — касалланган жой қизариб, шишиб чиқади, оғриб туради.

## ОСТЕОАРТРИТЛАР

Остеоартритлар асосан яллиғланиш билан бирга давом этмайдиган, бўғим тоғайларида бошланадиган дистрофик жараёнлардан иборат бўлади. Уларнинг икки хили тафовут қилинади: одамнинг ёшига алоқадор ўзгаришларга боғлиқ *бирламчи остеоартритлар* ва ёшларда кузатиладиган, бўғим тоғайи шикастланганидан кейин ёки инфекциян артритдан сўнг бошланадиган *иккиламчи остеоартритлар*. Туғма бўғим деформациясининг аҳамияти ҳам бор.

**Этиологияси ва патогенези.** Маълумки, тоғайнинг эластиклиги ва пишиқлиги матриксидаги сув ва макромолекулалар миқдорига боғлиқ. Тоғай макромолекулаларида оқсиллар, гликозамингликанлар ва II тоифага мансуб коллаген бўлади. Ушбу патологик жараённинг пайдо бўлишида ёш ўтган сайин тоғайнинг эскириб бориш жараёнлари, тоғай тўқимасининг иммунологик сабабларга кўра шикастланиши, шунигдек генетик омиллар аҳамиятга эга, деб тахмин қилинади. Касалликнинг сабабларидан қатъий назар, тоғай матриксининг ҳажми кичрайиб қолади, бу гликозамингликанлар миқдорининг камайиб кетишига боғлиқдир. Айни вақтда сув кўпайиб боради. Ана шу ўзгаришларга жавобан, тинч ҳолда турган хондроцитлар синтез йўли билан матрикс ўрнини тўлдиришга ҳаракат қилиб, зўр бериб пролиферацияланади. Бироқ, бу хондроцитлардан ишланиб чиқадиган ферментлар норасо бўлганлиги учун гликопротеидлар миқдори камайиб бораверади.

Тоғай деградацияси натижасида пайдо бўладиган коллаген сингари маҳсулотларнинг синовиал ҳужайралардан интерлейкин-1 ажралиб чиқишини кучайтиришидан далолат берадиган маълумотлар яқинда қўлга киритилди, интерлейкин-1 эса медиатор бўлганлиги туфайли хондроцитлардан протеолитик ферментлар ишланиб чиқишини кучайтиради. Субарахноидал суякда жуда майда суяк синиқларидаги (микрофрактуралардаги) репаратив жараёнга алоқадор бўлган склероз авж олиб боради.

**Патологик анатомияси.** Асосан умуртқа поғонаси ва йирик бўғимлар, гоҳида эса майда бўғимлар ҳам зарарланади. Касаллик битта ёки бундан кўп бўғимда бўлиши мумкин. Артритлардигидан фарқ қилиб, бўғим тоғайларида дегенератив жараёнлар бошланади, натижада тоғай юзаси ғадири-будир ҳолга келади, унда ёриқлар пайдо бўлади. Кейинчалик пайдо бўладиган камгаклар субхондрал қисмигача етиб боради. Тоғайдаги протеогликанлар миқдори камайиб кетади, бу метахромазиянинг сустиги билан ифодаланади. Касаллик зўрайиб борган маҳалларда хондроцитларда, афтидан, репаратив табиатга эга бўлган зўр пролиферация бошланади. Бироқ, пировард-натижада хондроцитларнинг ҳаммаси дегенерацияга учрайди. Бўғимнинг синовиал пардасида кучсизгина яллиғланиш реакцияси кузатилади. Тоғай емирилиши натижасида унинг таги-

даги суяк ялонғочланиб қолади. Бу суяк ё босилиши натижасила, ёки реактив суяк пайдо бўлиши туфайли йўғонлашиб боради. Репаратив суяк юзага келган ҳолларда бўғимларда «пихлар» пайло бўлиши характерлидир. Йирик пихлар бўғимнинг қарама-қарши томонигача етиб бориши ва бўғим ҳаракатларини чеклаб қўйиши мумкин. Бир қанча ҳолларда пихлар синиб, бўғим ичида ёт жисм ҳолида қолиб кетади, «бўғим сичқонлари» деб шуларни айтилади.

**Клиник манзараси.** Остеоартрит кўпчилик ҳолларда зимдан бошланиб, бўғимлар ҳаракати аста-секин тобора қийинлашиб боради. Зарарланган жойнинг оғриб туриши, шишиб чиқиши, ҳаракатнинг қийинлашиб қолиши характерлидир. Умуртқа поғонасининг зарарланиши нерв илдизлари босилиб қолиб, характерли оғриқлар пайдо бўлишига олиб келади. Фалангалар орасидаги дистал бўғимларда пихлар пайдо бўлиши шу бўғимлар шаклининг ўзгариб кетишига олиб боради. Остеоартрит кўпроқ аёлларда кузатилади.

### БЎҒИМ ЎСМАЛАРИ

Бўғимларда ўсмалар (синовиомалар) бўғим капсулалари, пай қинлари, бўғим халталари ва шиллиқ пардаларидан пайдо бўлади. Бундай ўсмалар пайлар, фасциялар, апоневрозлар бўладиган жойларнинг ҳаммасида юзага келиши мумкин. Уларнинг орасида синовиал саркома клиник жиҳатдан кўпроқ аҳамиятга эга.

**Синовиал саркома (хавфли синовиома)** синовиал пардадан ўсиб чиқиб, асосан бўғим соҳасида бўлади. Бу ўсма эркак ва аёлларла бирдек учрайверади, кўпроқ ўрта яшар кишиларда бўлади. Асосан одамнинг сони зарарланади. Ўсма тез ўсиб бориб, қайта-қайта рецидивлар бериб туради. Олис жойларга ўтадиган гематоген метастазларидан ташқари регионал лимфа тугунларида пайдо бўладиган лимфоген метастазлари ҳам бирмунча кўп учраб туради.

Йирик бўғимлар соҳасидаги ўсма четлари аниқ билиниб турадиган тугун шаклида бўлади. Қўл-оёқ панжаси, билакда бўлган маҳалларида пайлар бўйлаб тарқалиб борадиган ва қўшни мускулларга ўсиб кирадиган инфильтрагга ўхшаб туради. Ўсма кесиб кўрилганида тўқимаси кулранг, толасимон бўлиб кўзга ташланади. Баъзи жойлари қаттиқ ёки юмшоқ бўлади. Микроскоп билан текшириб кўрилганида ўсманинг ниҳоятда полиморф эканлиги кўринадик, бу — ўсма ҳужайраларининг ҳар хил йўналишларда табақаланиб боришига боғлиқдир. Ўсманинг асосий элементлари фибробластлар ва кубсимон шаклдаги оч тусли қопловчи синовиал ҳужайралар томонига қараб табақаланиб борадиган ҳужайралардир. Фибробластик элементлар ва толасимон тузилмалар ўсманинг гўё стромасини ташкил этади. Ҳужайралар полиморф, ядролари гиперхром, цитоплазмаси суст ривожланган бўлади. Улар

ўз тузилишига кўра, дуксимон ҳужайрали саркома ҳужайраларига ўхшаб кетади. Оч тусли синовиал ҳужайралар бирмунча полиморф, кубсимон ва ҳатто призмасимон шаклда бўлади. Улар гуж бўлиб тўпланиб, без эпителийси ҳужайраларига ўхшаб туради ва тартибсиз тўдалар, уялар, найчалар шаклида жой олади ёки тирқишлар ҳамда кисталарни қоплаб туради. Улкан ҳужайралар кам учрайди.

Ҳужайра тузилишининг табиатига қараб, бир фазали ёки икки фазали ўсма тафовут қилинади. Икки фазали ўсма кўпроқ учрайди ва дуксимон ҳужайралар (фибробластик) ва эпителиоид тоифадаги ҳужайралар (оч тусли синовиал ҳужайралар)дан иборат бўлади. Бир фазали синовиал саркома камроқ учрайди ва ё оч тусли синовиобластлардан, ёки дуксимон ҳужайрали элементлардан иборат бўлади. Ўн йилгача умр кўриб борадиган касаллар сони тахминан 50 фоизни ташкил этади.

## СКЕЛЕТ МУСКУЛЛАРИ КАСАЛЛИКЛАРИ

Мускулларда учрайдиган патологик жараёнлар табиатан бирламчи (масалан) бўлиши ёки қандай бўлмасин бошқа бирор дардинг асорати, масалан, қорин тифида учрайдиган мумсимон некроздан иборат бўлиши мумкин. Бу касалликлар табиатан яллиғланиш, дистрофики ўзгаришлар, ирсиятга алоқадор касалликлар, ўсма касалликлари тоифасидан бўлиши мумкин.

Инфекцион жараёнлардан анаэроб инфекция ҳаммадан катта аҳамиятга эга бўлиб, аини вақтда скелет мускуллари ҳам зарарланади. Анаэроб инфекция патоген анаэроблар қўзғатадиган жароҳатлар инфекцияси жумласига киради. Тўқималар, айниқса мускул тўқимасининг тез некрозга учраши, уларнинг ириб, газлар ҳосил қилиши, оғир умумий интоксикация бошланиши ва яллиғланишга хос сезиларли ҳодисалар бўлмаслиги билан таърифланади.

Анаэроб инфекциянинг иккита классик хилини тафовут қилиш расм бўлган: *эмфизематоз анаэроб инфекция (газли гангрена) ва шишли анаэроб инфекция (хавфли шиш)*. Буларнинг иккаласи учун ҳам тўқималарнинг тобора кўпроқ ириб бориши ва патоген микрофлоранинг тезгина жароҳатдан ташқарига тарқалиб кетиши характерлидир. Мускуллар, тери ости клетчаткаси, томирлар, нервлар некрозланади. Мускул тўқимасида некроз айниқса сезиларли бўлади, мускул тўқимаси хира тортиб, кулранг тусга киради, бармоқлар билан осон эзилади ва лиқилдоқсимон массага ўхшаб қолади (тўқималарнинг «мадинасимон лизиси» симптоми деб шунга айтилади).

Эмфизематоз хилида мускул ғовак-ғовак бўлиб қолади, чунки бутун интерстициал тўқима газ пуфакчалари билан тўлиб туради. Шишли хилида мускулларга кўпроқ суюқлик сингиб ўтган бўлади.

## МУСКУЛ АТРОФИЯСИ

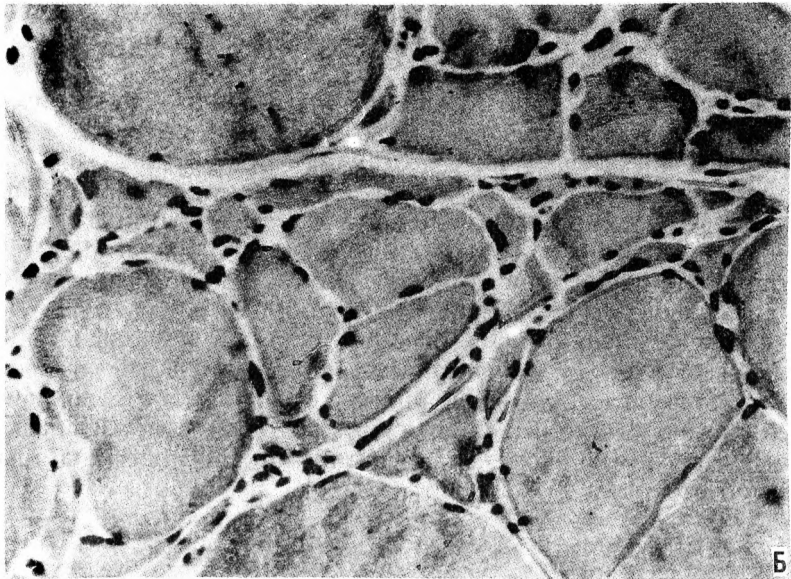
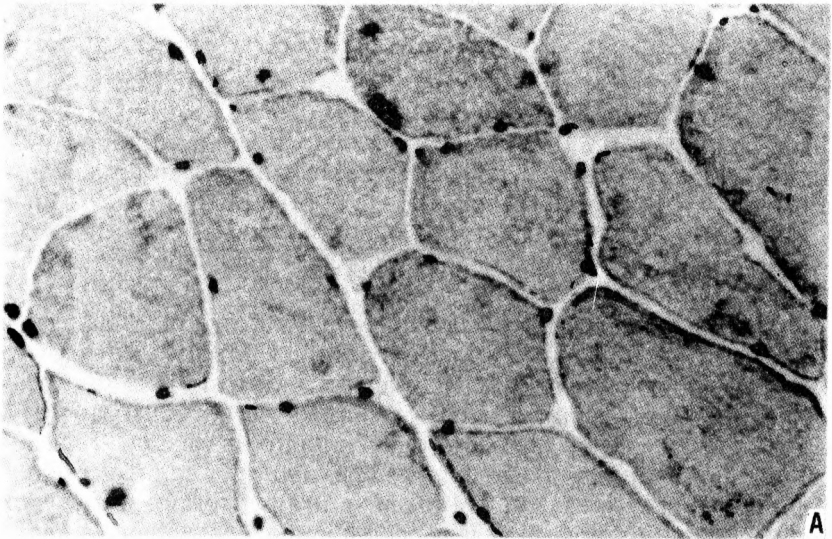
Мускул атрофияси мускулларда бошланадиган регрессив ўзгаришлар билан таърифланади ва иккиламчи тартибда бошланадиган патологик жараёнлар жумласига киради. Бу хилдаги оддий мускул атрофияси табиатан диффуз ёки ўчоқ тусида бўлиши мумкин. Мускуллар диффуз атрофияси дерматомиозит, система қизил югириги, сурункали инфекциялар, сил, энтероколитлар, ўсма-лар, эндокрин касалликлар (тиреотоксикоз, микседема, Иценко-Кушинг синдроми), кахексия сингари турли касалликларда кузатилади.

Ўчоқ тарзидаги мускул атрофияси мускулнинг қон билан таъминланиши, иннервацияси издан чиққанида бошланадики, бундай ҳодиса нервларнинг травмадан зарарланишида, полиомиелит, периферик невритлар маҳалида кузатилади. Бу хилдаги атрофия айрим бир мускулнинг ҳамма жойида ёки алоҳида мускул толаларида бўлиши мумкин. Фақат битта нерв-мускул бирлигида бошланган атрофия ҳодисалари ҳам тасвирланган. Умумий мускуллар атрофияси ёки йирик мускуллар атрофиясида мускуллар бужмайиб, илвиллаб қолади. Ўчоқ тарзидаги атрофияда мускул массаси камаймаслиги мумкин, чунки атрофияга учраган мускул дасталари атрофидаги мускул толалари компенсатор равишда гипертрофияланиб боради.

Мускулларнинг зарарланган қисмлари микроскоп билан текшириб кўрилганида миофибриллалар кичрайиб, сарколеммаларидаги ядролари сони кўпайиб қолганлиги кўзга ташланади (94-расм). Мускулдаги кўндаланг-тарғил йўллар миофибриллалар контрактирага учраганидан кейин ҳам узоқ вақт давомида сақланиб туради. Жараён кучайиб борган сайин миофибриллалар дегенератив ўзгаришларга учраб, мускулларнинг кўндаланг-тарғил йўллари йўқолиб кетади ва липофусцин тўпланиб боради. Пировард-натижада миофибриллалар редукцияланиб, ичи ғовак найчалар ҳосил бўлади, бу найчаларнинг девори сарколеммадан иборат бўлиб қолади. Эндомизий билан перимизий қатталашади. Буларда тарқоқ ҳолда жойлашган ёғ хужайралари кўзга ташланади. Охирида сарколемма бўлақларга бўлиниб, макрофаглар ёрдамида йўқ бўлиб кетади.

## МУСКУЛ ДИСТРОФИЯСИ

*Мускул дистрофияси (миопатия) мускулларнинг ирсий касалликлари бўлиб, миоцитларнинг тобора кўпроқ атрофияга ёки дегенерацияга учраб бориши билан таърифланади.* Бу касалликларни зўрайиб бормайдиган туғма миопатиядан фарқ қилиш керак. Қай тариқа наслдан-наслга ўтишига қараб, миопатиялар аутосом-рецессив, аутосом-доминант, жинсга туташган рецессив хилларга бўлинади.



94- расм. Мускулларнинг тузилиши:  
А — нормада; Б — мускул атрофиясида.

Бу касалликларнинг **келиб чиқиш сабаби** миоцитларнинг мембраналарида наслдан-наслга ўтиб борадиган нуқсонлар борлигидир. **Патогенези** номаълум. Миопатиянинг қандай шаклда (Дюшеннинг псевдогипертрофик миопатияси, елка-курак-юз миопатияси, чаноқ-елка миопатияси шаклида) бўлишидан қатъий назар, гистологик ўзгаришлар бир зайлда бўлади.

Скелет мускулларининг атрофияга учраб кичрайиб кетгани, зичлашиб, кўнғир тусга кириб қолгани кўзга ташланади. Микроскоп билан текшириб кўрилганида ҳар хил дистрофик жараёнлар топилади: вакуолли дистрофия, гиалинланиш, цитоплазманинг бўлиниб қолгани (фрагментацияси), сарколемманинг буришиб тургани шулар жумласидандир. Мускул толаларининг некроз ва фагоцитозга учраши ҳам характерли. Ҳалок бўлиб бораётган мускул толалари ўрнига фиброз тўқима билан ёғ тўқимаси пайдо бўлиб боради. Шу тўқималарнинг ўсиб боравериши сохта гипертрофияга олиб келиши мумкин. Мускул толаларининг компенсатор гипертрофиясида миоцитлар цитоплазманинг базофилияси, хужайра ичигаги органеллалар гиперплазияси кўзга ташланади, гипертрофияга учраган толалар парчаланиб кетган бўлади.

Дюшен миопатияси ва миотоник миопатия ҳаммадан кўра кўпроқ учрайди. **Дюшен миопатияси** ёки псевдогипертрофик дистрофия наслга ўтиши жиҳатидан Х-хромосомага туташган рецессив миопатия бўлиб ҳисобланади, шу сабабдан фақат ўғил болаларда кузатилади ва гўдаклик даврида бошланади. Бу касаллик бола ҳали уч ёшга тўлмасдан туриб мускуллари заиф бўлиб қолиши ва уларда атрофия бошланиши билан таърифланади. Жараён олдинга чаноқ мускулларида, кейин эса елка мускулларида бошланади. Дюшен миопатиясини бошқалардан ажратиш турдиган белги — болдир мускулларида сохта гипертрофия бўлишидир. Одатда, дастлабки икки ўн йиллик ичида мускуллар бутунлай фалажланиб, касал ўлиб кетади, чунки скелет мускуллари креатинкиназа, трансaminaза, лактатдегидрогеназа ва бошқалар сингари ферментларга бой бўлиб, Дюшен миопатиясида бу ферментларнинг қон зардобидаги миқдори мускуллардаги чуқур дегенератив ўзгаришлар сабабли кескин кўпайиб кетади.

**Миотоник дистрофия (миотония)** — мускуллар куч билан қисқарганидан кейин уларнинг бўшашуви (релаксацияси) жуда қийинлашиб қолиши билан характерланадиган миотоник феномен ёки контрактура ҳодисалари билан ўтувчи касалликлар гуруҳидир. Бу касаллик катта ёшли одамларда кузатилади ва аста-секин зўрайиб боради. Асосан калла ва қўл-оёқлар дистал бўлимларининг мускуллари зарарланади. Касалликнинг биринчи симптоми мускулларнинг заифлашиб боришидир. Мускул дистрофиясининг бошқа шаклларида фарқ қилиб, миотоник дистрофия катаракта ва мойлар атрофияси бошланиши билан таърифланади.

## МИОЗИТ

*Миозит ҳар хил сабаблар муносабати билан мускулларда бошланадиган яллиғланиш бўлиб, оғриқ синдроми, мускулнинг заифлашиб бориши билан таърифланади.* Баъзан касалланган мускул гуруҳларининг атрофияга учраш ҳодисаси ҳам кузатилади. **Этиологиясига** кўра, миозитлар инфекцион, паразитар, токсик хилларга бўлинади. Рўй берадиган морфологик ўзгаришлар ва клиник симптоматикасига қараб, *нейромиозит, полифибромиозит, оссификацияловчи миозит ва касбга алоқадор миозитлар* тафовут қилинади. Касалликнинг нечоғлик тарқалганига қараб, миозитлар *маҳаллий ва диффуз*, ўтишига қараб, *ўткир ва сурункали* бўлиши мумкин.

**Морфологик** ўзгаришлар типик яллиғланиш реакциясидан иборат бўлиб, табиати касаллик қўзғатувчисининг хилига боғлиқ. Чунончи, йиринг туғдирувчи бактериялар (стафилококк, стрептококклар) туфайли пайдо бўлган миозитларда ё флегмона, ёки абсцессга ўхшаб ўтадиган йирингли яллиғланиш бошланади. Кўк йиринг инфекцияси туфайли бошланган миозитларда некрозлашиб бораётган тўқималар чириб, ирийди. Вирусга алоқадор миозитларга вакуолли дистрофия, сегментар коагуляцион некроз билан макрофагал детрит резорбцияси, майда ўчоқли лимфоплазмочитар инфильтрация характерлидир. Табиатан паразитлар (трихинеллез, эхинококкоз)га алоқадор миозитларда типик пролифератив реакция бошланиб, касаллик ўчоғи фиброз капсула билан ўралиб қолади. Сил миозити учун гранулёматоз яллиғланиш характерлидир. Мускуллар ревматик касалликларда ҳам шу хилдаги жараёнларга тортилиб кетиши мумкин, шу муносабат билан улардаги яллиғланиш жараёни иммун табиатга эга бўлиши мумкин. Скелет мускулларида оссификация ҳодисасини ҳам кузатиш мумкин. Бу нарса оссификацияловчи миозит бошланишига олиб келади. Гистологик текширувларда қаттиқлашиб турган жойларнинг ўртасида фиброз тўқима, унинг четларида остеоидли қисми топилади, шу жойда кейинчалик кальций тузлари тўпланиб боради.

## МИАСТЕНИЯ

*Миастения скелет мускулларининг заифлашиб, ҳаддан ташқари тез чарчаб қоладиган бўлиши билан ифодаланувчи нерв-мускул касаллигидир.* Бу касаллик ҳар қандай ёшда пайдо бўлиши мумкин. Лекин ҳаммадан кўп учрайдиган даври 26 ёшга тўғри келади. Аммо миастениянинг дастлабки белгилари 50 яшарлик маҳалида ҳам пайдо бўлиши мумкин, шу билан бирга бу ёшда шу касаллик билан асосан эркаклар оғрийди. Бирмунча ёш одамлар орасида аёллар уч баравар кўпроқ оғрийди, бу — қизлар ва ёш жувонларда тимус функциясининг шу даврларда бир қадар кучайишига боғлиқ.



**Этиологияси ва патогенези.** Маълумки, скелет мускулларининг қисқариши асосан эфферент нерв охирларидан ацетилхолин медиаторининг ажралиб чиқиши билан ҳаракатлантирувчи нерв охирларида бўладиган ацетилхолин рецепторлари ўртасидаги ўзаро таъсирга боғлиқ. Миастенияда рецептор оқсилларига қарши қаратилган аутоиммун реакция натижасида ацетилхолин рецепторлари сонининг кескин камайиб кетиши кузатилади. Касалларнинг қон зардобиди 85 фоиз ҳолларда ацетилхолин рецепторларига қарши G иммуноглобулинлар топилади. Бу антителолар ва комплемент C3 нерв-мускул бирлашмалари (синапслар)нинг постсинаптик мембранасида бўлади. Рецепторларга қарши антителолар рецептор оқсилларининг парчаланишини кучайтиради, шунинг натижасида рецепторлар сони камайиб кетади. Бундан ташқари, шу антителолар комплемент иштирокида постсинаптик мембранани лизисга учратиши ёки нерв импульсининг ўтишига тўғридан-тўғри тўсиқ бўлиб хизмат қилиши мумкин. Ацетилхолин рецепторлари зарарланишида сенсбилланган Т-лимфоцитлар ҳам бевосита иштирок этади, деб тахмин қилинади. 75 фоиз ҳолларда миастения тимус ўсмаси ёки гиперплазияси билан бирга давом этиб боради. Тимус гиперплазиясида ацетилхолин рецепторларига қарши қаратилган антителолар ишлаб чиқарувчи бир талай В-ҳужайрали герминатив марказлар пайдо бўлади.

Миастения аутоиммун табиатли касалликларда: система қизил югириги, пернициоз анемия, ревматоид артритда ҳам кўп кузатилади. Миастения билан оғриган касаллар қонида HLA-B8 миқдори кўпаяди. Мана шу далилларнинг ҳаммаси миастениянинг аутоиммун табиати тўғрисидаги фаразни қўллаб-қувватлайди.

Кўпчилик ҳолларда мускулларда анатомик ўзгаришлар ҳам, гистологик ўзгаришлар ҳам топилмайди. Электрон микроскопиядагина ҳаракатлантирувчи нерв охирларида арзимас ўзгаришлар борлиги маълум бўлади. Интерстицийда бир оз лимфоид инфильтрация топилади. Тимусда мия қатламида герминатив фолликуларлар пайдо бўлгани қайд қилинади.

**Клиник манзараси.** Миастениянинг асосий симптоми мускулларнинг жуда заиф тортиб, ҳаддан ташқари тез чарчаб қолишидир. Ҳар қандай мускуллар, айниқса кўз, юз, тил, қўл-оёқ мускуллари, яъни фаоллик билан ишлаб боровчи мускуллар жараёнга берилиши мумкин. Сезиларли миастения маҳалида нафас мускуллари ҳам зарарланади, бу асфиксия ҳодисасига олиб келиши мумкин. Касаллик, одатда, сурункасига ўтиб боради, миастения кризлари ўз-ўзидан бошланадиган ремиссия даврлари билан ажралиб туради. Касалликнинг оқибати ҳар хил.

## НЕРВ СИСТЕМАСИ КАСАЛЛИКЛАРИ

### ЦЕРЕБРОВАСКУЛЯР КАСАЛЛИКЛАР

**Ишемик энцефалопатия**

**Мия инфаркти**

**Мияга қон қуйилиши**

### ИНФЕКЦИОН КАСАЛЛИКЛАР

**Менингитлар**

*Йирингли менингит*

*Лимфоцитар менингит*

*Сурункали менингит*

**Энцефалитлар**

*Мия абсцесси*

*Бош миянинг вирусли инфекциялари*

*Ўткир вирусли инфекциялар*

*Секинлик билан ўтадиган вирусли инфекциялар*

### НЕРВ СИСТЕМАСИНING ДЕГЕНЕРАТИВ КАСАЛЛИКЛАРИ

**Альцгеймер касаллиги**

**Паркинсонизм**

**Ён томон амиотрофик склероз**

### ДЕМИЕЛИНЛОВЧИ КАСАЛЛИКЛАР

**Тарқоқ склероз**

### НЕРВ СИСТЕМАСИ ЎСМАЛАРИ

**Марказий нерв системаси ўсмалари**

*Нейроэктодермал ўсмалар*

*Астроцитома*

*Мультиформ глиобластома*

*Олигодендроглиома*

*Эпендимома*

*Медуллобластома*

*Мия пардалари ва томирлари ўсмалари*

*Менингиома*

**Периферик нерв системаси ўсмалари**

Марказий нерв системасини ташкил этувчи бош ва орқа миянинг турли бўлимлари, шунингдек периферик нерв системасини ҳосил қилувчи тузилмалар жуда ҳар хил ва мураккаб тузилишга эга бўлгани учун нерв системаси касалликлари ҳам жуда ҳар хил ва мураккаб. Нерв системаси патологияси ўзининг бир қанча хусусиятлари билан ички органлар патологиясидан фарқ қилади:

1) бош мияда турли функцияларни адо этадиган бир қанча бўлимлар бор. Шу муносабат билан бош мияда кичик бир альтерация ўчоғи пайдо бўлганида ҳам, бу маълум бир функциянинг, масалан, нутқнинг йўқолиб қолишига олиб келади, яъни кичик бир мия қисмининг зарарланиши ҳам ҳар хил неврологик симптоматикага сабаб бўлиши мумкинки, бошқа органларда бундай ҳодиса кузатилмайди;

2) нерв системасининг қандай бўлмасин бирор қисмида ўчоқ ҳолида пайдо бўлган битта патологик жараённинг ўзи (масалан, миянинг пешона бўлагиди ёки орқа мияда пайдо бўлган ўсманнинг ўзи) ҳар хил клиник манзара билан намоён бўлади;

3) ҳар қандай органда учраши мумкин бўлган патологик жараёнлар (яллиғланиш, қон айланишининг издан чиқиши ва бошқалардан ташқари, нерв системасида нерв ҳужайралари ва миелиннинг зараланишига алоқадор махсус касалликлар пайдо бўлиши мумкин;

4) бир қанча касалликлар бош миянинг анатомик ва физиологик хусусиятларига алоқадор бўлади. Масалан, калла суяги мияни шикастланишдан сақлаб турса ҳам, калла ичида босим ортиб кетишига ва мия чурраси пайдо бўлишига сабаб бўлиши мумкин;

5) орқа мия суюқлиги мияни шикастланишдан сақлаб турсада, лекин баъзан гидроцефалия бошланиши ёки микроорганизмлар ва ўсма тарқалиб бориши учун замин бўлиб қолиши мумкин;

6) лимфа суюқлиги ўтиб турадиган махсус йўллар йўқлиги баъзан миянинг шиш жараёнига жуда сезгир бўлишига олиб келади.

Мия мураккаб тузилган органдир, унинг асосий ҳужайра элементлари нерв ҳужайралари (паренхиматоз ҳужайралар) ва нерв тўқимаси стромасини ташкил этувчи глиа ҳужайраларидир. Астроцитлар, олигодендроглиоцитлар, эпендима ҳужайралари ва микроглиоцитлар шулар каторига киради.

**Нейронлар** шакли ва катта-кичиклиги жиҳатидан жуда ҳар хил бўлади, улар функционал қийматининг ҳар хил бўлиши ҳам шунга боғлиқ. Чунончи, катта ярим шарлар пўстлогининг нейронлари тузилиш жиҳатидан мияча пўстлогининг нейронларидан фарқ қилади. Нейронларнинг ўзига хос структуралари Ниссл субстанцияси (тигроид модда), дендритлар ва аксонлардир. Нейронларда ҳар хил дегенератив жараёнлар авж олиши мумкинки, нерв системасининг ўзига хос касалликлари асосида ана шу жараёнлар ётади.

**Астроцитлар** алоҳида бўёқлар билан бўяладиган ҳужайралар бўлиб, бир талай ўсимталари борлиги билан таърифланади, шу ўсимталарининг бир қисми томирлар деворига бирикади. Астроцитларнинг икки тури тафовут қилинади: кулранг моддада бўладиган протоплазматик астроцитлар ва оқ моддада бўладиган фиброз астроцитлар.

Астроцитлар нормада қуйидагиларга ёрдам беради: 1) фаол электрик жараёнларнинг алоҳида-алоҳида ўтишига; 2) ҳужайралар ташқарисиди ионлар мувозанатининг қарор топишига; 3) гематоэнцефалик тўсиқнинг сақланиб туришига; 4) мия тўқимаси зарарланган шароитларда астроцитлар худди фибробластларга ўхшаб қолади ва глиа чандиғи ҳосил бўлишида иштирок ётади. Бироқ, ҳужайралардан ташқарида коллаген ҳосил бўлишига ало-

қадор фиброздан фарқ қилиб, глия чандиги астроцитларнинг ўсимталаридан иборат бўлади; 5) бош мия ишемиясида янги томирлар сонининг кўплаб ҳосил бўлишига ёрдам беради, бу эса мия тўқималарининг қон билан таъминланишини яхшилашга йўналган компенсатор-ҳимоя реакцияси сифатида қаралади.

Астроцитлар фаоллашганида цитоплазмаси кўпайиб, ядроси гипертрофияланади, ядроча пайдо бўлади. Жараён сўниб борган сайин астроцитлар цитоплазмасини йўқотади, бунда уларнинг ўсимталари сақланиб қолади. Ана шундай астроцитларни фибрилляр астроцитлар дейилади. Астроцитларни фаоллаштирувчи омилларнинг таъсири давом этаверар экан, у ҳолда Розенталь толалари, яъни астроцитлар ўсимталарида топиладиган чўзинчоқ, қаттиқ эозинофил тузилмалар пайдо бўлади. Розенталь толалари хавфсиз астроцитлар ўсмадарда, масалан, пилоид астроцитомеда, каверноз ангиома атрофида жойлашган астроцитларда ҳам ҳосил бўлади.

**Олигодендроглиозит** ўсимталари сонининг камроқ бўлиши, ядроларининг бирмунча тўқ ва майда бўлиб, лимфоцитларга ўхшаб туриши билан астроцитлардан фарқ қилади, бу ҳужайраларнинг ядролари атрофида оқиш гардиш бўлади. Бу турдаги глия ҳужайралари миянинг кулранг моддасида ҳам, оқ моддасида ҳам бор. Кулранг моддада улар нейронлар атрофидан жой олади ва шу сабабдан *сателлит-ҳужайралар* деб аталади. Олигодендроглиозитнинг асосий вазифаси марказий нерв системасида жойлашган нерв ҳужайраларининг аксонлари учун миелин ҳосил қилишдир. Миелин олигодендроглиозитларнинг мембранаси бўлиб, аксонларни спиралга ўхшаб ўраб туради ва таркибида асосий оқсил миелин моддасидан ташқари, гликопротеид ҳам бўлади. Миелиннинг йўқолиб кетиши ёки деструкцияга учраши, бундай ҳодиса демиелиновчи касалликларда кузатилади, ё нерв импульслари ўтишининг кескин издан чиқишига, ёки бутунлай тўхтаб қолишига олиб келади.

**Эпендима ҳужайралари.** Мия қоринчаларининг юзаси бир қават кубсимон шаклдаги ҳужайралар билан қопланган. Булар бирор жойда деструкцияга учраганида субэпендимал астроцитларда компенсатор пролиферация бошланиб, қоринчалар деворларида майда тугунлар пайдо бўлади (грануляр эпендимит). Захм ва бошқа патологик жараёнларда ана шундай тугунлар кузатилади. Эпендима ҳужайралари цитомегаловируслар учун нишондир.

**Микроглия.** Микроглия ҳужайралари мононуклеар-фагоцитлар системага киради. Улар кўзга ташланмайдиган бўлади ва тўқ тусли майда-майда чўзинчоқ ядролар кўринишида топилади. Уларнинг цитоплазмаси, худди ўсимталари сингари, алоҳида бўёқлар билан бўялганидагина кўринади. Мия тўқимаси зарарланганида улар фаоллашиб, ядролари йирикроқ бўлиб қолади. Айни вақтда мия тўқимасида қондан пайдо бўладиган кўпикли макрофаглар топилади.

Микроглия қай тариқа шундай макрофагларга айланиб қолади деган масала кўп баҳсларга сабаб бўлмоқда.

Юқорида айтиб ўтилганидек, нерв системаси касалликлари жуда хилма-хил бўлиб, қон айланишининг бузилиши, яллиғланиш, дистрофия туфайли келиб чиқиши мумкин. Марказий ва периферик нерв системасининг ўсмалари ҳам каттагина ўринда туради.

## ЦЕРЕБРОВАСКУЛЯР КАСАЛЛИКЛАР

Цереброваскуляр, яъни мия қон томирларига алоқадор касалликлар (ЦВК) аҳоли ўртасида учрайдиган ногиронлик ва ўлим ҳодисаларининг асосий сабабларидан биридир. ЦВК нинг учта асосий тури тафовут қилинади:

1) томирлар окклюзияга учрамасдан туриб, умуман миёда қон айланиши бузилиши муносабати билан бошланган ишемик (томирларга алоқадор) энцефалопатия;

2) мия томирлари тромбози, эмболияси, шунингдек веналари обструкциясига алоқадор мия инфаркти (ишемик инсульт);

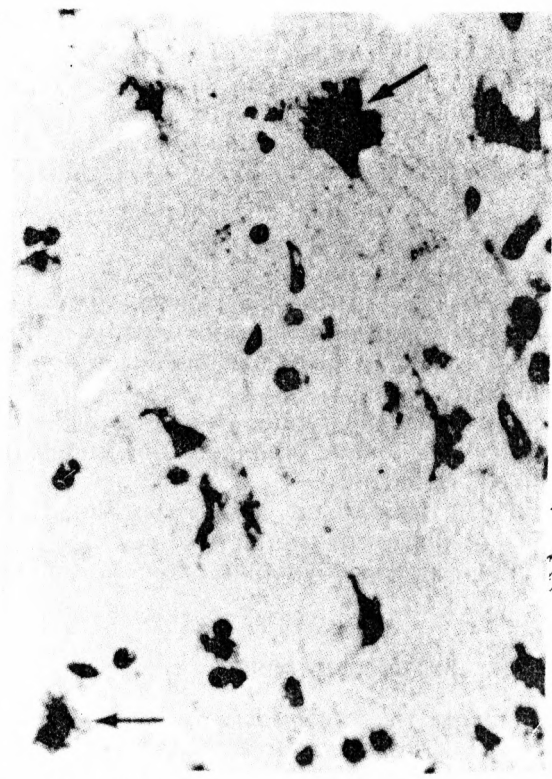3) мия тўқимаси ёки субарахноидал бўшлиққа қон қуйилиши (геморрагик инсульт).

### ИШЕМИК ЭНЦЕФАЛОПАТИЯ

*Ишемик энцефалопатия атеросклероз, гипертония касаллиги муносабати билан қон таъминоти сурункасига издан чиқиб юрган маҳалларда, шунингдек миёдан веноз қон оқиб кетиши қийинлашган пайтларда бошланади.* Систолик босимнинг пасайиб кетиши ҳам ишемик энцефалопатияга сабаб бўлиши мумкин, бунда бош миёда дистрофик тусдаги майда ўчоқли, диффуз ўзгаришлар юзага келади.

Энцефалопатия асосида гипоксияга жуда сезгир бўлган нейронларнинг зарарланиши ётади. Гиппокамп пирамидасимон ҳужайралари ва миёдадаги Пуркинёе ҳужайралари ишемияга айниқса сезгирдир, шунга кўра улар биринчи навбатда ҳалок бўлиб кетади. Бош миёдаги морфологик ўзгаришларнинг табиати ишемиянинг нечоғлик узоқ давом этганига ва қанчалик кучли ифодаланганига, беморнинг қанча вақт умр кўрганига боғлиқдир. Енгилгина ишемияда нейронларда қайтар функционал ўзгаришлар юзага келади, холос.

Мия ишемияси бошланганидан кейин бир неча дақиқа ёки соат мобайнида бемор ўлиб қоладиган бўлса, бундай ҳолларда ишемия анча сезиларли бўлган тақдирда ҳам нейронларда структура ўзгаришлари топилмайди. Нейронларнинг ишемиядан зарарланишига хос белгилар ишемиядан 12—24 соат ўтганидан сўнг пайдо бўлади ва нейронларнинг бўртиши ёки бужмайиши кўринишида ифодланади (95-расм). Катта ярим шарлар пўстлоғидаги нейронлар зоинофил цитоплазмаси бужмайиб қолади ва ядролари пикнозга



95- расм. Ишемик энцефалопатияда нейронларнинг бужмайиб қолиши.

учраб, кичрайиб кетади. Катта ярим шарлар пўстлоғи нейронларининг ишемик зарарланиши табиатан тарқоқ бўлади, лекин орасира интакт ҳужайралар ҳам учрайди. Пикнозга учраган нейронлар кейинчалик ҳалок бўлиб, йўқолиб кетади. Уларнинг ўрнида глиоз пайдо бўлади.

Бош миyanинг қон билан таъминланиши *сурункасига бузилиб* турганида мия пўстлоғи атрофияга учрайди, бундай атрофия даражаси бош мия нейронлари деструкциясининг даражасига муносиб бўлади. Бош мия умумий перфузияси сусайганида мия тўқимасининг артериялар дистал тармоқларидан қон билан таъминланадиган қисмларида ҳаммадан кўп сезиладиган ишемия бошланади. Бунда понасимон инфарктлар вужудга келиб, йирик артериялардан қон билан таъминланадиган жойларга ҳам ўтиши мумкин.

Мия инфаркти бошланиш хавфи ҳаммадан кўра каттароқ бўладиган жой олдинги ва ўрта мия артериялари ўртасидаги жойдир. Шу жойнинг зарарланиши энса пуштасига ҳам ўтадиган парасагиттал инфаркт бошланишига олиб боради. Понасимон (чегара) инфарктнинг катта-кичиклиги ишемия даражасидан ташқари, ўша жойдаги томирлар спазмининг нечоғлик узоқ масофага ёйилгани-

га ҳам боғлиқдир. Чегара инфарктларни анчагина ифодаланган умумий ишемик энцефалопатия деб ҳисоблаш керак.

Ишемик энцефалопатиянинг **клиник аломатлари** ишемиянинг даражасига ва қанча узоқ давом этганига боғлиқ. Енгил даражадаги ишемияда вақтинчалик неврологик симптомлар (бош оғриғи, қулоқ шанғиллаши, бош айланиши) пайдо бўлиб, улар кейинчалик батамом йўқолиб кетади. Кескин ифодаланган ишемия коматоз ҳолат бошланиб, катта ярим шарлар функцияларининг бутунлай сўниб қолишига олиб келиши мумкин.

## МИЯ ИНФАРКТИ

Мия инфаркти томирлар окклюзияси натижасида бошланади. Мия томирлари тиқилиб қолишининг оқибатлари, мия инфарктининг катталиги ва шакли: 1) зарарланган томирнинг диаметрига, 2) мия артериялари ўртасидаги анастомозлар ҳолатига, 3) коллатерал қон айланишининг компенсатор имкониятларига боғлиқ.

Ички уйқу артерияси ёки умуртқа артериялари окклюзияга учраган маҳалларда виллизий доираси томирлари анастомозларни тўла-тўқис таъминлаб туради. Ўртача катталиқдаги мия томирлари, масалан, олдинги ўрта мия артериялари ўзининг дистал тармоқлари билан тўла-тўқис анастомозлар ҳосил қилмайди. Шунинг учун бу томирларнинг бутунлай тиқилиб қолиши ҳамиша инфарктга олиб боради, лекин бу инфаркт зарарланган томирлардан қон оладиган мия қисмининг ўзидан кўра кичикроқ бўлади. Миянинг анастомозларга эга бўлмаган майда артериялари окклюзияга учраганида ҳамиша инфаркт бошланади.

Мия томирлари окклюзиясига шу томирлар тромбози ёки эмболияси сабаб бўлиши мумкин. Мия томирлари тромбози кўпинча атеросклероз маҳалида, айниқса ички уйқу артериясининг бўйиндаги бифуркацияси соҳасидаги ёки вертебробазиляр системадаги атеросклероз маҳалида кузатилади. Уйқу артерияси окклюзиясининг оқибатлари ҳар хил ва томирнинг қанча қисми окклюзияга учраганига ҳамда виллизий доирасининг аҳволига боғлиқ бўлади. Мия асосидаги шу артериал анастомозлар нормал ишлаб турган бўлса, уйқу артерияси окклюзияси симптомсиз ўтади. Виллизий доирасидаги томирлар атеросклероздан зарарланиб, йўллари торамайиб қолган маҳалларда уйқу артериясининг окклюзияси инфарктга олиб боради. Бундай ишемик некроз ўчоғи кичикроқ ва миянинг ўрта артериясидан қон оладиган дистал томонида жойлашган ёки бутун ярим шарга тарқалиб кетган бўлиши мумкин.

Мия базиляр артериясининг яхши ифодаланган анастомозлари йўқ, шунинг учун бу артериянинг атеросклеротик пиллакча билан тиқилиб қолиши жиддий оқибатларга сабаб бўлиб, ҳаёт учун

муҳим функцияларнинг издан чиқишига ва ўлимга олиб боради. Умуртқа артериялари окклюзияси симптомсиз ўтиши мумкин.

Мия томирларининг тўла окклюзиясидан аввал *транзитор ишемик ҳужумлар* деб аталадиган неврологик симптомлар кузатилади, булар атеросклеротик цереброваскуляр касалликнинг муҳим белгиси бўлиб ҳисобланади.

Мияда қон айланишининг издан чиқишида мия томирларининг тегилиб қолишига асосий сабаб бўладиган атеросклероздан ташқари, ҳар хил сабабларга кўра бошланган артериитлар ҳам муҳим аҳамиятга эга.

Мия томирлари эмболияси ҳам мия инфарктига олиб бориши мумкин. Бунда қуйидагилар эмболия манбалари бўла олади: 1) юрак бўлмалари ва қоринчаларининг юрак деворига ёпишиб турган тромблари, 2) юрак қопқоқларидаги сўгалсимон тузилма (булар табиатан бактерияларга алоқадор бўлмаслиги мумкин), 3) томирлар системасининг ҳар қандай қисмида, жумладан уйқу артерияси ва вертебробазилар системада ҳосил бўладиган атероматоз детрит. Гемодинамик хусусиятларга кўра, эмболлар мия ўрта артерияси йўлини бекитиб қўйишга жуда мойил бўлади. Эмболлар кичикроқ бўлган маҳалларда мия ўрта артерияси тармоғининг фақат бир қисми окклюзияга учрайди. Жуда майда эмболлар бу артериянинг энг дистал тармоқларига тегиладики, шу нарса миянинг ўрта ва олдинги артерияларидан қон оладиган жойлари ўртасидаги чегарада инфаркт ўчоқлари пайдо бўлишига олиб келади. Бир қанча ҳолларда эмболлар жуда майда қисмларга парчаланиб ёки эриб кетиши мумкин, бунда томирда қон айланиши аслига келиб қолади. Бироқ, томир деворларининг ишемиядан зарарланиши натижасида қон ишемия некрози зонасига сингиб ўтиб, бу ишемияни геморрагик инфарктга айлантириб қўяди. Бундай ҳолларда геморрагик инфарктни мияга қон қуйилишидан ажратиш қийин бўлади.

Инфарктнинг сабабидан қатъий назар, унинг динамикаси бир зайлда ўтаверади. Ишемик некрозда кўринарли анатомик ўзгаришлар томирлар окклюзиясидан 6—12 соат ўтганидан кейингина пайдо бўлади. Бирмунча эртароқ муддатларда зарарланган жойнинг оқариб тургани ва бир қадар юмшаб қолгани кўзга ташланади, холос. Кулранг модда структураси айниб, билинмайдиган бўлиб қолади. 48—72 соатдан кейин ишемик некроз зонаси аниқ-равшан билинадиган бўлади. Ана шундай некроз ўрнида зич глиал тўқима билан ўралган кисталар ҳосил бўлади. Миянинг юмшоқ пардаси ҳам зарарланган маҳалларда бу парда киста девори бўлиб қолиши мумкин.

Микроскопда аниқласа бўладиган ўзгаришлар 6—12 соатдан кейин кўзга ташланади. Бунда нерв ҳужайраларининг бўртиб, цитоплазма ва ядро хроматинининг тузилиши бошқача бўлиб қолгани



маълум бўлади. Кейинчалик бир талай нейронлар пикнотик ўзгаришларга учрайди. Аксонларнинг бўлаклари ажралиб, миелин пардаларнинг жойи ўзгариб қолгани ҳам кузатилади. 48 соатдан кейин ишемия зонасида нейтрофиллар пайдо бўлади, булар 72 соатдан кейин макрофаглар билан алмашинади, бу макрофаглар томирлар атрофидан жой олади. Шу вақтда макрофаглар сони ортиб, икки ҳафтадан кейин энг кўп миқдорга етади, сўнгра улар йўқола бошлайди, лекин бир неча йилдан кейин ҳам эски чандиқ интерстицийида макрофагларни топиш мумкин. Инфаркт зонаси атрофидаги астроцитлар сони айниқса икки ҳафтадан кейин кўпайиб боради. Кейинчалик улар глиал чандиқ ва киста деворини ҳосил қилишда иштирок этади.

Майда инфарктлар оқибатида диаметри 15 мм гача борадиган лакуналар ҳосил бўлиши мумкин. Булар кўпинча мия ярим шарларининг оқ моддасида, базал ганглияларда, оралиқ мия ва ички капсулада ҳосил бўлади. Лакуналарнинг юзага келиши кўпинча умумий артерия гипертензиясига, чуқур артериолалар окклюзиясига ёки эмболлар борлигига боғлиқ бўлиши мумкин. Баъзи лакуналарда пигментли макрофаглар топилади.

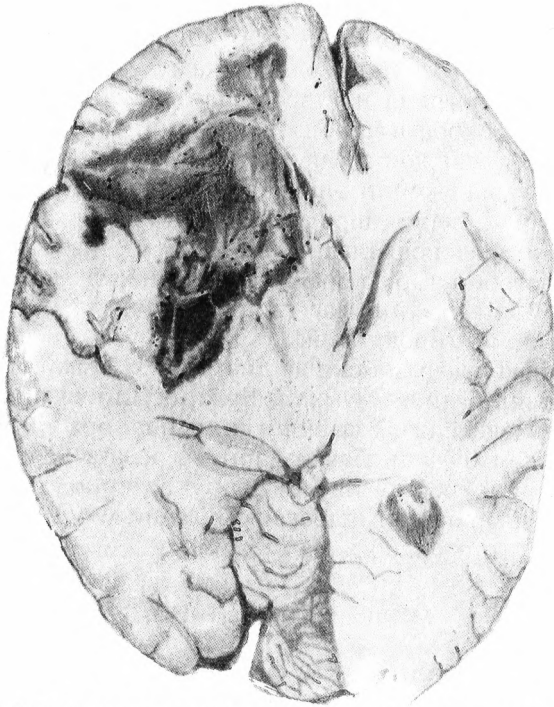
### **МИЯГА ҚОН ҚУЙИЛИШИ**

Қандай бўлмасин бирор травма бўлмасдан туриб, мияга ўз-ўзида қон қуйилиб қолишининг уч тури тафовут қилинади: *мия тўқимасига қон қуйилиши, субарахноидал бўшлиққа қон қуйилиши, араши тарзда қон қуйилиши.*

### **МИЯ ТЎҚИМАСИГА ҚОН ҚУЙИЛИШИ**

Мия тўқимасига қон қуйилиши (паренхиматоз қон қуйилиши) кўпинча майда артериялардан бири ёрилиб кетганида кузатилади, бундай ҳодиса, одатда, гипертензия маҳалида учрайди. Қон қуйилиши, одатда, аневризма борлигига боғлиқ, деб ҳисобланади, шундай аневризма ёрилиб кетганида қон тўғридан-тўғри мия тўқимасига қуйилади.

Аневризмалар аксари базал ганглияларда, Варолий кўприги ва мияча ярим шарларида ҳосил бўлади, чунки гипертония касаллигида мия шу бўлимларининг томирлари ҳаммадан кўра оғирроқ ўзгаришларга учрайди. Аневризмалар мия ярим шарларининг оқ моддасида камроқ ҳосил бўлади. Аневризмалар артериола ва майда артериялар деворларида альтератив ўзгаришлар (плазматик ҳужайралар инфильтрацияси, некроз) билан бирга давом этиб борадиган ва эластик мембраналар ёрилишига олиб келадиган гипертония кризларидан кейин ҳосил бўлади. Бундай аневризма ёрилганида гематома юзага келади. Гематома мия тўқимасини емир-



96- расм. Мия чап яримшарига қон қуйилиб, мия тўқимасининг емирилиши.

майди-ю, лекин унинг структура элементларини суриб қўяди. Шунинг учун бемор омон қолиб, гематома сўрилиб кетадиган бўлса, зарарланган мия қисмининг функцияси тўла-тўқис тикланиб аслига келиши мумкин. Қон қуйилишининг мия қоринчаларига ҳам қон ўтишига олиб келган хиллари анча оғир бўлади, улар ўлим билан тугайди. Мияга қон қуйилиши оқибатида глиомезодермал чандиқ ёки кисталар ҳосил бўлиши мумкин. Мияга қон қуйилганида гематомадан ташқари мия тўқимасида геморрагик инфилтрат ҳам юзага келиши мумкин, кўрув дўмбоқларида кўпинча шундай ҳодиса кузатилади.

**Патологик анатомияси.** Мияга қон қуйилган жойнинг ҳажми катталашиб, пушталари яссиланиб қолади ва миянинг ўрта қисми қон қуйилган жойнинг қарама-қарши томонига қараб тортилади (96-расм). Қон мия қоринчаларига ҳам ёриб ўтган маҳалларда субарахноидал бўшлиқда, шунингдек Мажанди ва Лушке тешиклари атрофида ҳам қон лахталари топилиши мумкин. Қон қуйилган жой кесиб кўрилганида шу жой атрофида қон лахталари топилади. Миянинг ён қоринчалари уларда қон лахталари тўпланиб қолганлиги

ҳисобига чўзилиб кетади. Агар бундай лахталар қоринчаларнинг фақат биттасида бўлса, унинг қарама-қарши томонидаги қоринча ясси тортиб туради. Агар Сильвий йўли ёки Монро тешиги тиқилиб қолган бўлса, гидроцефалия бошланиши мумкин.

Геморрагияларнинг сўрилиши макрофаглар пайдо бўла бошлаган вақтдан бошланади ва бир неча ой давом этиши мумкин. Бунда қон лахталари йўқолиб, глиоз зонаси билан ўралиб турган тирқишсимон камгак ҳосил бўлади. Бу камгакда талайгина гемосидерин ўтган макрофаглар топилади.

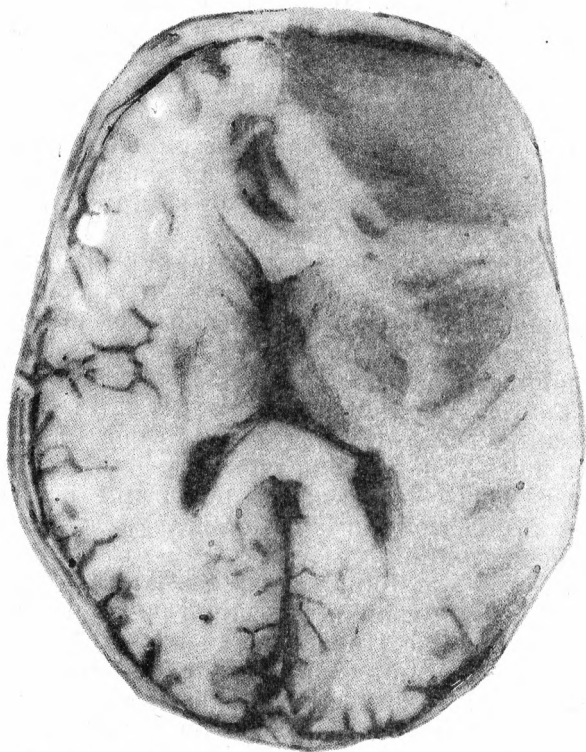
Миясига қон қуйилган касалларнинг 80 фоизи анамнезида гипертензия бўлганлигини айтади. Бундан ташқари, мия бошқа қисмларининг томирларида ҳам артериолалар склерози кўринишидаги ўзгаришлар — артериолалар деворининг қалин тортиб, гиалинлашганидан иборат ўзгаришлар топилади, бундай ўзгаришлар мия ярим шарларининг оқ моддасида айниқса аниқ-равшан кўзга ташланади. Базал ганглияларда кўпгина ҳолларда артериялар деворининг қалинлашгани, ўчоқ тарзидаги атеросклероз борлиги, Вирхов-Робен камгакларининг кўпайиб кетгани ва периваскуляр глиоз бошлангани кузатилади. Сезиларли атеросклероз ҳам топилиши мумкин.

Геморрагик инсультнинг **клиник аломатлари** жараённинг олган жойига боғлиқ. Чунончи, калланинг орқа қисми ва миёча гематомасида қусиш бошланиб, даво қилингани билан қайтмайди, мия олдинги артериясининг ҳавзасига қон қуйилганида қўл-оёқларда спастик фалаж бошланади. Лекин қаерга қон қуйилганидан қатъий назар, беморларда калла ички босимининг ортиб кетганига хос белгилар пайдо бўлади, кома бошланиши мумкин.

### СУБАРАХНОИДАЛ БЎШЛИҚҚА ҚОН ҚУЙИЛИШИ

Субарахноидал бўшлыққа қон қуйилиши (97-расм) ё аневризма ёрилиб кетганида, ёки артерия ҳамда веналарда ривожланиш нуқсонлари бўлган маҳалларда кузатилади, лекин бундай ҳодиса жуда камдан-кам учрайди.

*Аневризмалар туғма, атеросклеротик ва микотик аневризмаларга бўлинади.* Туғма аневризмаларнинг ҳаммадан кўп учрайдиган жойи мия артериялари бифуркацияси соҳасидир (98-расм). Аксари улар: 1) уйқу артерияси билан бириктирувчи орқа артериянинг туташуви жойида, 2) олдинги бириктирувчи артериянинг олдинги церебрал артериялар билан туташуви соҳасида, 3) мия ўрта артериясининг Сильвий эгатидаги бифуркацияси соҳасида учрайди. Туғма аневризмалар 20—30 фоиз ҳолларда бир нечтадан, кўп бўлади. Базиляр артерия мия иккита орқа артериясига бўлиндиган жойида пайдо бўлган аневризмаларнинг ёрилиши бирмунча кам учраса, туғма аневризмаларнинг ёрилиши анча кўп учрайди. Бундай аневризмалар туғма деб аталса-да, бола туғилган маҳалда



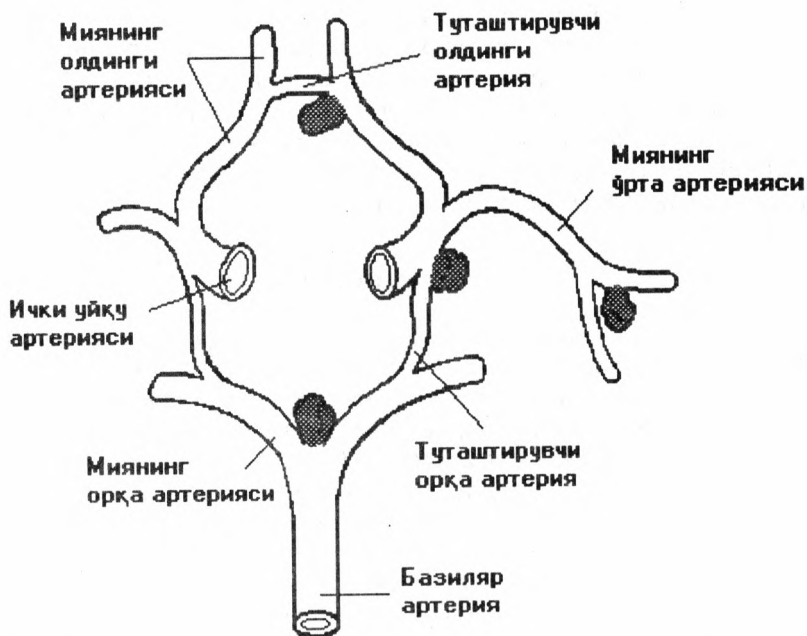
97- расм. Субарахноидал қон қуйилиши.

улар бўлмайди ва артерия деворининг бифуркация соҳасидаги ўрта қавати заифлашуви туфайли пайдо бўлади. Бунда артерия девори дўмбайиб чиқиб, фиброз тўқимадан иборат юпқа деворли тузилма ҳосил бўлади. Бу тузилмада дегенератив ўзгаришлар ва петрификация бошланиши мумкин. Аневризма деворига қон ва фибрин лахталари қатлам-қатлам бўлиб ўтириб қолиши ҳам мумкин.

Аневризма ёрилиши аксари калла ички босимининг кўтарилиб бориши билан давом этади, калла ички босимининг кўтарилиши, ўз навбатида, субарахноидал бўшлиққа қон қуйилишига сабаб бўлиши мумкин.

Мия артериялари аневризмаси жуда кўп ҳолларда фиброз-мускул дисплазияси, буйрак поликистози, бош мия артериялари ва веналарининг ривожланиш нуқсонлари билан бирга қўшилган бўлади. Аневризма аста-секин катталашиб боради ва диаметри 10 мм ларга етган маҳалларда, одатда, ёрилиб кетади.

Аневризманинг ёрилиши, **клиник жиҳатдан** олганда, энса соҳасида тўсатдан оғриқ туриб, одамнинг бирдан ўзидан кетиб қолиши билан таърифланади, лекин бунда бир неча дақиқадан кейин



98- расм. Виллизий доираси томирларининг туғма аневризмалари кўпинча ана шу жойларда бўлади (Robbins S., 1992).

одам ҳушига келиши ҳам мумкин.

Субарахноидал бўшлиққа қон қуйилишининг асорати тариқасида мия инфаркти, гидроцефалия, мия чурраси бошланиши ва мия стволига қон қуйилиши мумкин. Беморларда томирлар спазми ҳам бошланади, бундай спазмга тромбоцитлар ва эритроцитлар емирилишидан (лизисидан) юзага келадиган маҳсулотлар сабаб бўлади, деб ҳисобланади.

## ИНФЕКЦИОН КАСАЛЛИКЛАР

Нерв системаси ҳар хил касаллик қўзғатувчиларига, жумладан бактериялар, замбуруғлар, вируслар, паразитларга ҳаддан ташқари сезгир бўлади. Унда рўй берадиган инфекциян жараёнлар касаллик қўзғатувчисининг қаерда жойлашганига қараб, жуда хилма-хил бўлади. Лекин уларнинг ҳаммасини иккита асосий гуруҳга ажратиш мумкин: 1) юмшоқ мия пардалари ва орқа мия суюқлиги инфекциялари (менингит), 2) мия тўқимасида бошланган инфекциян касалликлар (энцефалит).

Касаллик қўзғатувчилари мияга ҳар хил йўл билан — гематоген йўл билан, мия травмалари маҳалида ва орқа мия суюқлиги

орқали ўтади. Бир қанча инфектлар, масалан, оддий герпес ва қутириш касаллиги вируслари аввал периферик нерв системасида кўпайиб олиб, шу ердан мияга ёки сезувчи ганглияларга ўтади.

Сўргичсимон ўсимта, пешона синуси ва ички қулоқда бошланган яллиғланиш жараёнлари мияга инфекция ўтиб, менингит, энцефалит бошланиб кетишига сабаб бўлиши мумкин (инфекциянинг контакт йўл билан ўтиши).

## МЕНИНГИТ

*Менингит — бош ва орқа мия пардаларининг яллиғланишидир. Юмшоқ ва ўргимчак инисимон мия пардаларининг яллиғланиши лептоменингит, ўргимчак инисимон парданин яллиғланиши арахноидит ва мия қаттиқ пардасининг яллиғланиши пахименингит деб аталади. Бироқ, «менингит» дейилганида амалда лептоменингитни тушунилади. Бунда субарахноидал бўшлиқдаги орқа мия суюқлигига ҳам инфекция ўтган бўлади.*

*Этиологиясига кўра: бактериял, вирусли менингит, замбуруғлар ва содда жониворлар қўзғатадиган менингит тафовут қилинади. Бактериял менингит ўз навбатида йирингли менингит (менингококк, пневмококк, стрептококк, стафилококк ва бошқа бактериялар қўзғатадиган менингит) ва сероз менингитга (сил, захм, микоплазма, лептоспирозга алоқадор менингитга) бўлинади. Вирусли менингитга қуйидагилар киради: 1) хавфсиз ўткир лимфоцитар менингит; 2) эпидемик паротит вирусли қўзғатадиган менингит; 3) энтеровируслар қўзғатадиган менингит; 4) герпес ва 5) грипп вируслари қўзғатадиган менингит. Бластомикоз, кокцидиоидоз, токсоплазмоз, кандидоз менингит ва амёбали менингит анча кам учрайди.*

*Авж олиб бориши ва ўтишига қараб, яшиндек тез, ўткир, ярим ўткир ва сурункали менингитлар тафовут қилинади. Ярим ўткир ва сурункали менингитларда касаллик мия тўқимасига ҳам ўтиб, менингоэнцефалит бошланиши мумкин. Асосий локализациясига қараб менингитлар базал, конвекситал, мезодиэнцефал, спинал хилларга бўлинади.*

*Врачнинг амалий фаолиятида менингитнинг учта асосий тури ҳаммадан кўп аҳамиятга эга: табиатан бактерияларга алоқадор ўткир йирингли менингит, табиатан вирусларга алоқадор ўткир лимфоцитар менингит, табиатан бактериялар ёки замбуруғларга алоқадор бўла оладиган сурункали менингит. Сурункали менингит этиологиясида амёбалар ҳам муҳим ўрин эгаллайди.*

## ЙИРИНГЛИ МЕНИНГИТ

Юмшоқ мия пардаларининг йирингли яллиғланишига ҳар хил патоген микроблар сабаб бўлиши мумкин, лекин кўпинча йирингли менингитга айниқса, чақалоқларда ичак таёқча, ёш гўдаклар билан болаларда гемоглобинофил таёқча, ўсмирлар ва ёш одамларда менингококк, ёши қайтган кишиларда пневмококк сабаб бўлади.

Касалликнинг ўткир даврида бош ва орқа мия шишиб, қонга тўлиб туради, субарахноидал бўшлиқда экссудат пайдо бўлади. Гемоглобинофил таёқча қўзгатган менингитда мия асосида, пневмококкли менингитда эса миянинг қавариқ юзасида узунасига кетган синус бўйлаб экссудат бўлади. Йирингли экссудат томирлар атрофида ҳам бўлиши мумкин. Йирингли экссудат тўпланган жойдан ташқаридаги юмшоқ мия пардалари қонга тўлиб туради ва тиниқлигини йўқотган бўлади. Яллиғланиш жараёни мия қоринчаларининг эпендима қопламига ўтиб, вентрикулитга сабаб бўлиши мумкин.

Микроскоп билан текшириб кўрилганида субарахноидал бўшлиқда бир талай нейтрофиллар ва фибриндан ташкил топган экссудат борлиги кўзга ташланади. Менингитнинг оғир хилларида субарахноидал бўшлиқ бошидан-охиригача полиморфонуклеарлар билан тўлиб туради. Ўртача оғирликдаги лептоменингитда нейтрофиллар асосан томирлар атрофида бўлади. Касалликнинг яшиндек тез хилида яллиғланишга характерли хужайралар юмшоқ мия пардаси веналарининг деворларига инфилтратлаиб ўтади. Бунда васкулит ҳам бошланиб, веналар тикилиб қолади ва бош мия пўстлоғи ҳамда унинг остидаги оқ моддада геморрагик инфаркт бошланади.

Менингитга хос **касаллик аломатлари** бош оғриғи, қайт қилиш, умумий гипертензия, ёруғликка қарай олмаслик, энса мускуллари ригидлиги, эс-хушнинг кирарли-чиқарли бўлиб қолишидир. Орқа мия суюқлигининг босими кўтарилиб, нейтрофил плеоцитоз кучайиб боради, орқа мия суюқлигида оқсил кўпайиб, қанд миқдори камаяди. Менингитнинг яшиндек тез ўтадиган хилида орқа мия суюқлигидан тайёрланган суртмаларда бактериялар топилши мумкин. Йирингли яллиғланиш жараёни сўниб борган сайин юмшоқ мия пардаси билан мия ўртасида фибриноз битишмалар пайдо бўлиб боради, шунга кўра мия стволи атрофида субарахноидал бўшлиқ битиб кетади. Бу — Мажанди ва Лушке тешиклари битиб қолиб, кейинчалик ўлимга олиб борадиган гидроцефалия бошланишига олиб келади.

## ЛИМФОЦИТАР МЕНИНГИТ

Лимфоцитар менингит қўзғатувчиси Коксаки, Эпштейн-Барр, оддий герпес вирусларидир. Клиник симптоматикаси бактериал менингитга ўхшаб кетади, лекин баъзи фарқлари ҳам бор. Биринчидан, яшиндай тез ўтадиган хиллари кузатилмайди. Орқа мия суюқлигида лимфоцитар плеоцитоз топилади, бу суюқликда оқсил миқдори кўпайган, қанд миқдори нормага яқин бўлади. Вирусли менингит бирмунча енгил ўтади ва ҳаётга таҳдид соладиган асоратлар бермайди, шунинг учун бу менингит бир қадар хавфсиз бўлиб ҳисобланади.

## СУРУНКАЛИ МЕНИНГИТ

Сурункали менингит қўзғатувчиси кўпинча сил микобактерия-сидир, бунда силга алоқадор менингит бошланиб, желатиноз ва фибриноз экссудат пайдо бўлади. Бундан ташқари, сурункали менингитга захм қўзғатувчиси (оқиш трепонема), бруцеллез қўзғатувчиси (бруцелла) ва замбуруғлар (кокцидиялар, кандиди) сабаб бўлиши мумкин.

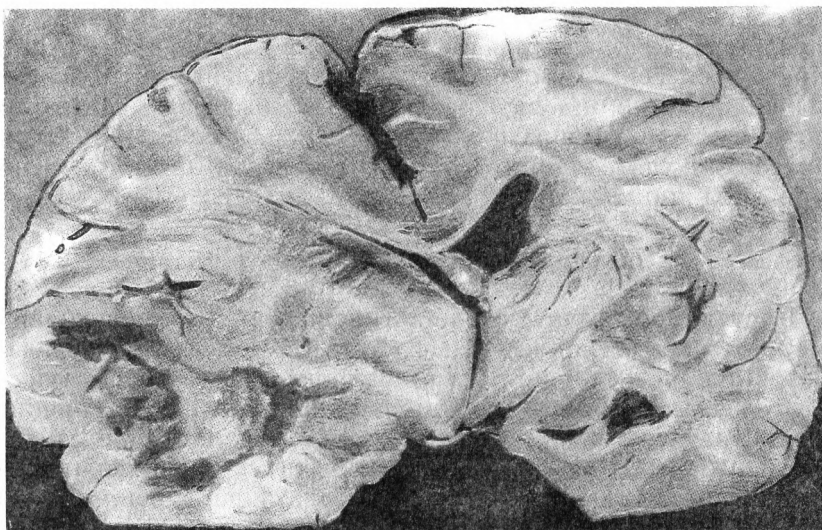
## ЭНЦЕФАЛИТЛАР

*Энцефалитлар — бош миянинг турли сабабларга алоқадор бўлган яллиғланиш касалликларидир.* Вируслар, бактериялар, замбуруғлар, шунингдек содда жониворлар, гижжалар, риккетсиялар энцефалит қўзғатувчилари бўлиши мумкин. Мия тўқимасида рўй берадиган структура ўзгаришларининг табиати қўзғатувчининг турига боғлиқ бўлади. Чунончи, бактериал инфекцияда кўпинча ўчоқ тарзидаги ўткир жараён бошланиб, мия тўқимаси некрозга учрайди ва *абсцесс пайдо бўлади.* Миянинг специфик инфекциялари гранулематоз реакция билан бирга давом этиб боради. Масалан, захмда гуммалар, силга алоқадор энцефалитда туберкулёмалар пайдо бўлади. *Вирусли энцефалитлар* кўпроқ учрайди.

## МИЯ АБСЦЕССИ

Мия абсцесси ҳар хил сабабларга кўра юзага келади. Абсцесс кўпинча отоген бўлади ва аксари мастоидитлар маҳалида бошланади. Бундан ташқари, мия шикастланганида, шунингдек ўпка, юрак, суякларда йирингли яллиғланиш ўчоғи бор маҳалларда инфекция мияга ҳам ўтиши мумкин. Мия абсцессларининг микрофлораси ниҳоят даражада ҳар хил. Лекин аксари бу микрофлора стрептококклар ва стафилококклардан иборат бўлади. Мастоидит-





99- расм. Чакка бўлагидаги миянинг отоген абсцесси.

га алоқадор иккиламчи абсцесслар мияча ярим шарларидан ёки миянинг чакка бўлагидан жой олади (99-расм).

Метастатик абсцесслар бир қанча бўлиб, мия пўстлоғининг оқ моддаси билан кулранг моддаси чегарасидан жой олади. Абсцесслар марказида инфекцияланган эмболни топиш мумкин. Микроорганизмлар инвазиясида аввал целлюлит бошланади, сўнгра микроорганизмлар тўпланиб бориб, мия тўқимасида ўчоқли некроз пайдо бўлади. Юмшоқ мия пардасида пайдо бўладиган битишмалар микроорганизмларнинг субарахноидал бўшлиққа ўтишига тўсқинлик қилади.

Мия абсцесси фиброз капсула билан ўралган бўлиб, атрофдаги тўқималарни емириб боради ва босиб кўяди. Бунда қон томирлари иштирокида пайдо бўладиган фибробластлар коллаген синтезлайди. Қон томирлари гиперплазияга учраб, сони ҳам кўпайиб боради. Абсцесс атрофидаги миянинг шишуви пролиферацияланаётган ана шу томирларга боғлиқ. Фиброз капсула атрофида глиоз пайдо бўлади. Орқа мия суюқлигининг босими ортиб, унинг таркибида оқ қон таначалари сони ва оқсил миқдори кўпаяди. Қанд миқдори норма доирасида қолаверади. Абсцесснинг мия қоринчаларига ёки субарахноидал бўшлиққа ёриб чиқадиган ҳолларини айтмаганда, орқа мия суюқлигида микроорганизмлар одатда топилмайди.

**Клиник жиҳатдан** мия абсцессида калла ички босими кўтарилиб, миянинг қайси қисми зарарланганига қараб ҳар хил симпто-

матика пайдо бўлади. Абсцесс бош мия тўқимасида бўлган маҳалларда гемипарезлар бошланиб, беморни талваса тутиб туради. Мияча абсцессиди мувозанатни сақлаш қобилияти айнайди. Қалла ички босимининг кўтарилиб кетиши ва мия чурраси пайдо бўлиши беморларни ўлимга олиб бориши мумкин. Абсцесснинг ёрилиши вентрикулит, менингит, синус тромбозига, шунингдек миянинг анча шишиб кетишига сабаб бўлади.

### **БОШ МИЯНИНГ ВИРУСЛИ ИНФЕКЦИЯЛАРИ**

Вирусли энцефалитлар этиологиясига қараб, *бирламчи* (эпидемик, канадан юқадиган) энцефалитлар ва миядан ташқаридаги инфекция ўчоғидан вирус ўтганида бошланадиган *иккиламчи энцефалитларга* бўлинади. Бош мия ўткир вирусли инфекциянинг энг характерли микроскопик белгиси лимфоцитлар, плазматик ҳужайралар, макрофаглардан иборат периваскуляр инфильтрация пайдо бўлиши, глиал тугунчалар юзага келиши ва нейронофагия бошланиши (айрим нейронларнинг некрозга учраб, глиа томонидан фагоцитозланиши)дир. Ядролар ичида ёки цитоплазма ичида таначалар пайдо бўлиши ҳам вирусли энцефалитнинг муҳим хусусиятлари жумласига кириди. Масалан, қутуриш касаллигида Бабеш-Негри таначаларининг топилиши диагностик жиҳатдан муҳим белги саналади.

Вирусли нейроинфекциянинг муҳим хусусияти бир қанча вирусларнинг троплигидир. Масалан, полиомиелит вируси бурунҳалқум шиллиқ пардаси орқали организмга ўтиб, орқа мия олдинги шохларидаги ҳаракатлантирувчи нейронларни зарарлайди. Зўрайиб борадиган мультифокал лейкоэнцефалопатия вируси аввало олигодендроглиоцитларни зарарласа, қутуриш вируси нейронларни шикастлайди. Оддий герпес вируси, гарчи барча типдаги нейронларни зарарласа-да, лекин асосан миянинг чакка бўлагидаги нейронлар альтерациясига сабаб бўлади.

Миянинг вирусли инфекциясига касаллик яширин даврининг узоқ давом этиши характерлидир, шу давр мобайнида вируслар нерв ҳужайраларига бемалол жойлашиб олиб, неча ой ва йиллардан кейин қайтадан жонланиб, фаол ҳолга ўтиши мумкин. Баъзи вируслар нерв системасига ўтмай, фақат перивеноз энцефалит ёки полиневритни келтириб чиқариши мумкин. Она қорнида юқадиган инфекция, айниқса қизилча, ҳомила нерв системаси ривожланишида туғма нуқсонлар юзага келишига сабаб бўлиши мумкин.

Вирусли нейроинфекцияларнинг ҳаммасини *клиник ўтишига қараб*, иккита асосий гуруҳга ажратса бўлади: 1) *ўткир вирусли инфекциялар* ва 2) *секинлик билан ўтадиган вирусли касалликлар*.

## **Ўткир вирусли инфекциялар**

Нерв системасининг ўткир вирусли инфекциялари ўзининг клиник ва келтириб чиқарадиган структура ўзгаришлари жиҳатидан жуда ҳар хилдир. Улар оддий герпес вируси қўзғатадиган некрозловчи ўткир панэнцефалит кўринишида (бундай ҳодиса чақалоқларда кузатилади) ёки фақат махсус нейронлар (масалан, полиомиелитда мотонейронлар) альтерацияси кўринишида намоён бўлиши мумкин.

Арбовируслар қўзғатадиган энцефалит жараённинг анча тарқалиб, панэнцефалит бошланиши билан таърифланадики, бунда қандай бўлмасин бирор ўчоққа тегишли симптомлар пайдо бўлмасдан, балки периваскуляр моноклеар реакция кузатилади ва орқа мия суюқлигида ўртача плеоцитоз кўзга ташланади. Бу касаллик деярли 80 фоиз ҳолларда беморларнинг ўлимига сабаб бўлади. Энцефалитнинг бу хилида юмшоқ мия пардаси ҳам зарарланади (менингоэнцефалит бошланади).

**Патологик анатомияси.** Менингоэнцефалит яллиғланишга алоқадор периваскуляр инфильтрация бошланиб, бир қанча некроз ўчоқлари пайдо бўлиши ва баъзи нейронларнинг ҳалок бўлиб, нейронофагия ҳодисасига учраши билан таърифланади. Ифодаланган энцефалитда томирлар девори некрозга учраб, васкулит манзараси кузатилади. Бир қанча ҳолларда асосан катта ярим шарлар пўстлоғи зарарланса, бошқа ҳолларда базал ганглиялар зарарланади. Касалликнинг дастлабки даврида мия тўқимаси ва орқа мия суюқлигида полиморф ядроли лейкоцитлар топилади. Кейинчалик бориб уларнинг ўрнига моноклеарлар пайдо бўлади. Орқа мия суюқлигидаги қанд миқдори, унда фақат полиморф ядроли лейкоцитлар топиладиган маҳалда ҳам камаймайди.

Қизамиқ, қизилча, сувчечак сингари бир қанча вирусли инфекциялар асорати тариқасида ҳам энцефалит бошланиши мумкин. Бунда яллиғланишга алоқадор хужайралардан иборат периваскуляр инфильтрат билан характерландиган менингоэнцефалитлар топилади.

Паротит вируси ва Эпштейн-Барр вируси юққан маҳалларда бирламчи нейротроп инфекция бошланади, бунда орқа мия суюқлигида шу вирусларни топиш мумкин бўлади. Оддий герпес вируси қўзғатган энцефалитнинг типик ҳолларида мия чакка бўлагининг пастки ва медиал соҳаси ҳамда пешона бўлагининг орбитал пушталари зарарланади. Бунда геморрагик некроз ўчоқлари ва моноклеарлардан иборат периваскуляр инфильтрация топилади. Нейронлар ҳамда глиа хужайраларида ядро ичи киритмалари кўзга ташланади. Вирусли энцефалит ҳар қандай ёшдаги одамларда учраши мумкин, лекин болалар ва ёшларда кўпроқ кузатилади. Аксари ўлим билан тугайди, бемор омон қоладиган бўлса ҳам унда

деменция бошланиб, хотира бузилади. Соғайиш ҳодисаси камдан-кам кузатилади.

Энцефалитнинг ҳозир баён этилган хилини *некрозловчи ўткир энцефалит* деб ҳам юритилади. Оддий герпес вируси вирусли менингитга, чақалоқларда учрайдиган ва жуда оғир ўтиши билан ажралиб турадиган тарқоқ энцефалитга ҳам сабаб бўлади.

Одамда иммунитет танқислиги синдроми (ОИТС)ни келтириб чиқарувчи вируслар туфайли бошланадиган энцефалитларни алоҳида кўрсатиб ўтиш керак. Бу вирус тўғридан-тўғри менингит, миелопатияга ва деменция билан ўтадиган ярим ўткир энцефалопатияга сабаб бўлади. Бундан ташқари, ОИТС да оппортунистик мия инфекцияси, жумладан цитомегаловирус токсоплазмози, мия сили ҳам кузатилади.

### ***Секинлик билан ўтадиган вирусли инфекция***

Бу касалликлар яширин даври узоқ давом этиши билан ажралиб туради. Вирусли инфекцияларнинг бу гуруҳи йккита кенжа гуруҳга бўлинади: 1) *секинлик билан ўтадиган вирусли касалликлар* ва 2) *қўзғатувчиси номаълум бўлган энцефалопатиялар*.

Биринчи кенжа гуруҳга мансуб вирусли энцефалитлардан *склерозловчи ярим ўткир панэнцефалит* ва *зўрайиб борадиган мультифокал лейкоэнцефалопатия* кўпроқ аҳамиятга эга.

**Склерозловчи ярим ўткир энцефалит** асосан болаларда, гоҳо ўсмирлар ва ёшларда кузатилади. Қизамиқдан кейин, камдан-кам ҳолларда қизамиққа қарши эмлашдан кейин бошланади, беихтиёр ҳаракатлар пайдо бўлиши билан таърифланади ва зўрайиб, ўлимга олиб боради. Оқибати ёмон. Анатомик жиҳатдан олганда бош мия одатдаги тузилишда ёки нормадан кўра бир оз зичлашган бўлади, баъзан деструкцияга учраган жойларни топиш мумкин. Микроскоп билан текширилганда ҳамма ҳолларда ҳам ўчоқлар тарзида жойлашган ва моноклеар ҳужайралардан ташкил топган периваскуляр инфильтрация кўзга ташланади, нейронлар ҳамда олигодендроглиоцитларда ядросининг ичида ёки цитоплазмасининг ичида жойлашган таначалар бўлади. Сезиларли нейронофагия бўлиши ва нейронларнинг йўқолиб кетиши характерлидир. Нейронлар йўқолиб кетган жойда зич фибрилляр глиоз кўзга ташланади. Киритмалар субмикроскопик тузилиши жиҳатидан қизамиқ вирусларига ўхшаб кетади.

**Зўрайиб борадиган мультифокал лейкоэнцефалопатия** олигодендроглиоцитларнинг инфекцияланишига боғлиқ, бунинг натижасида демиелинизация жараёни бошланади. Лейкоэнцефалопатия кўпгина ҳолларда қон яратувчи тўқима ўсмалари билан бирга давом этади, иммуносупрессив терапия пайтларида, иммунитет етишмайдиган ҳолатларда, жумладан ОИТС, сил, саркоидоз, рев-

матоид артрит маҳалларида тез бошланади. Зўрайиб борадиган мультифокал лейкоэнцефалопатия кўпинча шу касалликлардан кейин бошланади. Бу энцефалопатия асосан ўрта яшар одамларда кузатилади, лекин болаларда ҳам бўлиши мумкин. Унинг клиник кўринишлари жуда ҳар хил, лекин табиатан нерв системасидаги ўчоқларга боғлиқ бўлади. Оқ моддада топиладиган касаллик ўчоқларининг четлари нотекис бўлиб, улар ичига тортиб туради, ярим тиниқ бўлади, кулрангнамо тусли ва юмшоқ бўлиши билан ажралиб туради.

Микроскоп билан текшириб кўрилганида миелин йўқолиб кетган ва ҳар хил катталиқда бўладиган бир талай ўчоқлар топилади. Миелин йўқолган майда-майда фокуслар билан бир қаторда мианинг бутун бўлагига ўтиб кетган йирик фокуслар ҳам учрайди. Жараёнга бош мия, мия стволи, мияча, гоҳо орқа мия стволи ҳам кўшилиши мумкин. Олигодендроглиозитларда рўй берадиган ўзгаришлар жуда характерли бўлиб, диагностик жиҳатдан муҳим ҳисобланади: 1) олигодендроглиозит ядролари кескин катталашиб, сферик шаклга кириб қолади, 2) уларда бинафша ранг ёки алоҳида-алоҳида бўлиб турган гомоген эозинофил доғлар кўринишидаги таначалар топилади, 3) ғалати шаклли улкан астроцитлар пайдо бўлиши характерлидир, уларнинг ядролари гиперхром ва нотўғри шаклда бўлади. Шу улкан астроцитлар орасида фибрилляр астроцитлар ҳам тарқоқ ҳолда учрайди. Зўрайиб борадиган мультифокал лейкоэнцефало патиянинг кўзгатувчиси Paravirüs J. С дир. Ядролар ичида топиладиган киритмалар ўзининг субмикроскопик тузилиши жиҳатидан мана шу вирус заррачаларига ўхшаб кетади.

**Клиник аломатлари** ҳар хил, лекин табиатан ўчоқли тарзда бўлади.

## **НЕРВ СИСТЕМАСИНING ДЕГЕНЕРАТИВ КАСАЛЛИКЛАРИ**

Нерв системаси дегенератив касалликларининг ҳаммаси, этиологиясидан қатъий назар, иккита асосий хусусият билан таърифланади:

1) улар нейронларнинг битта ёки бундан кўпроқ функционал системаларини (функционал жиҳатдан бирлаштириладиган нейронларни) танлаб зарарлайдиган касалликдир. Айни вақтда бошқа нейрон системалари (гуруҳлари) зарарланмай қолаверади. Масалан, Паркинсон касаллигида стриопаллидар дофаминергик системанинг ўзи дегенерацияга учрайди;

2) нерв системасининг дегенератив касалликлари шу системанинг симметрик равишда тобора кўпроқ зарарланиб бориши билан таърифланади.

Шу билан бирга бу касалликларнинг маълум фарқлари ҳам бор:

уларнинг баъзилари ирсий касаллик бўлса, бошқалари табиатан спорадикдир. Баъзилари хужайралар ичида кўпроқ ўзгаришлар рўй бериши билан характерланади, бошқаларида эса нейронлар атрофияга учраб, сони камайиб боради.

Жараённинг топографиясига қараб дегенератив касалликлар тўрт гуруҳга ажратилади:

1) катта ярим шарлар пўстлоғи зарарланадиган касалликлар — Альцгеймер касаллиги, Пик касаллиги;

2) базал ядролар ва ўрта миянинг зарарланишига алоқадор касалликлар, Гатингтонг касаллиги, идиопатик Паркинсон касаллиги, постэнцефалитик Паркинсон касаллиги ва бошқалар шунга киради;

3) орқа мия билан мияча зарарланадиган касалликлар — Фрейдрих атаксияси, атаксия-телеангиоэктазия;

4) ҳаракатлантирувчи нейронларнинг зарарланишига алоқадор касалликлар — ён томон амиотрофик склерози, Вердниг-Гоффман спинал амиотрофияси, Кугельберг-Веландер синдроми.

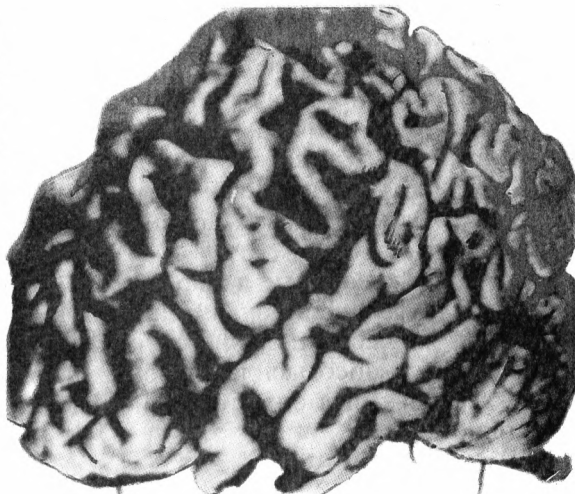
Альцгеймер касаллиги билан Пик касаллигининг асосий клиник симптоми деменциядир. Бироқ, бошқа касалликларда, масалан, цереброваскуляр касаллик, энцефалит, гидроцефалия ва моддалар алмашинувининг бузилишига алоқадор касалликларда ҳам деменция бошланишини эсда тутиш керак.

### АЛЬЦГЕЙМЕР КАСАЛЛИГИ

*Альцгеймер касаллиги бош мия тарқоқ равишида атрофияга учраши натижасида мия пўстлоғига алоқадор олий функцияларнинг айниши ва эс пасайиши — деменция бошланиши билан таърифланади. Касаллик 54—56 яшарлик маҳалда бошланади. Деменция бошланишида хотиранинг тобора кўпроқ бузилиб, фазода мўлжал олишнинг издан чиқиши марказий ўринда туради. Анча эрта муддатларда диққат-эътибор пасайиб, нутқ ҳам бузилади, кўпинча амнестик ва сенсор афазия, шунингдек психопатик ўзгаришлар бошланади.*

Макроскопик текширишда мия пардалари қалинлашиб, мия пушталарининг юпқа тортгани ва эгатларининг кенгайиб кетгани топилади, бу ўзгаришлар миянинг пешона ва чакка бўлақларида айниқса сезиларли бўлади (100-расм). Мия кесиб кўрилганида мия атрофияси муносабати билан мия қоринчаларининг кенгайиб кетгани кўзга ташланади (гидроцефалия). Альцгеймер касаллигининг асосий микроскопик белгилари нейронлар цитоплазмасида чатишиб кетган нейрофибриллалар коптокчаси юзага келиши, қарилка алоқадор пилакчалар бўлиши, нейронларнинг вакуол дегенерацияга учраши ва проксимал дендритларда Хирано таначалари пайдо бўлишидир. Нейронлар цитоплазмасида чатишиб кетган

100- расм. Альцгеймер касаллигида катта ярим шарлар пўстлоғи пуштала-рининг атрофияга учраб, эгатларининг кенгайиши.



нейрофибриллалар коптокчаси пайдо бўлиб, нейронлар ядросини суриб қўяди ёки ўраб туради. Гематоксин ва эозин билан бўялганида улар базофил бўлиб кўринади. Электрон микроскопияда улар диаметри 7—9 нм келадиган бурама филаментлардан иборат бўлади. Бирок, нейрофибриллалар коптокчалари Альцгеймер касаллиги учунгина хос бўлиб ҳисобланмайди, чунки бош миядаги бошқа патологик жараёнлар, масалан, Даун синдромида ҳам учрайди.

*Кексаликка алоқадор, яъни сенил пилакчалар* пресинаптик аксонларнинг кенгайиб кетган, эгри-бугри, экстрацеллюляр учки структураридир. Улар нукул деярли катта ярим шарлар пўстлоғида учрайди. Бу пилакчаларнинг четларида микроглиоцитлар, баъзан астроцитлар ҳам жойлашган бўлади. Кейинчалик бориб бу пилакчаларнинг марказида амилоид пайдо бўлади. Сенил пилакчалар электрон микроскоп билан текшириб кўрилганида аксонларнинг учки томонлари, яъни терминалларида юқорида айтиб ўтилган нейрофибриллалар чигалларига ўхшайдиган бурама филаментлар, шунингдек дегенерацияга учраб, ўзгарган лизосома-лар ва митохондриялар бўлиши аниқланган.

*Вакуолли дегенерация* нейронлар цитоплазмасида таркибида аргирофил доналар бўладиган вакуола-лар пайдо бўлиши билан таърифланади. Бу доналарнинг нимадан пайдо бўлиши, шунингдек проксимал дендритларда шишасимон эозинофил киритмалар кўринишида топиладиган Хирано таначаларининг нимадан пайдо бўлиши ҳам номаълум бўлиб қолмоқда. Ультраструктура доирасида текширилганида бу таначалар мунтазам равишда жойлашган актинли филаментлар кўринишида бўлади. Юқорида айтиб ўтилган структуралар — сенил пилакчалар, Хирано таначалари, шу-

нингдек нейрофибриляр чигаллар миянинг пешона, чакка бўлак-ларарида, аммон шохида, Мейнертнинг базал ядролари (холинергик нейронлари)да топилади.

Нейрофибриляр чигаллар ва сенил пилакчалар нечоғлик кўп бўлса, аксари деменция ҳам шунча кучли бўлади, лекин бу тузилмаларнинг пайдо бўлиш механизми номаълум. Мия пўстлоғи, бодомсимон ядроси ва гиппокампа ацетилхолин, ацетилтрансфераза, ацетилхолинэстераза ферментларининг кам бўлиши аниқланган.

Альцгеймер касаллиги пайдо бўлиши ҳозир в ААР оқсилга боғлиқ, деб ҳисобланади, бу оқсилнинг гени 21-хромосомада жойлашган. Ирсий касалликлари бор кишиларда шу ген мутацияси топилган. 21-хромосомасида трисомия бўлган кишиларда Альцгеймер касаллигининг симптомлари кузатилиши сўнгги йилларда аниқланди.

## ПАРКИНСОНИЗМ

*Паркинсонизм аста-секин зўрайиб борадиган синдром бўлиб, экстрапирамида системаси зарарланиши туфайли мускулар гипертонияси, титроқ гиперкинез ва брадикинезия пайдо бўлиши билан таърифланади.* Этиологиясига қараб: 1) атеросклеротик, 2) постэнцефалитик, 3) посттравматик, 4) токсик (турли дори препаратлари — қўрғошин, марганец ва бошқалардан заҳарланиши натижасида пайдо бўладиган), 5) идиопатик Паркинсон касаллиги тафовут қилинади.

**Идиопатик Паркинсон касаллиги.** Бу касаллик спонтан бошланадиган, зўрайиб борадиган касалликлар жумласига киради ва 50-80 яшар одамларда кузатилади. Паркинсон касаллигининг асосида экстрапирамидал ва вегетатив марказий нерв системасига кирадиган тузилмалар нейронларининг зарарланиши ётади. Substantia nigra ва ясмиқсимон ядро оқиш шарининг пигменти йўқолиб кетганлиги кўзга ташланади. Микроскоп билан текшириб кўрилганида меланин пигменти бўладиган нейронларнинг йўқолиб кетгани кузатилади. Сақланиб қолган нейронлар цитоплазмасида думалоқ ёки чўзиқ шаклдаги эозинофил киритмалар учрайди. Зич бўладиган ўзагининг атрофида оч тусли ҳошияси кўзга ташланади. Субмикроскопик жиҳатдан олганда бу киритмалар марказда зич жойлашган филаментлардан иборат бўлади. Оч тусли ҳошия атрофида улар бўлмайди. Дегенератив ўзгаришлар ўрта миядаги оқиш шар ва қора модданинг дофаминергик нейронларида кўзга ташланади. Бунда шу нейронларнинг аксонлари, синапслари ҳам зарарланади. Натижада шу тузилмаларда дофамин миқдори камайиб кетади.



Паркинсон касаллиги учун ҳаракатларнинг ригидлиги, титроқ бўлиши характерлидир. Бунда дофамин нечоғлик кўп етишмайдиган бўлса, шу синдромлар ҳам шунчалик кўп ифодаланган бўлади.

## ЁН ТОМОН АМИОТРОФИК СКЛЕРОЗИ

*Ён томон амиотрофик склерози нерв системасининг органик касаллиги бўлиб, унинг асосида катта ярим шарлар пўстлоғи (ҳаракат зонаси)даги улкан пирамидасимон ҳужайралар, бош мия нервлари ядролари, орқа мия олдинги ва ён шохлари нейронларининг зарарланиши ётади.* Демак, бу касалликда пирамида йўллари, жумладан ҳаракатлантирувчи анализаторнинг марказий ва периферик учларидаги нейронлар зарарланади.

Клиник симптоматикасининг табиатига қараб бу касалликнинг тўртта асосий шакли тафовут қилинади. *Биринчи шакли — амиотрофик латерал склерозда* орқа мия мотонейронлари, шунингдек катта ярим шарлар пўстлоғининг ҳаракатлантирувчи нейронлари зарарланиб, қўл-оёқ мускуллари атрофия ва парезга учрайди, рефлекслар кучайиб кетади (Бабинский рефлeksi мусбат бўлиб қолади ва гиперрефлексия бўлади). *Иккинчи шакли — зўрайиб борадиган бульбар склероз —* бош мия нервлари ядроларининг зарарланиши билан таърифланади, бу нарса ютиш актининг бузилиши, тил ва ҳалқум мускулларининг зарарланиши, нутқ айнаб, нафаснинг издан чиқиши билан намоён бўлади. Касалликнинг *учинчи шакли — бел-думғазга алоқадор бўлган шаклида* орқа мия мотонейронлари зарарланиб, мускулларда тобора зўрайиб борадиган атрофия бошланади. *Тўртинчи шакли — бирламчи ёнлама склерозда* катта ярим шарлар пўстлоғининг нейронлари зарарланади.

**Патологик анатомияси.** Орқа миянинг ҳажми бир қадар кичрайиб қолади. Микроскоп билан текшириб кўрилганида орқа мия олдинги шохларидаги мотонейронлар, бош мия нервларнинг ядролари ва катта ярим шарлар пўстлоғининг ҳаракатлантирувчи зонасидаги нервларнинг ҳалок бўлиб кетганлиги кўзга ташланади. Бунда глия реакцияси жуда кам миқдорда бўлади.

**Этиологияси ва патогенези** номаълум. Шуниси диққатга сазоворки, беморларда HLA-A2, A3 ва A28 кўпайиб қолган бўлади. Вируслар аҳамияти ҳам истисно этилмайди. Спорадик ва оилавий касаллик ҳоллари тасвирланган. Бу касаллик эркаларда аёллардагига қараганда кўпроқ учрайди. Ўрта яшар одамларда бошланиб, кейинчалик зўрайиб боради.

## ДЕМИЕЛИНЛОВЧИ КАСАЛЛИКЛАР

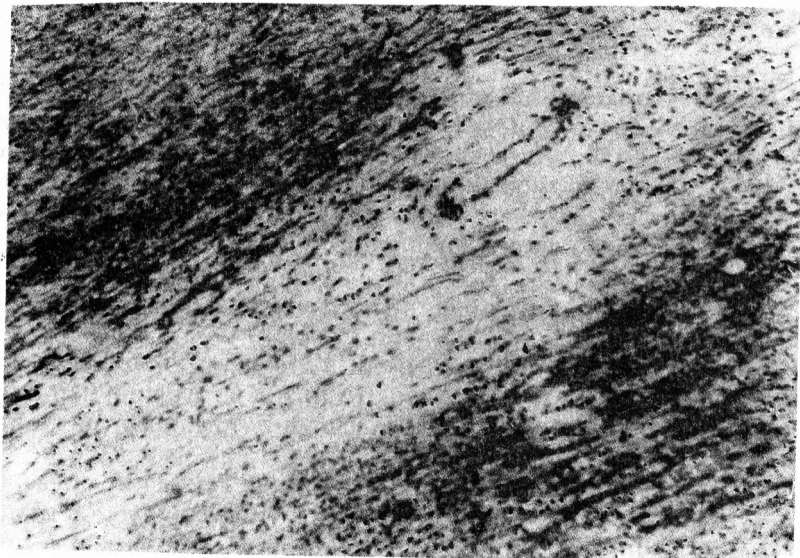
*Нерв системасининг демиелинловчи касалликлари асосида аксонларни ўраб, бир-биридан ажратиб турадиган миелин пардаси йўқолиб кетиши ётади.* Бунда аксонларнинг ўзи сақланиб қолади. Миелин пардасининг йўқолиб бориш жараёни миелин ишлаб чиқарувчи олигодендроглиоцитларнинг зарарланишига ёки миелиннинг токсик, ё бўлмаса, иммунологик сабабларга кўра бевосита зарарланишига боғлиқ. Демиелинловчи касалликлар жумласига *тарқоқ склероз, ўткир тарқоқ энцефаломиелит, зўрайиб борадиган лейко-дистрофия, зўрайиб борадиган лейкоэнцефалит* киради. Тарқоқ склероз ҳаммасидан кўра кўпроқ учрайди.

### ТАРҚОҚ СКЛЕРОЗ

*Тарқоқ склероз зўрайиб борадиган сурункали касаллик бўлиб, марказий ва периферик нерв системасида миелин пардаси йўқолиб кетган (демиелинлашган) бир талай ўчоқлар пайдо бўлиши билан таърифланади.* Бу касаллик совуқ иқлимли мамлакатларда кўпроқ, иссиқ иқлимли мамлакатларда анча кам кузатилади. У аксари 20—40 яшар аёлларда бошланади. Бироқ, 15 яшар ва 50 дан ошган кишиларда ҳам учраши мумкин.

**Этиологиясида** организмда персистент ҳолда турган қизамиқ, оддий герпес, эпидемик паротит вируслари, аутоиммун жараёнлар аҳамиятга эга, деб ҳисобланади. Миелин пардаси йўқолиб кетган жойларда Т-хелперлар (CD4<sup>+</sup>) ва Т-супрессорлар (CD8<sup>+</sup>) пайдо бўлиши; беморларда миелиннинг асосий оқсиллига қарши аутоантителолар топилиши; шунингдек Т-супрессорлар сони ва фаоллигининг, айниқса касаллик кўзиган даврда камайиб кетиши бу касаллик этиологиясида аутоиммун жараёнларнинг аҳамияти борлигидан дарак беради.

**Патологик анатомияси.** Сиртдан қараганда бош мия билан орқа мия нормадагидан фарқ қилмайди. Бироқ, мия кесиб кўриладиган бўлса, тарқоқ склерозга хос бир талай пилакчалар топилади, булар толали астроцитлар билан микроглиянинг миелиндан маҳрум бўлган ва пролиферацияга учраган жойларидан иборат бўлади (101-расм). Фиксаторлар билан қотирилмаган миянинг кесмаларида булар четлари аниқ билиниб турадиган кулранг ёки оқиш-сариқ тусдаги думалоқ ёки нотўғри шаклли ўчоқлар кўринишида кўзга ташланади. Уларнинг катталиги одатда 2,5 см дан ортмайди. Бу пилакчалар аксари миянинг оқ моддасида бўлади. Бош мияда улар кўпинча ён қоринчаларга, мия стволидаги тўртинчи қоринчага яқин жойлашади.



101- расм. Тарқоқ склероз. Толасимон астроцитлар ва микроглиянинг демиелинизация билан бирга давом этиб бораётган пролиферацияси.

Уларнинг микроскопик тузилиши ривожланишининг даврига қараб ҳар хил. Касаллик эндигина бошланиб келаётган даврда типик пилакча гипертрофияга учраган толали астроцитлар, микроглиоцитлар ва ўқ цилиндрларидан иборат бўлади. Олигодендроглиоцитлар ва миелин бўлмайди. Пилакчаларнинг периферик қисмларида, веналар атрофида лимфоцитлар пайдо бўлади. Касаллик зўрайиб борган сари лимфоид инфильтрация кучайиб, пилакчалар ва зарарланмаган мия тўқимаси ўртасидаги чегарадан жой олади. Эски пилакча ўқ цилиндрлари, нейронлар (агар булар кулранг моддада бўлса), томирлар ва гиалин толаларининг қалин тўридан иборат бўлади.

Тарқоқ склерознинг **клиник манзараси** жуда ҳар хил. Авжига чиққан касаллик манзарасида пирамида йўллари, миёча йўллари ва сезувчи йўллارнинг зарарланганига хос симптомлар пайдо бўлади. Айни вақтда парезлар, ҳаракатлар уйғунлигининг бузилиши, титроқ етакчи ўринда туради. Касалларнинг қўпчилигида сезувчанлик издан чиқади, мия стволи, кўрув, руҳий функцияларга тааллуқли ўзгаришлар кузатилади.

## НЕРВ СИСТЕМАСИ ЎСМАЛАРИ

Нерв системаси ўсмалари жуда ҳар хил бўлиши билан ажралиб туради ва унинг турли ҳужайра элементларидан пайдо бўлиши мумкин. Бу ўсмаларнинг ҳаммаси: 1) олган жойига, 2) гистогенези ва 3) нечоғлик хавфлилигига қараб тоифаларга ажратилади. Олган жойига қараб, марказий, периферик ва вегетатив нерв системаси ўсмалари тафовут қилинади.

### МАРКАЗИЙ НЕРВ СИСТЕМАСИ ЎСМАЛАРИ

Марказий нерв системаси (бош ва орқа мия) ўсмалари жуда катта гуруҳни ташкил этади, чунки ҳар хил ва турли-туман структура элементларидан (ҳар хил турдаги глия, томирлар, мия пардаларидан) келиб чиқади.

Қандай манбадан келиб чиқишига қараб қуйидаги ўсмалар тафовут қилинади: 1) нейроэктодермал унумларидан (астроцит, эпендима, олигодендроглиоцит, нейрон, томир чигалидан) келиб чиқадиган нейроэктодермал ўсмалар; 2) мия пардалари томирлари тўқималаридан пайдо бўладиган менинготомир ўсмалари; 3) аралаш ёки бидермал ўсмалар, буларнинг ҳужайралари иккита эмбрионал варақ — нейроэктодерма билан мезодерма унумларидир; 4) метастатик ўсмалар, буларнинг орасида рак метастазлари, айниқса бронхоген метастазлар ва сут бези ракиннинг метастазлари кўпроқ учрайди.

Бош мияда ривожланиш нуқсонларига алоқадор бўлган гетеротопик ўсмалар (дермоид, кератома, краниофарингиома) пайдо бўлиши мумкин. Марказий нерв системаси ўсмалари етуклик даражасига қараб уч гуруҳга бўлинади: *етилган, чала етилган ва етилмаган ўсмалар*.

Бироқ, ўсманинг гистологик тузилиши билан биологик хоссалари ўртасида номувофиқлик бўлишини таъкидлаб ўтиш керак. Чунончи, тузилиши жиҳатидан хавфсиз деб ҳисобланадиган ўсма жуда кўп ҳолларда худди хавфли ўсма билан бир хил оқибатларга олиб боради. Бу шундай ўсманинг ҳаёт учун муҳим тузилмалар соҳасида (масалан, нафас маркази жойлашган тўртинчи қоринча туби соҳасида) ёки операция йўли билан ўсмани олиб ташлашнинг иложи йўқ соҳада бўлишига (масалан, эпендимома) боғлиқ.

### НЕЙРОЭКТОДЕРМАЛ ЎСМАЛАР

Буларнинг ҳужайра таркиби нерв системасининг нейрон ва глия элементларининг маълум ривожланиш фазаларига тўғри келади. Чунончи, хавфли ўсма жумласига кирадиган *медуллобластома* оддий медулляр эпителий ҳужайраларидан (медуллобласт-

лардан) тузилган бўлади. Астроцитлардан *астроцитома, анапластик астроцитома, мультиформ глиобластома* пайдо бўлади. Олиго-дендроглиоцитлар *олигодендроглиомаларни, олигодендроглиобластомаларни* пайдо қилади. Эпендима хужайралари *эпендимома ва эпендиобластома* бошланишига манба бўлади. Томир чигалидаги эпителиал хужайралар *хориоид-папиллома* билан *хориоидкарцинома* пайдо қилади.

Нейроэктодермал ўсмалар, айниқса астроцитомалар сезиларли даражада инфильтрланиб ўсиб бориш хусусиятига эга. Шу муносабат билан улар макроскопик жиҳатдан ҳам, микроскопик жиҳатдан ҳам аниқ чегараларга эга бўлмайди, шу нарса операция қилиб, уларни соғлом тўқима доирасига қадар олиб ташлашни қийинлаштириб қўяди.

*Бош ва орқа мия ўсмалари ўзининг гистологик тузилиши жиҳатидан жуда хавфли ва анаплазияга учраган бўлса ҳам, бошқа орган ва тўқималарга камдан-кам метастазлар беради. Ҳамма ўсмалар орасида фақат глиобластомалар билан медуллобластомаларгина калладан ташқаридаги соҳаларга метастазлар бериши мумкин. Ўсма хужайралари айланиб юрувчи орқа мия суюқлиги ёрдамида кўчган маҳалларда интракраниал, яъни калла ичида метастазлар пайдо бўлади, шунингдек бош ва орқа миянинг субарахноидал бўшлигида ва меъда қоринчалари деворларида ҳам интракраниал метастазлар бўлиши мумкин.*

Баъзи ўсмалар маълум жойда пайдо бўлиши билан ажралиб туради. Масалан, медуллобластомалар асосан миячада, фибрилляр (пилоид) астроцитома мияча ва гипоталамус соҳасида учрайди. Бир қанча ўсмалар маълум ёшдаги одамларда кузатилади. Масалан, медуллобластома болаларда (ҳаётнинг дастлабки ўн йиллигида) кўпроқ учраса, катта ярим шарлар анапластик астроцитомаси ва глиобластома аксари ўрта яшар ва ёши қайтиб қолган одамларда кузатилади.

Бош мия ўсмаларининг **клиник симптомлари маҳаллий** (*касалик ўчоғига алоқадор*) ва *умуман мияга тааллуқли симптомларга* бўлинади. Умуман мияга тааллуқли симптомларнинг энг доимийси бошнинг ёрилаётгандек бўлиб оғриб туриши, калла ичи босими кўтарилиши муносабати билан кўнгил айнаши ва қусишдир, кўпинча руҳий ўзгаришлар ҳам кузатилади. Калла ичи босими кўтарилиб бораверадиган бўлса, сопор бошланиб, кейин у комага айланади.

Маҳаллий симптомлар топик диагностиканинг асосини ташкил этади ва бош мия ўсмаларининг қаерда жойлашганини аниқлаб олишга имкон беради. Миянинг пешона бўлаклари зарарланганида ҳаракат функциялари издан чиқиб, ўзига хос психопатологик ҳодисалар, мотор афазия кузатилади. Мия тепа соҳасининг ўсмалари учун сезувчанликнинг контрлатерал тарзда айнаши етак-

чи симптом бўлиб ҳисобланади. Миядаги ўчоқларга алоқадор симптомлар узоқ муддат бир хилда туриши ёки неча йиллар давомида секинлик билан зўрайиб бориши мумкин. Ўсмаларга қарши даво қилинганида ҳам касаллар 8—10 ой давомида нобуд бўлади, 10 фоиз ҳоллардагина улар 2 йилдан ортиқ яшаши мумкин.

Нейрохирургия амалиётида астроцитомалар, олигодендроглиомалар, эпендимомалар ва медуллобластомалар ҳаммадан кўра кўпроқ аҳамиятга эга.

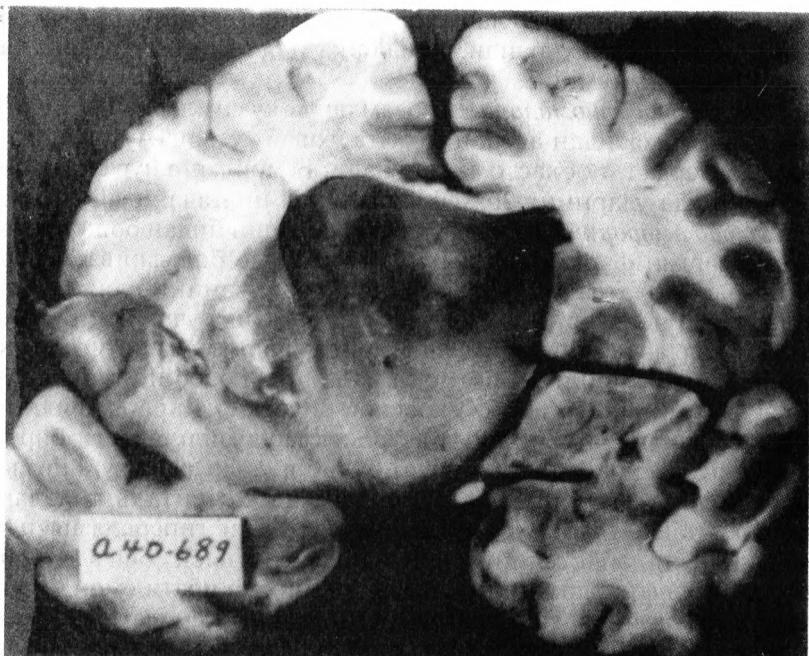
### *Астроцитома*

Астроцитома марказий нерв системасининг ҳаммадан кўп учрайдиган ўсмалари жумласига киради. Миянинг ҳар қандай бўлимида бўлиши мумкин, учта асосий гуруҳга бўлинади: 1) астроцитомалар, жумладан мультиформ глиобластома; 2) мия стволи глиомалари; 3) пилоид (фибрилляр) астроцитома.

Мия ярим шарлари ва миячада пайдо бўладиган *астроцитомалар* анаплазия даражасига қараб *астроцитома*, *анапластик астроцитома* ва *мультиформ глиобластомага* бўлинади. Мультиформ глиобластома ҳаммадан кўра кўпроқ анаплазияга учраган ўсмадир. Шу турдаги астроцитомалар ўрта яшар кишиларда пайдо бўладиган барча глиомаларнинг 80—90 фоизини ташкил этади. Астроцитомалар хавfli турга ўтишга, жарроҳлик муолажаларидан кейин анаплазияга учрашга мойил бўлади, чунончи, биринчи биопсияда ўсма астроцитома деб топиладиган бўлса, иккинчи биопсиядан кейин у энди глиобластома тарзига кириб қолади. Гистологик тузилишига қараб астроцитомалар фибрилляр, протоплазматик ва улкан ҳужайрали ўсмаларга бўлинади. Астроцитомалар ҳар хил катталиқда, бир неча сантиметрдан тўрттиб жуда катта бўлади, бунда ўсма мия ярим шарининг кўп қисмини эгаллаб, мия битишмаси орқали қарама-қарши томондаги ярим шарга ҳам ўтади (102-расм). Консистенцияси, одатда, юмшоқ, ранги кулранг-оқиш ёки оч тусда бўлади. Мияча астроцитомаси, одатда, кичкина, сарғиш-пушти тусли бўлади ва киста деворида топилиши ҳам мумкин. Катта ярим шарлар астроцитомаси атрофдаги тўқималар билан аниқ чегараланиб турмайди.

*Гистологик тузилишига қараб астроцитомалар: фибрилляр, протоплазматик ва улкан ҳужайрали астроцитомаларга бўлинади.*

*Фибрилляр астроцитома* кулранг тусда бўлиб, кўлга қаттиқ уннайди. Атрофдаги тўқималардан яхши чегараланиб туради ва фибрилляр астроцитлардан ташкил топган бўлади. *Протоплазматик астроцитома* кулранг, пушти тусда, желатинага ўхшаш юмшоқ бўлиши, атрофдаги тўқимага диффуз равишда инфильтрланиб бориши билан таърифланади. Микроскопда текшириб кўрилаганида протоплазматик астроцитлар кўпчиликни ташкил қилиши то-



102- расм. Иккала яримшарларнинг қоринчаларини босиб қўйган йирик астроцитома.

пилади. *Улкан ҳужайрали астроцитомада* цитоплазмаси яхши ифодаланган ва мўл бўладиган йирик ҳужайралар устун туради. Баён этиб ўтилган астроцитомаларда зичлиги ва йўғонлиги ҳар хил бўладиган бир талай ўсимталар топилади. *Анапластик астроцитома* макроскопик жиҳатдан олганда астроцитомадан фарқ қилмайди. Микроскопик текширишда ҳужайраларининг анаплазияга учраганини кўрсатадиган аломатлар топилади: ҳужайра ва ядроларининг сезиларли полиморфизми, ядроларида гиперхромлик борлиги шулар жумласидандир. Томирлар эндотелийси пролиферацияси ва 10 та кўрув майдонида биттадан ортиқ митоз бўлиши характерли гистологик белгилар бўлиб ҳисобланади.

*Мультиформ глиобластома* макроскопик тузилиши ҳар хил бўлиши билан астроцитомадан ажралиб туради. Бу ўсманнинг баъзи жойлари зич ва оқ тусда бўлса, бошқалари юмшоқ ва сариқ бўлиши билан фарқ қилади. Некрозга учраган, қон қуйилган жойлар, кисталар бўлиши ҳам характерлидир. Микроскопик жиҳатдан мультиформ глиобластома анапластик астроцитомадан: 1) некроз ўчоқлари бўлиши, 2) томирлар эндотелийси пролиферацияси ва 3) бир талай митозлар ҳам топилиши билан фарқ қилади. Ўсмада жуда

сезиларли анаплазия билан бир қаторда астроцитомадан иборат бўлган жойлар ҳам учрайди. Ўсма орқа мия суюқлиги орқали тарқалиб бориши мумкин.

*Мия стволи глиомалари* ёш одамларда кузатилади. Гистологик тузилиши жиҳатидан астроцитомага ўхшаб кетади. Аутопсияда 50 фоиз ҳолларда глиобластома топилади. Беморларга нур билан даво қилинганида уларнинг 20—40 фоизи беш йилгача яшай олади.

*Пилоид астроцитома* хавфсиз бўлиб ўтиши билан бошқа астроцитомалардан фарқ қилади. Типик ҳолларда болалар ва ёшларда кузатилади, одатда миячада, учинчи қоринчанинг туби ва деворида, кўрув нервларининг кесишмаси соҳасида учрайди. Бирмунча кам ҳолларда мия ярим шарларида пайдо бўлади. Оддий кўз билан қараб кўрилганида бу ўсма киста деворига жойлашган тугунча кўринишига эга. Микроскоп билан текшириб кўрилганида ўсма фибрилляр (пилоид) астроцитлар тузилишидаги бир талай ўсма ҳужайраларидан иборат бўлиб чиқади, ўша ҳужайраларда биполяр ўсимталар бўлади. Ўсмада Розенталь толалари, микрокисталар ва томирлар эндотелийсининг гиперплазияси топилади. Лекин эндотелийнинг бу пролиферацияси бошқа астроцитомалардиган фарқ қилиб, касалликнинг оқибати ёмонлигидан дарак берадиган белги бўлиб ҳисобланмайди. Ўсмада унинг хавфлилигига ишора қиладиган ҳеч қандай белгилар топилмайди.

### ***Олигодендроглиома***

Олигодендроглиома бошқа ўсмаларга қараганда кам (5 фоиз ҳолларда) учрайди ва ўрта яшар кишиларда кузатилади. Асосан мия ярим шарларининг оқ моддасида бўлади. Секинлик билан авж олиб боради, баъзан кўзиб туради. Ўсма аксари аниқ чегараланиб туради, кальцификация ўчоқлари бор кулранг, желатиноз масса кўринишида бўлади. Камроқ ҳолларда кисталар ҳам топилади. Микроскоп билан текшириб кўрилганида ўсма йирик ва гипохром ядроли кичикроқ ҳужайралардан иборат бўлиб чиқади, бу ҳужайраларнинг цитоплазмаси ядросининг атрофида оч тусли юпқа гардиш кўринишида кўзга ташланади. Бириктирувчи тўқима стромаси суэт ифодаланган ва ўсма ҳужайраларини айрим гуруҳларга бўлиб турувчи нозик томирлар тўридангина иборат. Кальций тузи тўпламлари микроскопик ёки кўп бўлиши мумкин.

Олигодендроглиоманинг хавfli хили — **олигодендроглиобластома** — қон қуйилган, некрозга учраган жойлари борлиги, ҳужайралари полиморф бўлиб, бир талай митозлари бўлиши билан ажралиб туради. Бу ўсма субарахноидал бўшлиққа ўтади, ундан орқа мия суюқлиги орқали миянинг бошқа бўлимларига метастазлар беради. Ўсманинг оқибати ҳар хил.



## *Эпендимома*

Бу ўсманинг пайдо бўладиган манбаи мия қоринчалари ва орқа мия каналини қоплаб турадиган эпителий ҳужайраларидир. Бу ўсма асосан ёшларда кузатилади. Эпендимома аксари қоринчалар системасидан (айниқса III ва IV қоринчалардан) жой олади. Орқа мия ўсмалари аксари ўрта яшар одамларда учрайди. Макроскопик жиҳатдан олганда бу ўсма мия қоринчалари тубидан келиб чиққан яхлит (солид) ёки папилляр тузилма кўринишида кўзга ташланади. Эпендимома атрофдаги тўқимадан яхши чегараланиб туради. Лекин унинг марказий нерв системасидаги ҳаёт учун муҳим тузилмаларга — мияга ва мия кўпригидаги ядроларга яқинлиги бу ўсмани бутунлай олиб ташлаш имконини йўққа чиқаради. Орқа мия эпендимомасига эса бирмунча муваффақият билан даво қилса бўлади.

Микроскоп билан текшириб кўрилганида эпендимоманинг думалоқ ёки тухумсимон шаклдаги ядроли, хроматинга бой чўзинчоқ ҳужайралардан ташкил топган бўлиб чиқади. Бу ҳужайраларнинг орасида зич жойлашган фибрилляр тузилмалар кўзга ташланади. Бу ўсмаларни аниқлаб олишга имкон берадиган характерли белгиси бўлиши, яъни ўсимтали ўсма ҳужайраларининг қон томирлар атрофида гуж-гуж ҳолда ғалати бўлиб туришидир. Эпендимомаларнинг хавфли тури эпендимобластомадир, у йирик некроз ўчоқлари, қон қуйилиб қолган жойлар бўлиши, ўсма ҳужайраларининг анча турли шаклга кириб қолгани (полиморфизм) билан ажралиб туради.

## *Медуллобластома*

Медуллобластома (нейробластома, нейроспонгиома) миёчанинг ташқи донатор қаватида сақланиб қолган эмбрионал медуллобласт ҳужайраларидан пайдо бўлади. Нормада бу ҳужайралар бола туғилганидан кейин бир ярим йил давомида сақланиб туради, кейин йўқолиб кетади. Кўпинча болаларда кузатилади ва миёчанинг чувалчангидан жой олади. Бирмунча каттароқ ёшдаги одамларда бу ўсма миёча ярим шарларида учрайди.

Анатомик жиҳатдан олганда медуллобластома баъзан атрофдаги тўқимадан аниқ чегараланиб турадиган оқиш тусли тузилма кўринишида кўзга ташланади. У юмшоқ ёки қаттиқроқ бўлиши мумкин. Орқа мия суюқлиги орқали тарқалиб боради, шу муносабат билан миёнинг юмшоқ пардаларида ва мия қоринчаларининг бўшлиғи ҳамда орқа мияда метастазлари топилиши мумкин. Микроскопик жиҳатдан олганда бу ўсма ядролари гиперхром бўладиган, думалоқ ёки тухумсимон шаклдаги майда ҳужайралардан иборат. Ядролари майда ва бир қадар полиморф. Цитоплазмасининг

ҳажми катта эмас. Ўсма ҳужайралари марказида нозик фибриллар бўладиган розеткалар ҳосил қилади. Медуллобластомата ҳозир айтиб ўтилган, табақалашмаган ҳужайралардан ташқари, бирмунча табақалашган нейробластлар ва спонгиобластлар ҳам топилиши мумкин. Ўсмада бир талай митозлар бўлади. Томирларида эндотелийнинг эндовазал гиперплазияси яққол кўзга ташланади.

**Клиник** жиҳатдан олганда бу ўсма гидроцефалия ёки миёчанинг зарарланишига хос бўлган, зўрайиб борувчи симптомлар билан ифодаланади.

### МЕНИНГОТОМИР ЎСМАЛАРИ

Бу гуруҳга томир, бириктирувчи тўқима ва мия пардаларининг ўсмалари (менингиома) киради.

**Менингиома** арахноидал парданинг менинготелийсидан пайдо бўлиб, тез ўсиб бориши билан ажралиб туради ва капсула билан ўралган бўлади. Бош миёни қисиб қўювчи миёдан ташқаридаги ўсмалар жумласига киради. Менингиома асосан ўрта яшар ва ёши қайтиб қолган одамларда ва аксари аёлларда кузатилади. Баъзилари эстрогенлар учун рецепторларга эга бўлади, шу муносабат билан ҳомиладорлик маҳалида уларнинг ўсиши тезлашади.

Менингиома мия ярим шарларининг қавариқ юзасида, асосий суякнинг ўроқсимон катта ўсимтаси, қалла суягининг ўрта чуқурчиси соҳасида ва катта энса тешиги четларида пайдо бўлади. Гоҳида орқа миёда, мия қоринчалари бўшлиғида учрайди. Улар, одатда, яққа бўлади, лекин кўп бўлиши ҳам мумкин. Кўп бўлган ҳолларида аҳён-аҳёнда Реклингхаузен касаллиги билан бирга қўшилган бўлади (тарқоқ нейрофиброматоз). Бу ўсма, одатда, қаттиқ мия пардаси билан зич бирикиб, бош миёя юзасида ичига тортиган жой ҳосил қилади. Лекин менингиоманинг мия тўқимасига инвазиялангани камдан-кам кузатилади. Менингиоманинг катталиги бир неча миллиметрдан то 15 см ва бундан кўра йирикроқ, консистенцияси, одатда, зич бўлади. Кесиб кўрилганида кулранг-қизил бўлиб кўзга ташланади.

Менингиома икки шаклда — *думалоқ (шарсимон) ва ясси* бўлиши мумкин. Думалоқ менингиома миёянинг қавариқ юзасида учрайди, юзаси силлиқ бўлади. Ясси (пилакчасимон) менингиома мия юзасининг каттагина қисмини эгаллайди. Ўсма пластинкасининг қалинлиги 0,5—2 см га боради. Бундай менингиома аксари мия асоси соҳасида юзага келади. Бунда унга тақалиб турган суякда гиперостоз бошланиб, ўсма сезиларли даражада суякка ҳам ўтади.

Микроскопик тузилишига кўра менингиомаларнинг учта асосий тури тафовут қилинади: 1) менингоэндотелиал (менинготелиоматоз, синцитиал) тури; 2) фибробластик тури ва 3) псаммоматоз тури. *Ўсманинг менингоэндотелиал тури* концентрик равишда

жойлашган дуксимон ҳужайралардан иборат бўлади. Бу концентрик тузилмалар тўғралган сабзига ўхшаб кетади. Ҳужайраларнинг ядролари тухумсимон ёки чўзиқ шаклда бўлиб, бир оз миқдор хроматини бор. Митозлар топилмайди, ўсма стромаси яхши ривожланган бўлади. *Ўсманинг фибробластик тури* дасталар ҳосил қиладиган ва ўз тузилишига кўра фибробластларга ўхшаб кетадиган дуксимон ҳужайралардан иборат. Ўсма стромасида бир талай коллаген ва ретикулин тодалари топилади. *Менингиоманинг псаммоматоз тури* спиралсимон тузилмалари борлиги билан фарқ қилади, ўша тузилмаларнинг ўртасида кальций, гиалин тўпламлари топилади. Кальцификация сезиларли даражада бўлса, спиралсимон тузилмалар бутунлай петрификат билан алмашилиб қолади. Менингиоманинг бошқа гистологик турларидан микрокистоз менингиомалар учрайди. Ўсмада ҳар хил шаклдаги, жумладан ксантоматоз дегенерациялар кузатилади. Бундан ташқари, суяк ёки тоғай ҳосил бўлган ҳоллар ҳам тасвирланган.

Менингиомаларнинг ҳаммаси, қай тариқа тузилган бўлишидан қатъий назар, секинлик билан ўсиб боради ва хавфсиз ўсмалар бўлиб ҳисобланади. Менингиоманинг хавфли хили камданкам учрайди ва тузилишига кўра фибросаркомага ўхшаб кетади. Ўсма ҳужайралари митотик фаоллиги юқори бўлиши билан ажралиб туради.

## ПЕРИФЕРИК НЕРВ СИСТЕМАСИ ЎСМАЛАРИ

Периферик нерв системаси ўсмалари қаторига тузилиши ва клиник кўриниши жиҳатидан бир-биридан фарқ қиладиган *шваннома (невринома) ва нейрофиброма* киради. Лекин буларни пайдо қиладиган манба Шванн ҳужайраларидир.

Анатомик жиҳатдан олганда бундай ўсмалар оқиш тусли зич тузилмалар кўринишида кўзга ташланади. Лекин шваннома солитар бўлиб, атрофдаги тўқимадан аниқ чегараланиб туради, капсулага ўралган бўлади ва асосан орқа миянинг проксимал нервларида ҳамда нерв илдизчаларида топилади. Невриномадан фарқ қилиб, нейрофиброма одатда кўп, капсуласиз бўлади ва айниқса тери дистал нервларининг дуксимон кенгаймаси кўринишида кўзга ташланади.

**Шванномалар** микроскоп билан текшириб кўрилганида ўсма элементларидан (А — Антони типи) ва ретикуляр типда тузилган, ўсмадаги регрессив жараёнлар натижасида юзага келадиган қисмлардан (Б — Антони типи) ташкил топган зич дасталари борлиги билан фарқ қилади. Ўсманинг А — Антони типидея тузилган қисмларида Верокай таначалари деб аталган ядро гуруҳларидан иборат жойлари учрайди. Шванномаларнинг томирларида томир деворларининг гиалинози кузатилади. Ўсма ҳужайралари баъзан

ҳар хил қалинликдаги дасталар қўринишида жой олишидан ташқари томирлар атрофида ҳам пайдо бўлиб, псевдополисад структуралар ҳосил қилади.

**Нейрофиброма** ўзининг микроскопик тузилиши жиҳатидан бошқача бўлади. Унда ҳар хил йўналишда чалкашиб кетган кичикроқ дуксимон ҳужайраларнинг дасталари кўзга ташланади. Бу ҳужайраларнинг ядролари чўзиқ, ингичка бўлади.

Иккала хил ўсмада ҳам ядролар полиморфизми кузатилади, баъзан улкан ҳужайралар, шунингдек миксоматозга учраган жойлар ҳам учрайди. Нейрофибромада бутун ўсма массасига тарқалиб кетган нерв толалари учраса, невриномада бундай нерв толалари бўлмайди. Нейрофиброма кўпроқ хавfli тусга киради. Бунда у ўз тузилиши жиҳатидан фибросаркомага ўхшаб қолади. Ўсма ҳужайралари полиморф тусга кириб, томирларида эндотелий ҳужайраларининг сезиларли пролиферацияси кўзга ташланади. Митозлар ҳам кўп топилади. Нейрофибромаларнинг малигнизацияси аксари Реклингхаузен касаллигида кузатилади. Периферик нерв системасининг бу ўсмалари 50—60 ёшлик даврида учрайди, лекин ёшларда пайдо бўладиган Реклингхаузен касаллиги бундан истисно.

**Ўсмаларнинг клиник аломатлари** қаерда жойлашганига боғлиқ. Чунончи, калла ичида невриномалар ва орқа мия каналида нейрофибромалар пайдо бўлса, анча жиддий симптомлар юзага келади. Масалан, эшитув нерви невриномасида қулоқлар шанғиллайди, қар бўлиб қолади. Бирмунча катта ўсмалар V ва VII бош мия нервларини босиб қўйиши мумкин. Мия стволининг босилишига хос симптомлар ва гидроцефалия ҳам пайдо бўлиши мумкин. Орқа мия нервлари невриномаларида орқа миянинг секинлик билан тобора кўпроқ босилиб боришига алоқадор симптомлар пайдо бўлади.

## ТАВСИЯ ЭТИЛАДИГАН АДАБИЁТЛАР

*Абдуллаходжаева М. С., Акбарова М. Г.* Патологическая анатомия болезней зубочелюстной системы и органов полости рта.—Ташкент: Медицина, 1983.

*Аруин Л. И., Григорьев П. Я., Исаков В. А. и др.* Хронический гастрит.— Амстердам, 1993.

*Маждракова Г., Попова Н.* Болезни почек.—София, 1989.

*Мазалова Н. Н., Абдуллаходжаева М. С.* Амелобластома челюстей.— Ташкент: Медицина, 1984.

*Никулеску И. Т., Арсени К., Крзчун Э. К. и др.* Патоморфология нервной системы.— Бухарест, 1963.

*Струков А. И., Серов В. В.* Патологическая анатомия.— Москва: Медицина, 1993.

*Хоминский Б. Р.* Гистологическая диагностика опухолей центральной нервной системы.—Москва: Медицина, 1969.

*Шулутко Б. И.* Патология почек.—Ленинград: Медицина, 1993.

*Шутяу Ю., Бэндилз Г., Кафрицз А. и др.* Шок, терминология, классификация, шоковая клетка.—Бухарест, 1981.

*Andersen W. A.* Pathology, V. 1—2, 1971.

*Akkerman H. P.* Surgery pathology.— New-York — London — Tokyo, 1995.

*Antonovyoh T. T., Mostofi F. K.* Atlas of Kidney biopsies.— Washington, 1984.

*Burkit H., Lowe J.* Basic Histopatology.— New-York — Madrid — Tokyo, 1996.

*Bruch M. G., King R. J., Taylor R. W.* Endometrial Cancer.— London, 1994.

*Gavan A. D., McFarlame P., Callander R.* Pathology illustrated — Edinburg—London — Madrid — New-York, 1995.

*Fenoglio-Preiser C. M., Pascal R. R.* Tumors of the intestines.—Washington, 1990.

*Kumar V., Kotran R., Robbins S.* Basic Pathology.— Dallas — Boston, 1992.

*Livolsi O., Merino M., Brooks J.* Pathology.—National Medical Series from Williams, 1991.

*Mc Caughey W., Kannerstein M. et al.* Tumors and pseudotumors of the serous membranes.—Washington, 1988.

## ФАН КЎРСАТКИЧИ

### А

- Абсцесслар:  
— миядагиси 552  
— сурункали 257  
— ўпкадагиси 256  
— ўткир 257
- Агранулоцитоз 55
- Аденоз, склерозлайдигани 405
- Аденокарцинома:  
— вагинада 417  
— ингичка ичкада 338  
— йўгон ичкада 347  
— меъда ости безида 395  
— меъдада 324  
— простата безида 413  
— ўпкада 261
- Аденома:  
— буйрак усти безида 497  
— жигарда 378  
— паратиреоид безларда 485  
— простата безида 410  
— сўлак безида 291  
— қалқонсимон безда 479
- Аденомиоз  
— бачадонда 422
- Адрисон касаллиги 495
- Адреногенитол синдроми 493
- Акромегалия 464
- Аллергик гранулёматоз 96
- Альцгеймер касаллиги 558
- Амелобластома: 300  
— аралаш хили 301  
— кистоз хили 301  
— солид хили 301
- Амиотрофия
- Андробластома 471
- Аневризма: 105  
— аортада, атеросклерозники 106  
— захмики 107  
— аортани ажратадигани 110  
— мия томирларида 547
- қизилўнгачда 307
- Анемия: 5  
— аутоиммун хили 9  
— апластик хили 29  
— гемолитик хили 7  
— инфекцион хили 5  
— ирсий хили 12  
— кардиал хили 5  
— мегалобластик хили 19  
— миелофтизники 25  
— микроангиопатик хили 12  
— орттирилган хили 9  
— пернициоз хили 21  
— постгеморрагик хили 6  
— темир танқислигиники 18  
— ўроқсимон ҳужайрали хили 14  
— эритропоэз бузилиши натижаси-  
да 17
- Анорхизм 403
- Аорта коарктацияси 156
- Аорта стенози 157
- Аорта ўрта пардаси некрози 109
- Аппендицит: 350  
— апостематоз хили 351  
— гангреноз хили 351  
— деструктив хили 351  
— оддий хили 351  
— сурункали хили 352  
— ўткир хили 351  
— юзакниси 351  
— флегмоноз хили 351  
— флегмоноз—ярал хили 351
- Апудома 262, 327, 397
- Артериити  
—Такаясу 102  
—чакка артериялари 100
- Артрит 529
- Атаксия  
— телеангиоэктазия 558  
— фрейдрих атаксияси 558
- Ателектазлар: 228  
— неонатал хили 228

— орттирилгани 229  
Атеросклероз 68  
Атрезия:  
— ичакда 327  
— қизилўнғачда 306  
— қопқа венада 383  
Астроцитома: 566  
— пилоид хили 568  
Асцит 383  
Ашофф—Талалаев гранулёмаси 132

## Б

Базедов касаллиги 471  
Барлоу синдроми 163  
Бачадондан ташқари ҳомиладорлик, 443  
— найдагиси 444  
— тухумдондагиси 445  
— қориндагиси 445  
Бачадон бўйни полиплари 420  
Бачадон бўйни эрозияси: 419  
— сохтаси 419  
— чин хили 419  
Бачадон бўйни патологияси 418  
Бачадон бўйни ўсмалари 420  
Бачадон танаси ва эндометрий патологияси 422  
Берже касаллиги 187  
Беркитт ўсмаси 29  
Билирубин 381  
Боуэн касаллиги 402  
Бреннер ўсмаси 436  
Бронхит 232  
— сурункали хили 232  
— ўткир хили 232  
Бронхиал астма 239  
Бронхиал карциноид 258, 264  
Бронхопневмония 252  
Бронхоэктазлар: 242  
— замбуруғсимон хили 243  
— халтасимон хили 243  
— цилиндрик хили 243  
Буйрак 166  
— бужмайиши 211  
— бирламчиси 211  
— иккиламчи 211  
— ўсмалари 213  
Буйрак усти безлари: 489  
— аденомаси 497  
— гиперфункцияси 489  
— гипофункцияси 495  
— ўсмалари 497  
Бўлмалараро тўсиқ нуқсони 154  
Бўқоқ 468  
— коллоид хили 469

— кўкрак ичидагиси 470  
— оддий хили 469  
— паренхиматоз хили 469  
— спорадик хили 469  
— тарқоқ хили 469  
— токсик хили 471  
— тугунли хили 470  
— эндемик хили 469  
Бурун бўшлиғи ўсмалари 221  
Бюргер касаллиги 103

## В

Вагина аденокарциномаси 418  
Вагина патологияси 417  
Вагина ўсмалари 417  
Вагинит 417  
Вальденстрем макроглобулинемияси 52  
Ван—Виллебранд касаллиги 10  
Васкулит(лар) 93  
— гранулёматоз хили 96  
— некрозланган хили 93  
— ревматик хили 136  
— тугунчали хили 95  
— ўта сезувчанликка алоқадор хили 98  
Вегенер гранулёматози 98  
Веналарнинг варикоз кенгайиши 112  
— меъдада 112  
— оёқларда 112  
— тўғри ичакда 112  
— уруғ тизимчасида 112  
— қизилўнғачда 113, 309  
— қорин олдинги деворида 112  
Вернер синдроми 503  
Вердниг—Гоффман амиотрофияси 558  
Вильмс ўсмаси 216  
Вирилизм 494  
— классик хили 494  
— асил хили 494  
Вирусли зотилжам 253  
Вульва патологияси 414  
Вульва ўсмалари 415  
Вульванинг Пежет касаллиги 416  
Вульвит 414  
Вульвовагинит 417

## Г

Гавҳар  
Ганд—Шюллер—Христиан касаллиги 65  
Гастрит 312  
— сурункали хили 314  
— атрофик хили 315  
— аутоиммун хили 315

- гиперсекретор хили 315
- иммунмас хили 315
- экологик хили 315
- эрозив хили 315
- юзаки хили 315
- ўтқир хили 312
- геморрагик хили 313
- пептик хили 313
- фибриноз хили 313
- флегманоз хили 313
- Гатингтон касаллиги 558
- Гематоцеле 403
- Гематомезис 309
- Гемолитик касаллик 7
- Гемоперикард 148
- Геморрагик диатезлар 56
- Геморрой 113
- Гемоторакс 265
- Гемофилия 60
  - А хили 60
  - В хили 61
- Гепатит 355
  - алкогольга алоқадор хили 369
  - вирусли хили 355
  - А 357
  - В 355
  - С 352
  - Е 358
  - дельта 358
  - фаол хили 368
  - сариқли хили 362
  - сариқсиз хили 362
  - сурункали хили 364
  - персистик хили 363
  - токсик хили 364
  - яшиндек тез ўтадиган хили 368
- Гепатоз, ёғли 369
- Гепатолиенал синдром 382
- Гепаторенал синдром 383
- Гиалинли мембраналар 226
- Гигантизм 464
- Гидронефроз 209, 194
- Гидроперикард 148
- Гидроторакс 264
- Гидроцеле 403
- Гинекомастия 458
- Гингивит 278
- Гиперальдостеронизм 492
- Гиперпаратиреоз 484
- Гиперплазия
  - вульва тангасимон эпителийсининг 416
  - тимуснинг 502
  - эндометрийнинг 425
  - қалқонсимон безнинг 479
- Гипертензия

- портал хили 382
- ўпкада 224
- Гипертония касаллиги 82
- Гипертиреоз 470
- Гипопаратиреоз 484
- Гипотериоз 474
- Гипофиз 461
  - гиперфункцияси 462
  - гипофункцияси 465
- Гипофиз орқа бўлаги синдроми 468
- Гистиоцитозлар 64
  - зўрайиб борадиган сурункали хили 65
  - Лангерганс хужайраларидан бошланадиган хили 64
  - маҳаллий хавфсиз хили 65
  - тарқоқ ўтқир хили 64
- Гломерулонефрит 169
  - аутоиммун хили 172
  - мембраноз хили 176
  - мембраноз-пролифератив хили 180
  - сурункали хили 187
  - тарқоқ пролифератив хили 183
  - тез зўрайиб борадиган хили 185
  - ўчоқли пролифератив хили 186
- Гломерулосклероз
  - диабетик хили 512
  - ўчоқли хили 179
- Глюкогонома 397
- Горнер синдроми 263
- Гудпасчер синдроми 172
- Гранулёматоз
  - аллергик хили 96
  - Вегенер 98

**Д**

- Диабет
  - қандли хили 504
  - бирламчи (идиопатик) хили 504
  - ҳомиладорликка алоқадор хили 505
  - иккиламчи хили 505
  - яширин хили 505
  - қандсиз хили 467
- Диабетик гломерулосклероз 513
- Диатезлар
  - геморрагик хили 56
- Дивертикул
  - ичкада 328
  - қизилўнғачда 306
- Дивертикулёз 306
- Дивертикулит 306
- Дисгерминома 438
- Дисфагия 307



Дресслер синдроми 129  
Дюшен миопатияси 535

## Е

Елбўғоз 446

## Ё

Ёнли амиотрофик склероз 561

## Ж

Жағ кисталари 296

Жағ суяклари ўсмалари 304

Жигар ва меъда ости бези касалликла-  
ри 354

Жигардан ташқари ўт йўллари ва фа-  
тер сўргичи раки 390

Жигар циррозининг 373

— алкоғолли хили 370

— аралаш хили 374

— билиар хили 376

— бирламчи хили 376

— иккиламчи хили 377

— Вильсон—Коновалов касаллиги-  
даги 374

— генетик тарқоқ альфа-1-антитрип-  
син етишмовчилигида 374

— инфекциян хили 374

— кардиоваскуляр хили 374

— криптоген хили 375

— метаболик хили 374

— наслга алоқадор хили 374

— портал хили 376

— постнекротик хили 375

— токсико-аллергик хили 374

— токсик хили 374

Жинсий органлар ва сут безлари ка-  
салликлари 400

Жигар ўсмалари 378

## З

Золлингер—Эллисон синдроми 398

Зотилжам

— вирусли 253

— крупоз 249

— микоплазмали 254

— пневмоцистали 254

— уремик 213

— ўчоқли 252

## И

Идиопатик ўпка фибрози 248

Ингичка ичак ўсмалари 338

Инсулома 397

Инфаркт

— буйрақларда 195

— ичакда 329

— миокардда 123

— миёда 543

— ўпкада 223

Инфекцион мононуклеоз 61

Ичак гангренази 329

Ишемия касаллиги

— ичакда 328

— юракда 118

## Й

Йирик хужайрали ўсма 528

Йўғон ичак ўсмалари 344

## К

Каналчалар ўткир некрози 197

Капоши саркомаси 165

Кардиомиопатиялар 144

— гипертрофик хили 147

— дилатацион хили 146

— рестриктив хили 148

Кариез 268

— доғли босқичи 269

— ўртача 272

— чуқур 273

— юза 271

Карциноид

— бронхларда 258, 264

— меъда-ичак йўлларида 338

Касаллиги

— Аддисон 495

— Альсгеймер 558

— Базедов 471

— Берже 187

— Боуэн 402

— Бюргер буйрак-тош 208

— Ван—Виллебранд 60

— Ганд—Шюллер—Христиан 65

— Гатингтон 558

— гипертоник 82

— ишемия

— ичакнинг 328

— юракнинг 118

— Кавасаки 97

— Кристмасс 61

— Крон 330

— Кушинг 464

— Леттерер—Зиве 64

— Милрой 117

— оғир занжирлар 52

— Паркинсон 560

— Пежет 457

- вульванинг 416
- сут безларининг 475
- суякларининг 521
- Пик 558
- Рейно 104
- Реклю 449
- трофобластик 445
- Уиппл 337
- чақалоқларнинг гемолитик 10
- яра касалиги
  - меъданинг 318
  - ўн икки бармоқ ичакнинг 324
  - ўт-тош касаллиги 389
- Каунсильмен таначалари 363
- Кахексия
  - Симмондс 467
- Кератоакантома 283
- Кисталар
  - жағ 296
  - тухумдон 432
- Колит
  - идиопатик яралли хили 340
  - уремик хили 213
- Кондилломалар
  - вульвада 415
- Кортикал некроз буйракта 198
- Кретинизм 474
- Крипторхизм 404
- Крукенберг раки 443
- Кугельберг—Веландер синдроми 558
- Кушинг синдроми 489

## Л

- Ларингит 221
  - дифтеритик хили 221
  - силга алоқадор хили 221
  - уремик хили 213
- Лейкозлар 36
  - лимфобластли хили 40
  - мегалобластли хили 41
  - сурункали хили 42
  - ўткир хили 40
- Лейкоплакия 285
  - веррукоз хили 286
  - оддий хили 286
  - эрозив-яралли хили 286
- Лейомиома 427
- Лейомиосаркома 429
- Леттерер—Зиве касаллиги 64
- Лимфа томирлари патологияси 116
- Лимфоид система ўсмалари 26
- Лимфома 26
  - аралаш 28
  - Беркитт 29
  - гистиоцитар 28
  - лимфобластик 28
  - лимфоцитар 27

- Липоидли нефроз 175
- Лютеома 440

## М

- Мальабсорбция 333
- Маллори—Вейсс синдроми 309
- Мастит 451
- Мастопатия 449
  - кистоз хили 449
  - пролифератив хили 450
  - склерозловчи аденоз 450
- Медуллобластома 564, 569
- Менингиома 570
  - менингоэндотелиал хили 570
  - псаммоматоз хили 571
  - фибробластик хили 571
- Менингит 550
  - арахноидит 550
  - йирингли хили 551
  - лептоменингит хили 550
  - лимфоцитар хили 552
  - пахименингит хили 550
  - сурункали хили 552
- Меъда ичак касалликлари 305
- Меъда ости беги ўсмалари 395
- Меъда ўсмаси 324
- Миастения 536
- Миелодли метаплазия 49
- Миелома 50
- Микседема 475
- Микулич касаллиги 290
- Миксома, юракда 165
- Милрой касаллиги 117
- Миозит 536
- Миокардит 142
  - Абрамов—Фидлернинг 144
  - бактериал хили 143
  - вирусли хили 142
  - идиопатик хили 143
  - протозойли хили 143
  - ревматик хили 135
- Мия стволи глиомаси 568
- Мияга қон қуйилиши 545
- Мияда секинлашган вирусли инфекция 556
- Мононуклеоз 61
- Монорхизм 403
- Мояк патологияси 402
- Мояк ўсмалари 406
- Мукоцеле 353

## Н

- Нафас органлари касалликлари 218
- Нейробластома 501
- Нейрофиброма 572
- Нерв системаси касалликлари 538

Нерв системаси ўсмалари 564  
Нефрит  
— сурункали хили 190  
— ўткир хили 130  
Нефритик синдром 170, 182  
Нефроз  
— липоид хили 175  
— некротик хили 197  
Нефрон 168  
Нефротик синдром 170, 174  
Нефросклероз  
— бирламчи 201  
— хавфли хили 202  
— хавфсиз хили 204  
— иккиламчи 211

## О

Одонтоген ўсмалар 300  
Одонтома 300  
— юмшоқ хили 303  
— қаттиқ хили 300  
Оёқ гангренаси 82  
Олигодендроглиобластома 568  
Олигодендроглиома 568  
Онкоцитомат 291  
Остеоартрит 530  
Остеобластокластома 304  
Остеодисплазия, фиброз хили 522  
Остеодистрофия, паратиреоид хили 487  
Остеоид— остеома 526, 304  
Остеокластома (улкан ҳужайрали ўсма)  
528  
Остеома 525  
Остеомиелит, одонтоген хили 295  
— суякдагиси 524  
Остеопороз 519  
Остеосаркома 525б 526  
Орхит 405  
Орхобластома 406  
Оғиз бўшлиғи ўсмалари 285  
Оғир занжирлар касаллиги 52

## П

Панкреатит  
— сурункали хили 394  
— ўткир хили 391  
Панэнцефалит 556  
Папиллит 194  
Папиллома 221, 287  
Парадонтоз 278  
Паранефрит 195  
Паратгормон 484  
Паратиреоид без ўсмалари 485  
Паратиреоид остеоидистрофия 487

Паротит 288  
Пастки ковак вена синдроми 116  
Паркинсон касаллиги 560  
Пежет касаллиги 521  
Перикардит 148  
— ёпишқоқ хили 151  
— инфекцион хили 149  
— метоболик хили 150  
— ревматик хили 136  
— травматик хили 150  
— уремик хили  
— ўсмали хили 149  
Перинефрит 195  
Периодонтит 275  
— гранулёматоз хили 276  
— грануляцияловчи хили 276  
— йирингли хили 276  
— сероз хили 276  
— сурункали хили 276  
— фиброз хили 276  
— ўткир хили 276  
Периостит 294  
— йирингли хили 294  
— оддий хили 294  
— оссификациялайдиган хили 294  
— специфик хили 294  
— фиброз хили 294  
Пиелонефрит 192  
— апостематоз хили 193  
— гематоген хили 193  
— диабетик хили 513  
— лимфоген хили 193  
— сурункали хили 195  
— уrogen хили 193  
— ўткир хили 192  
Пик касаллиги 558  
Пионефроз 194  
Плазматик ҳужайралар дискразияси 50  
Плеврит 264  
— геморрагик хили 265  
— йирингли хили 265  
— уремик хили 213  
— фибриноз хили 265  
— экссудатив хили 265  
Плевра эмпиемаси 266  
Пневмония  
— вирусли хили 253  
— крупоз хили 249  
— микоплазмали хили 254  
— пневмоцистали хили 254  
— уремик хили 213  
— ўчоқли хили 252  
Пневмоторакс 265  
Полиартрит  
— ревматик хили 136  
— тугунчали хили 95

- аралаш хили 96
- инфантил хили 95
- классик хили 95
- Поликистоз
  - буйрақлар 205
  - тухумдонлар 433
- Полиорхизм 403
- Полицитемия 25
  - сохта 25
  - чин 47
- Простатит 410
- Пульпит 274
  - сурункали 275
  - ўткир 274
- Пуч турк эгари синдроми 467

## P

- Ревматизм 131
- Ревматик полиартрит 136
- Рейно касаллиги 104
- Реклю касаллиги 449
- Респиратор синдроми, катталарда 246
  - чақалоқларда 226
- Ридел тиреоидити 475
- Ринит 219
  - вазомотор хили 220
  - сурункали хили 219
  - ўткир хили 219

## C

- Сальпингит 430
- Сариқ касаллиги 380
- Саркома, синовиал хили 531
- Семинома
  - сперматоцитар хили 407
- Сиалоаденит 288
- Сиалоаденома 291
- Сигмоидит 341
- Сийдик-тош касаллиги 208
- Сийдик чиқариш системаси ўсмалари 216
- Симмондс кахексияси 467
- Синовиома 531
- Сипплс синдроми 503
- Склероз, (ён) латерал 561
  - амиотрофик хили 566
  - гломеруляр хили 179
  - тарқоқ хили 562
  - ўпка томирлари 224
- Склерозланувчи аденоз 405
- Скорпил ўсмаси 292
- Спленомегалия 382
- Спру 335
  - инфекция хили 335

- инфекция хили 336
- Стенози
  - аорта 157
  - ўпка стволи 162
  - қизилўнғач 306
- Стенокардия 121
  - беқарор 121
  - принципсталл 121
  - типик хили 121
- Стоматит 284
  - афтоз хили 284
  - герпетик хили 284
  - уремик хили 213
  - ярали хили 285
- Субарахноидал қон қуйилиши 547
- Сурфактант 227
- Сусткаш вирусли инфекция, мияда 556
- Сут безларининг Пежет касаллиги 457
- Сут безлари ўсмаси 452
- Суяк-мускул системаси касалликлари 518
- Суяк тўқимасининг Пежет касаллиги 521
- Суяк ўсмалари 525
- Сфероцитоз 12
- Сўлак безлари ўсмалари 291

## T

- Талассемия 16
  - гетерозигот хили 16
  - гомозигот хили 16
- Текома 440
- Тератома 408, 437
  - етилган 408
  - етилмаган 408
  - малигнизацияланган 408
- Тимома 502
- Тимус 501
- Тиреоидити 475
  - Ридел 475
  - сурункали, оғриқсиз хили 478
  - ярим ўткир гранулёматоз хили 478
  - Хашимото 476
- Тиш-жағ системаси касалликлари 267
- Тромбофлебит 115
- Тромбоцитопения 57
- Тромбоцитопеник пурпура 58
  - идиопатик хили 58
  - тромботик хили 58
- Трофобластик касаллик 445
- Тубулоинтерстициал нефрит 190
  - сурункали хили 195
  - ўткир хили 192
- Тухумдонлар кисталари 432
- Тухумдонлар патологияси 431
- Тухумдонлар ўсмалари 433

Уиппд касаллиги 337  
 Улкан ҳужайрали рак 528  
 Уортин ўсмаси 291  
 Уремик колит 213  
 Уремия 212  
 Уролитиаз 208  
 Уотерхаус—Фридериксен синдроми 497  
 Устки ковак вена синдроми 115

## Ф

Фалло тетрадаси 158  
 Фаллоий найлари патологияси 430  
 Феохромцитома 499  
 Фиброз остеодисплазия 298  
 Фиброэластоз  
 — эндокардда 164  
 Фимоз 401  
 Флеботромбоз 115  
 Флюороз 268

## Х

Хаммен—Рич синдроми 248  
 Хейлит 281  
 Херувизм 299  
 Хилоторакс 265  
 Хожкин касаллиги 32  
 Холцистит 386  
 Хорионкарцинома 438  
 Хорионэпителиома 448  
 Хорся 137  
 — кичик хили 137  
 — Сиденгам 137

## Ц

Цементома 303  
 Цервицит 418  
 Цереброваскуляр касалликлар 541  
 Цилиндрома 293  
 Цирроз—рак, жигаршики 379  
 Цистаденокарцинома 434  
 Цистаденома 434

## Ч

Чакка артериялари артериити 100  
 Чарг—Штраусе синдроми 96  
 Чақалоқлар гемолитик касаллиги 10  
 Чақалоқларнинг тўсатдан ўлиш синдроми 231  
 Чиллашир 335

Шваннитома 571  
 Шихен синдроми 290, 466  
 Штейн-Левингал синдроми 433

## Э

Эзофагит 307  
 Эзофагоспазм 306  
 Эмболия, ўпка артериясида 223  
 Эмпиема, плеврада 266  
 Эмфизема, ўпкада 234  
 — везикуляр хили 234  
 — викар хили 237  
 — интерстициал хили 237  
 — иррегуляр хили 236  
 — кексаларда учрайдиган хили 237  
 — компенсатор хили 237  
 — нарацинар хили 235  
 — периацинар хили 236  
 — перитронцинар хили 235  
 Эндокардит 138  
 — бактериал тромботик 139  
 — инфекцион 139  
 — Либман—Сакс 139  
 — ревматик 133  
 — фиброэластик 135  
 Эндокрин безлар касалликлари 459  
 Эндометрий ўсмалари 429  
 Эндометриоз 423  
 — гестинал 423  
 — экстрагенитал 423  
 Эндометрит 422  
 Энцефалит 552  
 — вирусли 552  
 — иммун гангленитига алоқадор 552  
 — некротловчи 526  
 Энцефалопатия, ишемик 541  
 — уремик 213  
 Эпендимобластома 569  
 Эпендимома 569  
 Эпулис 297  
 — ангиоматоз 297  
 — гугма 298  
 — улкан ҳужайрали 297  
 — фиброз 297  
 Эритроплакия 287  
 Эрозия 418  
 — бачадан бўйни чин эрозияси 419  
 — бачадан бўйни сохта эрозияси 419

## Ю

Юрак нуқсонлари 152  
 Юрак касаллиги 118

Юракнинг ишемик касаллиги 118  
 Юрак ва томир пороклари 152  
 — орттирилган хили 159  
 — аортал қопқоқчалар етишмов-  
 чилиги 162  
 — аортал қопқоқчалар стенози 156  
 — митрал қопқоқчалар етишмов-  
 чилиги 161, 163  
 — митрал қопқоқчалар стенози  
 160  
 — туғма хили 152  
 — аорта ва ўпка стволи транспо-  
 зицияси 157  
 — аорта стенози 157  
 — тож артерияси аномалиялари  
 157  
 — Боталло йўлининг очиклиги 155  
 — бўлмачалараро тўсиқ нуқсони  
 154  
 — қоринчалараро тўсиқ нуқсони  
 153  
 — Фалло тетрадаси 158  
 — ўпка артерияси стенози 157  
 Юрак ўсмалари 165

## Я

Яра касаллиги  
 — меъда 317  
 — сурункали 318  
 — ўткир 317  
 — ўн икки бармоқ ичак 324  
 Яра— рак 325  
 Ярали идиопатик колит 340

## Ҳ

Ўпка абсцесси 256  
 — сурункали 257  
 — ўткир 257  
 Ўпка ателектази 228  
 — неонатал 228  
 — орттирилган 229  
 Ўпка артериялари эмболияси 223  
 Ўпка гангренази 252  
 Ўпка гипертензияси 224  
 — портал 382  
 Ўпка томирлари патологияси 223  
 Ўпка эмфиземаси 234  
 — везикуляр хили 234

— викар хили 237  
 — интерстициал хили 237  
 — иррегуляр хили 236  
 — кексаларда учрайдиган хили 237  
 — компенсатор хили 237  
 — параацинар хили 235  
 — периацинар хили 236  
 — центроацинар хили 235  
 Ўпка ўсмаси 258  
 Ўт пуфаги раки 390  
 Ўт-тош касаллиги 389

## Қ

Қалқонсимон без олди бези паратгор-  
 мони 484  
 Қалқонсимон без ўсмалари 479  
 Қандли диабет 504  
 — бирламчи хили 504  
 — иккиламчи хили 505  
 — яширин хили 505  
 — ҳомиладорлардаги 505  
 Қандсиз диабет 467  
 Қизилўнғач атрезияси 306  
 Қизилўнғач дивертикули 306  
 Қизилўнғач ўсмалари 310  
 Қовуқ раки  
 Қон яратувчи система ўсмаси 36  
 Қон яратиш ва лимфоид система ка-  
 салликлари 4  
 Қопқа вена атрезияси 383  
 Қоринчалараро тўсиқ нуқсони 153  
 Қўзиқоринсимон микод 31

## Ҳ

Ҳашимото тиреоидити 476  
 Ҳиқилдоқ раки 221  
 Ҳомиладорлик патологияси 443  
 — бачадон бўйнидаги 418  
 — бачадон танаси ва эндометрийда-  
 ги 422  
 — вагинадаги 417  
 — вульвадаги 414  
 — лимфатик томирлардаги 116  
 — простата безларидаги  
 — сут безларидаги 448  
 — тухумдонлардаги 431  
 — Фаллопий найларидаги 430  
 — ўпка томирларидаги 223

## МУНДАРИЖА

Сўз боши .....	3
<b>Қон яратувчи ва лимфоид система касалликлари .....</b>	<b>4</b>
Анемиялар .....	5
Постгеморрагик анемия .....	6
Гемолитик анемия .....	7
Турмушда орттирилган гемолитик анемиялар .....	9
Табиатан иммунитетга боғлиқ гемолитик анемиялар .....	9
Эритроцитларнинг механик зарарланишига алоқадор гемоли- тик анемиялар .....	12
Ирсий анемиялар .....	12
Ирсий сфероцитоз .....	12
Уроқсимон ҳужайрали анемия .....	14
Талассемия .....	16
Эритропоэз бузилиши оқибатида бошланадиган анемиялар .....	17
Темир танқислигига боғлиқ анемия .....	18
Мегалобластик анемия .....	19
Фолат кислота танқислигига алоқадор анемия .....	20
Пернициоз анемия .....	21
Апластик анемия .....	23
Миелофтиз анемия .....	25
Полицитемия .....	25
Лимфоид ва қон яратувчи системаларнинг ўсмалари .....	26
Лимфоид системанинг ўсма касалликлари .....	26
Лимфома .....	26
Кўзикаринсимон микоз .....	31
Хожкин касаллиги .....	32
Қон яратувчи системанинг ўсма касалликлари .....	36
Ўткир лейкозлар .....	40
Сурункали лейкозлар .....	42
Миелопролифератив касалликлар .....	47
Чин полицитемия .....	47
Миелоид метаплазия ва миелофиброз .....	49
Плазматик ҳужайралар дискразияси .....	50
Тарқоқ миелома .....	50
Вальденстром макроглобулинемияси .....	52
Оғир занжирлар касаллиги .....	52
Агранулоцитоз .....	55
Геморрагик диатезлар .....	56
Тромбоцитопения .....	57
Қон ивишининг бузилишига алоқадор геморрагик диатезлар .....	59
Инфекцион мононуклеоз .....	61

Гистиоцитозлар .....	64
<b>Томирлар касалликлари .....</b>	<b>67</b>
Атеросклероз .....	68
Гипертония касаллиги .....	82
Васкулитлар .....	93
Тугунчали артериитлар .....	95
Классик тугунчали полиартериит .....	95
Аллергик гранулёматоз .....	96
Аралаш тугунчали полиартериит .....	96
Болалар тугунчали полиартериити .....	97
Вегнер гранулёматози .....	98
Ўта сезувчанлик реакциясига алоқадор (аллергик, лейкокластик) васкулитлар .....	98
Чакка артериялари артериити (краниал артериит) .....	100
Такаясу артериити .....	102
Облитерацияловчи тромбангиит (Бюргер касаллиги) .....	103
Рейно касаллиги .....	104
Томирлар аневризмаси .....	105
Атеросклеротик аневризма .....	106
Захм аневризмаси .....	107
Аорта ўрта пардасининг идиопатик некрози .....	109
Аортани қатламларга ажратувчи аневризма .....	110
Веналарнинг варикоз кенгайиши .....	112
Флеботромбоз ва тромбозфлебит .....	115
Устки ковак вена синдроми .....	116
Пастки ковак вена синдроми .....	116
Лимфа томирлари патологияси .....	116
<b>Юрак касалликлари .....</b>	<b>118</b>
Юракнинг ишемия касаллиги .....	118
Стенокардия .....	121
Юрак касаллиги туфайли тўсатдан ўлиш .....	122
Миокард инфаркти .....	123
Юракнинг сурункали ишемия касаллиги .....	130
Ревматизм .....	131
Висцерал ревматизм .....	133
Эндокардит .....	138
Инфекцион эндокардит .....	139
Миокардит .....	142
Кардиомиопатиялар .....	144
Перикардит .....	148
Юрак ва томирлар нуқсонлари .....	152
Туғма юрак нуқсонлари .....	152
Туғма томирлар нуқсонлари .....	156
Фалло тетрадаси .....	158
Турмушда орттирилган юрак нуқсонлари .....	159
Митрал юрак нуқсони .....	160
Аорта қопқоқлари нуқсони .....	162
Митрал қопқоқ пролапси (Барлоу синдроми) .....	163
Эндокард фиброзэластози .....	164
Юрак ўсмалари .....	165
<b>Буйрак касалликлари .....</b>	<b>166</b>
Гломерулонефрит .....	169



Этиологияси ва патогенези .....	171
Нефротик синдром .....	174
Липоид нефроз (энг кам ўзгаришлар касаллиги) .....	175
Мембраноз гломерулонефрит .....	177
Ўчоқли сегментар гломерулосклероз .....	179
Мембраноз-пролифератив гломерулонефрит .....	180
Нефритик синдром .....	182
Диффуз пролифератив гломерулонефрит .....	183
Тез зўрайиб борадиган гломерулонефрит .....	185
Ўчоқли пролифератив гломерулонефрит .....	186
Берже касаллиги .....	187
Сурункали буйрак етишмовчилиги .....	187
Сурункали гломерулонефрит .....	187
Буйракларнинг тубулоинтерстициал касалликлари .....	189
Тубулоинтерстициал нефрит .....	190
Дориларга алоқадор тубулоинтерстициал нефрит .....	190
Ўткир пиелонефрит .....	192
Сурункали пиелонефрит .....	195
Капалчаларнинг ўткир некрози .....	197
Диффуз кортикал некроз .....	200
Томирларга алоқадор буйрак касалликлари .....	201
Бирламчи нефросклероз .....	201
Хавфли нефросклероз .....	202
Хавфсиз нефросклероз .....	204
Буйраклар поликистози .....	205
Буйрак-тош касаллиги .....	208
Гидронефроз .....	209
Иккиламчи нефросклерозлар .....	211
Буйрак ўсмалари .....	213
Буйракнинг гипернефроид раки .....	214
Вильмс ўсмаси .....	216
Сийдик чиқариш йўллари ўсмалари .....	216
<b>Нафас органлари касалликлари .....</b>	<b>218</b>
Ринит .....	219
Бурун бўшлиғи ўсмалари .....	220
Ларингит .....	221
Ҳиқилдоқ ўсмалари ва ўсмасимон тузилмалари .....	221
Ўпка томирлари патологияси .....	223
Ўпка артерияси ва тармоқлари эмболияси .....	223
Ўпка гипертензияси .....	224
Ўчақлоқларнинг респиратор дистресс-синдроми .....	226
Ўпка ателектазлари .....	228
Ўздакларнинг тўсатдан ўлиб қолиши синдроми .....	231
Сурункали обструктив ўпка касалликлари .....	232
Сурункали бронхит .....	232
Ўпка эмфиземаси .....	234
Интерстициал ўпка эмфиземаси .....	234
Везикуляр ўпка эмфиземаси .....	234
Бронхиал астма .....	239
Бронхоэктазиялар .....	242
Рестриктив ўпка касалликлари .....	245
Катталарда учрайдиган ўткир дистресс-синдром .....	246
Идиопатик ўпка фибрози .....	248
Ўпканинг инфекцион касалликлари .....	249
Крупоз пневмония .....	249

Бронхопневмония .....	252
Пневмоцистели пневмония .....	254
Вирусли ва микоплазмали пневмониялар .....	254
Ўпка абсцесси .....	256
Ўпка ўсмалари .....	258
Бронхоген рақ .....	258
Бронхлар карциноиди .....	264
Плевритлар .....	264
<b>Тиш-жағ системаси ва оғиз бўшлиғи органлари касалликлари .....</b>	<b>267</b>
Тиш касалликлари ва уларнинг асоратлари .....	267
Тишнинг қариемас касалликлари .....	268
Қариес .....	268
Пульпит .....	274
Периодонтит .....	275
Гингивит .....	278
Пародонт касалликлари .....	278
<b>Оғиз бўшлиғи шиллиқ пардаси касалликлари .....</b>	<b>281</b>
Хейлитлар .....	281
Стоматитлар .....	284
Ўсма олди касалликлари ва ўсмалар .....	285
Лейкоплакия .....	285
Эритроплакия .....	287
Папилломалар .....	287
Ясси ҳужайрали рақ .....	287
Сўлак безлари ўсмалари .....	288
Сиалоаденит .....	288
Сўлак безлари ўсмалари .....	291
<b>Жағ суяклари касалликлари .....</b>	<b>294</b>
Периостит .....	294
Одонтоген остеомиелит .....	295
Ўсмасимон касаллиқлар .....	295
Эпителиал кисталар .....	296
Эпулис .....	297
Фиброз дисплазия .....	298
Херувизм .....	299
Эозинофил гранулёма .....	299
Қаттиқ одонтома .....	300
Одонтоген ўсмалар .....	300
Амелобластома .....	300
Юмшоқ одонтома .....	303
Цементома .....	303
Жағ суяклари ўсмалари .....	304
Остеоид-остеома .....	304
Остеобластокластома .....	304
<b>Меъда-ичак йўли касалликлари .....</b>	<b>305</b>
Қизилўнғач касалликлари .....	306
Қизилўнғач дивертикули .....	306
Эзофагит .....	307
Қизилўнғач веналарининг варикоз кенгайиши .....	309
Маллори-Вейсс синдроми .....	309
Қизилўнғач рақи .....	310
Меъда касалликлари .....	311
Гастрит .....	312

Ўткир гастрит .....	312
Сурункали гастрит .....	314
Меъданинг ўткир яралари .....	317
Меъданинг яра касаллиги .....	318
Ўн икки бармоқ ичакнинг яра касаллиги .....	324
Меъда ўсмалари .....	324
Меъда полиплари .....	325
Меъда раки .....	325
Ичак касалликлари .....	327
Ичак дивертикуллари .....	328
Ичакнинг ишемик касаллиги .....	328
Крон касаллиги .....	330
Мальабсорбция .....	333
Чиллашир .....	335
Унппл касаллиги .....	337
Илгичка ичак ўсмалари .....	338
Аденокарцинома .....	338
Карциноид .....	338
Идиопатик ярали колит .....	340
Йўғон ичак ўсмалари .....	344
Полиплар .....	344
Ўсамас полиплар .....	344
Безли аденоматоз полиплар .....	345
Йўғон ичак раки .....	347
Аппендицит .....	350
Ўткир аппендицит .....	351
Сурункали аппендицит .....	352
Мукоцеле .....	353
<b>Жигар, билиар йўл ва меъда ости беи касалликлари .....</b>	<b>354</b>
Жигар касалликлари .....	355
Вирусли гепатитлар .....	355
Этиологияси .....	355
Патогенези .....	359
Вирус ташувчанлик .....	360
Вирусли ўткир гепатит .....	361
Сурункали гепатит .....	364
Сурункали персистловчи гепатит .....	365
Сурункали фаол гепатит .....	366
Гепатитнинг яшиндек тез ўтадиган хили .....	368
Жигарнинг алкоғолдан зарарланиши .....	369
Жигар циррозлари .....	373
Жигар ўсмалари .....	378
Жигарнинг хавфиз ўсмалари .....	378
Жигар раки .....	379
Сариқлик .....	380
Портал гипертензия .....	382
Жигар етишмовчилиги .....	384
Ўт пуфағи касалликлари .....	385
Холецистит .....	386
Ўт-тош касаллиги .....	389
Ўт пуфағи раки .....	390
Жигардан ташқаридағи ўт йўллари ва Фатер сўргичи раки .....	390
Меъда ости беи касалликлари .....	391
Ўткир панкреатит .....	391

Сурункали панкреатит .....	394
Меъда ости беги ўсмалари .....	395
Меъда ости беги раки .....	395
Лангерганс оролчалари ҳужайраларидан пайдо бўлган ўсмалар .....	397
Инсулома .....	397
Золлингер-Эл исон синдроми .....	398
<b>Жинсий органлар ва сут безлари касалликлари .....</b>	<b>400</b>
Эркаклар жинсий орган тарминини касалликлари .....	401
Жинсий олатнинг ривожланиш аномалиялари ва ўсмалари .....	401
Мояклар патологияси .....	402
Мояклар ўсмалари .....	406
Простата беги патологияси .....	410
Простати .....	410
Аденома .....	410
Простата беги раки .....	413
Аёллар жинсий органларинини касалликлари .....	414
Вульва патологияси .....	414
Вульва ўсмалари .....	415
Бити патологияси .....	417
Бачадон бўйни патологияси .....	418
Цервиги .....	418
Бачадон бўйни ўсмалари .....	420
Бачадон бўйни раки .....	420
Бачадон танаси ва эндометрий патологияси .....	422
Эндометри .....	422
Аденомиоз ва эндометриоз .....	422
Эндометрий гиперплазияси .....	425
Эндометрий ва миометрий ўсмалари .....	427
Эндометрий полиплари .....	427
Лейомиома ва лейомиосаркома .....	427
Эндометрий раки .....	429
Фаллопий найлари патологияси .....	430
Тухумдонлар патологияси .....	431
Тухумдоннинг яллиғланиш касалликлари .....	431
Тухумдон кисталари .....	432
Тухумдон ўсмалари .....	433
Эпителиал ўсмалар .....	434
Герминоген ўсмалар .....	437
Жинсий тортма стромал ўсмалари .....	438
Тухумдонларнинг метастатик ўсмалари .....	442
Ҳомиладорлик патологияси .....	443
Бачадондан ташқари ҳомиладорлик .....	443
Трофобластик касаллик .....	445
Елбўғоз .....	446
Инвазив елбўғоз .....	447
Хорионэпителиома .....	448
Сут безлари патологияси .....	448
Мастопатия .....	449
Мастит .....	451
Сут безлари ўсмалари .....	452
Фиброаденома .....	452
Папиллома ва папилляр рак .....	453
Сут беги раки .....	453
Эркаклар сут беги касалликлари .....	458

<b>Эндокрин безлар касалликлари</b> .....	459
Гипофиз .....	461
Гипофиз гиперфункцияси .....	462
Гипофиз аденомаси .....	462
Гипофиз гипофункцияси .....	465
Гипофиз орқа бўлаги синдроми (қондсиз диабет) .....	468
Қалқонсимон без .....	468
Бўғоқ (струма) .....	469
Гипертиреоз .....	470
Базедов касаллиги .....	471
Гипотиреоз .....	474
Кретинизм .....	474
Микседема .....	475
Тиреоидитлар .....	475
Хашимото тиреоидити .....	476
Ярим ўткир гранулёматоз тиреоидит .....	478
Сурункали тиреоидит .....	478
Қалқонсимон без ўсмалари .....	479
Аденома .....	479
Қалқонсимон без раки .....	479
Папилляр рак .....	479
Фолликуляр рак .....	482
Анапластик рак .....	482
Медулляр рак .....	483
Паратиреоид безлар .....	484
Гипопаратиреоз .....	484
Гиперпаратиреоз .....	484
Бирламчи гиперпаратиреоз .....	485
Аденома .....	485
Паратиреоид безларнинг бирламчи гиперплазияси .....	486
Паратиреоид безлар раки .....	486
Паратиреоид остеодистрофия .....	487
Бўйрак усти безлари .....	489
Бўйрак усти безлари гиперфункцияси .....	489
Кушинг синдроми .....	489
Гиперальдостеронизм .....	492
Адреногенитал синдром .....	493
Бўйрак усти безлари гипофункцияси .....	495
Аддисон касаллиги .....	495
Бўйрак усти безларининг ўткир этишмовчилиги .....	497
Бўйрак усти безлари ўсмалари .....	497
Бўйрак усти безлари пўстлоғининг ўсмалари .....	497
Бўйрак усти безлари мия қаватининг ўсмалари .....	499
Феохромоцитома .....	499
Нейробластома .....	501
Тимус .....	501
Эндокрин система кўп сонли ўсмаларининг синдроми .....	503
Қандли диабет .....	504
<b>Суяк-мушкул системаси касалликлари</b> .....	518
Суяклар системаси касалликлари .....	519
Остеопороз .....	519
Пажет касаллиги .....	521
Фиброз остеодисплазия .....	522
Остеомиелит .....	524

Суяк ўсмалари .....	525
Суяк ҳосил қилувчи ўсмалар .....	525
Остеома .....	525
Остеонид-остеома .....	526
Остеосаркома .....	526
Улкан ҳужайрали ўсма .....	528
Бўғимлар касалликлари .....	529
Артритлар .....	529
Инфекцион (бактериал) артрит .....	529
Остеоартритлар .....	530
Бўғим ўсмалари .....	531
Скелет мускуллари касалликлари .....	532
Мускул атрофияси .....	533
Мускул дистрофияси .....	533
Миозит .....	536
Миастения .....	536
Нерв системаси касалликлари .....	538
Цереброваскуляр касалликлар .....	541
Ишемик энцефалопатия .....	541
Мия инфаркти .....	543
Мияга қон қуйилиши .....	545
Мия тўқимасига қон қуйилиши .....	545
Субарахноидал бўшлиққа қон қуйилиши .....	547
Инфекцион касалликлар .....	549
Менингит .....	550
Йирингли менингит .....	551
Лимфоцитар менингит .....	552
Сурункали менингит .....	552
Энцефалитлар .....	552
Мия абсцесси .....	552
Бош миянинг вирусли инфекциялари .....	554
Ўткир вирусли инфекциялар .....	555
Секинлик билан ўтадиган вирусли инфекция .....	556
Нерв системасининг дегенератив касалликлари .....	557
Альцгеймер касаллиги .....	558
Паркинсонизм .....	560
Ён томон амиотрофик склерози .....	561
Демиелинловчи касалликлар .....	562
Тарқоқ склероз .....	562
Нерв системаси ўсмалари .....	564
Марказий нерв системаси ўсмалари .....	564
Нейроэктодермал ўсмалар .....	564
Астроцитома .....	566
Олигодендроглиома .....	568
Эпендимома .....	569
Медуллобластома .....	569
Менинготомир ўсмалари .....	570
Периферик нерв системаси ўсмалари .....	571
Тавсия этиладиган адабиётлар .....	573
Фан кўрсаткичи .....	574

*Ўқув наشري*

**МАЛИКА САМАТОВНА АБДУЛЛАХЎЖАЕВА,**  
тиббиёт фанлари доктори, профессор

**ОДАМ ПАТОЛОГИЯСИ АСОСЛАРИ**

**II қисм**

Таҳририят мудир *Б. Мансуров*  
Муҳаррир *А. Шомаҳмудов*  
Бадий муҳаррир *М. Эргашева*  
Техник муҳаррир *В. Мешчерякова*  
Мусаҳҳиҳ *Г. Ширинова*

ИБ № 2805

Босишга 20.12.98 да рухсат этилди. Бичими 60×90/16. Офсет қоғози. Адабий гарнитура. Шартли босма табоқ 37,0. Шартли бўёқ-оттискаси 37,25. Нашр. босма табоқ 38,04. Нашриёт № 82-98. **Қ-6709** рақамли буюртма. Жами 3000 нусха.

Баҳоси шартнома асосида.

Ўзбекистон Республикаси Давлат матбуот қўмитаси Абу Али ибн Сино номидаги тиббиёт нашриёти. 700129, Тошкент, Навоий кўчаси, 30.

Ўзбекистон Республикаси Давлат Матбуот қўмитаси Тошкент матбаа комбинатининг ижара корхонаси. 700129, Тошкент, Навоий кўчаси, 30.

Абу Али ибн Сино номидаги тиббиёт нашриёти 1999 йилда II Тошкент Давлат тиббиёт институти биоорганик ва биологик кимё кафедраси профессори, техника фанлари доктори *Сталина Салиховна Қосимованинг «Умумий ва биоорганик кимёдан амалий машғулотлар»* дарслигини босмадан чиқаради.

Дарслик тиббиёт институтлари учун кимё фани дастури асосида ёзилган бўлиб, физколлоид ва биоорганик кимёнинг энг муҳим бўлимларини қамраб олган. Китобда биоген элементлар ва бирикмаларининг инсон ҳаётида ва фаолиятида тутган ўрни, турли хил аъзоларга таъсири атрофлича ёритилган.

Бажарадиган амалий машғулотларнинг талайгина қисми клиник амалиётда қўлланадиган таҳлил усулларида таркиб топган.