

# Ш 1 П О К М

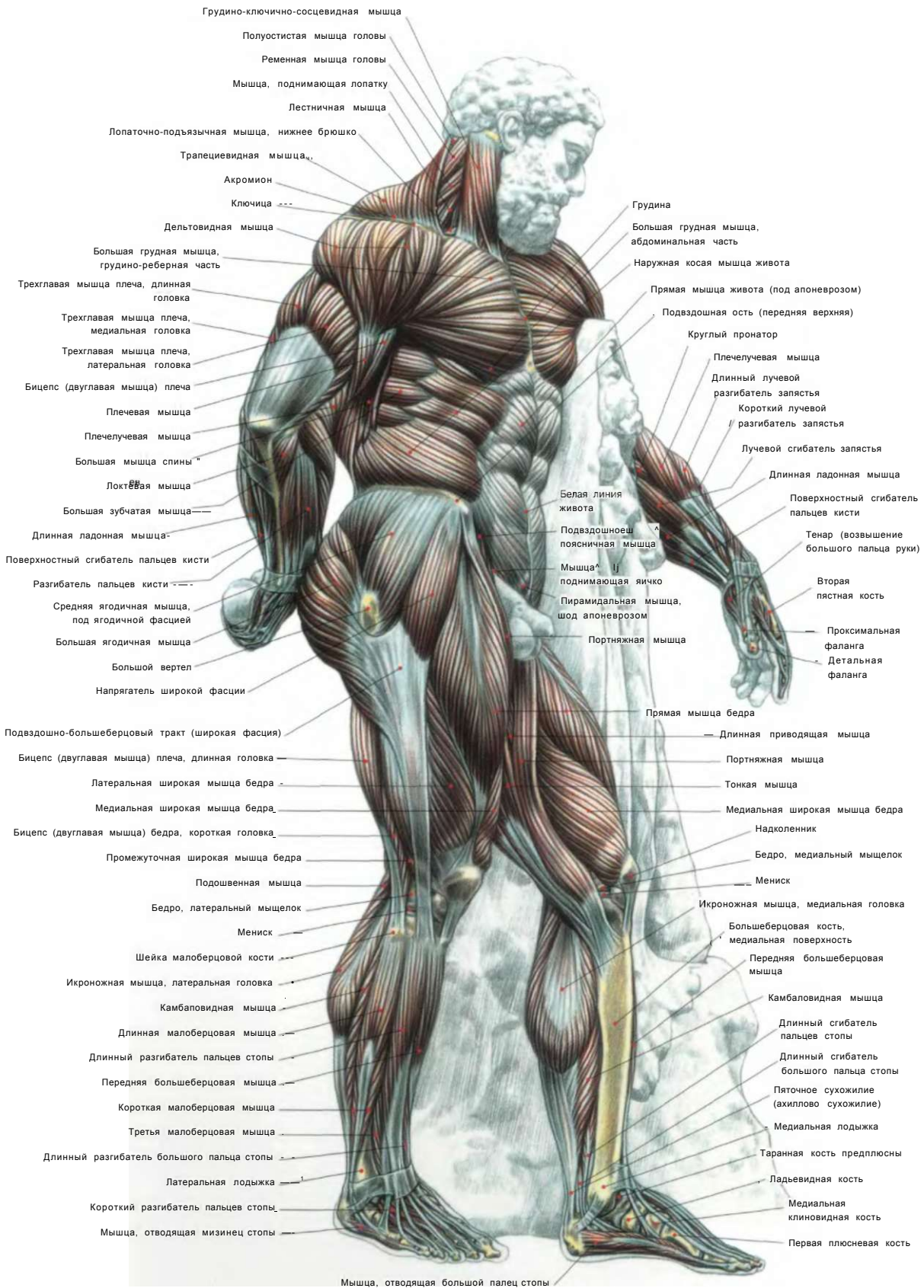
## СИЛОВЫХ УПРАЖНЕНИЙ

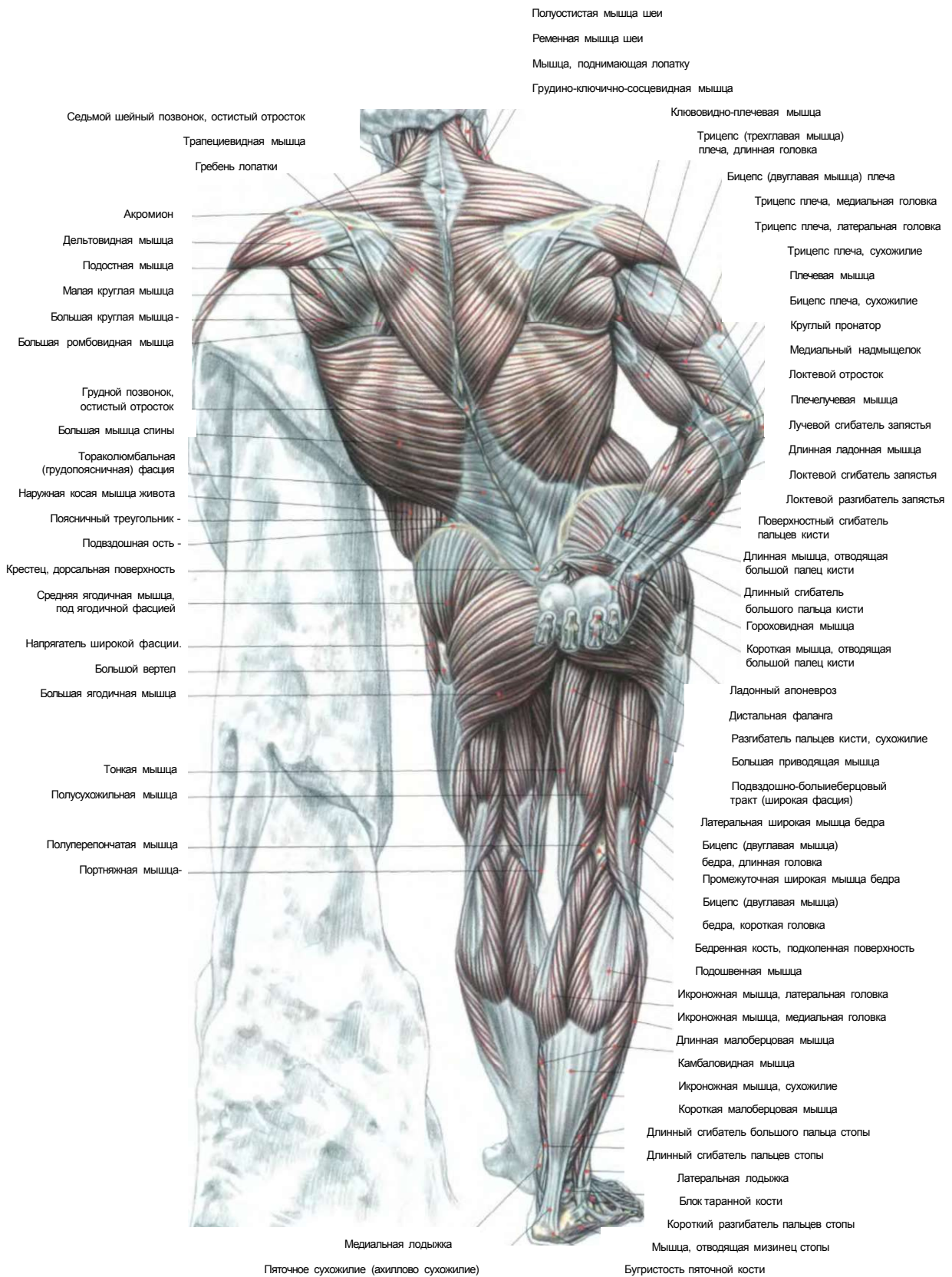


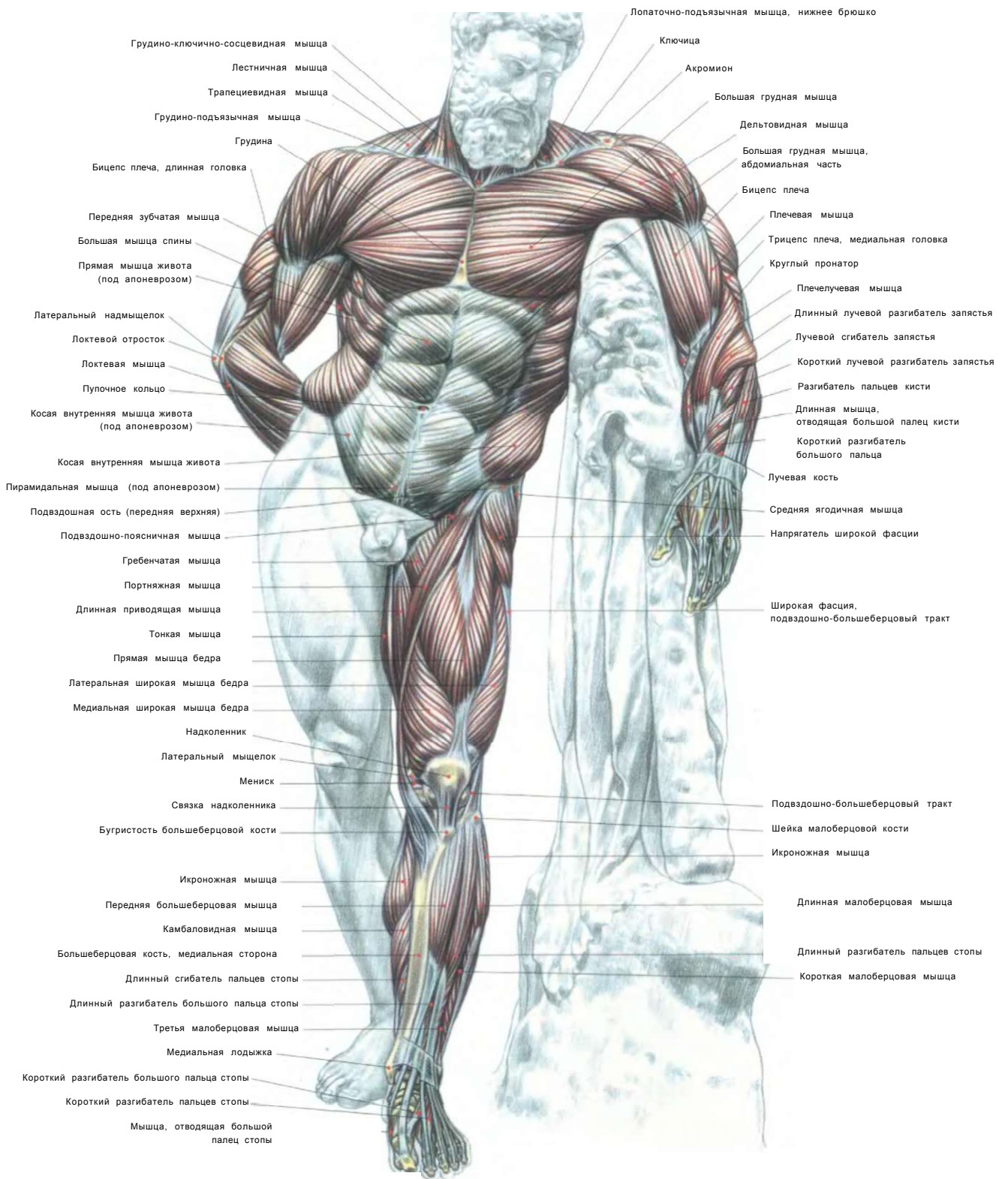
- БЕСТСЕЛЛЕР #1  
В МИРЕ
- КНИГА ПЕРЕВЕДЕНА  
НА 20 ЯЗЫКОВ
- ВПЕРВЫЕ В РОССИИ!

**Фредерик  
Делавье**

**ДЛЯ МУЖЧИН И ЖЕНЩИН**








**Фредерик Делавье**

# **АНАТОМИИ СИЛОВЫХ „ УПРАЖНЕНИИ ДЛЯ МУЖЧИН И ЖЕНЩИН**



РИПОД  
КЛАССИК  
Москва, 2006

УДК 796.8  
ББК 75.6  
Д29

сеть спортивно-оздоровительных клубов



*ИД «РИПО/1 классик» выражает особую признательность Сослану Варзиеву, специалисту в области спортивной психологии, президенту клуба физической культуры «Сослан Варзиев-Спорт», за обработку терминологии и научное редактирование русского издания*

**Делавье Фредерик**

Д29 Анатомия силовых упражнений для мужчин и женщин/Пер. с фр. О. Е. Ивановой.— М.: РИПОЛ классик, 2006.— 144 с: ил.

ISBN 5-7905-4204-2(РИПОЛ классик)

ISBN 2 7114 1769 7(1MPMMÉ EN FRANCE PAR POLLINA S. A.)

Получившее всемирное признание издание предлагает российскому читателю уникальную возможность приобщиться к самым последним достижениям в области совершенствования функциональных качеств организма и эстетики тела. Книга является универсальным пособием как для любителей силовых занятий, так и для опытных практикующих специалистов. Особый, эксклюзивный характер изданию придают подробные и добротные иллюстрации, четкие разъяснения, которые способствуют максимально полному восприятию и воспроизведению авторской системы упражнений.

Практическое использование данного справочника позволит достичь прочных навыков корректного выполнения основных типов силовых упражнений, даст стабильный эстетический результат, который не исчезнет из-за временного прекращения тренировочного режима.

УДК 796.8  
ББК75.6

**FREDERIC DELAVIER**  
GUIDE DES MOUVEMENTS DE MUSCULATION  
**APPROCHE ANATOMIQUE**

ФРЕДЕРИК ДЕЛАВЬЕ

**АНАТОМИЯ СИЛОВЫХ УПРАЖНЕНИЙ ДЛЯ МУЖЧИН И ЖЕНЩИН**

Перевод с французского

Генеральный директор издательства *С. М. Макаренков*

Спортивный редактор *С. Варзиев*

Редактор **С. В. Оганян**

Научный редактор *Л. В. Бруенок*

Компьютерная верстка: *Л. М. Жилыева*

Технический редактор *Е. А. Крылова*

Корректоры: *Н. С. Курлова, Т. Е. Антонова*

Подписано в печать с готовых диапозитивов 15.11.2005.  
Формат 84x108/16. Гарнитура «OfficinaSansBook». Печать офсетная.  
Печ. л. 9. Тираж 3000 экз.  
Заказ


000 «ИД «РИПОЛ классик»  
107140, Москва, Краснопрудная ул., д. 22а, стр.1  
Изд. лиц. №04620 от 24.04.2001 г.  
Адрес электронной почты: [info@ripol.ru](mailto:info@ripol.ru)  
Сайт в Интернете: [www.ripol.ru](http://www.ripol.ru)

**TEXTES ET DESSIN: FREDERIC DELAVIER**  
**CONCEPTION GRAPHIQUE: EMMA BRANTE**  
© 2005, EDITIONS VIGOT - 23, RUE DE L'ECOLE-DE-MEDICINE,  
750 06 PARIS. DEPOT LEGAL: SEPTEMBER 2005

ISBN 5-7905-4204-2(РИПОЛ классик)  
ISBN 2 7114 1769 7(1MPRIME EN FRANCE PAR POLLINA S. A. - n° L98810)

© 000 «ИД «РИПОЛ классик», издание на русском языке, перевод, 2006

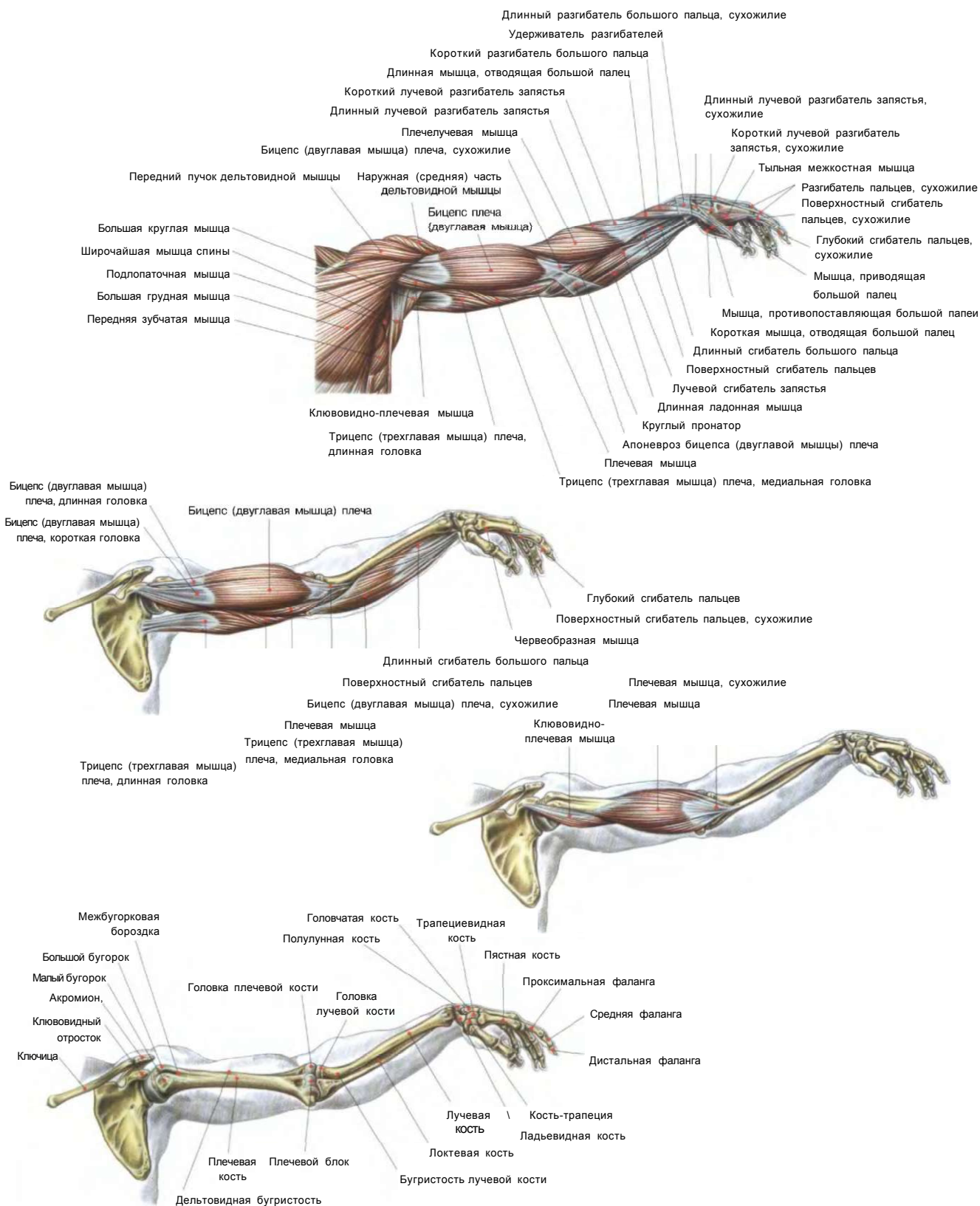
- 01. РУКИ
- 02. ПЛЕЧИ
- 03. ГРУДЬ
- 04. СПИНА
- 05. НОГИ
- 06. ЯГОДИЦЫ
- 07. ЖИВОТ



# РУК

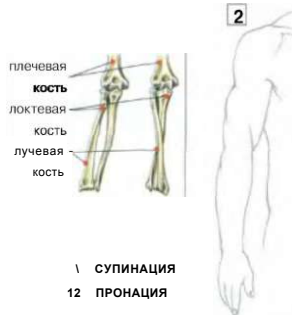
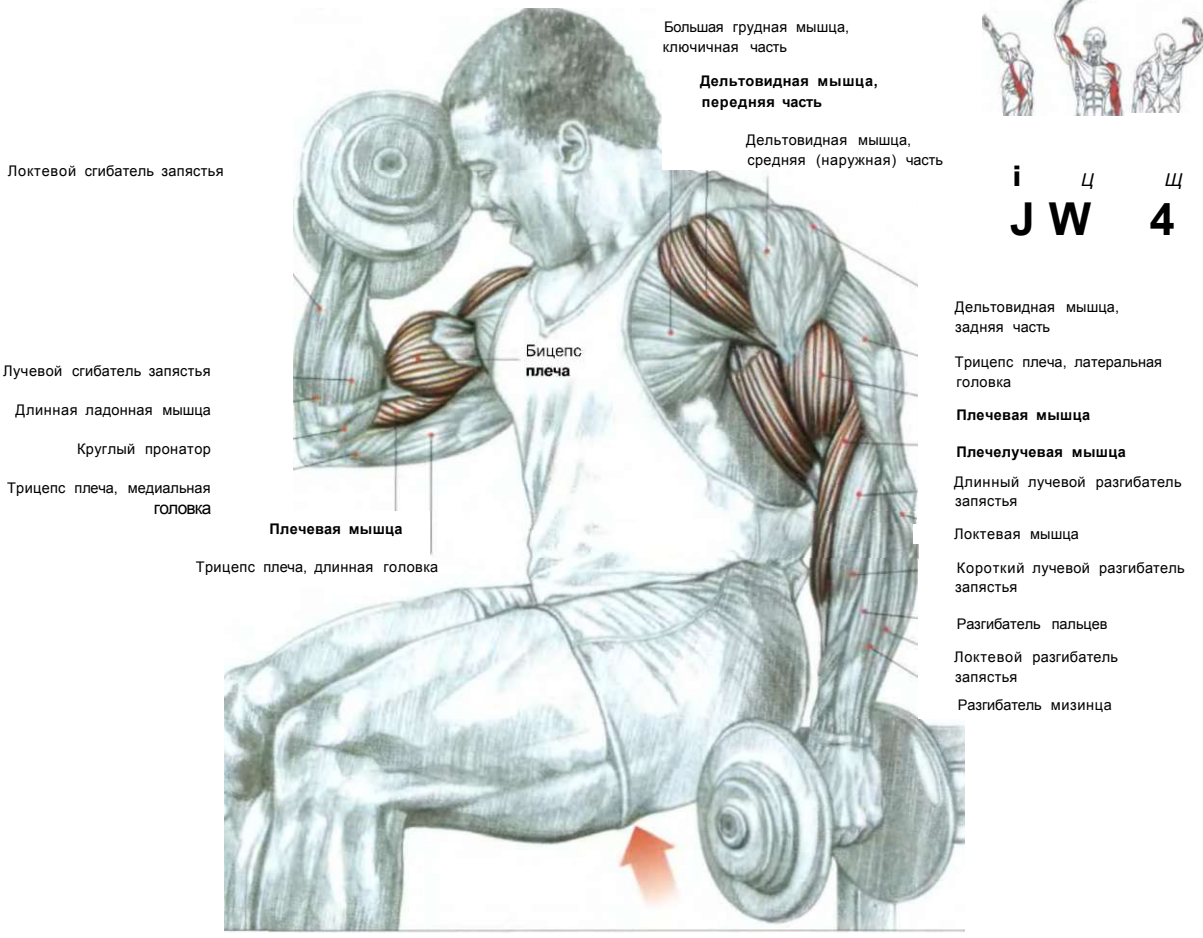
01. ПОПЕРЕМЕННЫЕ СГИБАНИЯ РУК С ГАНТЕЛЯМИ	6
02. КОНЦЕНТРИРОВАННОЕ СГИБАНИЕ ОДНОЙ РУКИ С ГАНТЕЛЬЮ	7
03. СГИБАНИЕ РУК С ГАНТЕЛЯМИ ХВАТОМ «МОЛОТОК»	8
04. СГИБАНИЕ ОДНОЙ РУКИ С РУКОЯТКОЙ НИЖНЕГО БЛОКА	9
05. СГИБАНИЕ РУК С РУКОЯТКАМИ ВЕРХНИХ БЛОКОВ	10
06. СГИБАНИЕ РУК С ГРИФОМ ШТАНГИ	11
Ц СГИБАНИЕ РУК СО ШТАНГОЙ	12
07. СГИБАНИЕ РУК НА ТРЕНАЖЕРЕ «LARRY-SCOTT»	13
08. СГИБАНИЕ РУК НА СКАМЬЕ «LARRY-SCOTT»	14
09. СГИБАНИЕ РУК СО ШТАНГОЙ ХВАТОМ СВЕРХУ	15
10. РАЗГИБАНИЕ ЗАПЯСТЕЙ СО ШТАНГОЙ ХВАТОМ СВЕРХУ	16
11. СГИБАНИЕ ЗАПЯСТЕЙ СО ШТАНГОЙ ХВАТОМ СНИЗУ	17
12. РАЗГИБАНИЕ РУК С РУКОЯТКОЙ ВЕРХНЕГО БЛОКА ХВАТОМ СВЕРХУ	18
13. РАЗГИБАНИЕ РУК С РУКОЯТКОЙ ВЕРХНЕГО БЛОКА ХВАТОМ СНИЗУ	19
14. РАЗГИБАНИЕ ОДНОЙ РУКИ С ВЕРХНИМ БЛОКОМ ХВАТОМ СНИЗУ	20
15. РАЗГИБАНИЕ РУК СО ШТАНГОЙ ЛЕЖА	21
16. РАЗГИБАНИЕ РУК С ГАНТЕЛЯМИ ЛЕЖА	22
17. РАЗГИБАНИЕ ОДНОЙ РУКИ С ГАНТЕЛЬЮ ИЗ-ЗА ГОЛОВЫ	23
18. РАЗГИБАНИЕ РУК С ОДНОЙ ГАНТЕЛЬЮ ИЗ-ЗА ГОЛОВЫ	24
19. РАЗГИБАНИЕ РУК С ИЗОГНУТЫМ ГРИФОМ ШТАНГИ ИЗ-ЗА ГОЛОВЫ	24
20. РАЗГИБАНИЕ ОДНОЙ РУКИ НАЗАД С ГАНТЕЛЬЮ В НАКЛОНЕ	25
21. ОТЖИМАНИЯ ТРИЦЕПСАМИ СПИНОЙ К СКАМЬЕ	26



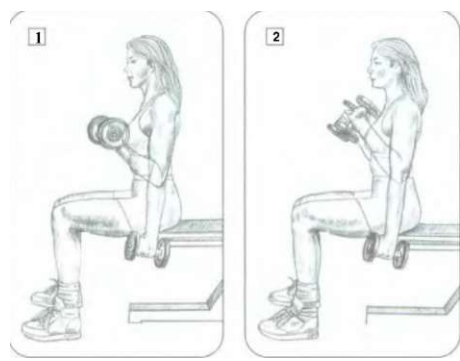


РУКИ

# 01 ПОПЕРЕМЕННЫЕ СГИБАНИЯ РУК С ГАНТЕЛЯМИ



Сидя на скамье. Гантели в опущенных руках, ладони повернуты внутрь к телу:  
 - сделать вдох и на задержке дыхания согнуть одну руку в локте, разворачивая кисть на себя, поднимая локоть;  
 - по окончании движения сделать выдох.  
 Чередуйте выполнение каждой рукой.  
 В упражнении участвуют мышцы: плечелучевая, плечевая, двуглавая (бицепс), передняя дельтовидная, в меньшей степени клювовидно-плечевая и верхний отдел большой грудной мышцы.



**Примечание:** в плане биомеханики это упражнение отлично подходит для особой прорисовки контуров бицепса.

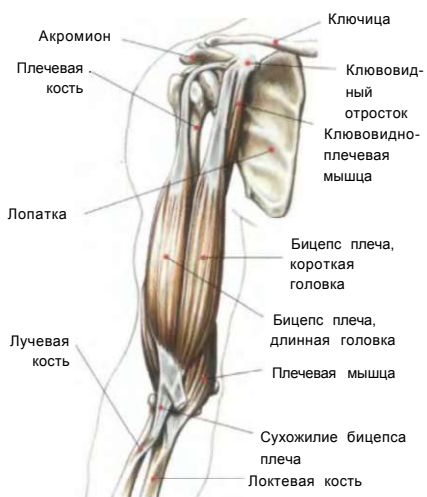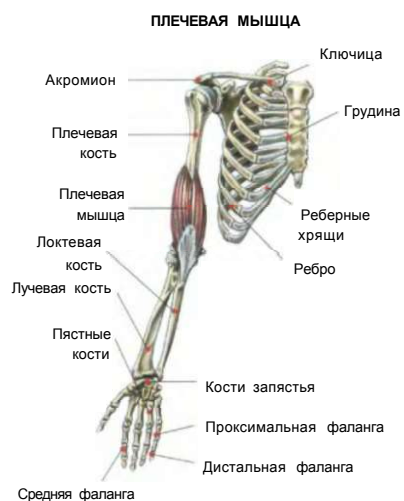
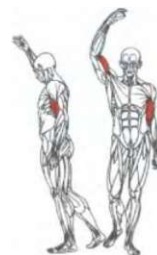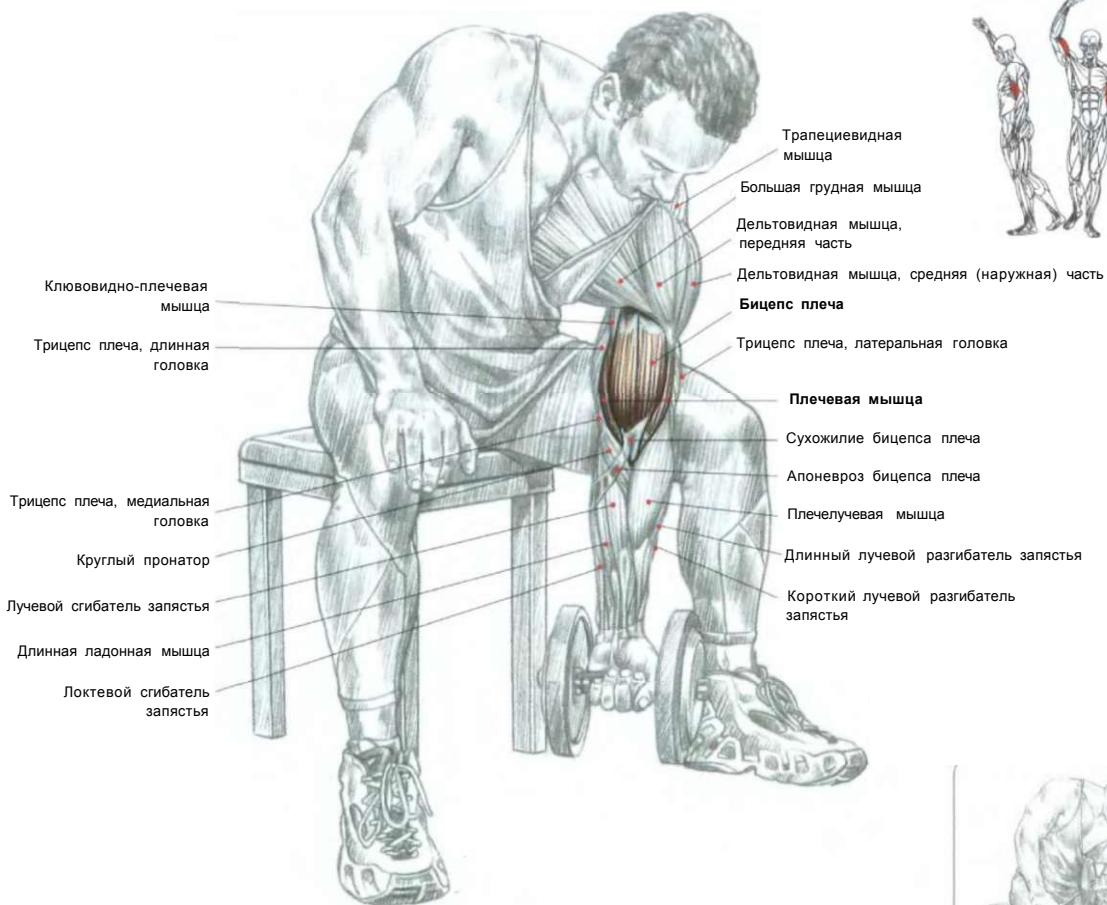
**ТРИ СПОСОБА РАЗВОРОТА ГАНТЕЛЕЙ:**

1. В основном за счет работы бицепса.
2. За счет интенсивной работы плечелучевой мышцы.
3. Главным образом за счет работы бицепса и плечевой мышцы.

Щ

## КОНЦЕНТРИРОВАННОЕ СГИБАНИЕ ОДНОЙ РУКИ С ГАНТЕЛЬНО

02

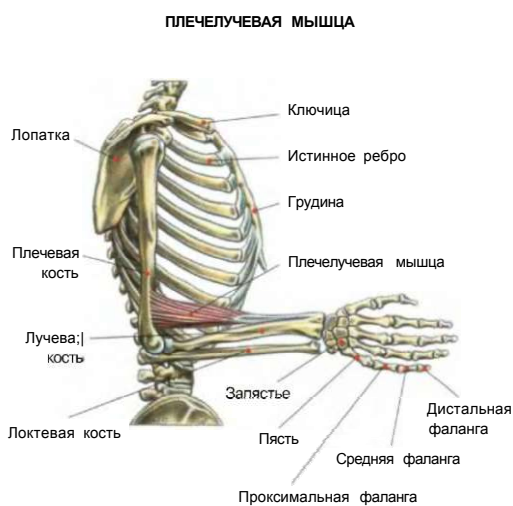
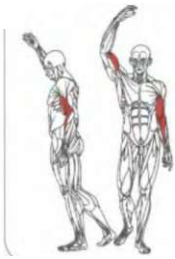
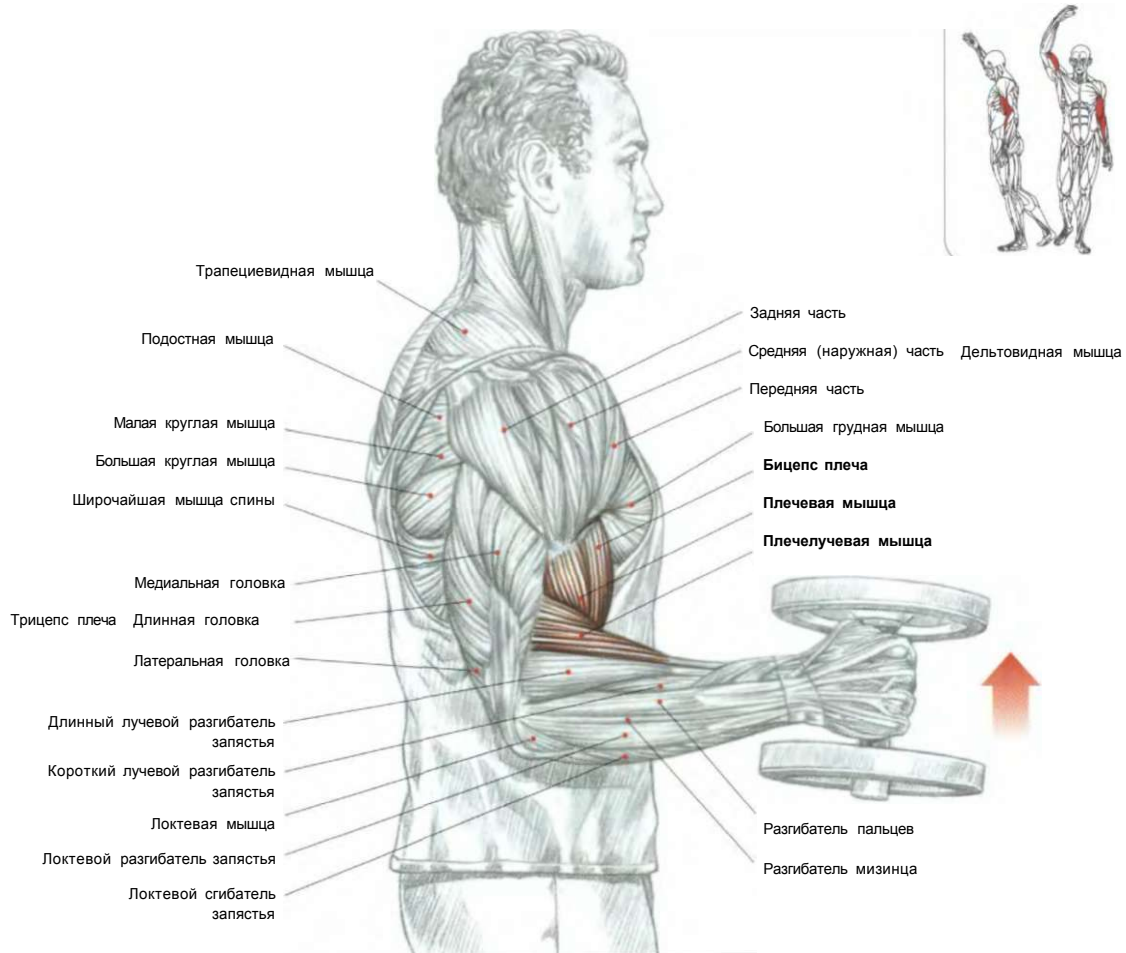


**ДВИЖЕНИЕ**

Сидя на скамье. Держа гантель в опущенной руке, локоть прижать к внутренней поверхности бедра:  
 - сделать вдох и согнуть руку;  
 - по окончании движения сделать выдох.

Это упражнение позволит вам контролировать амплитуду, скорость и размерность движений. Оно предназначено главным образом для работы бицепсов, плечевых мышц.

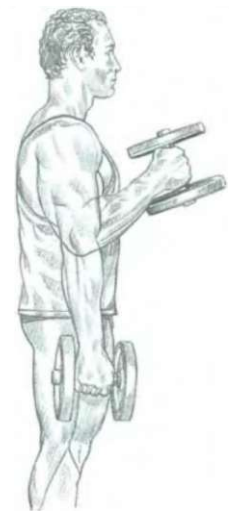# 03 СГИБАНИЕ РУК С ГАНТЕЛЯМИ ХВАТОМ «МОЛОТОК»



Стоя или сидя. Гантели держать в обеих опущенных руках, ладони повернуть внутрь к телу:

- сделать вдох и согнуть руки поочередно или одновременно, поднимая гантели к плечам;
- по окончании движения сделать выдох.

Это лучшее упражнение для плечелучевых мышц. В нем также участвуют бицепс и частично плечевая мышца и в меньшей степени короткий и длинный лучевые разгибатели запястья.



**ВЫПОЛНЕНИЕ УПРАЖНЕНИЯ**

# СГИБАНИЕ ОДНОЙ РУКИ С РУКОЯТКОЙ НИЖНЕГО БЛОКА 04

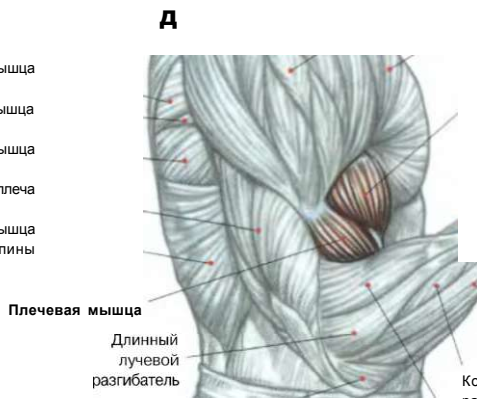


Ременная мышца шеи  
Грудино-ключично-сосцевидная мышца  
Мышца, поднимающая лопатку  
Трапецевидная мышца

->

Лестничная мышца  
Дельтовидная мышца  
Большая грудная мышца  
Бицепс плеча

Подостная мышца  
Малая круглая мышца  
Большая круглая мышца  
Трицепс плеча  
Широчайшая мышца спины



ШЛ

Короткий разгибатель большого пальца руки  
Лучевой сгибатель запястья

В

Длинная мышца, отводящая большой палец руки  
Разгибатель пальцев

Плечевая мышца  
Длинный лучевой разгибатель

Короткий лучевой разгибатель запястья

Локтевая

Плечелучевая мышца

- Стоя лицом к тренажеру. Рукоятку нижнего блока держать хватом снизу:
- сделать вдох и согнуть руку;
  - по окончании движения сделать выдох.

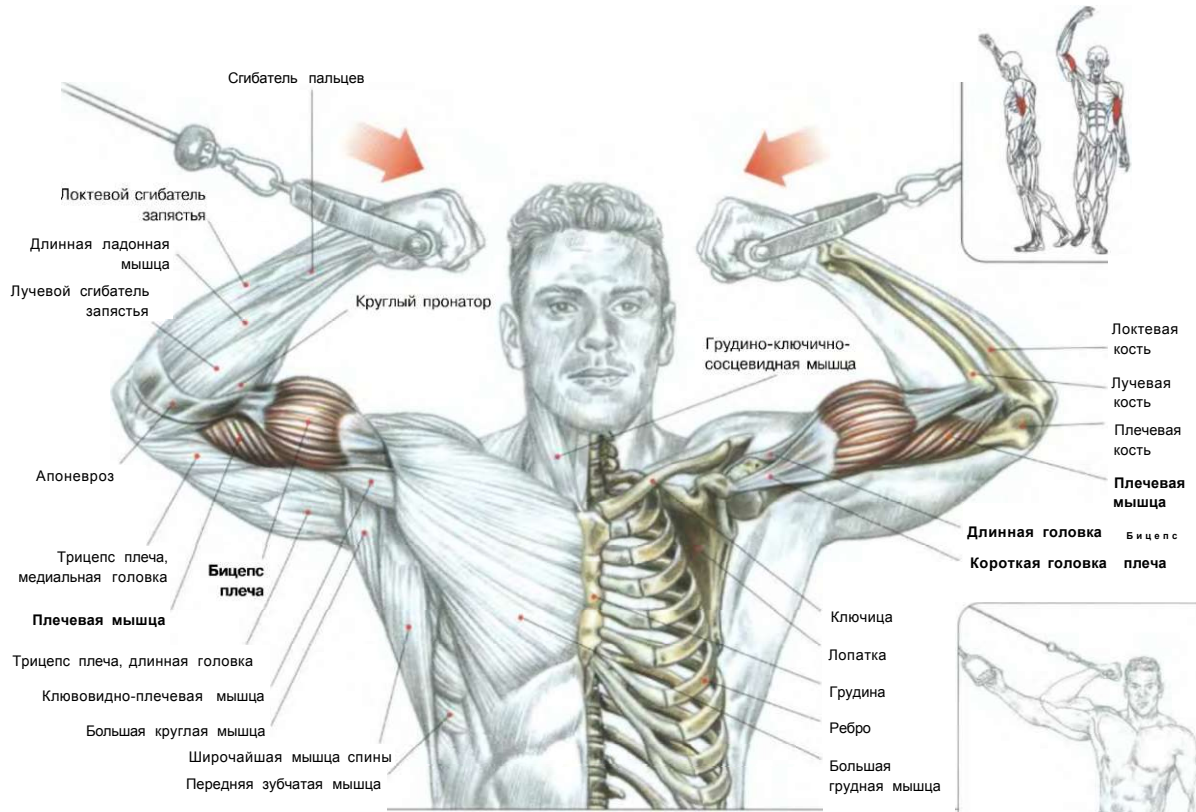
f

Это хорошее упражнение для изолированной «накачки» бицепсов.

**ВАРИАНТ УПРАЖНЕНИЯ**  
Выжимания обеими руками.

**ВЫПОЛНЕНИЕ УПРАЖНЕНИЯ**

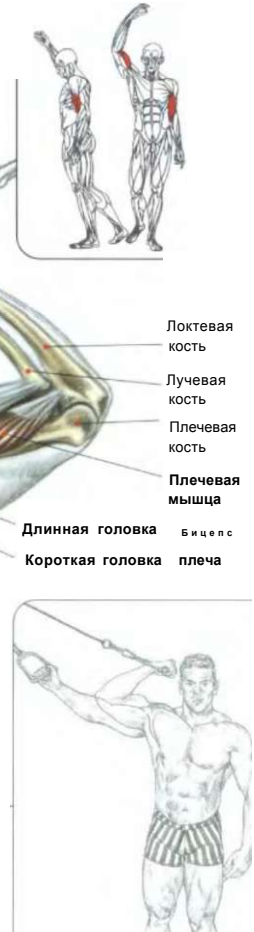# 05 СГИБАНИЕ РУК С РУКОЯТКАМИ ВЕРХНИХ БЛОКОВ



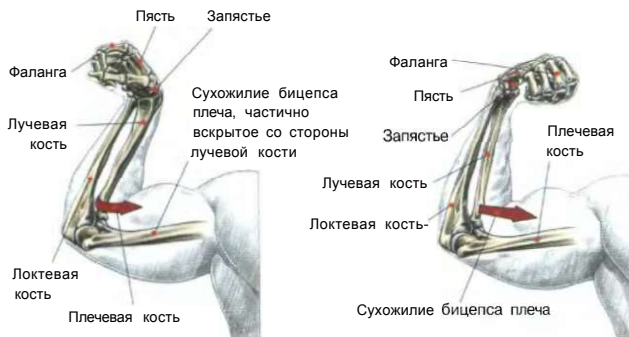
Стоя в центре тренажера между рукоятки верхних блоков. Рукоятки верхних блоков держать хватом снизу:  
 - сделать вдох и согнуть руки, подтягивая рукоятки к голове;  
 - по окончании движения сделать выдох.

Это упражнение используют для завершения тренировки по развитию бицепсов. Оно в основном задействует короткую головку, хорошо ее сокращая и растягивая. Это упражнение также тренирует плечевые мышцы и моноартикулярный разгибатель локтя.

Никогда не используйте в этом упражнении слишком тяжелый вес. Сконцентрируйтесь на сокращении внутренней части головки бицепса.

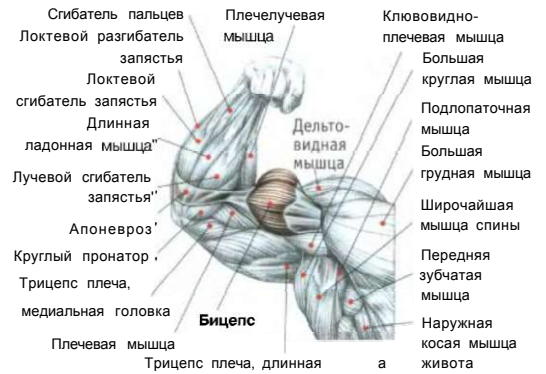


**ВАРИАНТ:** выполнение движения одной рукой.



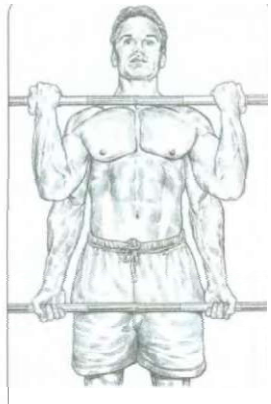
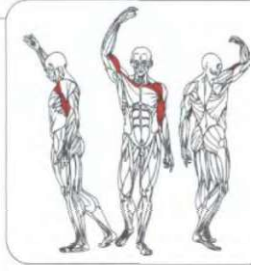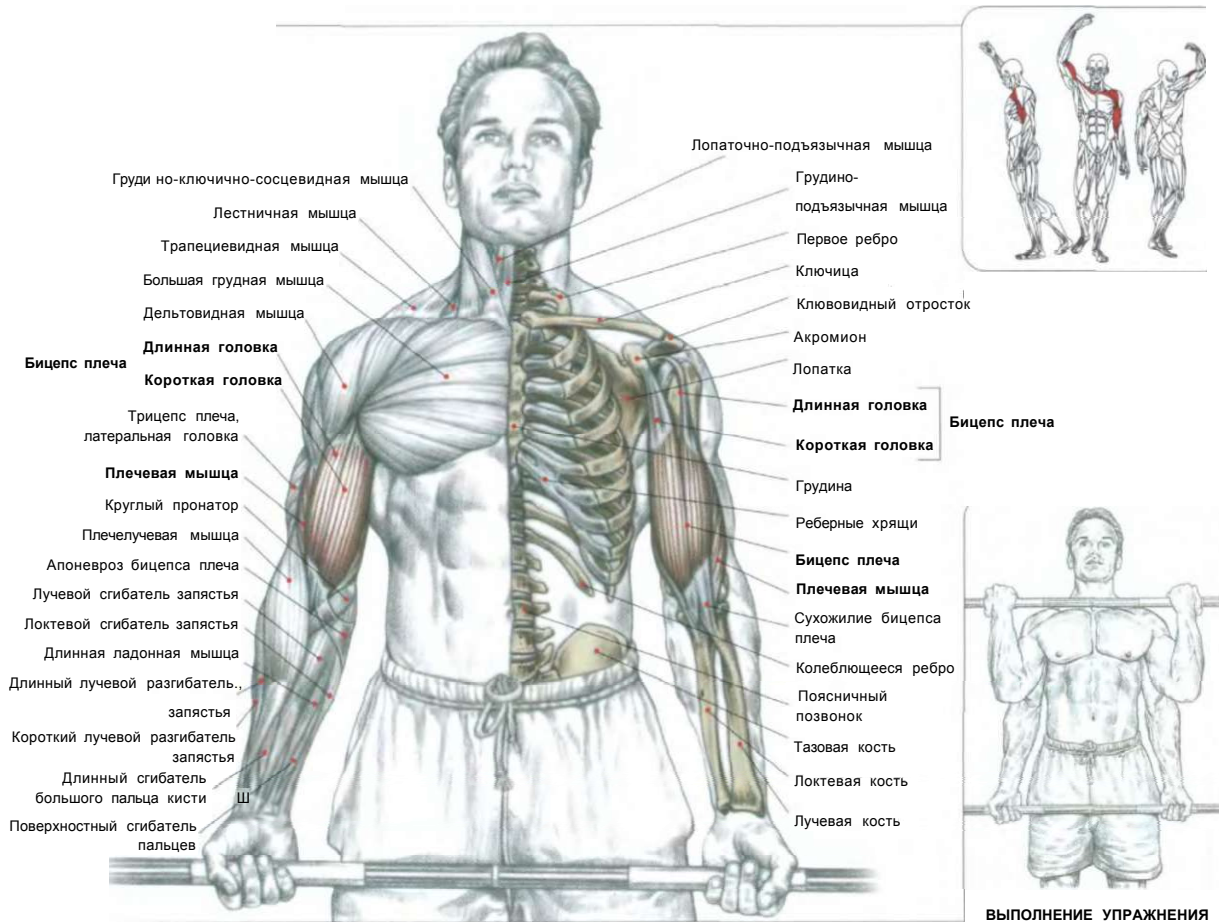
При хвате кистью сверху во время напряжения бицепса усилие распространяется на дистальное сухожилие бицепса, частично поворачивается лучевая кость вокруг своей оси, приводя ладонь в положение супинации.

При хвате кистью снизу во время напряжения бицепса усилие передается на дистальное сухожилие, которое поворачивает лучевую кость вокруг своей оси, приводя ладонь в положение супинации.

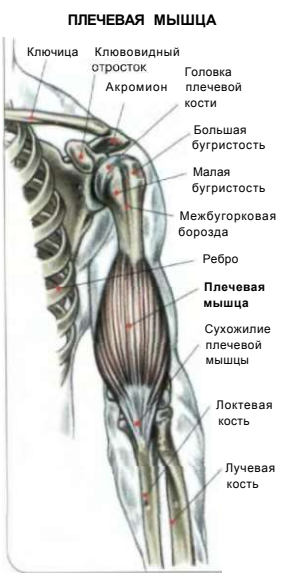

**Примечание:** бицепс плеча не только главный сгибатель руки, но и наиболее мощный ее супинатор.

СГИБАНИЕ РУК С ГРИФОМ ШТАНГИ



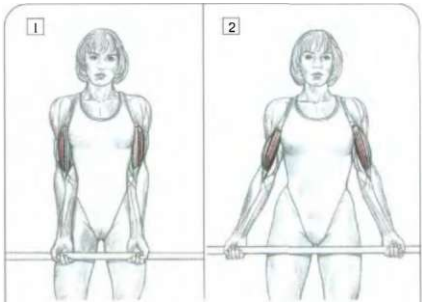
ВЫПОЛНЕНИЕ УПРАЖНЕНИЯ



Стоя, с прямой спиной. Гриф штанги держать хватом снизу чуть шире плеч:  
 - сделать вдох и, согнув руки, поднять штангу;  
 - по окончании движения сделать выдох.  
 Это упражнение задействует бицепсы, плечевые мышцы и в меньшей степени плечелучевые мышцы, круглые пронаторы, все сгибатели кисти и пальцев.  
 Во избежание отклонения туловища напрягите мышцы ягодиц, живота и спины.

**Варианты упражнения:**

Используйте различную ширину хвата для акцентирования нагрузки:  
 - на короткую головку бицепса (широким хватом грифа);  
 - на длинную головку бицепса (узким хватом грифа).  
 При максимальном сокращении бицепсов слегка приподнимайте локти вверх с помощью дельтовидных мышц. Выполняйте упражнение с максимальным контролем над движением, для этого выпрямите спину и максимально сведите лопатки вместе.  
 Можно также сгибать руки более подчеркнуто, прижав поясницу к стене, ступни подвинув на полшага вперед. Если вы хотите выполнить это упражнение с очень тяжелым весом, то слегка наклоните туловище вперед (штанга внизу), а затем, сгибая руки, выпрямляйте туловище обратно назад, придавая штанге дополнительное ускорение. Подобную технику следует применять очень осторожно, чтобы не нанести себе травмы. Этот вариант требует наличия опыта и развитых мышц живота и поясницы, страхующих ваши движения.



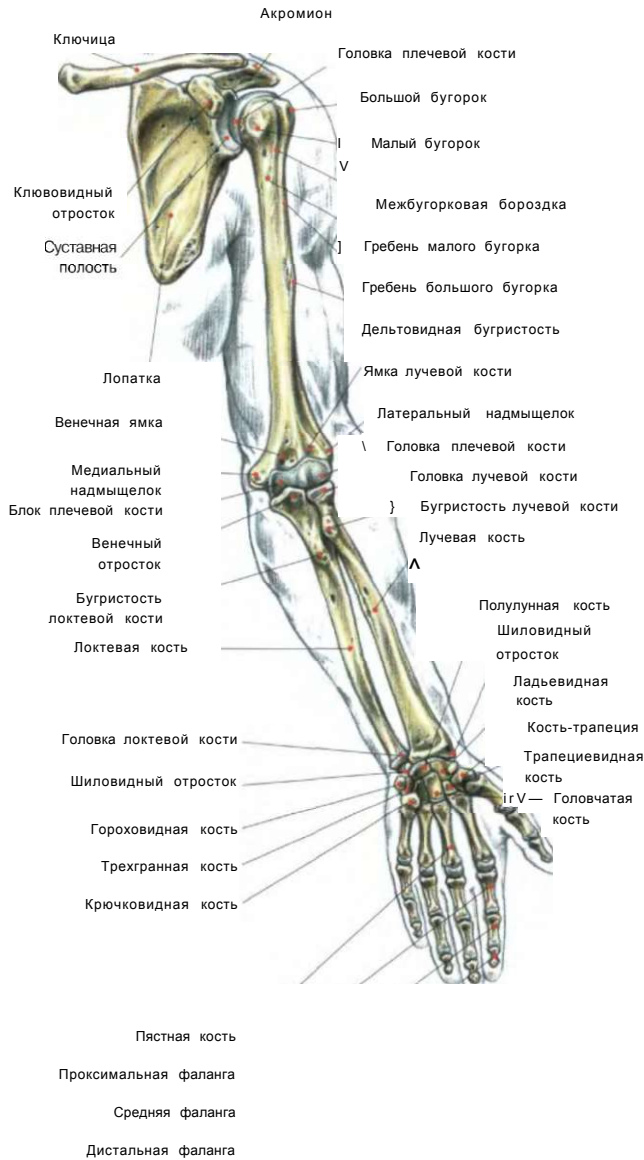**ВАРИАНТЫ**

1. Узкий хват: основная нагрузка на длинную головку бицепса.
2. Широкий хват: основная нагрузка на короткую головку бицепса.

РУКИ



СГИБАНИЕ РУК СО ШТАНГОЙ

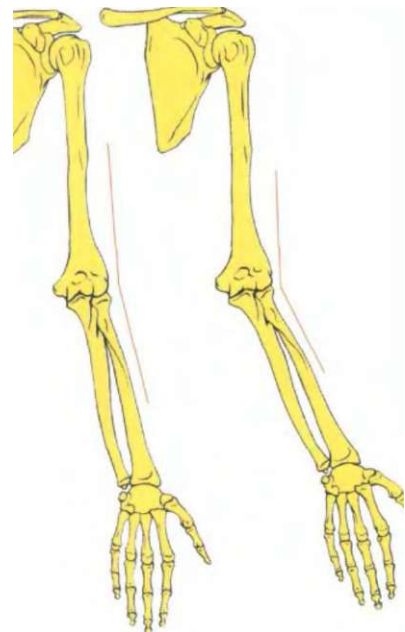


М

^ ifl Г НЦ • 1

А

Тренировка бицепсов при помощи штанги с изогнутым грифом позволяет снизить чрезмерную нагрузку на запястье



1 Верхняя конечность с согнутым локтем под слабо выраженным углом.

2 Верхняя конечность с согнутым локтем под сильно выраженным углом, искривление наружу (вальгус) (чаще встречается у женщин).

**Тренируя бицепсы при помощи штанги, очень важно учитывать индивидуальные особенности морфологии.**

Угол в локте между рукой и предплечьем может отличаться в зависимости от индивидуального строения тела. У некоторых лиц в определенном

анатомическом положении (когда руки находятся вдоль туловища, а кисти - в положении супинации, то есть большим пальцем наружу) угол в локте бывает явно выражен, а предплечье искривлено наружу. Данная особенность вынуждает лиц с такой конституцией при сгибании рук со штангой

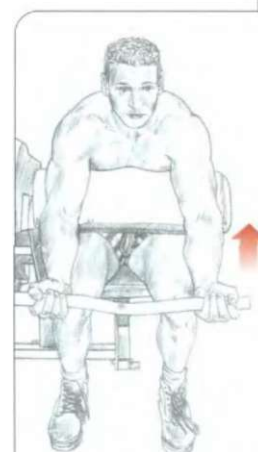
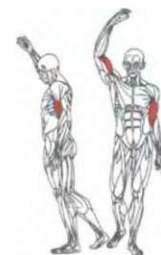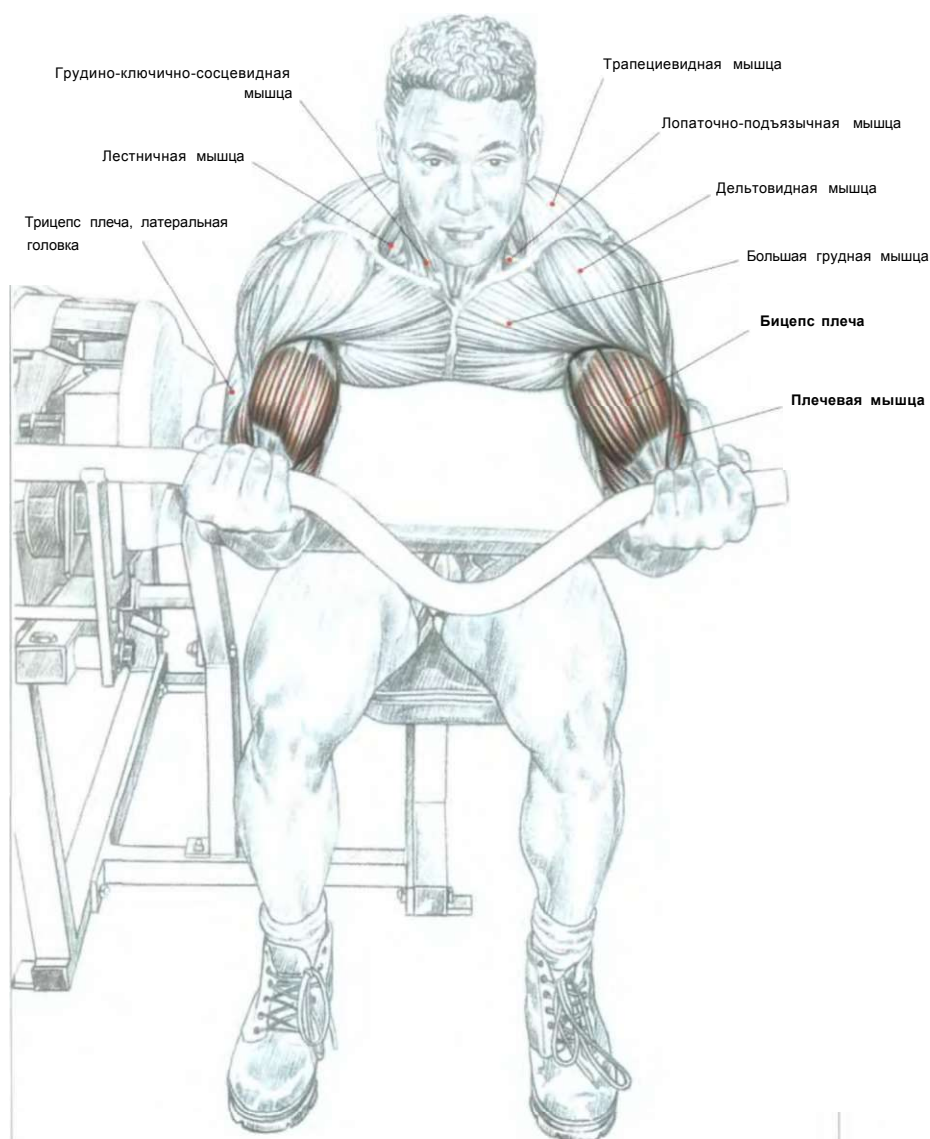
с прямым грифом чрезмерно проворачивать запястья внутрь, что приводит к возникновению боли.

В таких случаях мы советуем использовать штангу с изогнутым грифом, чтобы не травмировать суставы запястья.

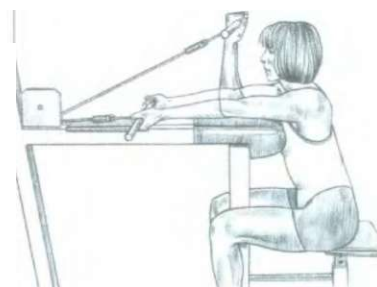
**Примечание:** подобное искривление чаще встречается у женщин.



## СГИБАНИЕ РУК НА ТРЕНАЖЕРЕ «LARRY-SCOTT»



НАЧАЛО ДВИЖЕНИЯ



Сгибание рук на специальном тренажере - превосходное упражнение для хорошей накачки и развития бицепсов.

Сидя. Рукоятку-гриф тренажера держать хватом снизу, расположив локти на доске:

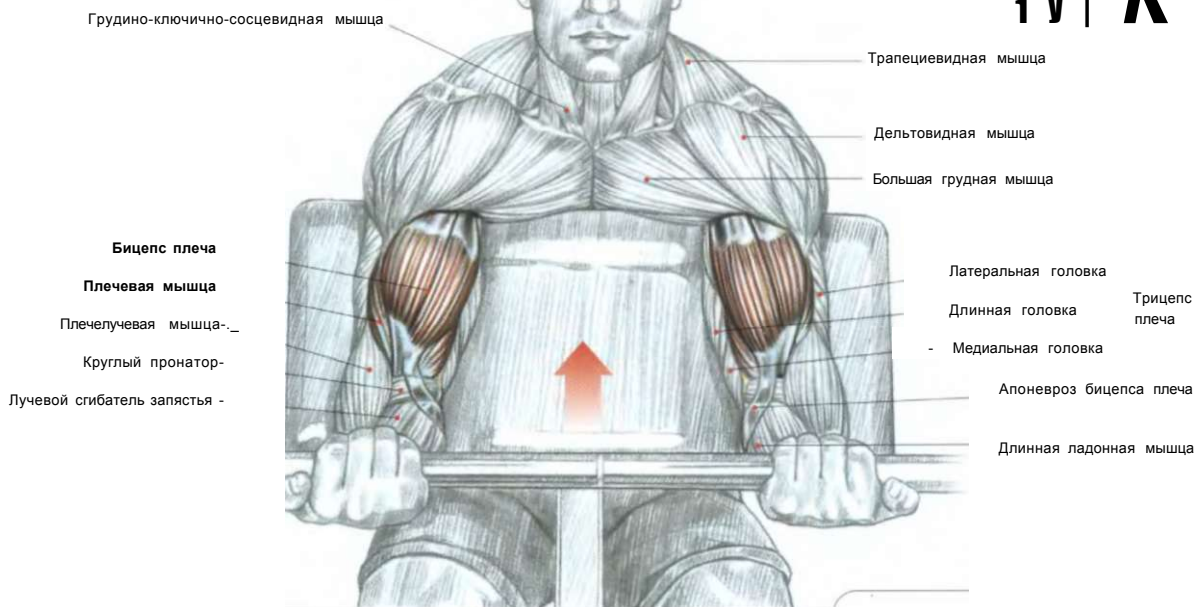
- сделать вдох и согнуть руки, поднимая рукоятку-гриф;
- по окончании движения сделать выдох.

Поскольку руки плотно опираются о доску, движение невозможно симулировать. Так как в начале движения в нижнем положении нагрузка на сухожилия достаточно велика, эффективнее использовать легкий вес. Во избежание травмы сухожилий не распрямляйте полностью руки, не используйте большой вес, предварительно хорошенько разогрейте мышцы. Это одно из лучших упражнений для изолированной проработки бицепсов. Оно тренирует также плечевые мышцы и в меньшей степени плечелучевые мышцы и круглые пронаторы.

08

СГИБАНИЕ РУК НА СКАМЬЕ «LARRY-SCOTT»

V d **4** т  
**Я** 1 1  
 т и м №  
 щ j f i  
 1 y | **K**

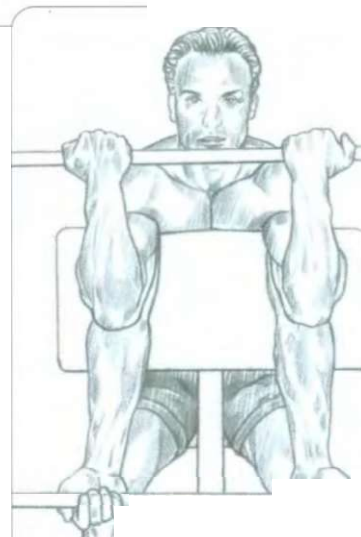


Стоя или сидя. Расположить руки на специальной доске «Larry Scott»:

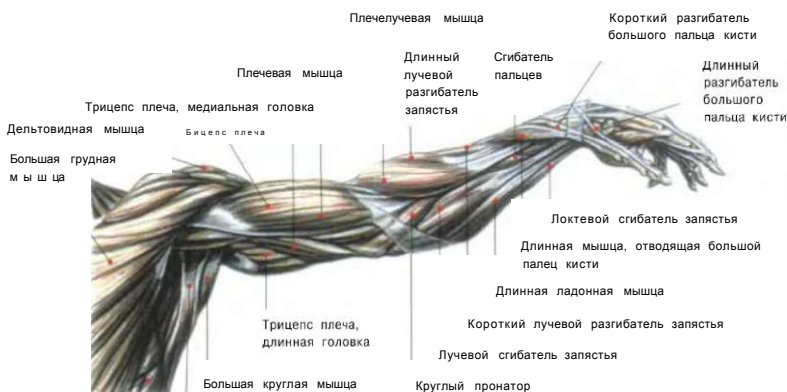
- сделать вдох и согнуть руки, поднимая штангу;
- по окончании движения сделать выдох.

Это одно из лучших упражнений для локального воздействия на бицепсы.

**Внимание:** угол наклона скамьи создает значительное напряжение сухожилий рук при их полном выпрямлении. Во избежание травмы сухожилий, не забывайте разогреть мышцы, используя предварительно вес средней тяжести.

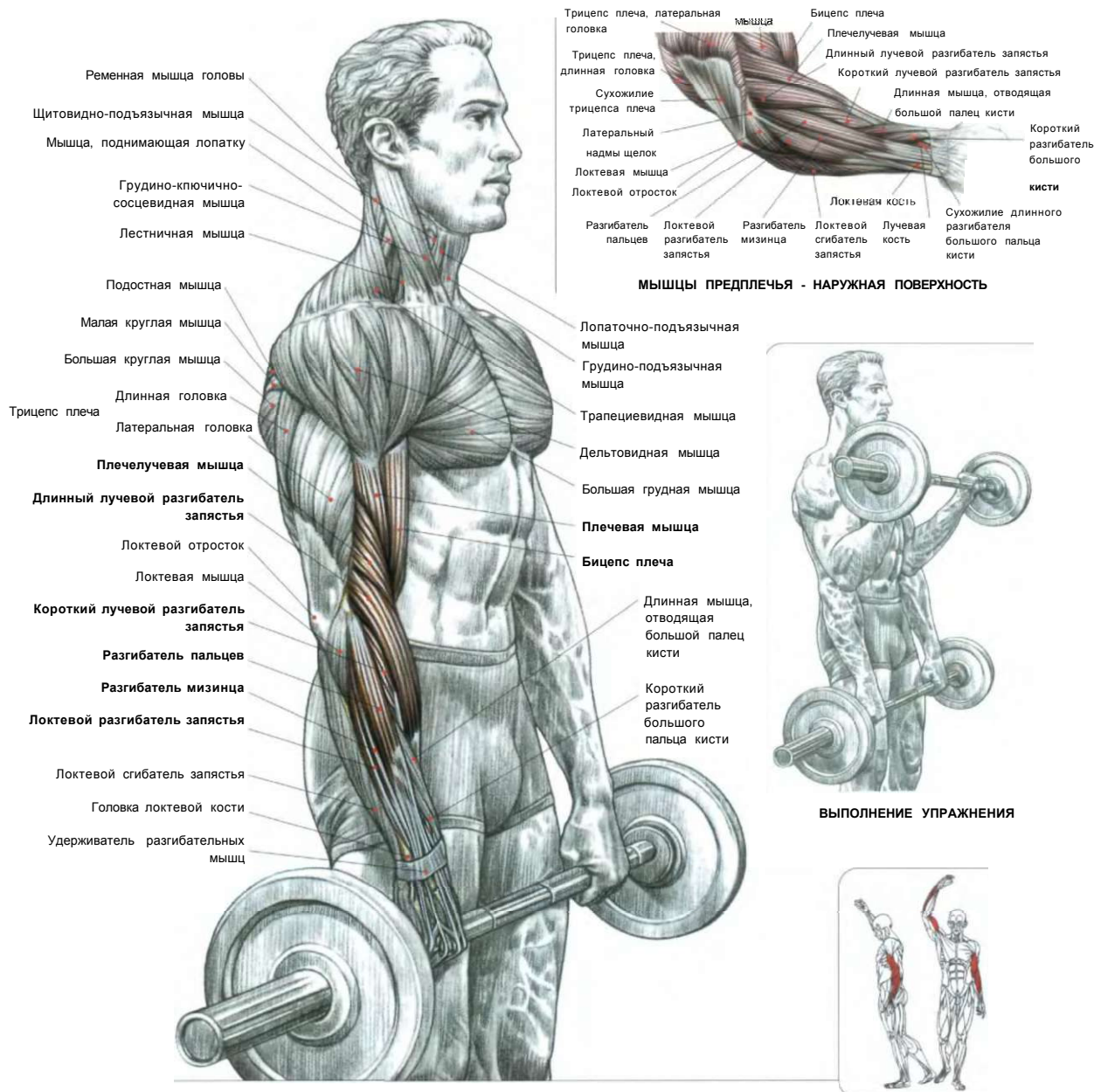


ВЫПОЛНЕНИЕ УПРАЖНЕНИЯ



Передняя - зубчатая мышца  
 Широкая мышца спины

## СГИБАНИЕ РУК СО ШТАНГОЙ ХВАТОМ СВЕРХУ



МЫШЦЫ ПРЕДПЛЕЧЬЯ - НАРУЖНАЯ ПОВЕРХНОСТЬ

ВЫПОЛНЕНИЕ УПРАЖНЕНИЯ

Стоя. Ноги поставить вместе, руки со штангой опустить вниз и держать хватом сверху в «замок», когда большие пальцы противостоят остальным пальцам кисти:

- сделать вдох, согнуть руки, поднимая штангу;
- по окончании движения сделать выдох.

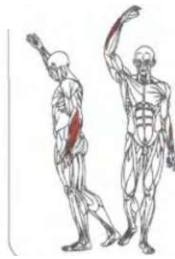
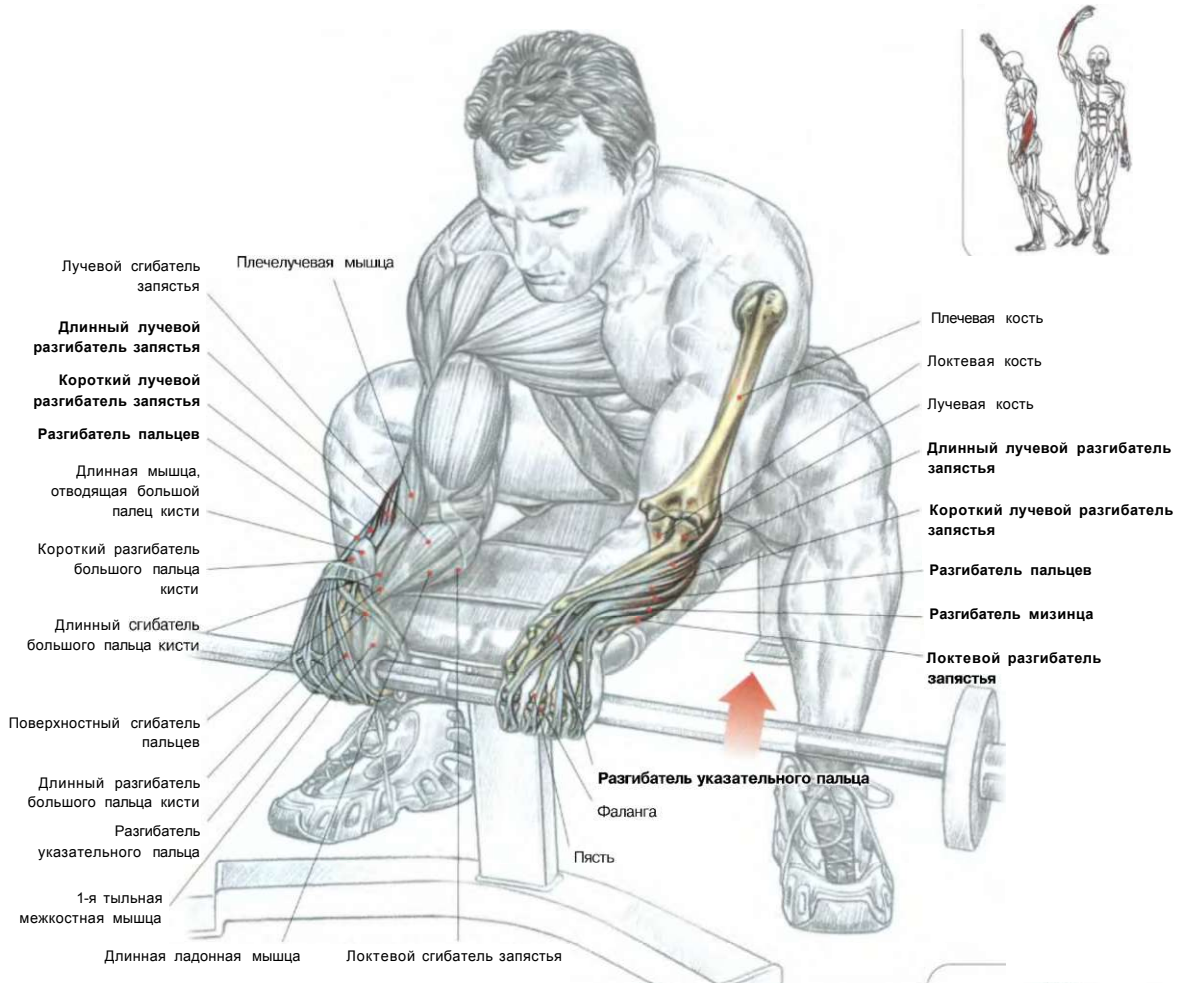
Это упражнение прорабатывает мышцы - разгибатели запястья: длинный лучевой разгибатель запястья, короткий лучевой разгибатель запястья, разгибатель пальцев, разгибатель мизинца и локтевой разгибатель запястья.

Более того, оно способствует развитию плечелучевой мышцы, плечевой мышцы и в меньшей степени бицепса плеча.

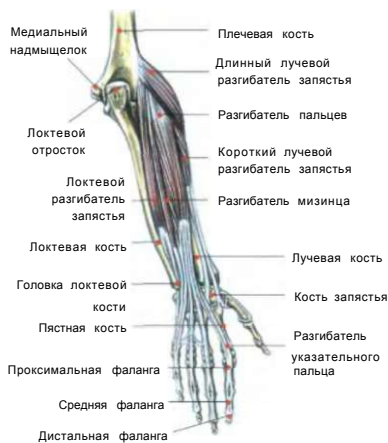
**Примечание:** это упражнение в первую очередь способствует укреплению кистевых суставов, часто травмируемых вследствие дисбаланса, вызванного преобладанием мышц - сгибателей запястья над его разгибателями.

Именно поэтому оно входит в программу многих тренировок боксеров. Его используют, чтобы при выполнении жима с чрезмерным весом не дрожали запястья.

## РАЗГИБАНИЕ ЗАПЯСТЕЙ СО ШТАНГОЙ ХВАТОМ СВЕРХУ



### РАЗГИБАТЕЛИ ЗАПЯСТЯ



Сидя. Предплечья между бедрами, штангу взять хватом сверху в «замок»:

- сделать вдох, разогнуть кисти кверху по направлению к себе;

- по окончании движения сделать выдох.

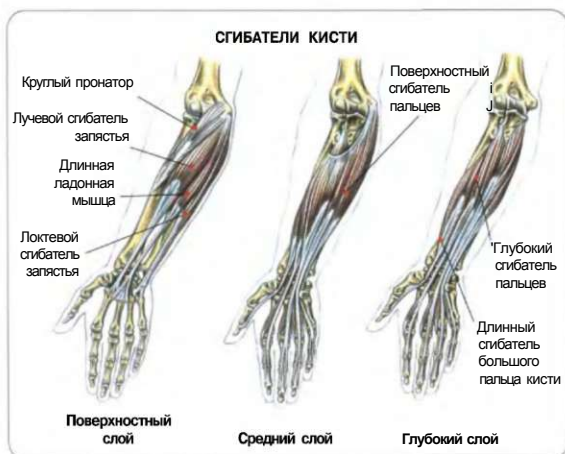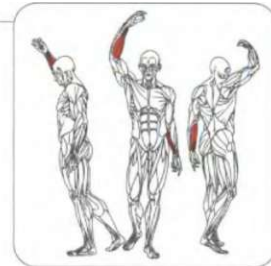
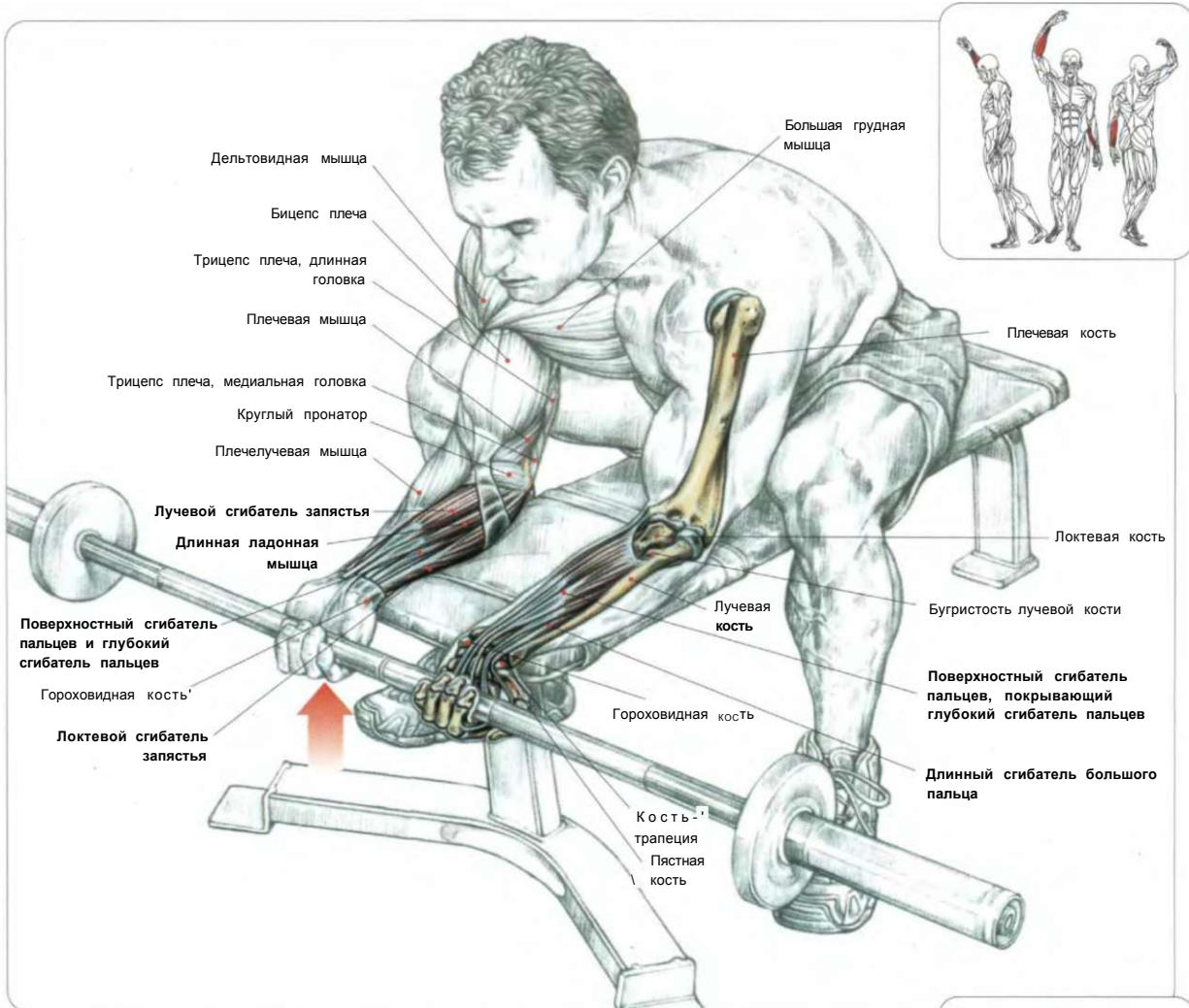
Задействованы короткий и длинный лучевые разгибатели запястья, разгибатель пальцев, разгибатель мизинца, а также локтевой разгибатель запястья.

**Примечание:** это упражнение укрепляет суставы запястья, которые часто бывают слабыми из-за недостаточной силы мышц разгибателей кисти.



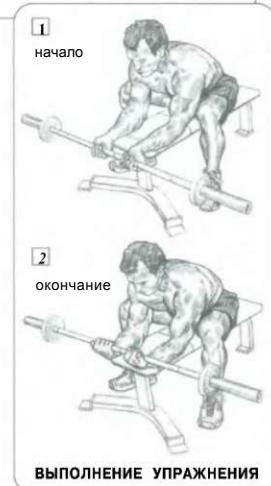ОКОНЧАНИЕ ДВИЖЕНИЯ

## СГИБАНИЕ ЗАПЯСТЕЙ СО ШТАНГОЙ ХВАТОМ СНИЗУ

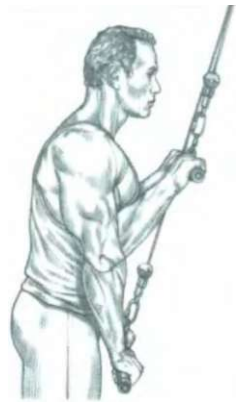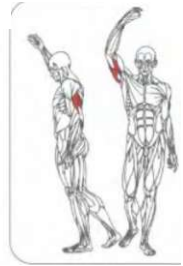
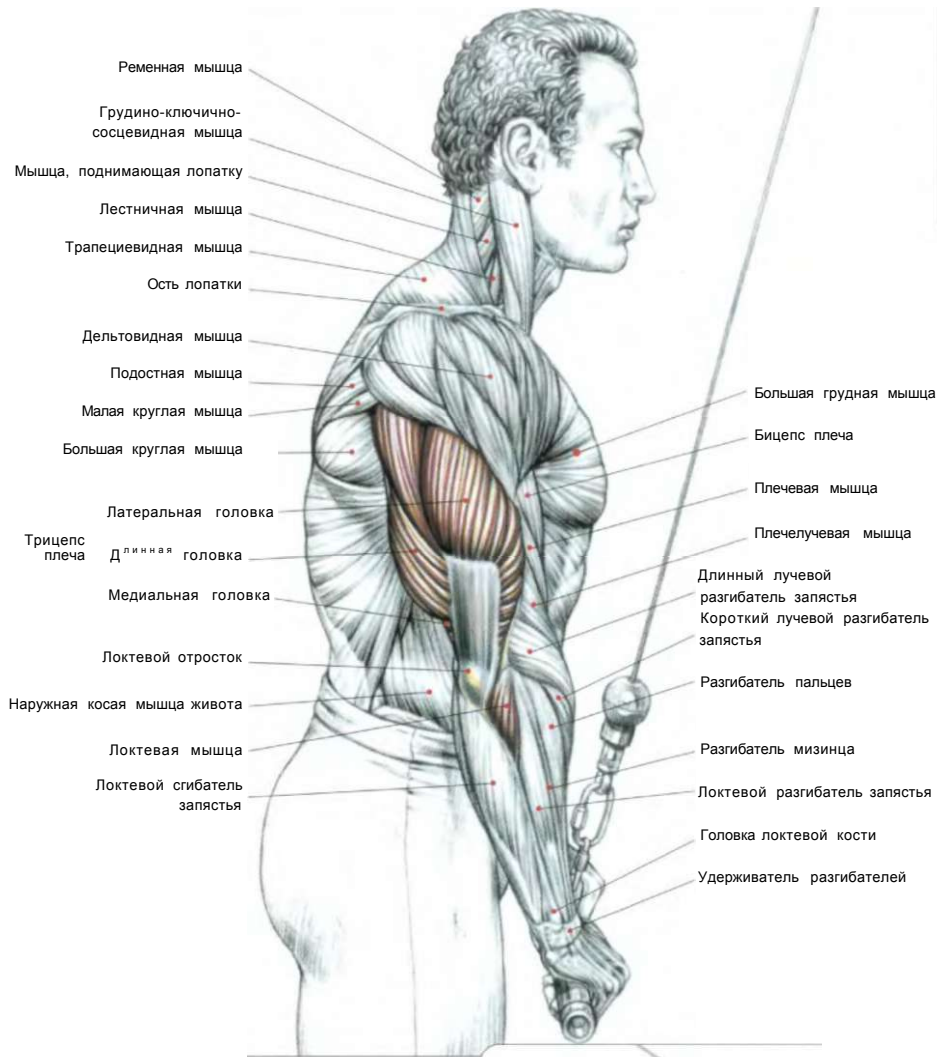


Сидя. Предплечья на скамье. Гриф штанги держать в руках хватом снизу - в «замок». Кисти слегка разогнуты - сделать вдох, кисти согнуть вверх по направлению к себе; - по окончании движения сделать выдох.

Это упражнение тренирует лучевой сгибатель запястья, длинную ладонную мышцу, локтевой сгибатель запястья, а также глубокие и поверхностные сгибатели пальцев, которые, несмотря на то что расположены глубоко, обычно составляют основную часть от общего объема работы сгибателей запястья.



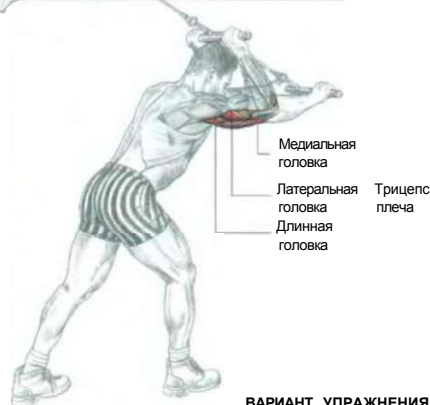# 12 РАЗГИБАНИЕ РУК С РУКОЯТКОЙ ВЕРХНЕГО БЛОКА ХВАТОМ СВЕРХУ



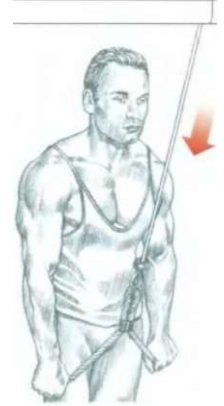**ВЫПОЛНЕНИЕ УПРАЖНЕНИЯ**

Стоя лицом к тренажеру. Рукоятку (гриф) держать хватом сверху, локти прижать к бокам:  
 - сделать вдох, выпрямить руки, не отводя локти от туловища;  
 по окончании движения сделать выдох.

**Примечание:** это упражнение изолированно тренирует трицепсы и локтевые мышцы. Для более интенсивной проработки латеральной головки трицепсов можно вместо рукоятки (грифа) эффективно использовать в этом движении веревку. Используя вариант - движение из-за головы, вы акцентируете напряжение медиальной головки трицепсов. В конце каждого повторения делайте паузу на 1-2 секунды изометрическим сопротивлением, чтобы максимально ощутить напряжение мышц. Используя тяжелый вес, наклоняйтесь слегка вперед для большей устойчивости.



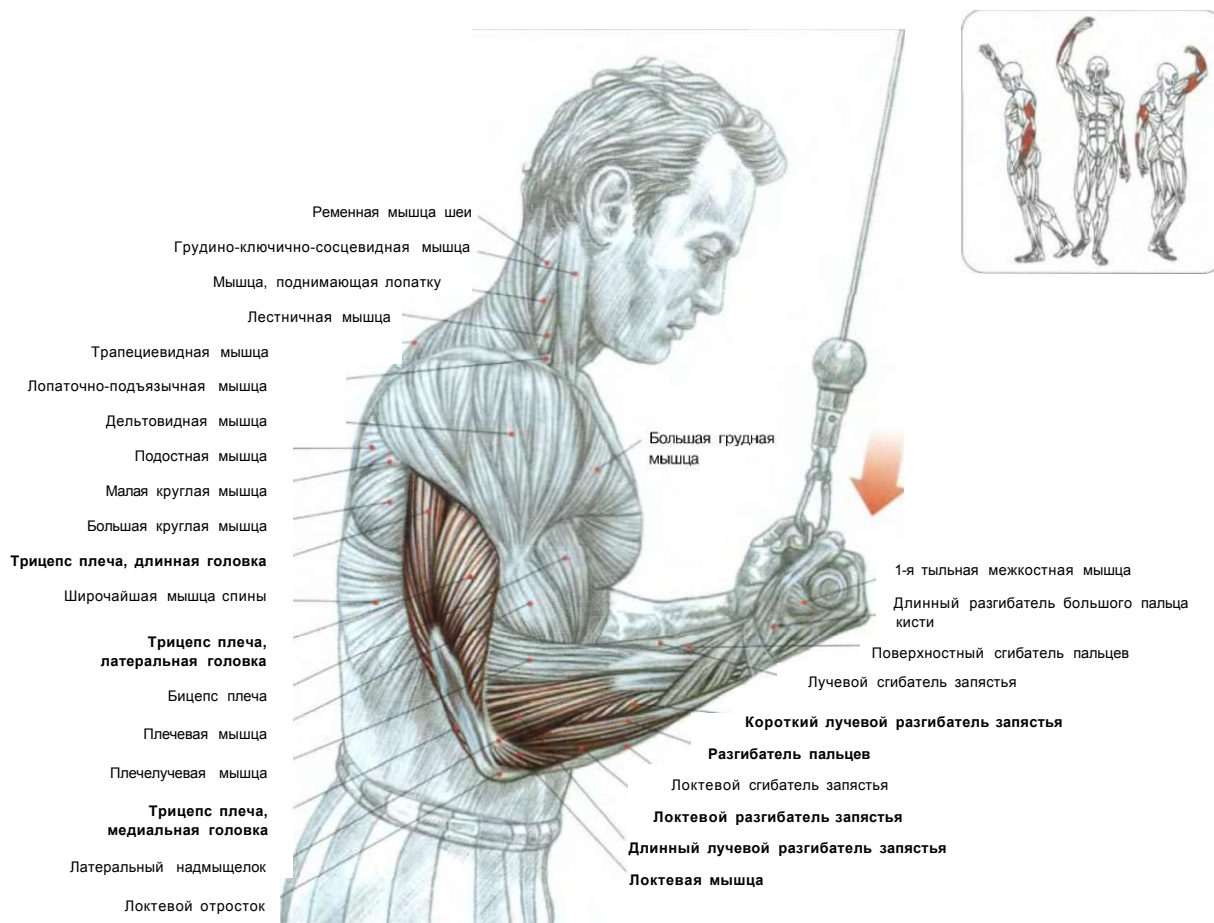
**ВАРИАНТ УПРАЖНЕНИЯ В ПОЛОЖЕНИИ СПИНОЙ К ТРЕНАЖЕРУ**  
 Позволяет лучше почувствовать напряжение длинной головки трицепсов.



**ВАРИАНТ С ВЕРЕВКОЙ**  
 Позволяет лучше почувствовать максимальное напряжение латеральной головки трицепсов.

## РАЗГИБАНИЕ РУК С РУКОЯТКОЙ ВЕРХНЕГО БЛОКА ХВАТОМ СНИЗУ

13

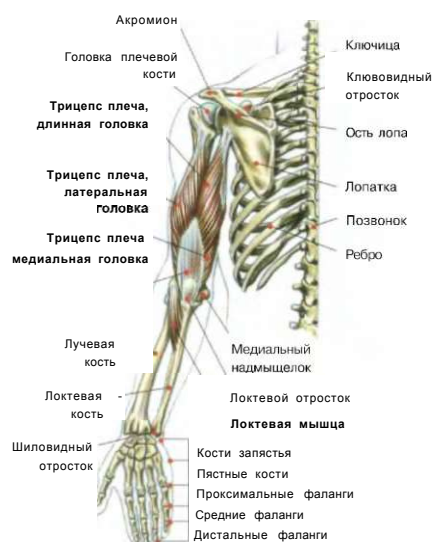


Стоя лицом к тренажеру. Гриф-рукоятку держать хватом снизу, локти прижать к бокам:

- сделать вдох и разогнуть руки, не отводя локти от туловища;
- по окончании движения сделать выдох.

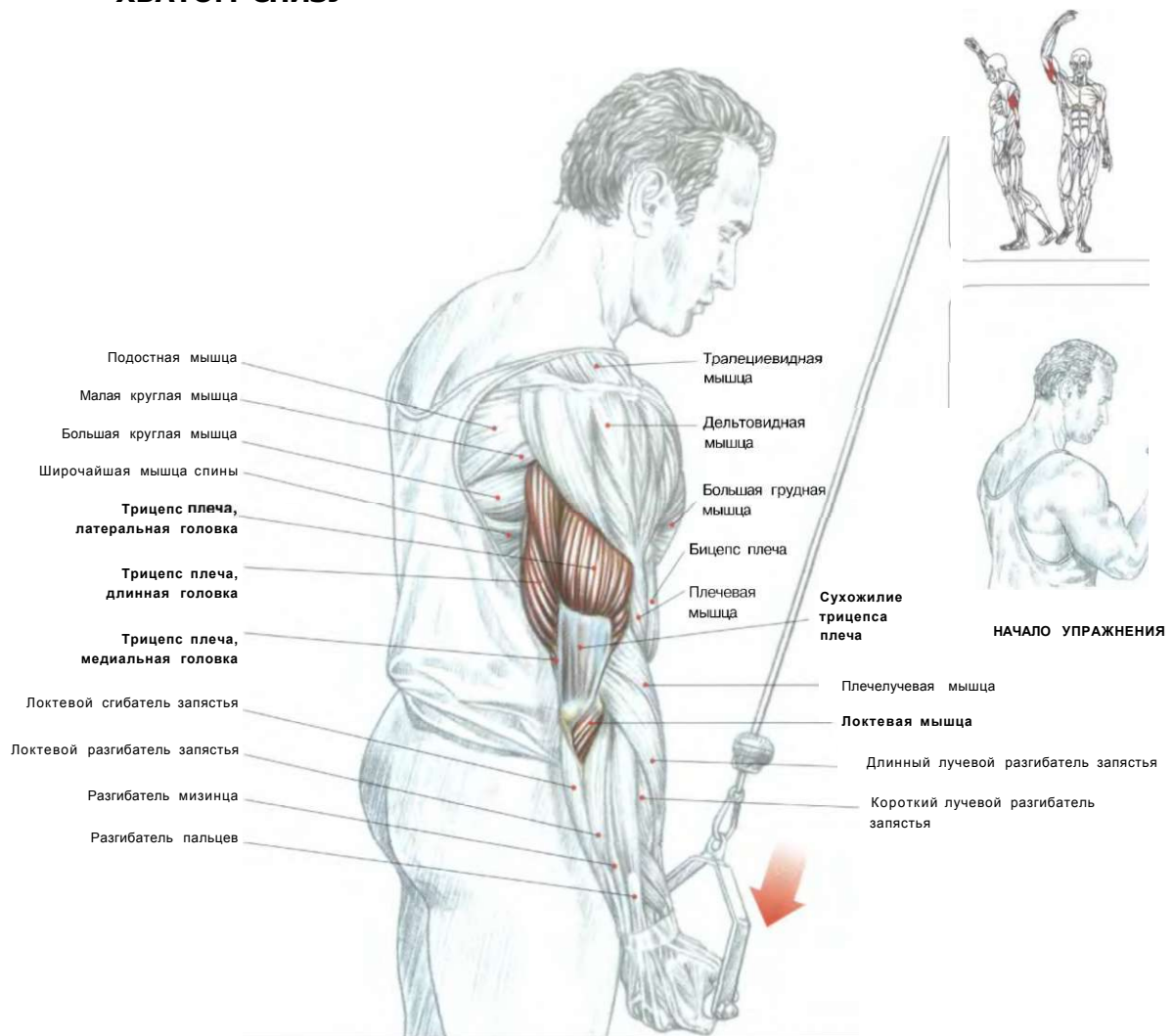
Положение рук хватом снизу не позволяет полноценно работать с тяжелым весом, поэтому в этом упражнении, предназначенном для разработки трицепсов с концентрацией усилия на медиальной головке, используют незначительный вес. Во время разгибания рук работают локтевые мышцы и разгибатели запястья. Разгибатели кистей и пальцев стабилизируют кисти при выполнении изометрического напряжения во время упражнения.

Эти мышцы (локтевой разгибатель запястья, разгибатель пальцев, разгибатель мизинца, длинный и короткий лучевые разгибатели запястья) удерживают запястье в прямом положении благодаря изометрическому напряжению во время выполнения упражнения,



# РУКИ

## РАЗГИБАНИЕ ОДНОЙ РУКИ С ВЕРХНИМ БЛОКОМ ХВАТОМ СНИЗУ



Стоя лицом к тренажеру. Рукоятку держать одной рукой обратным хватом:

- сделать вдох и разогнуть руку;
- по окончании движения сделать выдох.

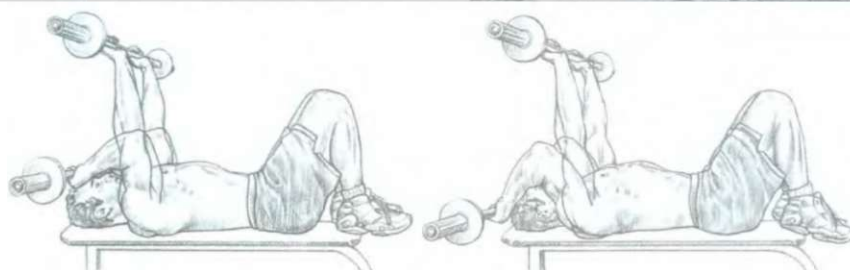
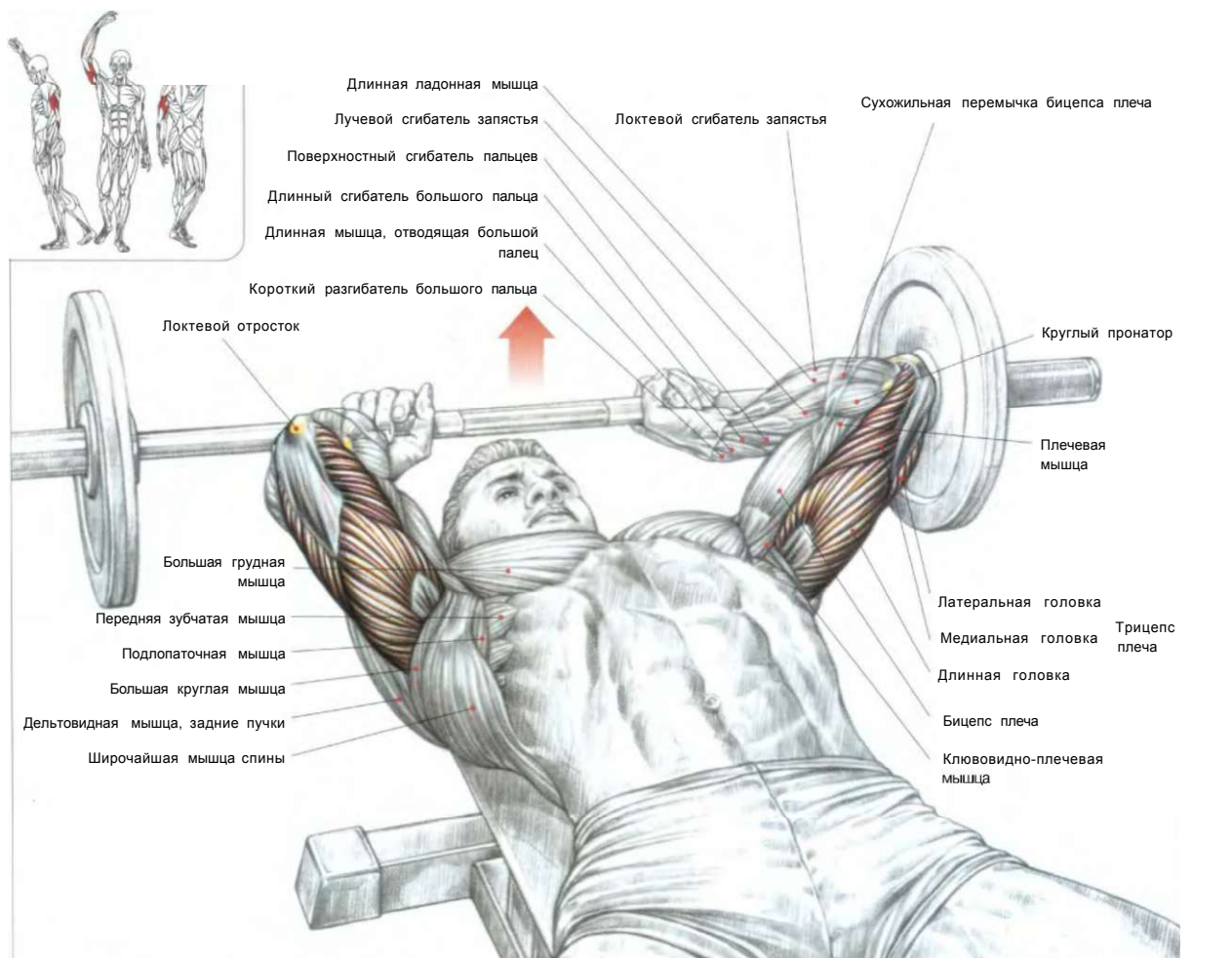
**Это упражнение прорабатывает преимущественно латеральную головку трицепса.**

### МЕСТА ПРИКРЕПЛЕНИЯ МЫШЦ ПЛЕЧА

	Вид спереди	Вид сзади	
Надостная мышца			Надостная мышца
Подостная мышца		Большая грудная мышца	Клювовидно-плечевая
Трицепс плеча, длинная головка			Подостная мышца
Трицепс плеча, латеральная головка			Широчайшая мышца спины
Дельтовидная мышца			Большая круглая мышца
Плечевая мышца		Дельто-видная мышца	Клювовидно-плечевая
Трицепс плеча, медиальная головка			
Надблочковая мышца			Надблочковая мышца
Сухожилие трицепса плеча			Длинный лучевой разгибатель запястья
Локтевая мышца			Плечевая мышца
Плечелучевая мышца		Бицепс плеча	
		Локтевая мышца	



## РАЗГИБАНИЕ РУК СО ШТАНГОЙ ЛЕЖА



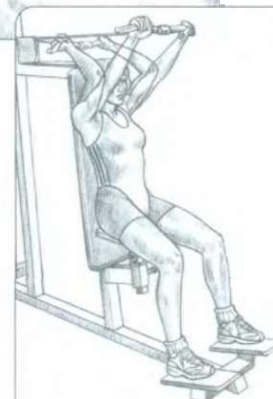1. Гриф штанги опускается ко лбу: задействованы в первую очередь медиальная и латеральная головки трицепса.

2. Гриф штанги опускается за голову: задействована главным образом длинная головка трицепса.

Лежа на горизонтальной скамье. Гриф штанги взять хватом сверху на прямых, вертикально поднятых руках:

- сделать вдох и согнуть руки в локтях, не раздвигая локти слишком широко, чтобы иметь возможность опустить штангу на уровень лба или за голову;
- по окончании движения сделать выдох.

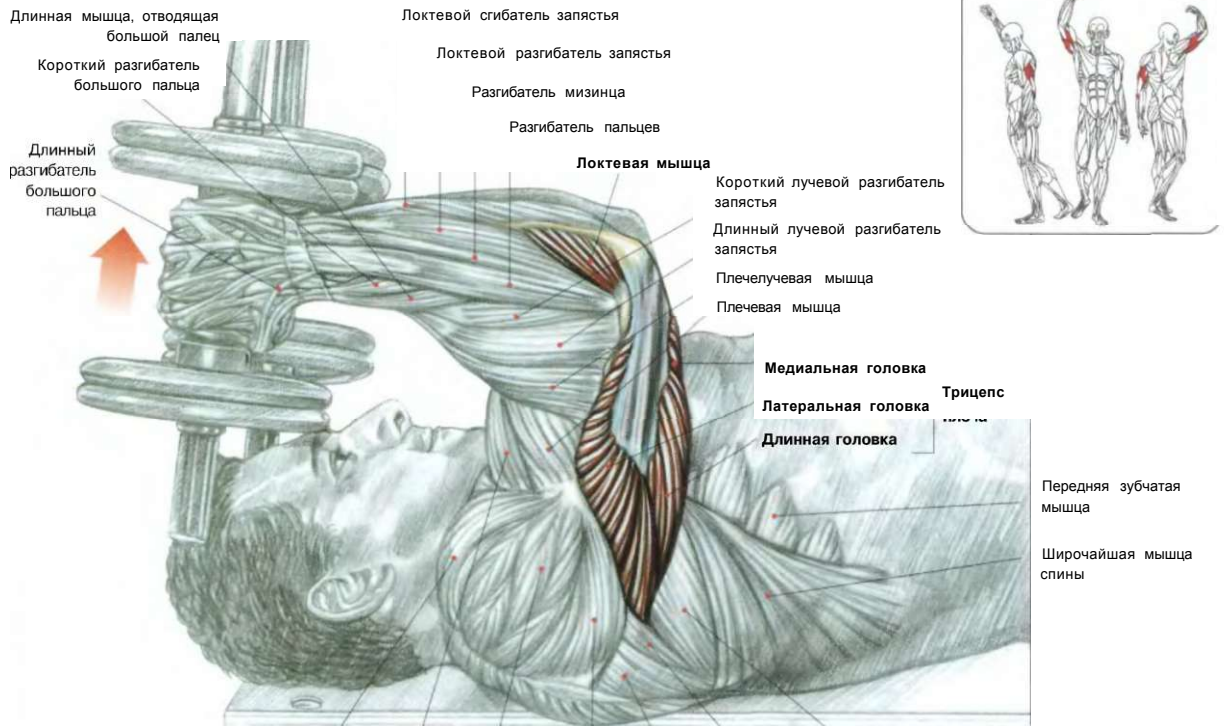
Примечание: учитывая различную морфологию (ширину плеч, выраженное вальгусное положение локтей, гибкость запястья), расстояние между кистями используется более узкое, а между локтями - более широкое. Использование штанги с изогнутым грифом позволяет не перегружать суставы запястья.



ВАРИАНТ НА ТРЕНАЖЕРЕ

Специальный тренажер облегчает выполнение движения и позволяет лучше концентрироваться на работающей длинной головке трицепса.

РАЗГИБАНИЕ РУК С ГАНТЕЛЯМИ ЛЕЖА



i

 Бицепс плеча  
 Дельтовидная мышца  
 Дельтовидная мышца, задний отдел  
 Дельтовидная мышца, средний отдел
 

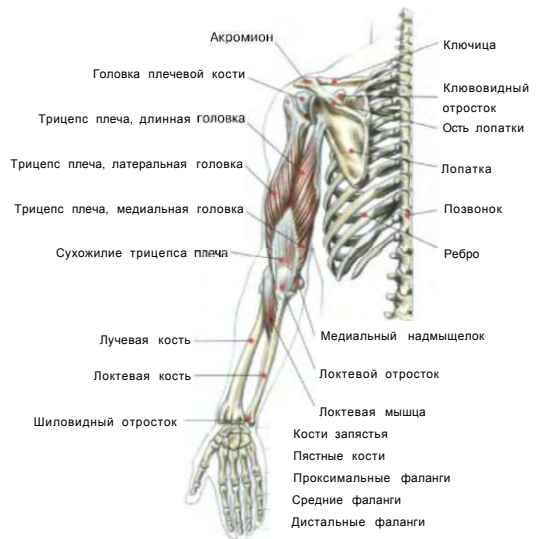 Дельтовидная мышца  
 Дельтовидная мышца, задний отдел  
 Подостная мышца
 

 Малая круглая мышца  
 Большая круглая мышца
 

 Трицепс  
 Длинная головка  
 Латеральная головка  
 Медиальная головка

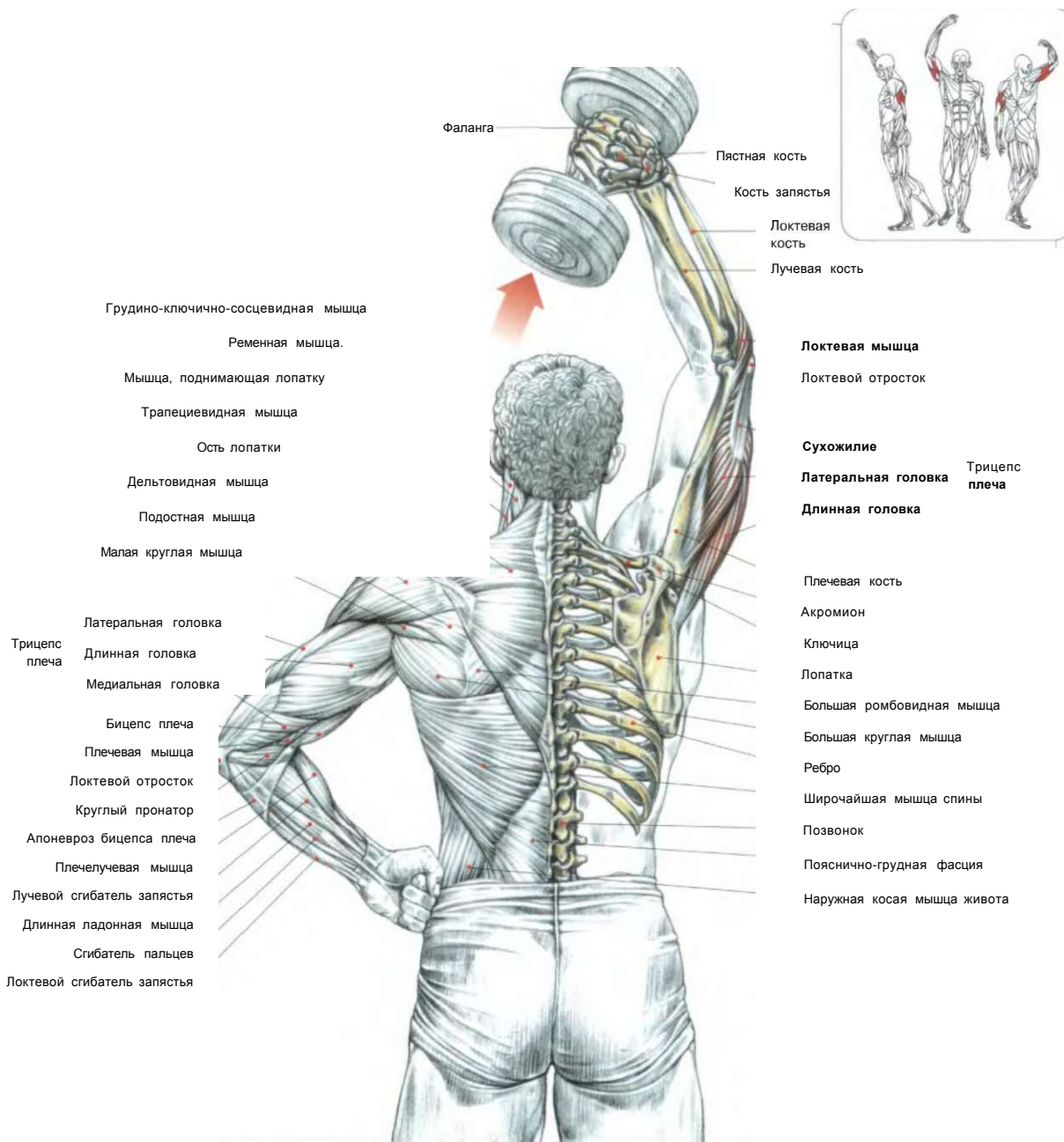
Лежа на горизонтальной скамье. Гантели держать на прямых руках, поднятых вертикально:  
 - сделать вдох и медленно согнуть руки, надежно удерживая локти в неизменном положении, не позволяя им отклоняться в стороны;  
 - по окончании движения, возвращаясь в исходное положение, сделать выдох.  
 Это упражнение позволяет контролировать работу и равномерно распределять нагрузку на все три головки трицепса.

ВЫПОЛНЕНИЕ УПРАЖНЕНИЯ



## РАЗГИБАНИЕ ОДНОЙ РУКИ С ГАНТЕЛЬЮ ИЗ-ЗА ГОЛОВЫ

17



Стоя или сидя. Гантель держать в одной руке, поднятой вертикально вверх:

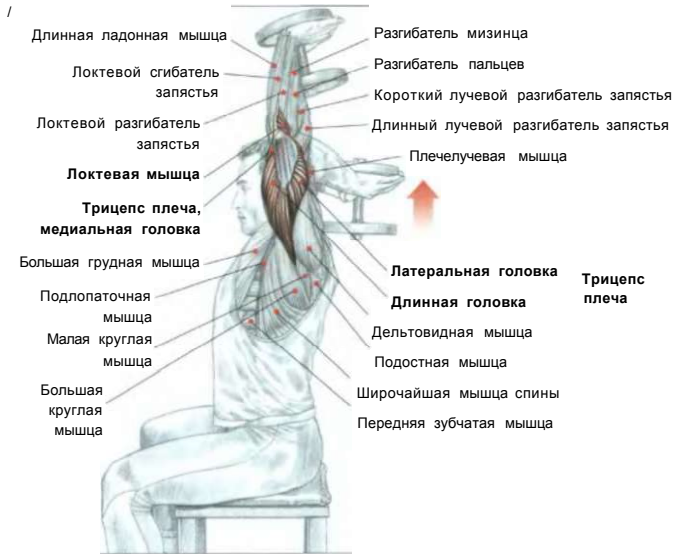
- сделать вдох и согнуть руку в локте, опустив гантель за шею;
- по окончании движения, возвращаясь в исходное положение, сделать выдох.

В процессе движения особое внимание обратите на сокращение длинной головки трицепса, которая сокращается, напрягаясь в разогнутом вертикальном положении руки.

**Примечание:** важно держать в напряжении мышцы живота, чтобы не слишком выгибать поясницу, или по возможности использовать скамью с короткой спинкой для опоры.

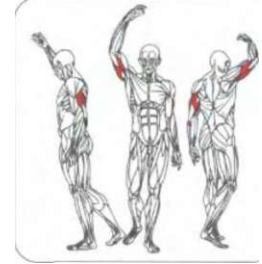**ВЫПОЛНЕНИЕ УПРАЖНЕНИЯ**

## 18 РАЗГИБАНИЕ РУК С ОДНОЙ ГАНТЕЛЬЮ ИЗ-ЗА ГОЛОВЫ



Сидя. Одну гантель держать обеими руками, согнутыми в локте, заведенными за голову:

- сделать вдох и распрямить руки, пока они не окажутся у вас над головой;
  - по окончании движения сделать выдох.
- Вертикальное положение рук способствует максимальному напряжению длинной головки трицепса. Важную роль в стабилизации положения играет напряжение мышц живота, которое препятствует выгибанию поясницы. По возможности используйте скамью с низкой спинкой для опоры.



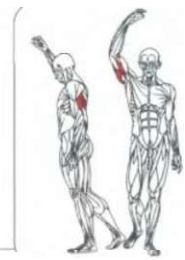
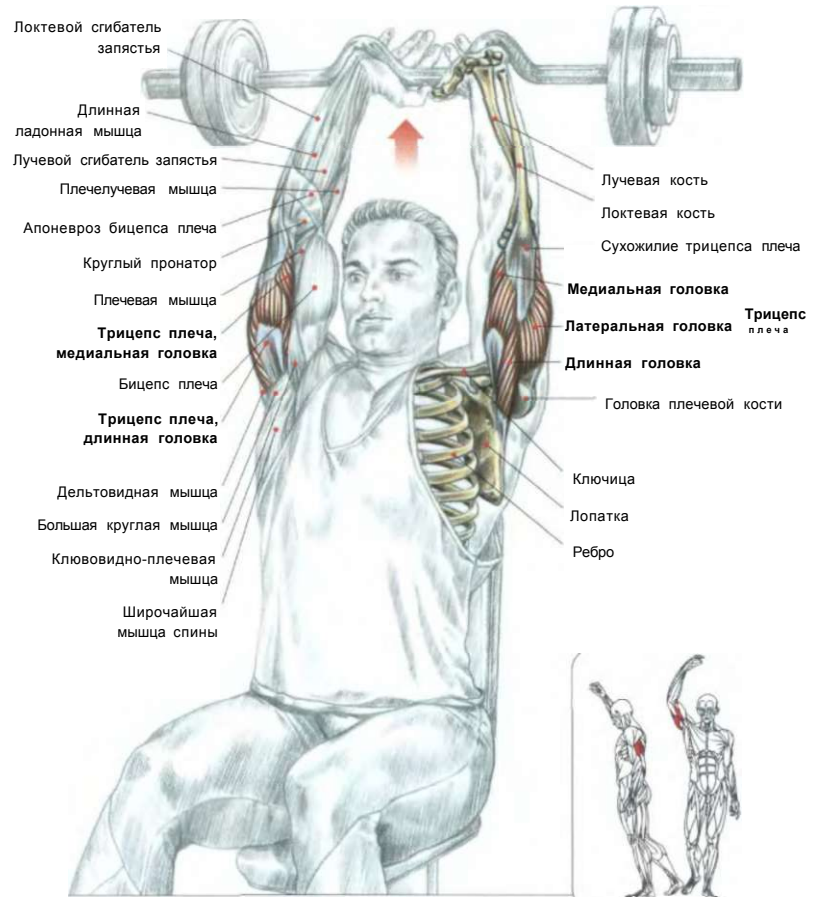
## 1Q 1Y РАЗГИБАНИЕ РУК С ИЗОГНУТЫМ ГРИФОМ ШТАНГИ ИЗ-ЗА ГОЛОВЫ

Стоя или сидя. Гриф штанги держать хватом сверху на прямых руках над головой:

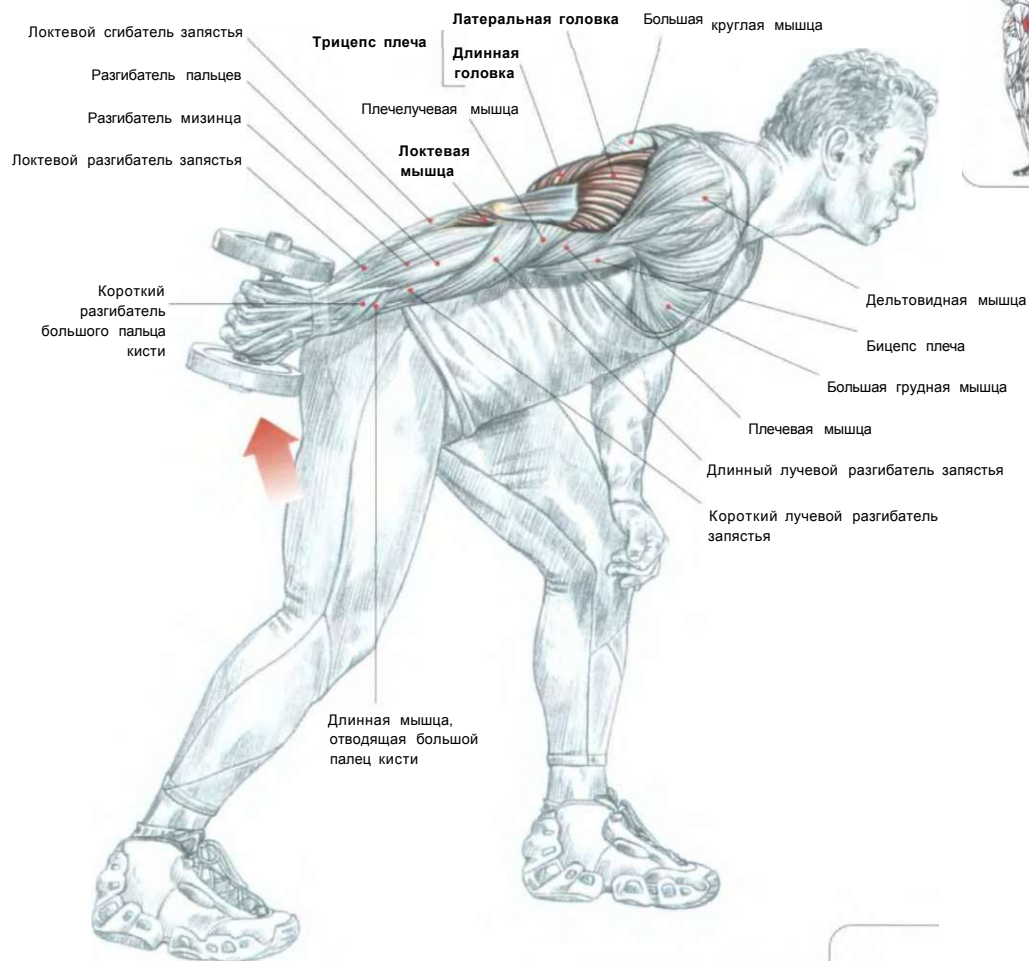
- сделать вдох, согнуть руки в локтях, опуская гриф за голову;
- по окончании движения, вернувшись в исходное положение, сделать выдох.

Вертикальное положение рук способствует наибольшему сокращению длинной головки трицепса, позволяя максимально включить ее в работу. Хват сверху помогает проработать латеральную головку трицепсов.

Из соображений безопасности не выгибайте слишком сильно поясницу. По возможности используйте скамью с низкой спинкой для опоры спины.



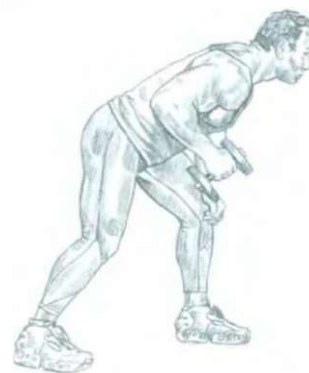## РАЗГИБАНИЕ ОДНОЙ РУКИ НАЗАД С ГАНТЕЛЬЮ В НАКЛОНЕ



Стоя. Ноги устойчиво расставить, колени слегка согнуть, наклониться вперед, спину держать прямой. Одну руку упереть в колено, а другую (работающую) согнуть в локте под углом в 90°, прижав к туловищу:

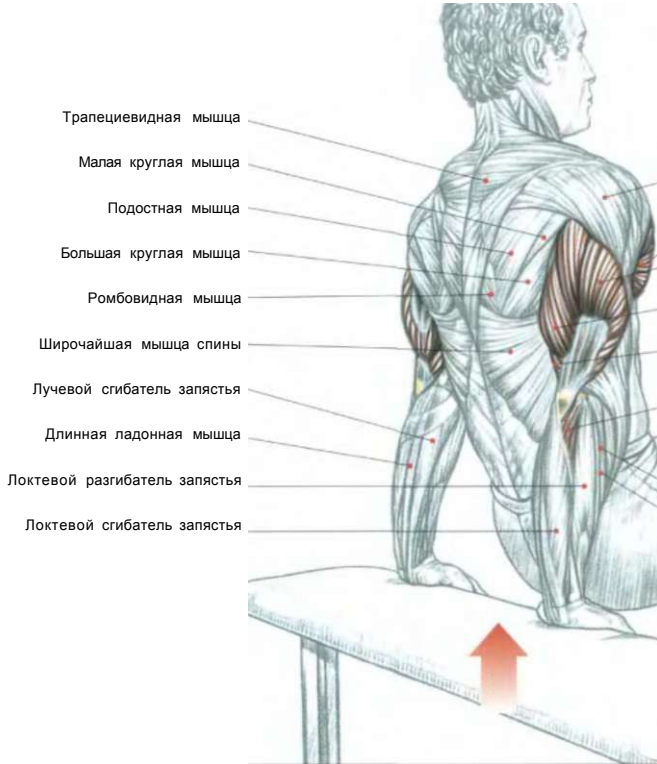
- сделать вдох, выпрямить руку назад, разогнув ее в локте;
- по окончании движения сделать выдох.

Это упражнение великолепно подходит для доработки трицепсов. Для достижения лучшего результата, выполняя это движение, добивайтесь чувства жжения в мышцах.



НАЧАЛО ДВИЖЕНИЯ

**ОТЖИМАНИЯ ТРИЦЕПСАМИ  
СПИНОЙ К СКАМЬЕ**



и щц  
 # щ т  
 J ^ I f

Дельтовидная мышца

Большая грудная мышца

Латеральная головка

Длинная головка Трицепс

Медиальная головка

би\*

Локтевая мышца

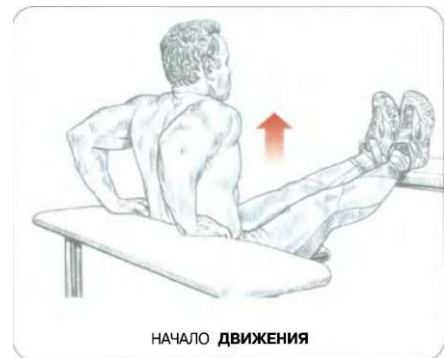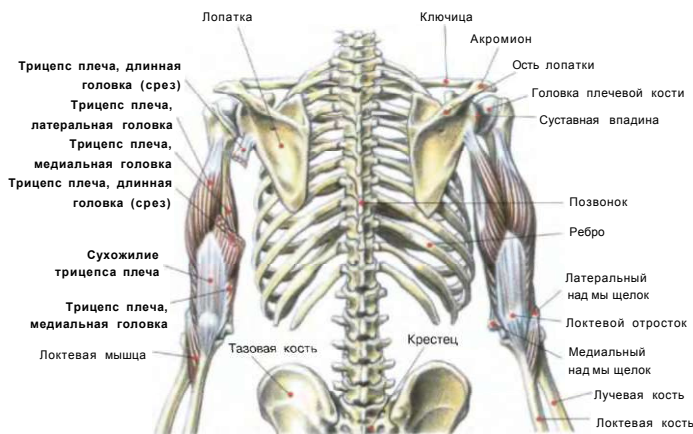- — J O t i i л NM I

if

Разгибатель пальцев

Разгибатель мизинца

**АНАТОМИЯ ТРИЦЕПСА ПЛЕЧА**

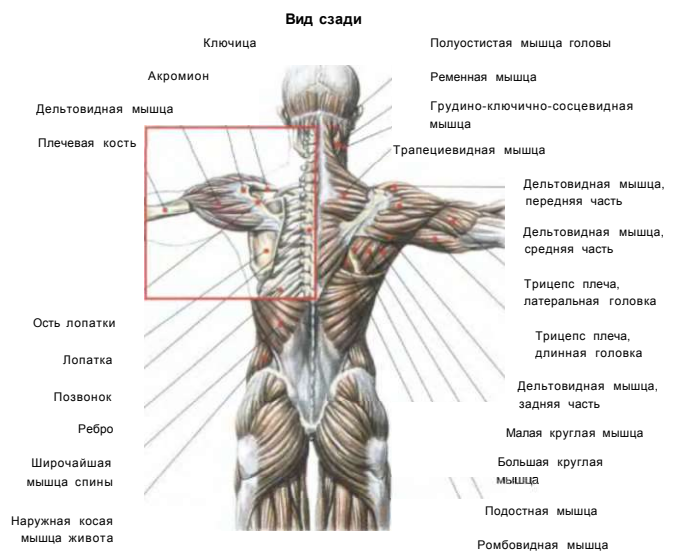
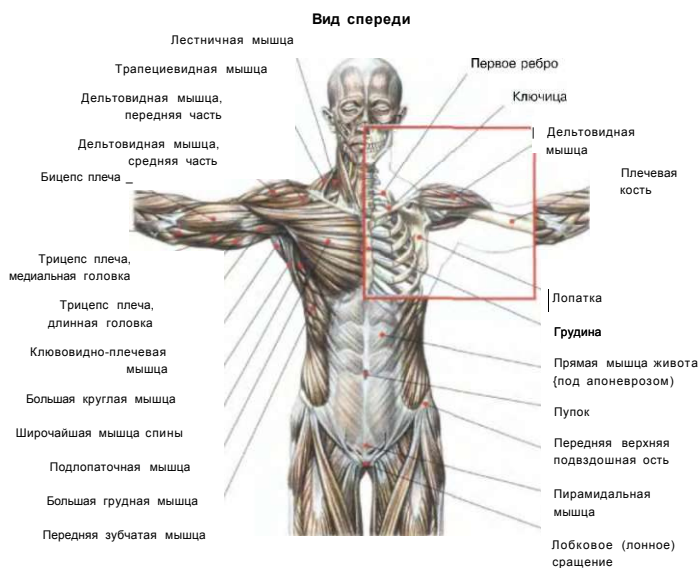


Руки расположить на краю горизонтальной скамьи, а ноги установить на другую скамью. Тело держать на весу. Угол между положением бедер и туловища должен составлять примерно 90°:

- сделать вдох, держать ноги в коленях неподвижно, согнуть руки в локтях;
- по окончании движения выпрямить руки, сделать выдох.

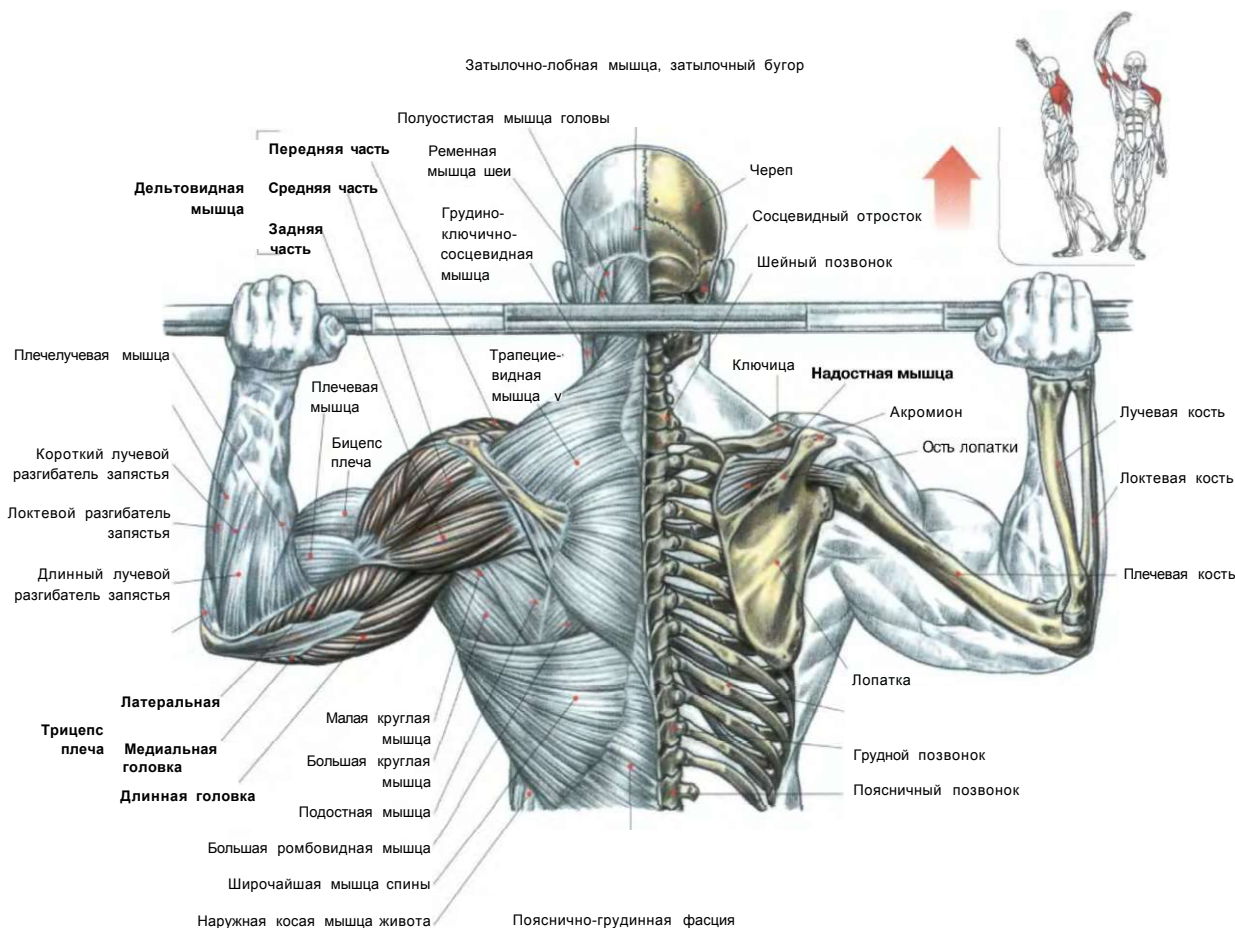
Это упражнение прорабатывает трицепсы, грудные мышцы и передние отделы дельтовидных мышц.

Чтобы дополнительно усилить нагрузку, положите на переднюю поверхность бедер отягощения.



01. ЖИМ ШТАНГИ ИЗ-ЗА ГОЛОВЫ СИДЯ	28
02. ЖИМ ШТАНГИ С ГРУДИ СИДЯ	29
+ ТРАВМЫ ПЛЕЧА / ЖИМ ГАНТЕЛЕЙ ЛЕЖА	30, 32
03. ЖИМ ГАНТЕЛЕЙ СИДЯ	33
04. ПОПЕРЕМЕННЫЙ ЖИМ ГАНТЕЛЕЙ С ПОВОРОТАМИ ЗАПЯСТЕЙ	34
05. ПОДЪЕМЫ ГАНТЕЛЕЙ В СТОРОНЫ В НАКЛОНЕ ВПЕРЕД	35
06. ПОДЪЕМЫ ГАНТЕЛЕЙ В СТОРОНЫ	36
07. ПОДЪЕМЫ ГАНТЕЛЕЙ ВПЕРЕД ПОПЕРЕМЕННО	38
08. ПОДЪЕМ ГАНТЕЛИ В СТОРОНУ ОДНОЙ РУКОЙ, ЛЕЖА НА БОКУ	39
09. ПОДЪЕМ ОДНОЙ РУКИ В СТОРОНУ С НИЖНЕГО БЛОКА	40
10. ПОДЪЕМ ОДНОЙ РУКИ ВПЕРЕД С НИЖНЕГО БЛОКА СТОЯ	41
11. ПЕРЕКРЕСТНЫЕ МАХИ РУКАМИ НАЗАД С ВЕРХНИХ БЛОКОВ	42
12. ПЕРЕКРЕСТНЫЕ МАХИ РУКАМИ НАЗАД С НИЖНИХ БЛОКОВ В НАКЛОНЕ	43
13. ПОДЪЕМЫ РУК ВПЕРЕД С ОДНОЙ ГАНТЕЛЮ	44
14. ПОДЪЕМЫ ШТАНГИ ВПЕРЕД	45
15. ПЛЕЧЕВАЯ ПЕРЕДНЯЯ ПРОТЯЖКА	46
16. ПОДЪЕМЫ РУН В СТОРОНЫ НА ТРЕНАЖЕРЕ	47
17. МАХИ РУКАМИ НАЗАД С РУКОЯТКАМИ ТРЕНАЖЕРА	48

# 01 ЖИМ ШТАНГИ ИЗ-ЗА ГОЛОВЫ СИДЯ



Сидя на скамье. Штангу положить на плечи за головой, держа хватом сверху:

- сделать вдох и выжать штангу вверх над головой;
- по окончании движения сделать выдох.

Это упражнение нагружает в основном средние пучки дельтовидных мышц и верхнюю часть трапециевидных мышц, а также трицепсы и переднюю зубчатую мышцу.

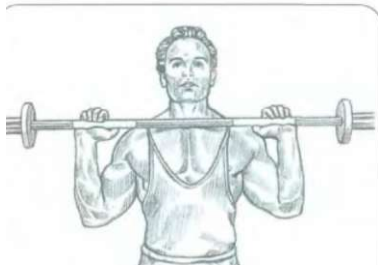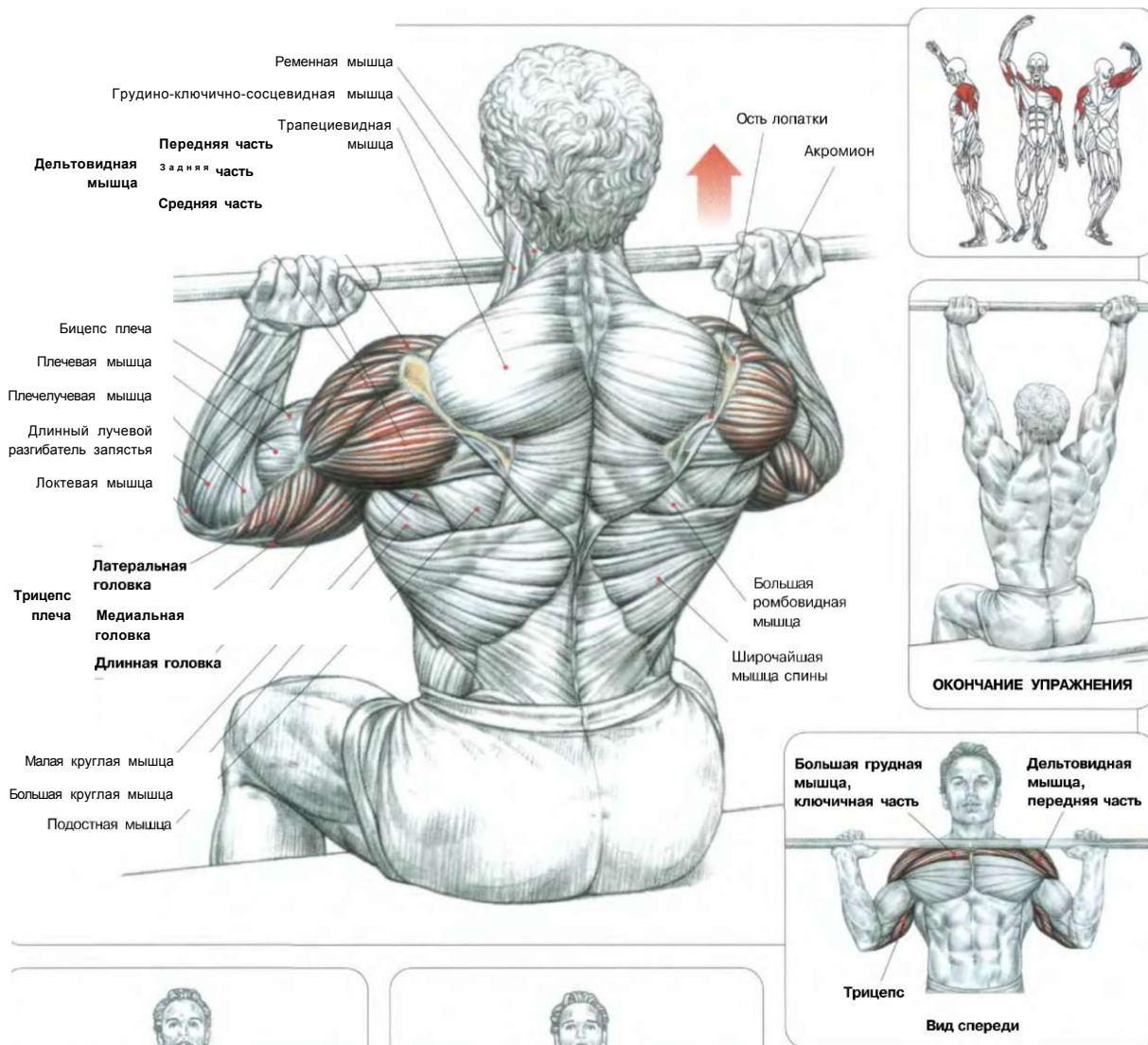
Нагрузке подвергаются, хотя и меньшей, также ромбовидные мышцы, подостные, малые круглые и надостные. Держите спину ровно, не сутулясь и не прогибаясь сильно в пояснице. Обезопасить себя от травматизма можно, поместив гриф штанги на стойку. Существует множество тренажеров, позволяющих выполнять это упражнение в упрощенной форме и безопасных условиях.

**Внимание:** чтобы избежать травм плечевых суставов, которые являются в этом упражнении особо уязвимыми, можно видоизменять технику движения, опуская гриф штанги относительно уровня шеи, насколько позволяет степень подвижности суставов.

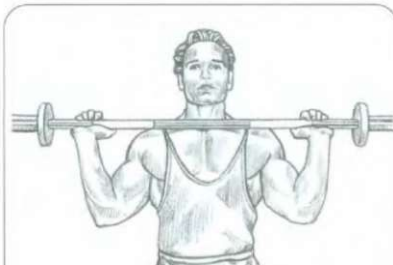




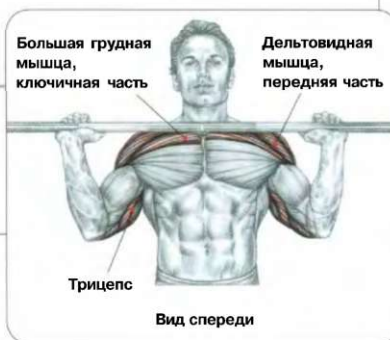# ЖИМ ШТАНГИ С ГРУДИ СИДЯ 02



1. Хват узкий, локти вперед: преимущественно задействуются передние части дельтовидных мышц, ключичная часть большой грудной мышцы и длинная головка трицепса.



2. Хват широкий, локти отведены в стороны: преимущественно задействуются передние и средние части дельтовидных мышц и верхние отделы грудных мышц.

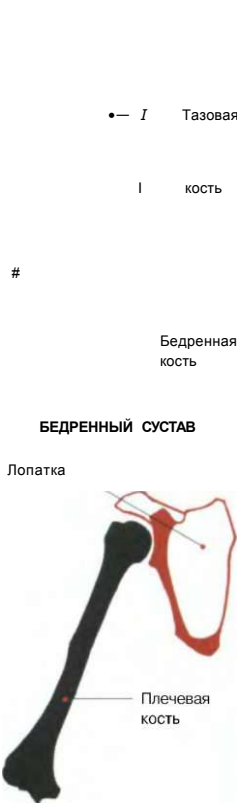

Сидя. Штангу держать перед собой хватом сверху, положив ее на верхнюю часть груди:  
 - сделать вдох и выжать штангу вертикально вверх;  
 - сделать выдох в верхней части движения. Это базовое упражнение в основном развивает переднюю и среднюю части дельтовидных мышц, ключичную часть грудной мышцы, верхний отдел трапециевидных мышц, трицепсы, передние зубчатые мышцы и глубоко расположенную надостную мышцу.

Выполняя это упражнение в положении стоя, не следует слишком сильно прогибать поясницу. Чтобы увеличить нагрузку на передние части дельтовидных мышц, заведите локти слегка вперед. Для более интенсивного воздействия на средние отделы дельтовидных мышц локти лучше раздвинуть (развести в стороны). Существует множество тренажеров, подставок и стоек, позволяющих без особых усилий в исходном положении видоизменить эти упражнения, не обращая внимания на корректировку поз, и сосредоточить ваше внимание на проработке дельтовидных мышц.



**ТРАВМЫ ПЛЕЧА**

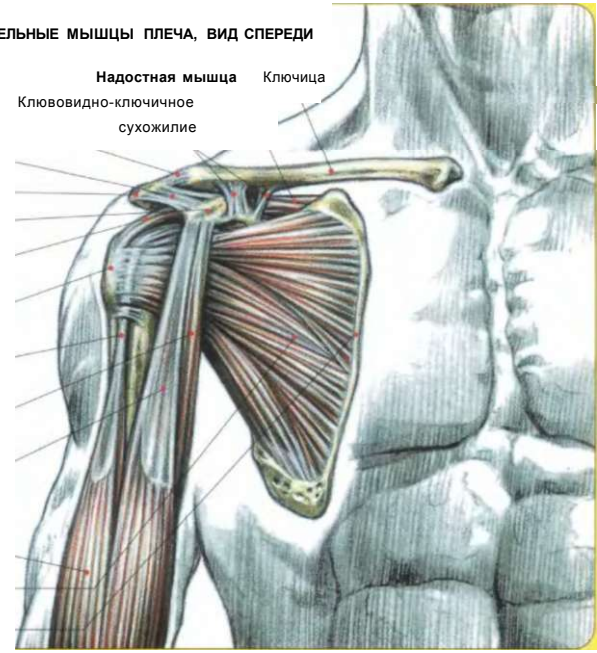


**ПЛЕЧЕВОЙ СУСТАВ**

По сравнению с прочным тазобедренным суставом плечевой сустав более подвижен, что делает его более уязвимым.

- — I Тазовая
  - I кость
  - #
  - Бедренная кость
  - БЕДРЕННЫЙ СУСТАВ**
  - Лопатка
  - Плечевая кость
  - ПЛЕЧЕВОЙ СУСТАВ**
- Акромиально-ключичный сустав
  - Клювовидно-акромиальная связка
  - Акромион
  - Клювовидный отросток
  - Надостная мышца, сухожилие**
  - Плечевая кость, малый бугорок
  - Бицепс плеча, длинная головка, сухожилие
  - Клювовидно-плечевая мышца
  - Бицепс плеча
    - Короткая головка
    - Длинная головка
  - Подлопаточная мышца**
  - Медиальный край лопатки

**ВРАЩАТЕЛЬНЫЕ МЫШЦЫ ПЛЕЧА, ВИД СПЕРЕДИ**



Травмы плеча очень часто возникают в бодибилдинге (культуризме, атлетизме) во время выполнения упражнений для наращивания мышц, поскольку, стремясь развить все части дельтовидной мышцы, спортсмен постоянно делает различные движения, которые увеличивают опасность травматизма.

Стоит напомнить, что по сравнению с прочным тазобедренным суставом, где головка бедренной кости глубоко входит в вертлюжную впадину таза, плечевой сустав очень подвижен.

Таким образом, плечо можно охарактеризовать как сочленение, в котором соединение головки плечевой кости с суставной полостью обеспечивается в основном совокупностью мышц и сухожилий. При выполнении упражнений для развития мышц большинство травм возникает при растяжении сухожилий дельтовидных мышц, сами же мышцы оказываются поврежденными в исключительных случаях. Как правило, травмы носят серьезный характер и чаще всего возникают при неправильном выполнении упражнения или, что опаснее, вследствие продолжительного трения структур в суставных капсулах при нагрузках.

Так же и в других видах спорта, как, например, в американском футболе, сильные столкновения или резкие движения рук влекут за собой серьезные травмы с вывихами и даже разрывом сухожилий. При выполнении упражнений для накачки мышц основным повреждением является так называемый «синдром стыка», или «синдром подакромиально-клювовидного конфликта».

У некоторых индивидуумов в упражнениях, связанных с выполнением подъемов рук, например жим из-за головы или боковые подъемы, сухожилие надостной мышцы трется, зажимаясь между головкой плечевой кости и костно-связочным сводом, образуемым нижней стороной акромиона и акромиально-клювовидной связкой.

В результате возникает воспаление, как правило, затрагивающее в первую очередь серозную оболочку, защищающую надостное сухожилие от чрезмерного трения, затем переходящее на само надостное сухожилие и, если не проводить курс лечения, в конце концов затрагивающее прилегающие сзади подостные сухожилия, а спереди - длинную головку бицепса.

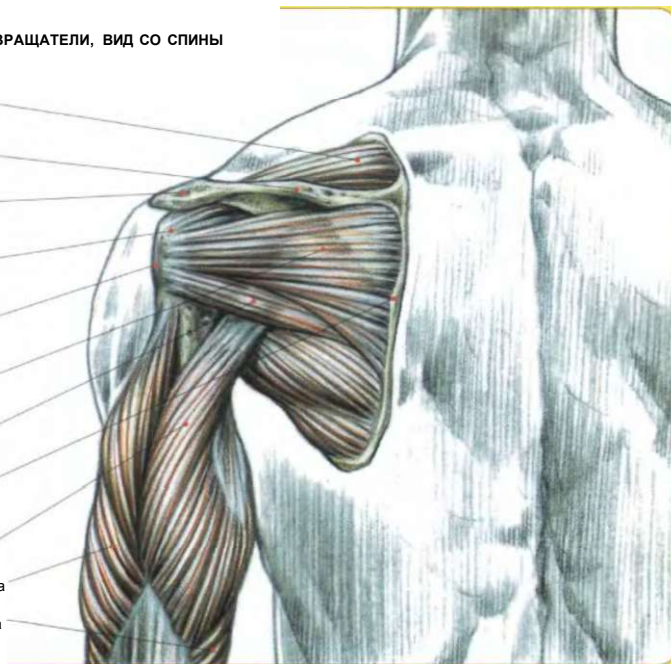
При поднятии руки возникает боль, а впоследствии может произойти необратимое повреждение надостного сухожилия, сопровождающееся кальцификацией и иногда даже разрывом. Как правило, эта последняя патология наблюдается у лиц старше сорока лет. У различных индивидуумов пространство между плечевой костью и акромиально-клювовидным костно-сухожильным сводом может варьироваться по-разному. Некоторые спортсмены поднимают руки в стороны с чрезмерным трением. Следовательно, в таких случаях нужно избегать жимов из-за головы всех видов, слишком высоких боковых подъемов, а также упражнений на растяжку.

Следовательно, при выполнении упражнения для плеч «жим со штангой» нужно локти непременно заводить вперед. При подъемах гантелей в стороны следует найти правильную траекторию подъема с безболезненным выполнением движения.

Нужно отметить, что все по-разному реагируют на одну и ту же травму плеча. Некоторые могут даже выполнять все виды подъемов рук, сдавливая и даже порой травмируя сухожилия, при этом никогда не страдая от болезненных воспалительных процессов. Во время проводимых исследований у некоторых спортсменов выявлялись разрывы сухожилия надостной мышцы, хотя они никогда не жаловались на боль. Другая причина болевых ощущений в плечевом суставе связана с дисбалансом распределения мышечных сухожилий вокруг суставной капсулы. Напомним, что головка плечевой кости надежно прикреплена у суставной полости лопатки совокупностью

**МЫШЦЫ-ВРАЩАТЕЛИ, ВИД СО СПИНЫ**

- Надостная мышца
- Ость лопатки
- Акромион
- Надостная мышца, сухожилие
- Плечевая кость, большой бугорок
- Подостная мышца
- Малая круглая мышца
- Медиальный край лопатки
- Длинная головка
- Трицепс плеча
- Латеральная головка
- Медиальная головка

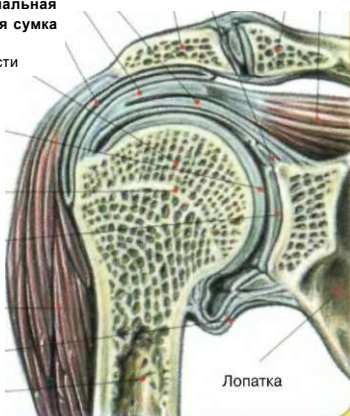


мышц и сухожилий, прилегающих к суставной капсуле вдоль или поперек нее. Эту совокупность мышц составляют впереди подлопаточная мышца, чуть ближе к внешней стороне - длинная головка бицепса, сверху - надостная мышца и, наконец, сзади - подостная и малая круглая мышцы. Спазмы, перена-

пряжение или, наоборот, недостаточное напряжение одной или нескольких мышц могут привести к тому, что плечевой сустав окажется в опасном положении. Такое положение во время движения руки является причиной трения, которое приводит к возникновению воспаления.

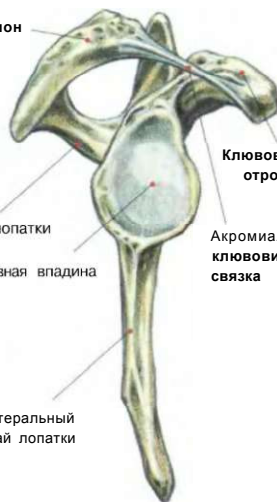**ПЛЕЧЕВОЙ СУСТАВ В РАЗРЕЗЕ, ПОЗВОЛЯЮЩЕМ УВИДЕТЬ СЕРОЗНУЮ СУМКУ**

- Волокнисто-хрящевой ободок суставной впадины лопатки
- Связка суставной сумки
- Сухожилие надостной мышцы
- Головка плечевой кости
- Гиалиновый хрящ головки плечевой кости
- Эпифизарная линия
- Гиалиновый хрящ суставной поверхности
- Дельтовидная мышца
- Внесуставный заворот серозной сумки
- Плечевая кость
- Надостная мышца
- Ключица
- Акромион
- Лопатка



**ПРАВАЯ ЛОПАТКА (ВИД СБОКУ), ХОРОШО ВИДЕН КОСТНО-СВЯЗОЧНЫЙ АКРОМИАЛЬНО-КЛЮВОВИДНЫЙ СВОД**

- Акромион
- Лопатки
- Значная впадина
- Латеральный край лопатки
- Клювовидный отросток
- Акромиально-клювовидная связка

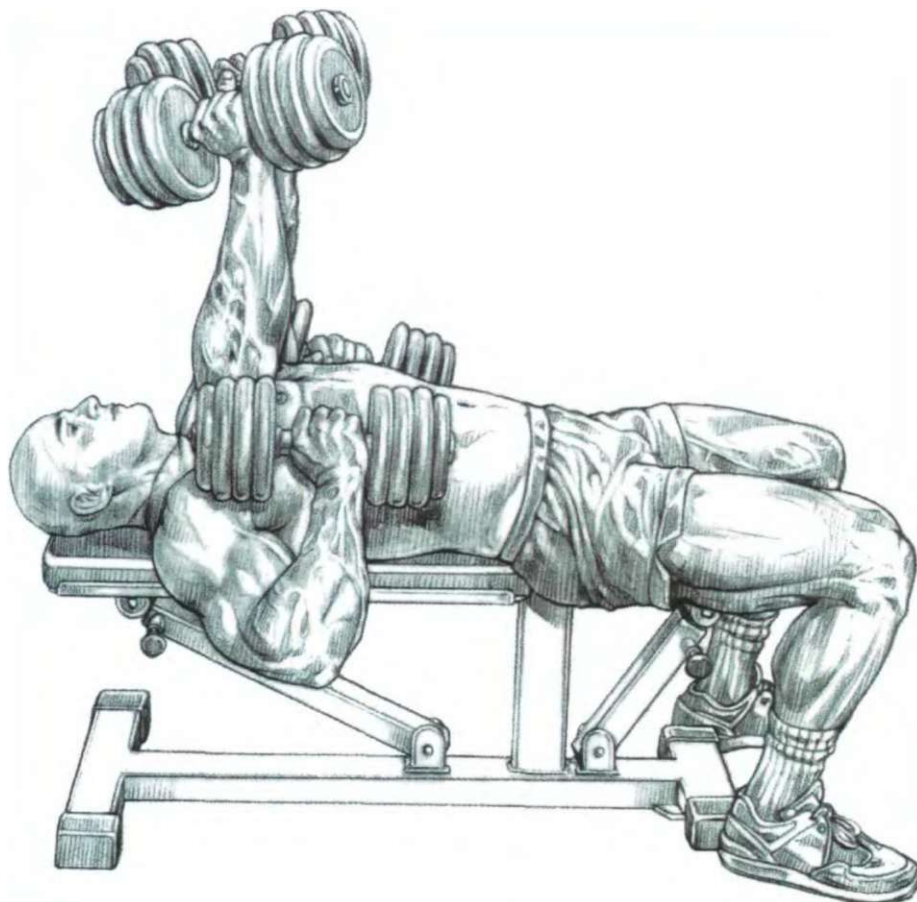


Массаж (в том числе бромассажем), а также электростимуляция способствуют уменьшению и полному исчезновению спазмов и судорог малой круглой и подостной мышц.

**Пример:** судороги или спазмы малой круглой мышцы и подостной мышцы могут произойти от поворота наружи головки плечевой кости во время движения руки, создающего трение в передней части плечевого сустава, травмирующее в дальнейшем сухожилие длинной головки бицепса плеча. Следовательно, необходимо следить, чтобы нагрузка во время выполнения упражнений равномерно распределялась на все плечевые мышцы без ощущений боли, трения и дискомфорта.

**m**

**жим гантелей лежа**



Это одно из редких упражнений, которое могут выполнять те, кто страдает от известного «синдрома стыка».

Действительно, выполняя жим гантелей лежа с прижатыми вдоль туловища локтями, вы интенсивнее прорабатываете переднюю часть дельтовидной мышцы и в меньшей степени ее среднюю часть, избегая чрезмерного трения в переднем отделе плеча в конце упражнения.

Несмотря на локальную патологию, это упражнение при регулярном применении позволит сохранить объем и тонус дельтовидных мышц. Более того, это упражнение может быть использовано в качестве восстанавливающего после разрыва большой грудной мышцы, пос-

кольку жим при расположенных вдоль туловища локтях уменьшает растяжение большой грудной мышцы и тем самым снижает опасность разрывов в пораженной зоне.

**Выполнение упражнения:**

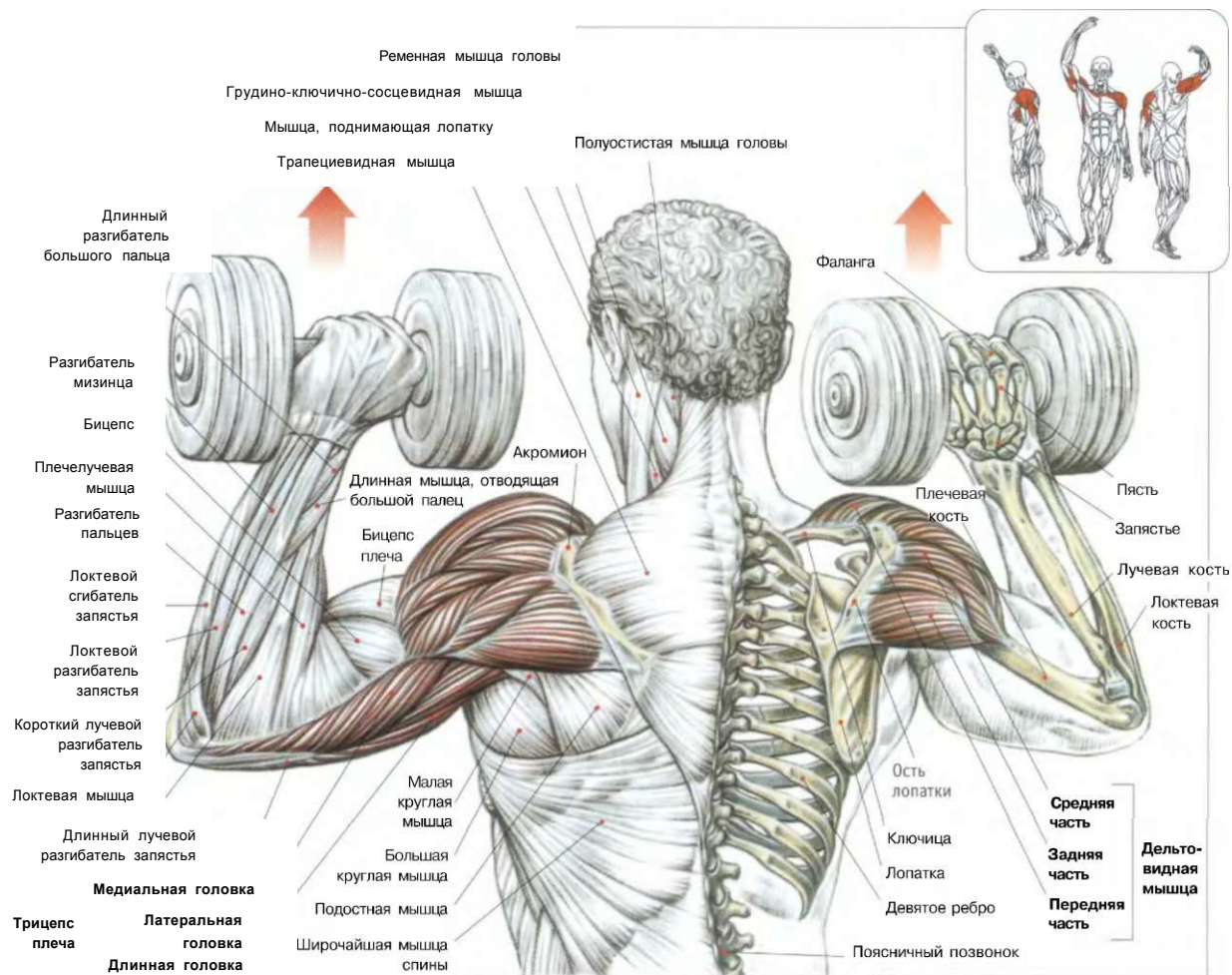
Лежа на спине. Грудь выгнуть, лопатки слегка сомкнуть. Гантели держать в обеих руках, ноги поставить на пол, локти согнуть и прижать к туловищу:

- сделать вдох и выжать гантели вверх;
- по окончании движения сделать выдох.

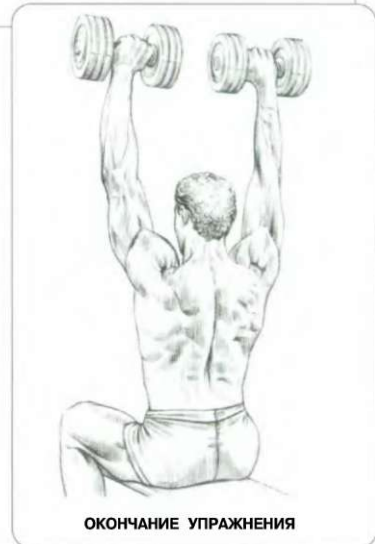
Возвращаясь в исходное положение, контролируйте движение.

ЖИМ ГАНТЕЛЕЙ СИДЯ

03

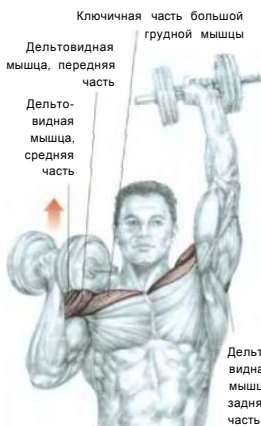

Сидя на скамье. Гантели держать хватом сверху на уровне плеч, ладони повернуты вперед:  
 - сделать вдох и выжать гантели вверх до прямых рук;  
 - по окончании движения сделать выдох.  
 Это упражнение прежде всего предназначено для тренинга средних частей дельтовидных мышц, а также верхних отделов трапециевидных мышц, передних зубчатых мышц и трицепсов. Его можно выполнять попеременно — то одной, то другой рукой и поочередно — каждой рукой в отдельности. Только подготовленным атлетам можно выполнять его стоя. Тем не менее, с целью предупреждения перегрузки позвоночника в поясничном отделе, вариант положения сидя используется чаще.



ПЛЕЧИ

# 04 ПОПЕРЕМЕННЫЙ ЖИМ ГАНТЕЛЕЙ С ПОВОРОТАМИ ЗАПЯСТЕЙ



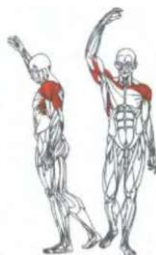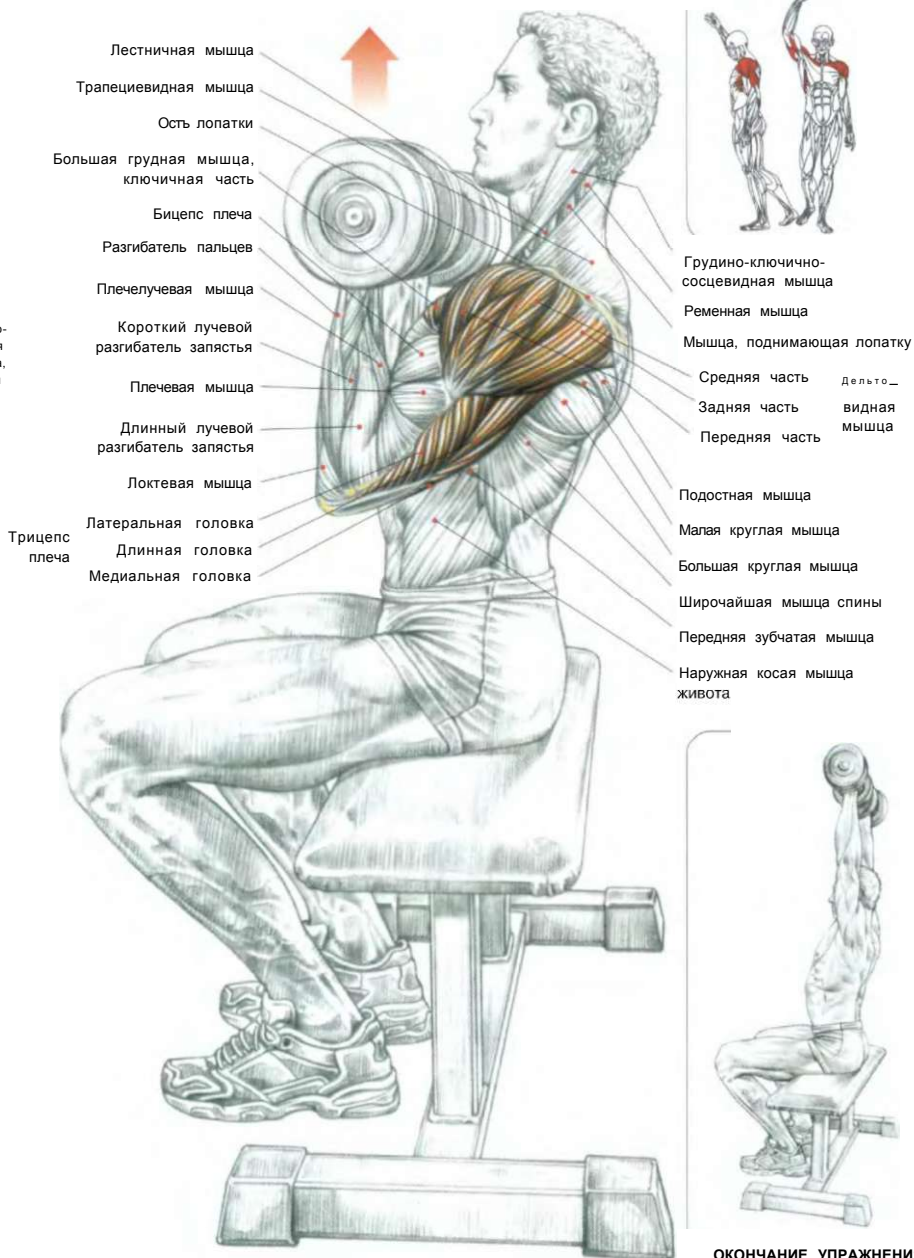
**ВАРИАНТ** чередующихся выжиманий

Сидя на скамье. Спину держать прямо, руки развернуть локтями вперед. Гантели держать на уровне плеч в положении супинации (большие пальцы развернуты наружу):

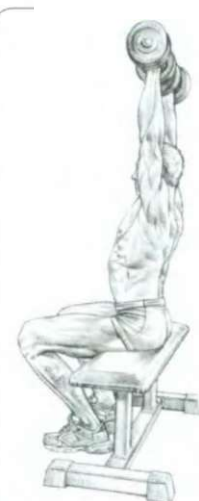- сделать вдох и выжать гантели вертикально, повернув запястье на 90°, чтобы кисти рук приняли положение пронации (большие пальцы повернуты внутрь);
  - по окончании движения сделать выдох.
- Это упражнение развивает дельтовидную мышцу, главным образом ее переднюю часть, а также ключичную часть большой грудной мышцы, трицепс и переднюю зубчатую мышцу.

**Варианты:**

- Это упражнение можно выполнять сидя, опираясь на спинку скамьи, чтобы не выгибать слишком сильно поясницу. Только подготовленным атлетам можно выполнять его стоя:
- попеременно - то одной, то другой рукой;
  - поочередно - каждой рукой в отдельности.



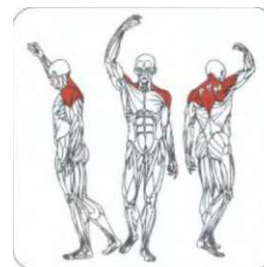
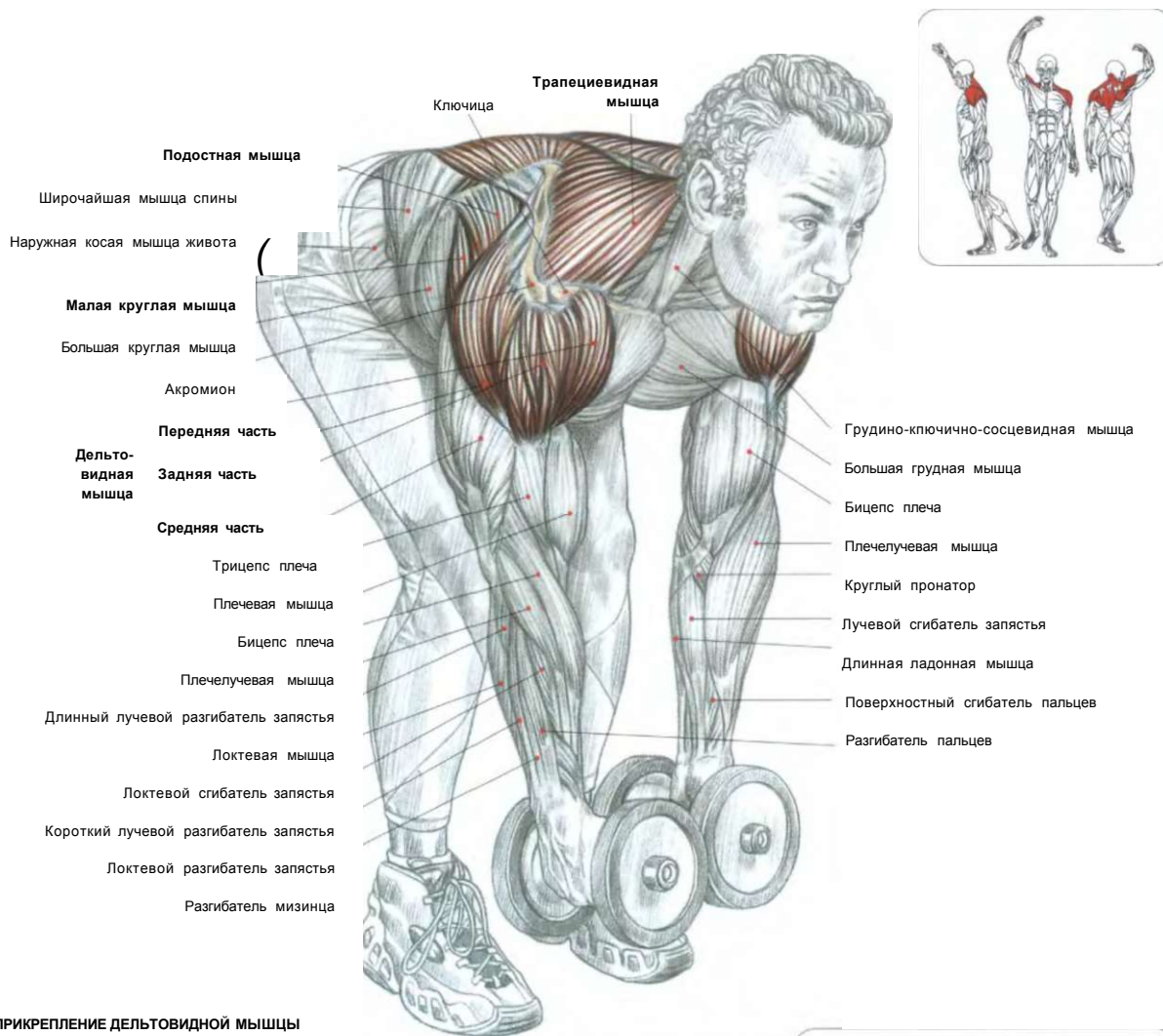
Грудно-ключично-сосцевидная мышца  
 Ременная мышца  
 Мышца, поднимающая лопатку  
 Средняя часть Дельтоидная мышца  
 Задняя часть Дельтоидная мышца  
 Передняя часть Дельтоидная мышца  
 Подостная мышца  
 Малая круглая мышца  
 Большая круглая мышца  
 Широчайшая мышца спины  
 Передняя зубчатая мышца  
 Наружная косая мышца живота



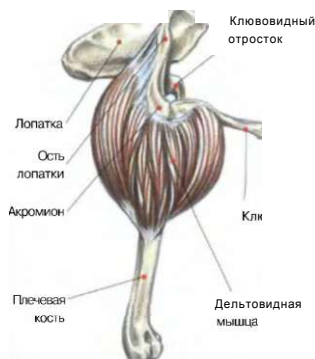**ОКОНЧАНИЕ УПРАЖНЕНИЯ**

Примечание: заведя локти вперед, вы уменьшаете чрезмерное трение в области плечевого сустава, которое может привести к возникновению воспаления, провоцирующего очень серьезные нарушения. Это упражнение рекомендовано делать людям с хрупкими плечами. Оно заменяет упражнения, нередко приводящие к травмам, например, классический жим с гантелями с отведенными наружу локтями или жим штанги из-за головы.

## ПОДЪЕМЫ ГАНТЕЛЕЙ В СТОРОНЫ «Г» В НАКЛОНЕ ВПЕРЕД



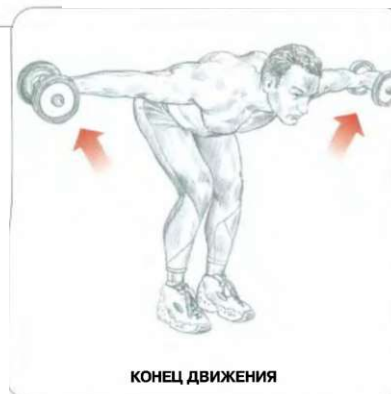### ПРИКРЕПЛЕНИЕ ДЕЛЬТОВИДНОЙ МЫШЦЫ



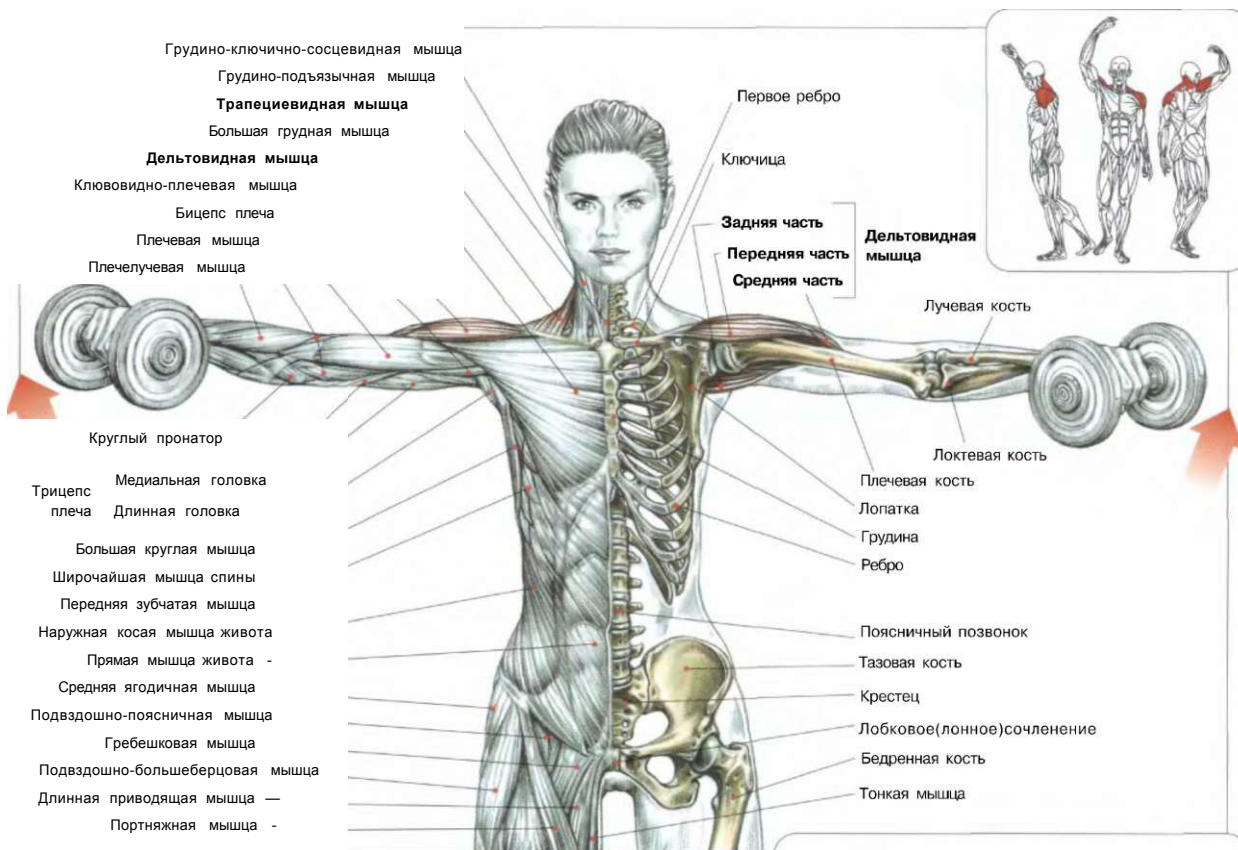
Стоя. Ноги слегка расставить и согнуть в коленях, туловище наклонить вперед, спину прогнуть, гантели держать в руках, слегка согнутых в локтях:  
 - сделать вдох и отвести гантели в стороны;  
 - по окончании движения сделать выдох.

Это упражнение в основном задействует заднюю часть дельтовидных мышц. Сведя лопатки в конце движения, вы вовлечете в работу средние и нижние части трапециевидных мышц, ромбовидных мышц, больших круглых и подостных мышц.

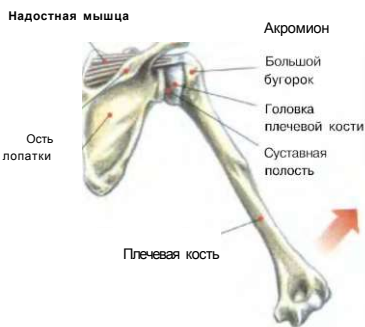**Вариант:** движение можно выполнять с опором груди, лежа на наклонной скамье.



**ПОДЪЕМЫ ГАНТЕЛЕЙ В СТОРОНЫ**



**ДЕЙСТВИЕ НАДОСТНОЙ МЫШЦЫ**




Надостная мышца помогает дельтовидной мышце, способствуя подъемам рук в стороны, удерживая головку плечевой кости в суставной ямке.

Стоя. Ноги слегка расставлены. Спина прямая, руки вдоль тела. Руки с гантелями слегка согнуты в локтях: - сделать вдох и поднять руки в стороны до горизонтального положения;

- в конце движения сделать выдох. Это упражнение развивает среднюю часть дельтовидной мышцы, состоящую из нескольких пучков, прикрепляющихся к плечевой кости.

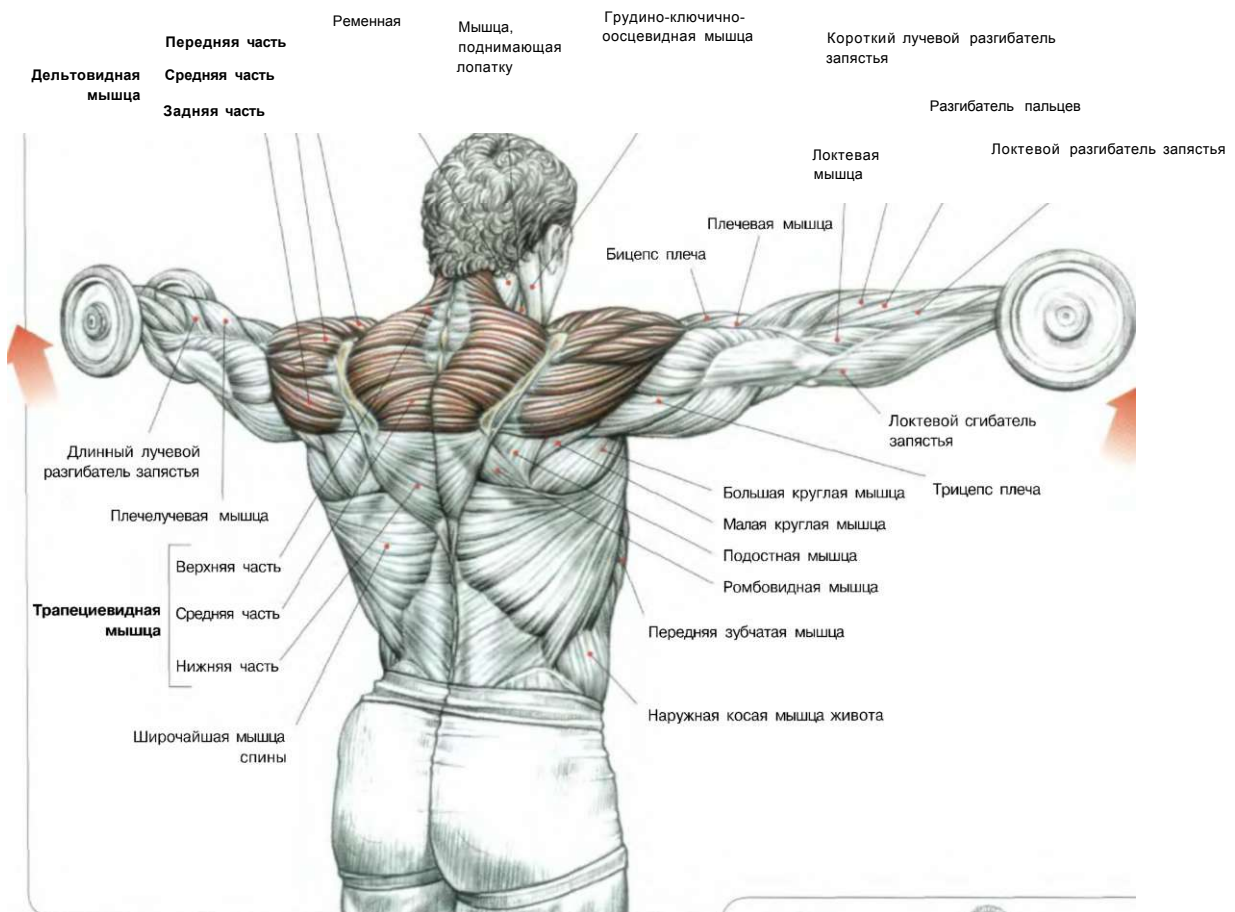
Использование не очень тяжелого веса позволяет рукам совершать более точные движения, необходимые для полного воздействия на среднюю часть дельтовидной мышцы, что особенно эффективно в начальной фазе выполнения во всех положениях (руки вдоль туловища, за ягодицами, перед бедрами).

Этот отдел состоит из нескольких перообразных пучков, сходящихся на плечевой кости, и выдерживает относительно тяжелые нагрузки. Целесообразно подбирать упражнения в соответствии со спецификой этой мышцы, меняя исходное положение (руки за ягодицами, по бокам или спереди), для лучшей проработки всех пучков средней части дельтовидной мышцы. Учитывая различные типы строения тела (длина ключицы, покрывающие акромионы, уровень плечевого сочленения трапециевидной мышцы), необходимо подобрать собственную оптимальную траекторию воздействия, соответствующую вашим особенностям. Следует отметить, что боковые подъемы также развивают надостную мышцу, расположенную под дельтовидной мышцей в надостной ямке лопатки и прикрепленную к большому бугру плечевой кости. Поднимая руки выше горизонтального положения, можно развить верхнюю часть трапециевидной мышцы. Многие предпочитают не заходить выше горизонтальной линии, чтобы в первую очередь акцентировать нагрузку на среднюю часть дельтовидных мышц. В этом упражнении никогда не используют слишком тяжелый вес. Его повторяют от 10 до 25 раз с короткой паузой для отдыха. Изменение траектории движения для достижения ощущения жжения дает лучшие результаты. Для большей интенсивности в перерывах между повторениями задержите на несколько секунд руки в горизонтальном положении, соблюдая изометрическое напряжение.



**ИСХОДНОЕ ПОЛОЖЕНИЕ: ВАРИАНТЫ**



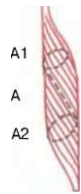


Веретенообразная мышца

№1 I I

Перообразная мышца

Во время боковых подъемов перистые пучки средней части дельтовидной мышцы, обладающей большой силой, но слабым потенциалом сокращения, действуют совместно с передними и задними отделами дельтовидной мышцы, чтобы привести руку в горизонтальное положение.



Веретенообразная мышца

Перообразная мышца

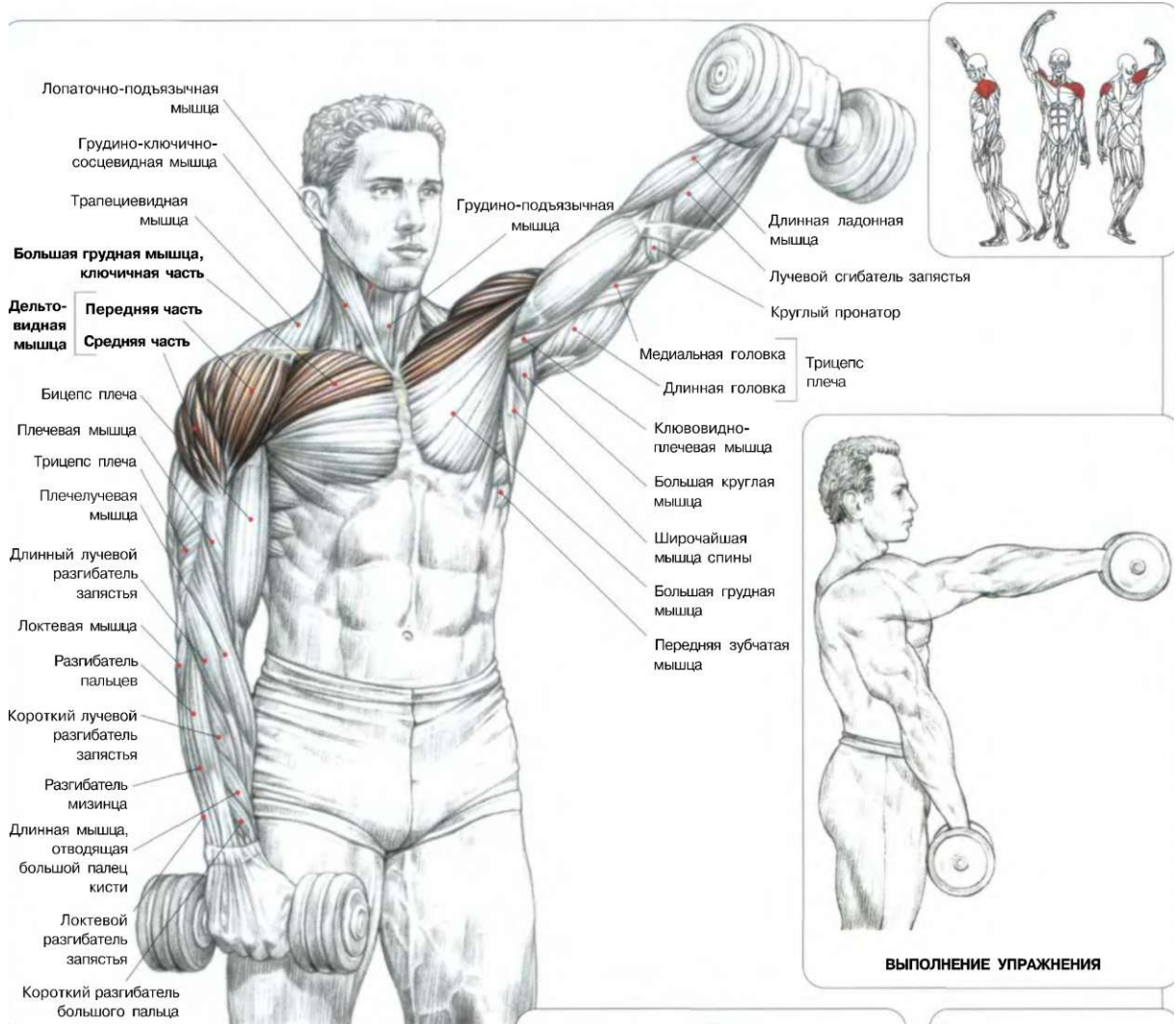
Количество актина\* и миозина\* в волокнах веретенообразных мышц соответствует их поперечному сечению (А). Количество актина и миозина в волокнах перистых мышц (А) соответствует сумме косых сечений А1 и А2.

\* Актин и миозин - белки мышечных волокон, являющиеся основными сократительными элементами с максимальной силой сокращения, равной 5 кг/см<sup>2</sup> сечения.

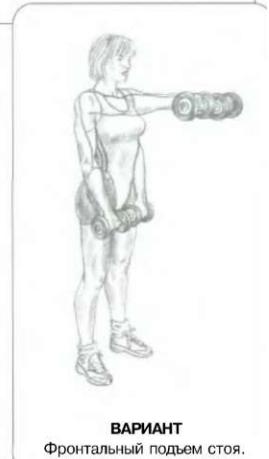
Ш

**ФАЗЫ ДВИЖЕНИЙ: ВАРИАНТЫ**

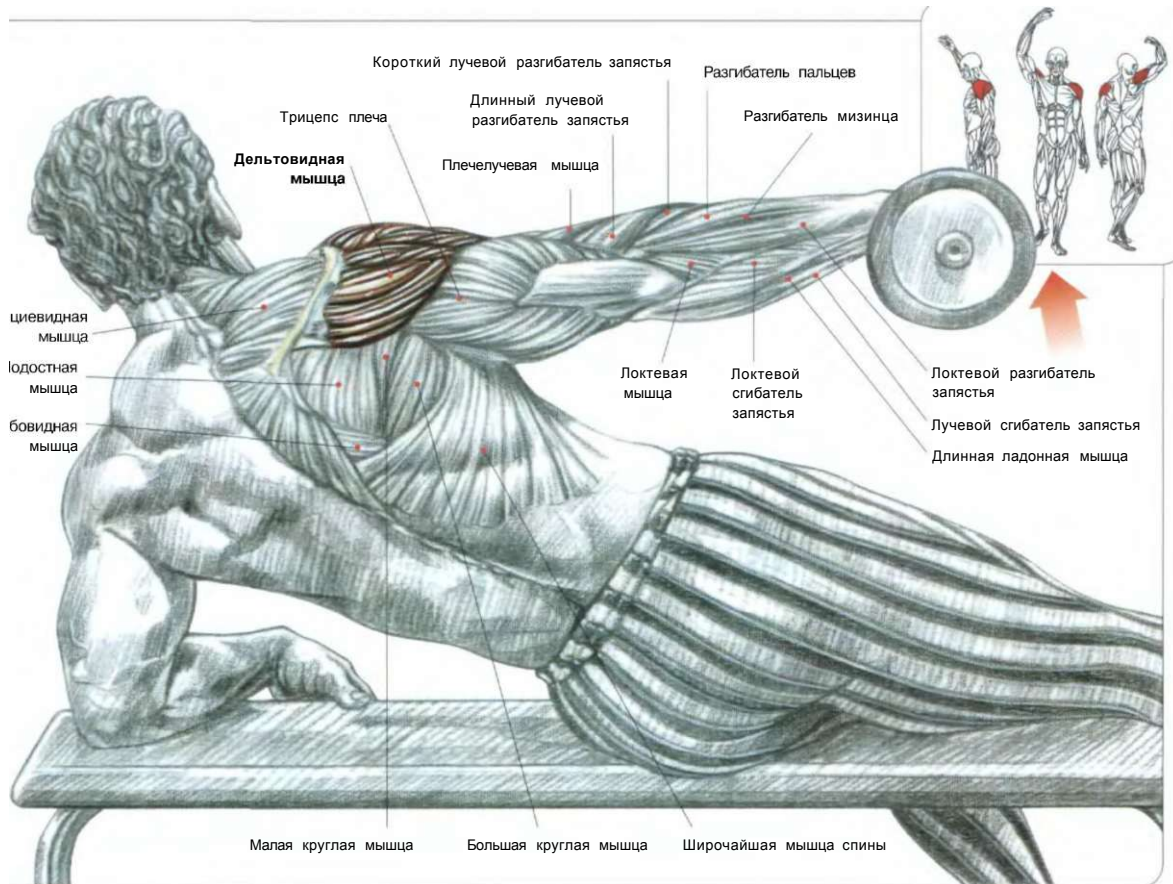
1. Руки подняты до горизонтального положения: задействованы дельтовидные мышцы.
2. Руки подняты выше горизонтального положения: задействованы верхние и передние части трапециевидной мышцы.



Стоя. Ноги слегка раздвинуть. Гантели держать хватом сверху перед бедрами:  
- сделать вдох, сначала поднять одну руку вперед до уровня плеч, а затем опустить ее, то же движение выполнить другой рукой;  
- в конце движения сделать выдох.  
Это упражнение воздействует главным образом на переднюю часть дельтовидной мышцы, ключичную часть большой грудной мышцы и в меньшей степени на среднюю часть дельтовидной мышцы. Во всех подъемах рук задействованы также мышцы-агенты, связывающие лопатку с грудной клеткой, например передняя зубчатая мышца и ромбовидные мышцы, стабилизирующие движение плечевой кости.

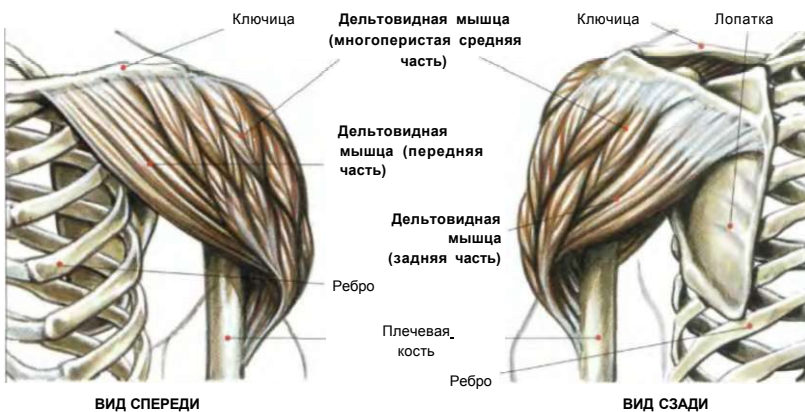

# ПОДЪЕМ ГАНТЕЛИ В СТОРОНУ ОДНОЙ РУКОЙ, ЛЕЖА НА БОКУ 08



Полулежа боком на полу или на скамье. Гантель держать хватом сверху:  
 - сделать вдох и поднять руку вверх до вертикального положения;  
 - сделать выдох по окончании движения.

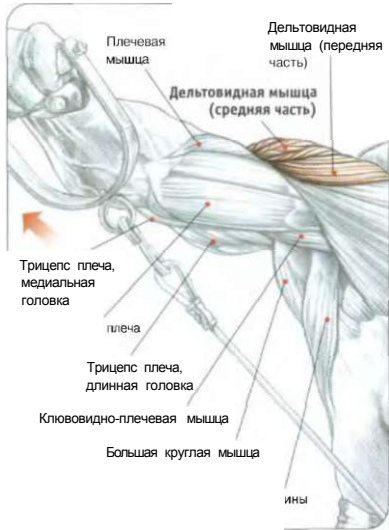В отличие от положения «стоя», при котором нагрузка на мышцу возрастает постепенно, достигая своего максимума в конце движения, при выполнении этого упражнения основное усилие концентрируется уже в начале движения.  
 Лучших результатов можно достичь, делая 10-20 повторений.



**Примечание:** это движение особо воздействует на надостную мышцу, главным образом в начале движения. Варианты исходного положения (гантель расположена спереди, у бедра или несколько сзади) задействуют остальные части дельтовидной мышцы.

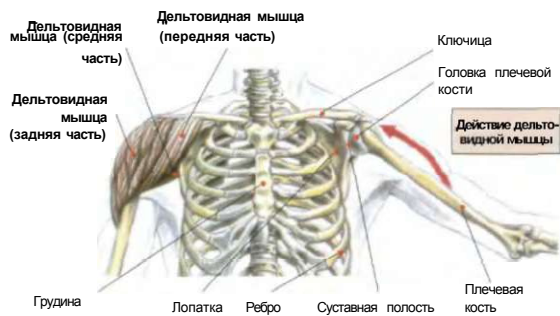
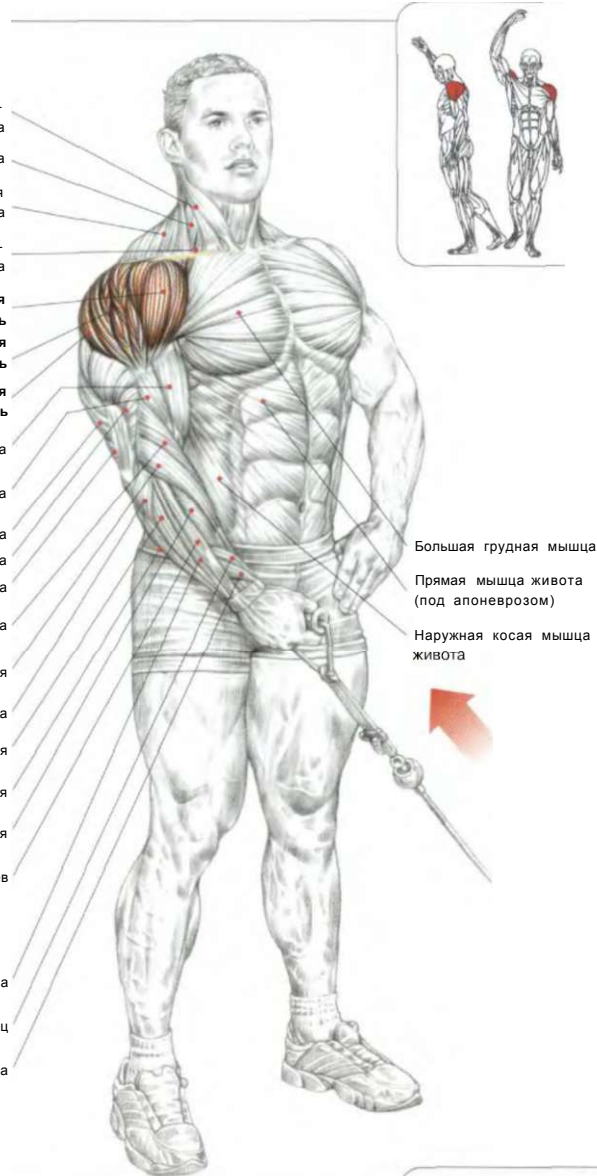
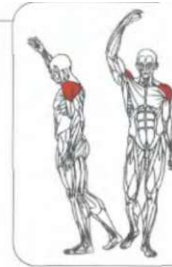
ПЛЕЧИ

09 ПОДЪЕМ ОДНОЙ РУКИ В СТОРОНУ С НИЖНЕГО БЛОКА

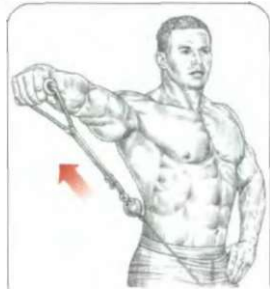

Трицепс плеча

- Грудино-ключично-сосцевидная мышца
- Лестничная мышца
- Трапециевидная мышца
- Лопаточно-подъязычная мышца
- Передняя часть Дельтовидной мышцы**
- Средняя часть Дельтовидной мышцы**
- Задняя часть Дельтовидной мышцы**
- Бицепс плеча
- Плечевая мышца
- Длинная головка
- Латеральная головка
- Медиальная головка
- Плечелучевая мышца
- Длинный лучевой разгибатель запястья
- Локтевая мышца
- Локтевой разгибатель запястья
- Локтевой сгибатель запястья
- Короткий разгибатель запястья
- Разгибатель пальцев
- Разгибатель мизинца
- Длинная мышца, отводящая большой палец
- Короткий разгибатель большого пальца



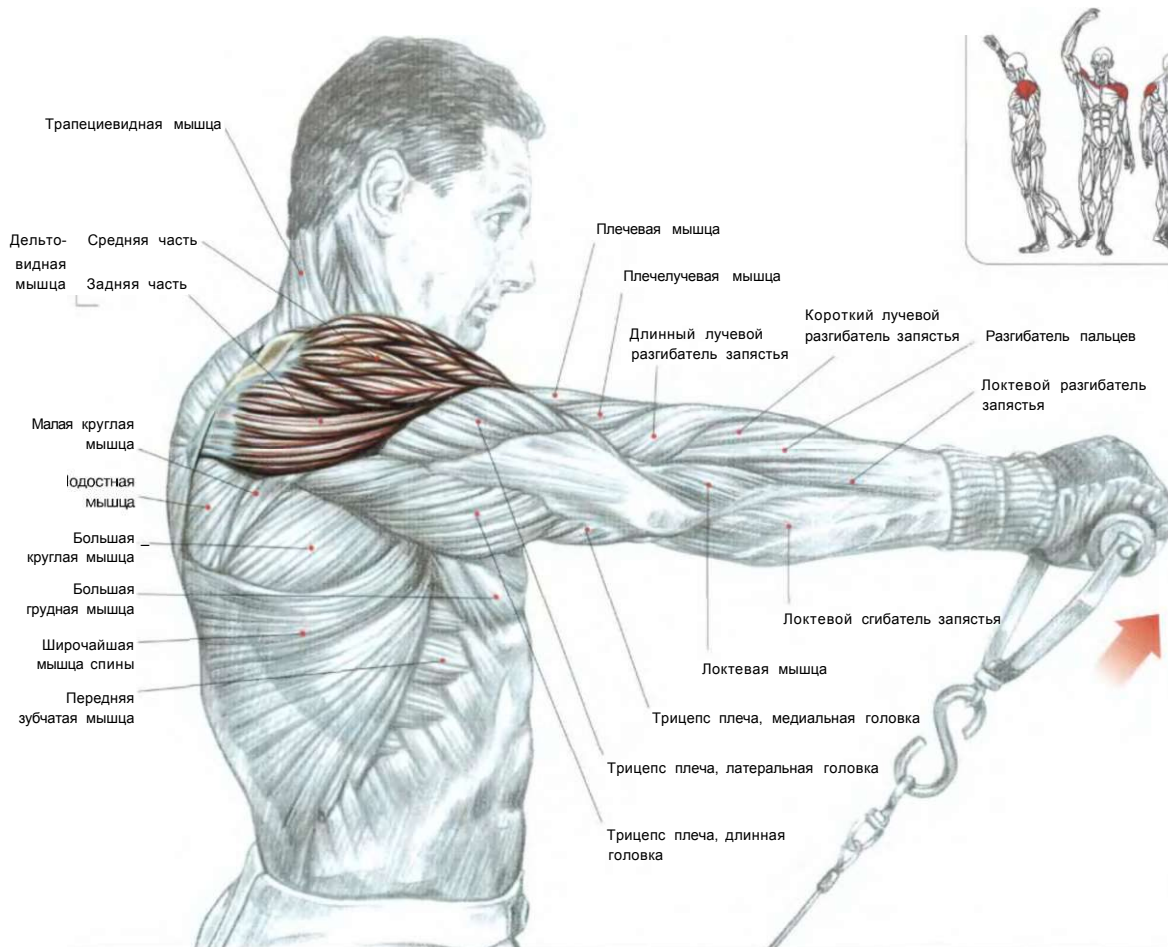
Стоя боком к нижнему блоку тренажера. Ручку держать в одной руке:  
 - сделать вдох и поднять руку в сторону до горизонтального положения;  
 - по окончании движения сделать выдох.  
 Это упражнение развивает дельтовидную мышцу, особенно ее среднюю многоперистую часть, состоящую из нескольких пучков в форме пера. Варьируя угол положения тела, можно акцентировать нагрузку на все части дельтовидной мышцы.



КОНЕЧНАЯ ТОЧКА ДВИЖЕНИЯ

**ПОДЪЕМ ОДНОЙ РУКИ ВПЕРЕД  
С НИЖНЕГО БЛОКА СТОЯ**

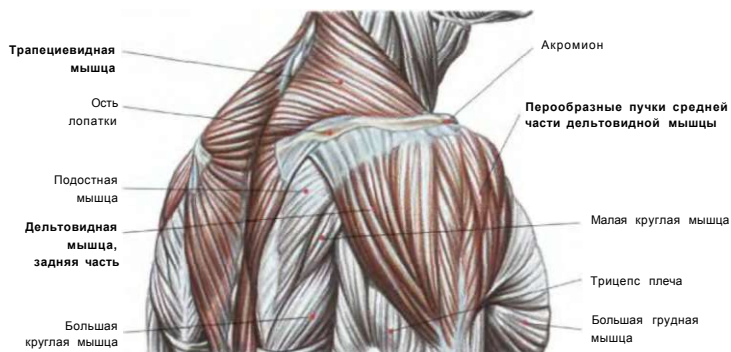
10



Стоя. Ноги слегка расставить. Рукоятку тренажера взять хватом сверху, держа руку сбоку у бедра:

- сделать вдох и поднять руку вперед до уровня глаз;
- по окончании движения сделать выдох.

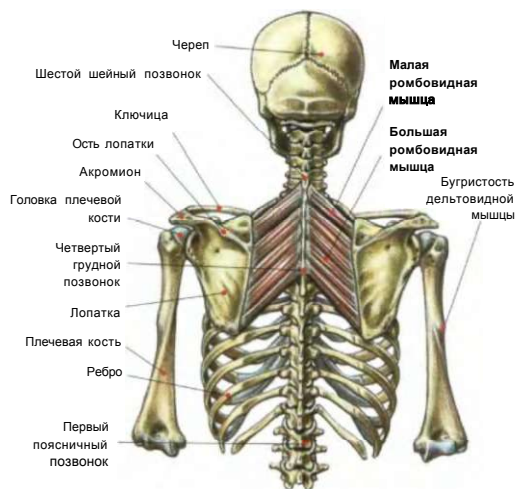
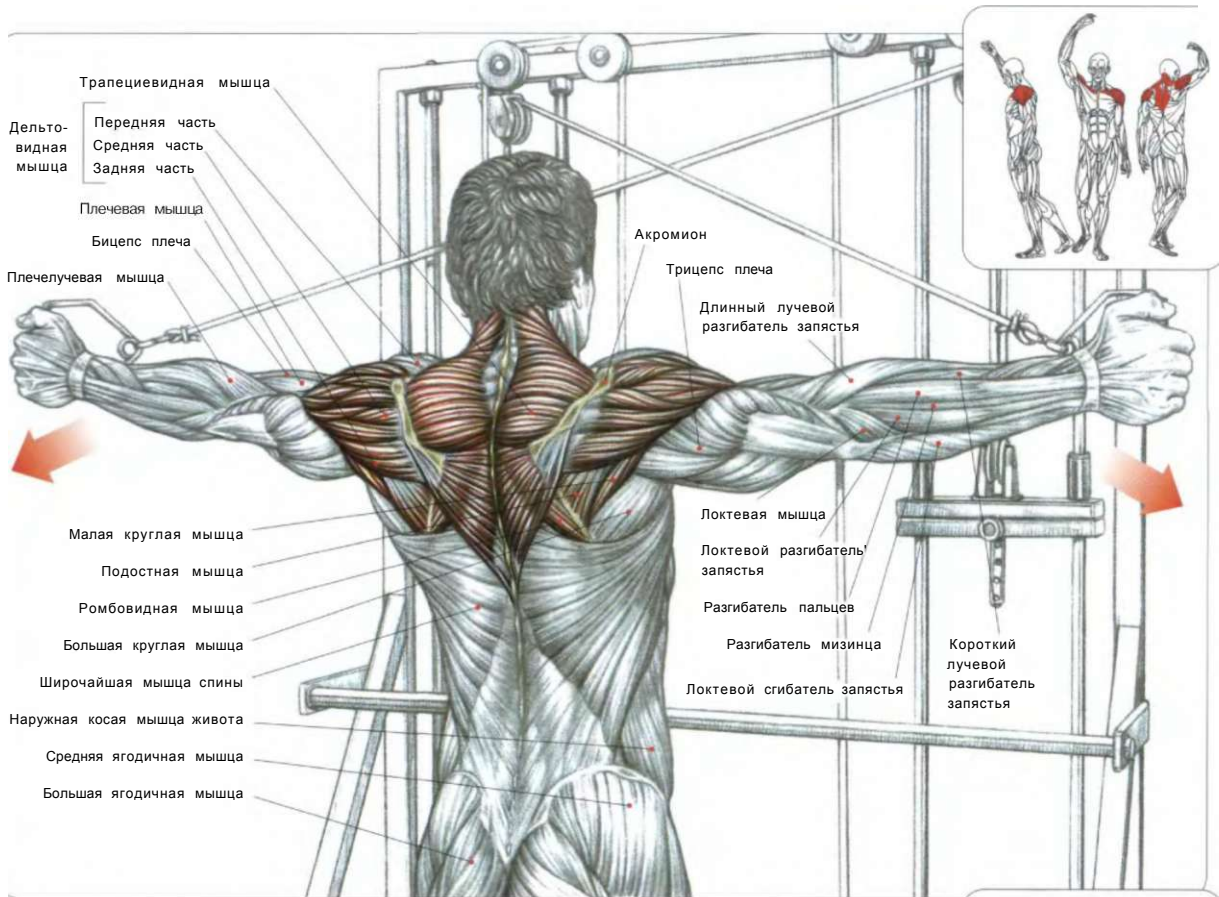
Это упражнение задействует в первую очередь передние части дельтовидных мышц и ключичную часть большой грудной мышцы и в меньшей степени короткую головку бицепса.



ПЛЕЧО (ВИД СБОКУ)

11

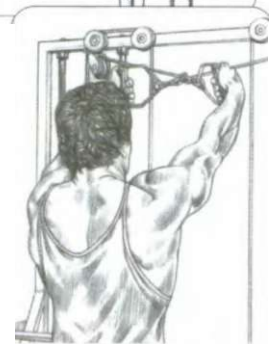
**ПЕРЕКРЕСТНЫЕ МАХИ РУКАМИ НАЗАД С ВЕРХНИХ БЛОКОВ**



**МАЛАЯ И БОЛЬШАЯ РОМБОВИДНЫЕ МЫШЦЫ**

Расположенные под трапецевидными мышцами, ромбовидные мышцы соединяют лопатки с грудной клеткой и позвоночником. У некоторых индивидуумов малая и большая ромбовидные мышцы могут сливаться, образуя единую мышцу.

Стоя лицом к тренажеру. Руки, скрестив, поднять вперед, взять левой кистью правую рукоятку, а правой кистью - левую:  
 - сделать вдох и развести руки в стороны;  
 - в конце движения сделать выдох.  
 Это упражнение нагружает главным образом задние части дельтовидной мышцы, подостные мышцы, малые круглые мышцы, а в момент сведения лопаток задействуются трапецевидные мышцы и более глубокие ромбовидные мышцы.

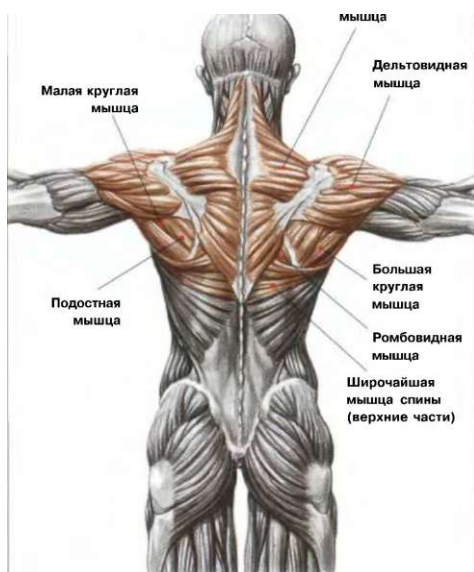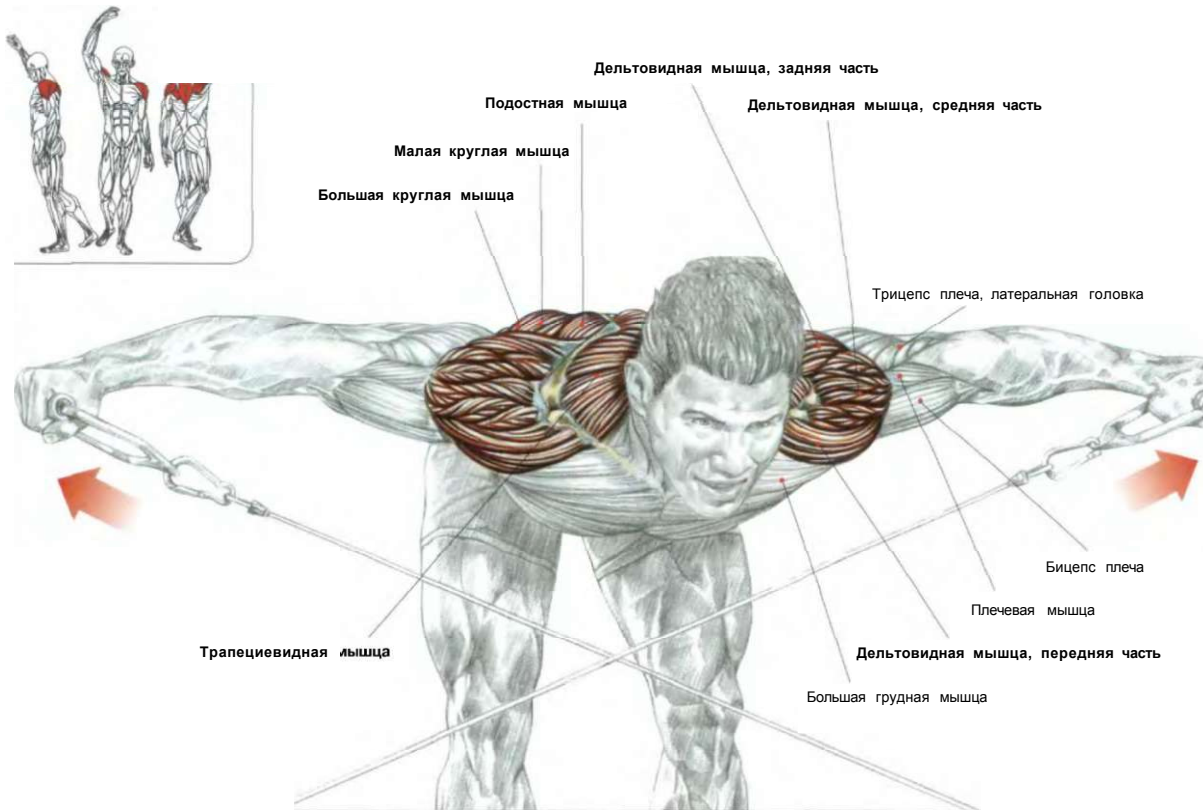


НАЧАЛО УПРАЖНЕНИЯ

**Примечание:** у лиц выступающими вперед плечами из-за чрезмерного развития мышц груди это упражнение в сочетании с другими упражнениями, разрабатывающими задние части плеч, способствует восстановлению правильной осанки. Для того чтобы хорошо распрямить плечи, необходимо использовать умеренную нагрузку и концентрироваться в конце упражнения, стараясь как можно сильнее свести лопатки.

## ПЕРЕКРЕСТНЫЕ МАХИ РУКАМИ НАЗАД С НИЖНИХ БЛОКОВ В НАКЛОНЕ

12



РАЗРАБАТЫВАЕМЫЕ МЫШЦЫ

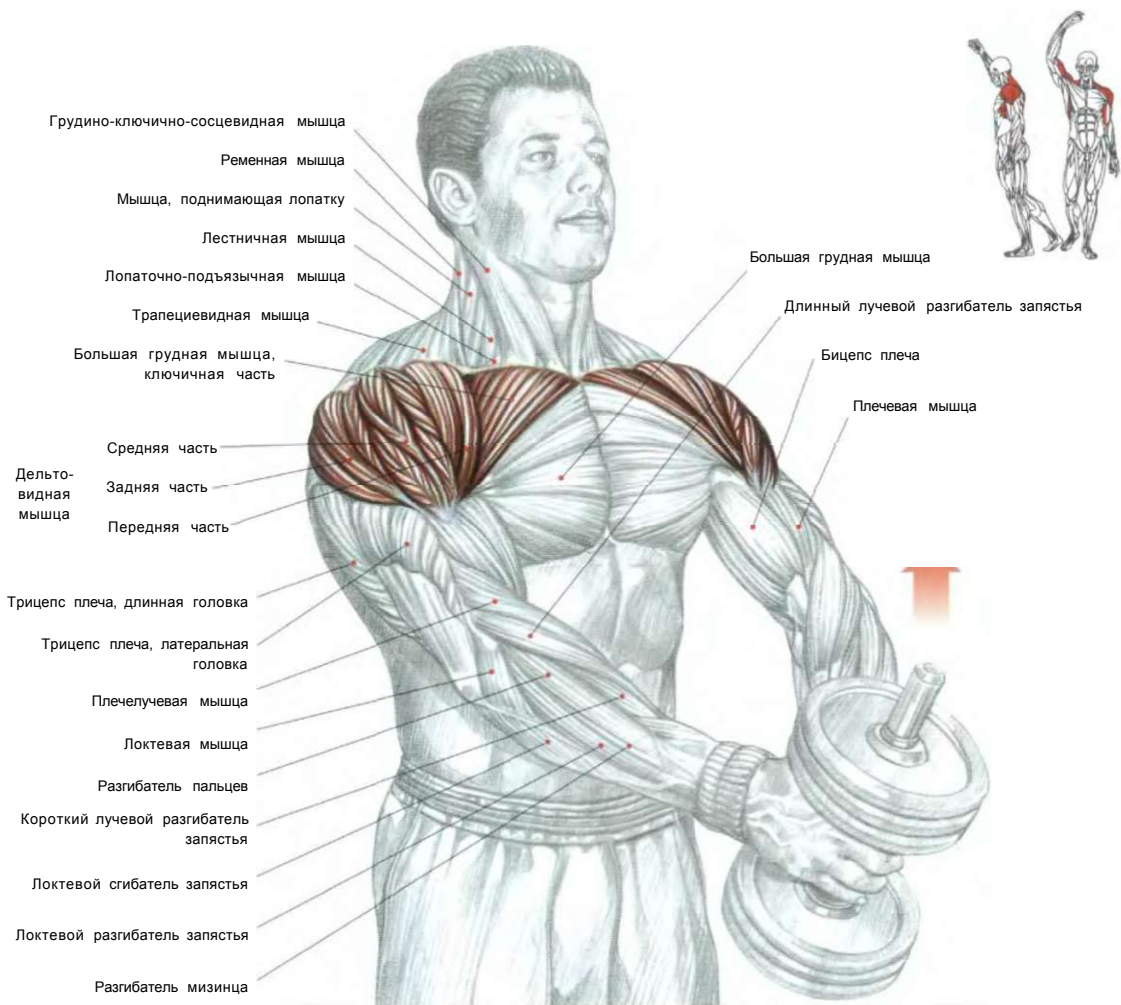
Стоя. Ноги врозь, колени слегка согнуть. Туловище наклонить вперед. Спина прямая, руки перекрестно держат противоположные рукоятки нижних блоков тренажера:

- сделать вдох и поднять руки в стороны чуть выше уровня плеч;
- сделать выдох по окончании движения.

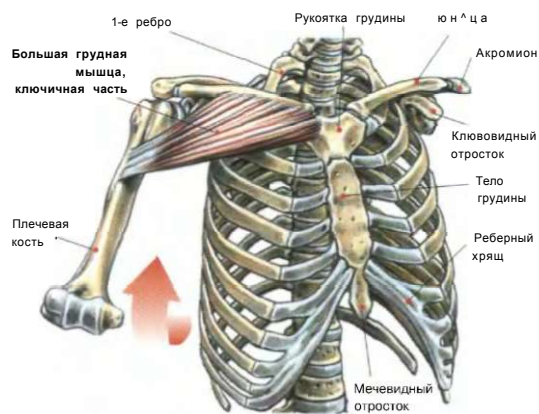
Это упражнение нагружает дельтовидные мышцы, в первую очередь их заднюю часть. В момент сведения лопаток в работу включаются ромбовидные мышцы, а также средние и нижние части трапецевидных мышц.

ПЛЕЧИ

# 13 ПОДЪЕМЫ РУК ВПЕРЕД С ОДНОЙ ГАНТЕЛЬЮ



Стоя. Ноги слегка расставить. Спину держать ровно, живот втянуть. Взять одну гантель двумя руками, положив одну ладонь поверх другой. Гантель держать внизу перед бедрами на прямых руках:  
 - сделать вдох и уверенно поднять гантель перед собой вверх до уровня плеч, затем медленно опустить гантель;  
 - сделать выдох по окончании движения.  
 Это упражнение задействует переднюю часть дельтовидных мышц, ключичную часть большой грудной мышцы и короткую головку бицепсов. Все остальные мышцы, которые фиксируют лопатку, находятся в изометрическом напряжении, при этом надежной опорой в этом упражнении является плечевая кость.

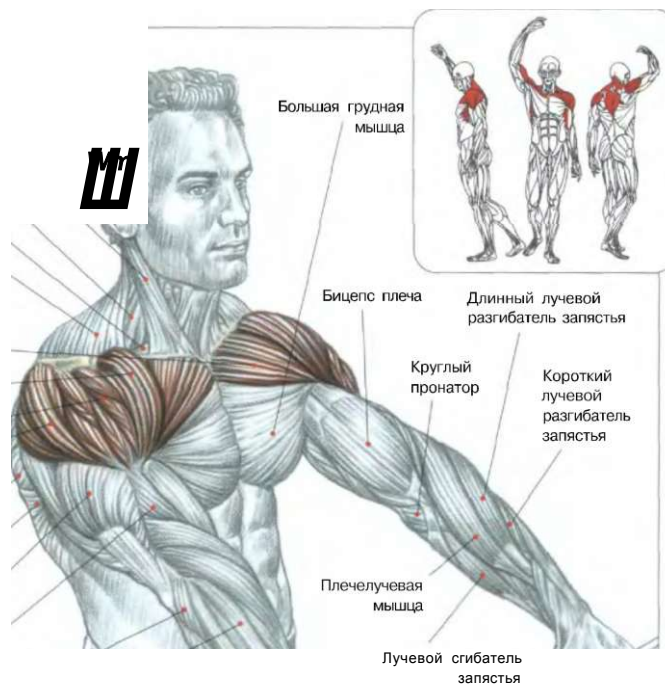


**КЛЮЧИЧНАЯ ЧАСТЬ БОЛЬНОЙ ГРУДНОЙ МЫШЦЫ, ПОМОГАЮЩАЯ СОВЕРШАТЬ ПОДНИМАНИЕ РУКИ ВПЕРЕД**



# ПОДЪЕМЫ ШТАНГИ ВПЕРЕД 14

- Грудино-ключично-сосцевидная мышца
- Лестничная мышца
- Лопаточно-подъязычная мышца
- Трапецевидная мышца
- Ключичная часть большой грудной мышцы
- Передняя часть Дельтовидная мышца
- Средняя часть
- Задняя часть
- Большая круглая мышца
- Широчайшая мышца спины
- Трицепс плеча
- Плечевая мышца
- Локтевая мышца
- Разгибатель пальцев
- Разгибатель мизинца
- Локтевой разгибатель запястья
- Локтевой сгибатель запястья



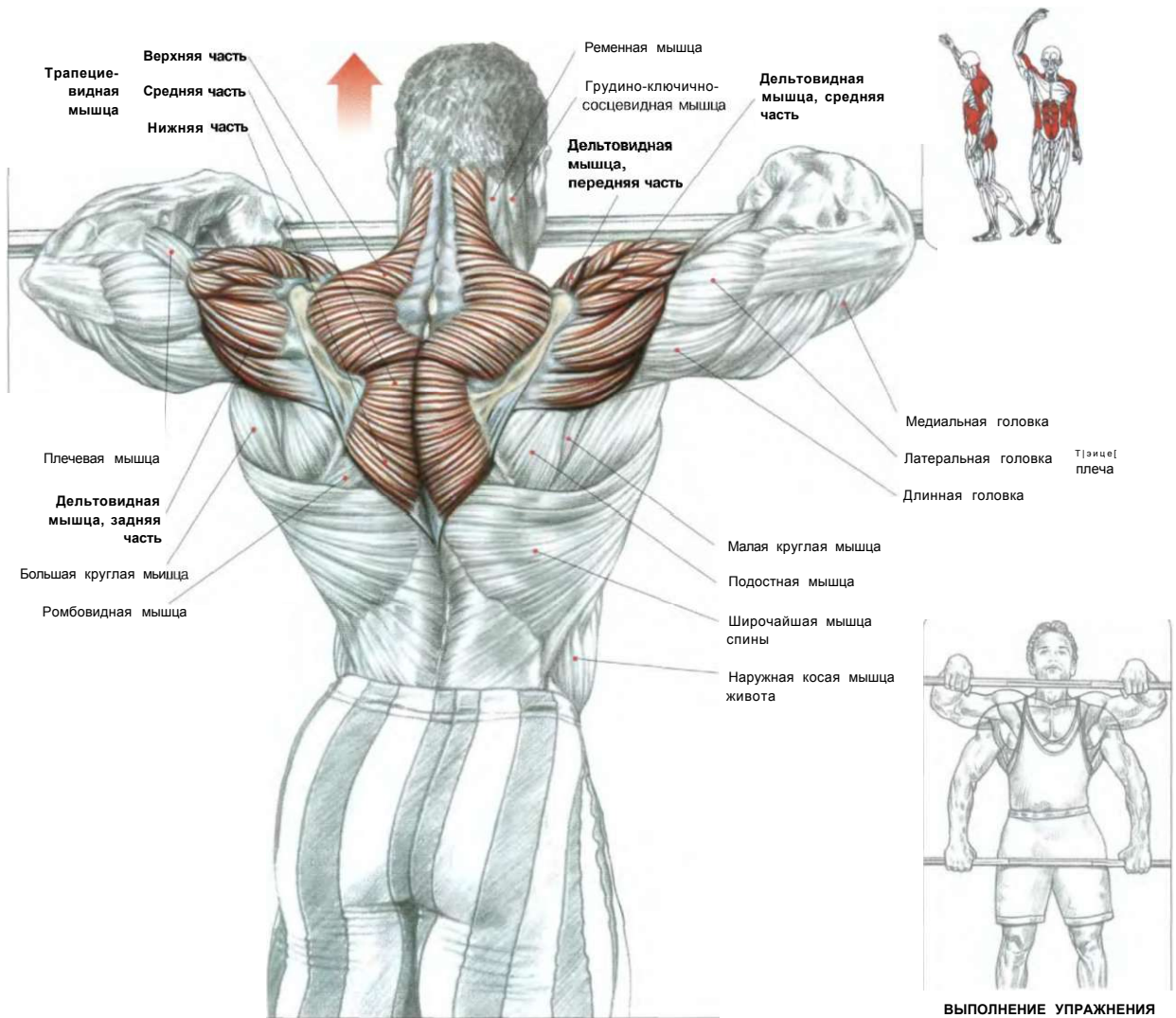
Стоя. Ноги врозь. Спина прямая, живот втянут. Гриф штанги держать внизу у бедер, взяв его чуть шире плеч хватом сверху:  
 - сделать вдох и поднять штанг/ вперед на выпрямленных руках до уровня глаз;  
 - по окончании движения сделать выдох.  
 Это упражнение задействует переднюю часть дельтовидных мышц, верхнюю часть грудных мышц, подостную мышцу, а также в меньшей степени трапецевидные мышцы, передние зубчатые мышцы и короткую головку бицепсов. Поднимая штангу выше уровня плеч, вы усилите нагрузку на заднюю часть дельтовидной мышцы. Это упражнение можно выполнять с любым тренажером, повернувшись к нему спиной и пропустив трос между ног.

**ВАРИАНТ:** подъемы у тренажера с нижним блоком.



**Внимание:** во всех фронтальных подъемах в работу вторично включаются и бицепсы.

**ПЛЕЧЕВАЯ ПЕРЕДНЯЯ ПРОТЯЖКА**

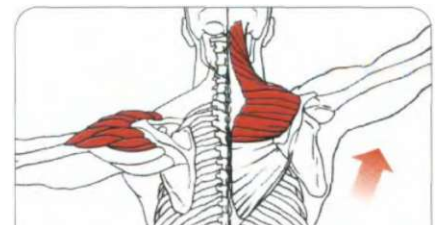


Стоя. Ноги врозь. Спина прямая. Гриф штанги держать внизу у бедер, взяв ее чуть шире плеч хватом сверху:

- сделать вдох и протянуть штангу вверх вдоль тела, поднимая локти как можно выше, пока гриф не достигнет подбородка. Затем медленно вернуться в исходное положение, распрямляя руки;
- по окончании движения сделать выдох.

Это упражнение непосредственно задействует дельтовидные мышцы, трапециевидные мышцы и бицепсы, а также дополнительно вовлекает в работу мышцы предплечий, ягодиц, крестцово-поясничные мышцы и мышцы живота.

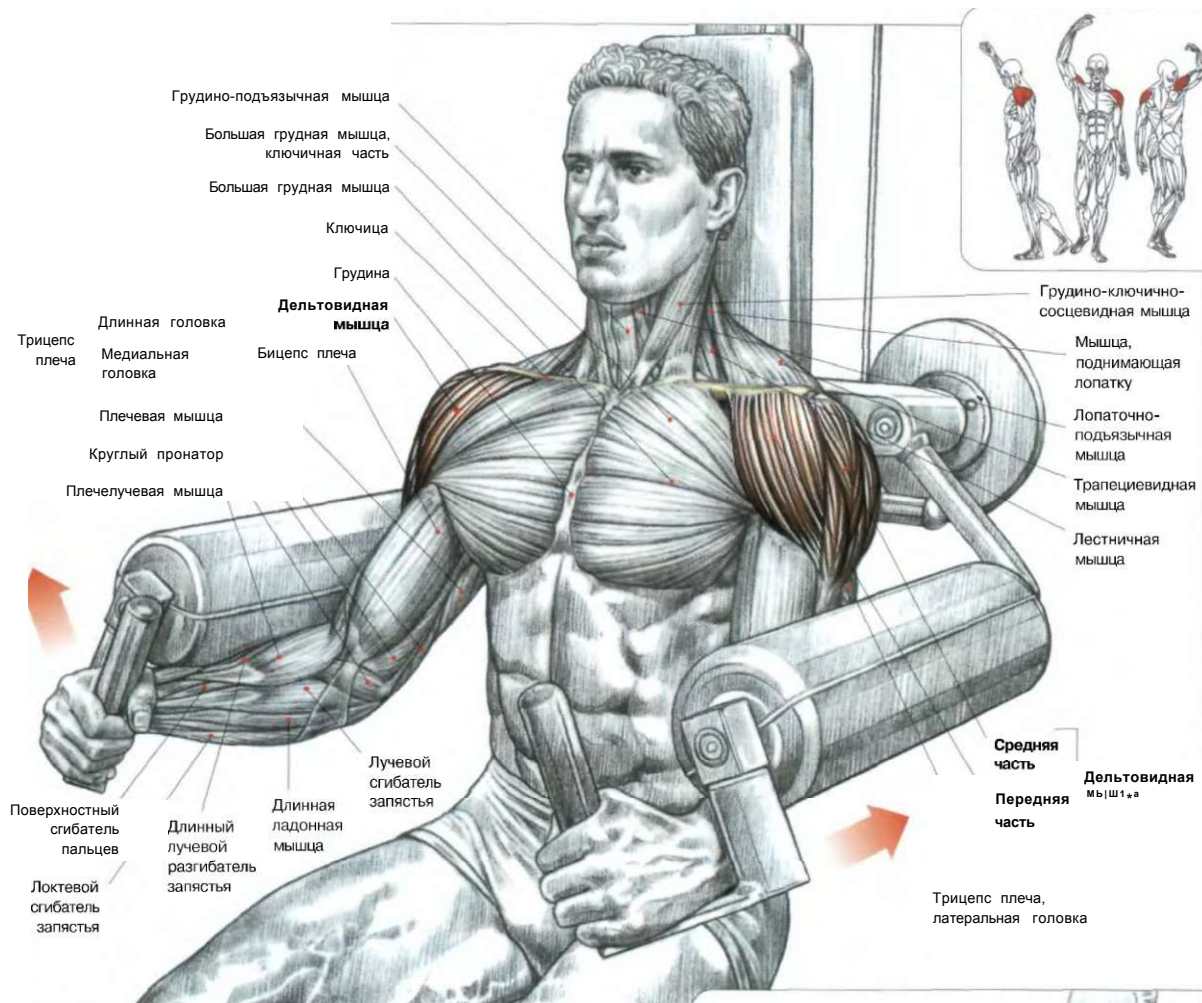
Это базовое упражнение позволяет добиться атлетического телосложения.



Дельтовидная к/бицс поднимает руку до горизонтального положения. Трапециевидная мышца дополнительно вовлекает в это движение лопатку, позволяя вам поднять руку еще выше.

## ПОДЪЕМЫ РУК В СТОРОНЫ НА ТРЕНАЖЕРЕ

16



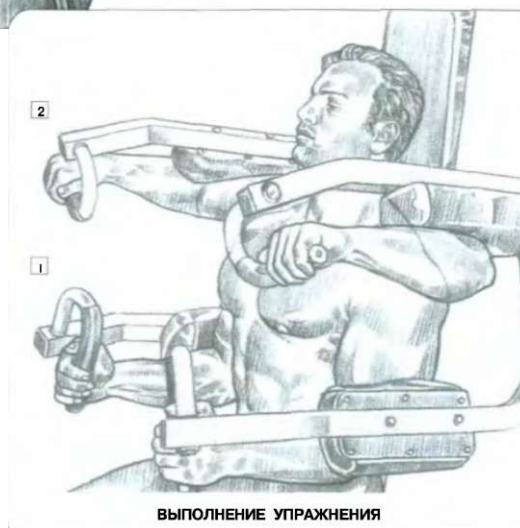
Сюзя на скамье тренажера, взявшись за его рукоятки:

- сделать вдох и поднять локти до горизонтального положения;
- по окончании движения сделать выдох.

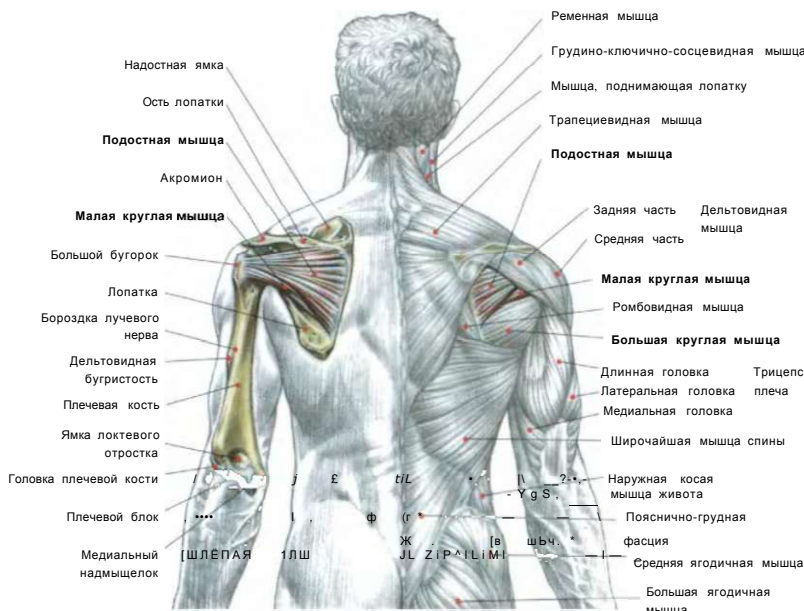
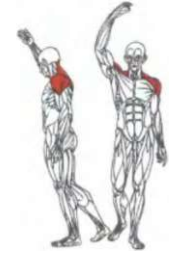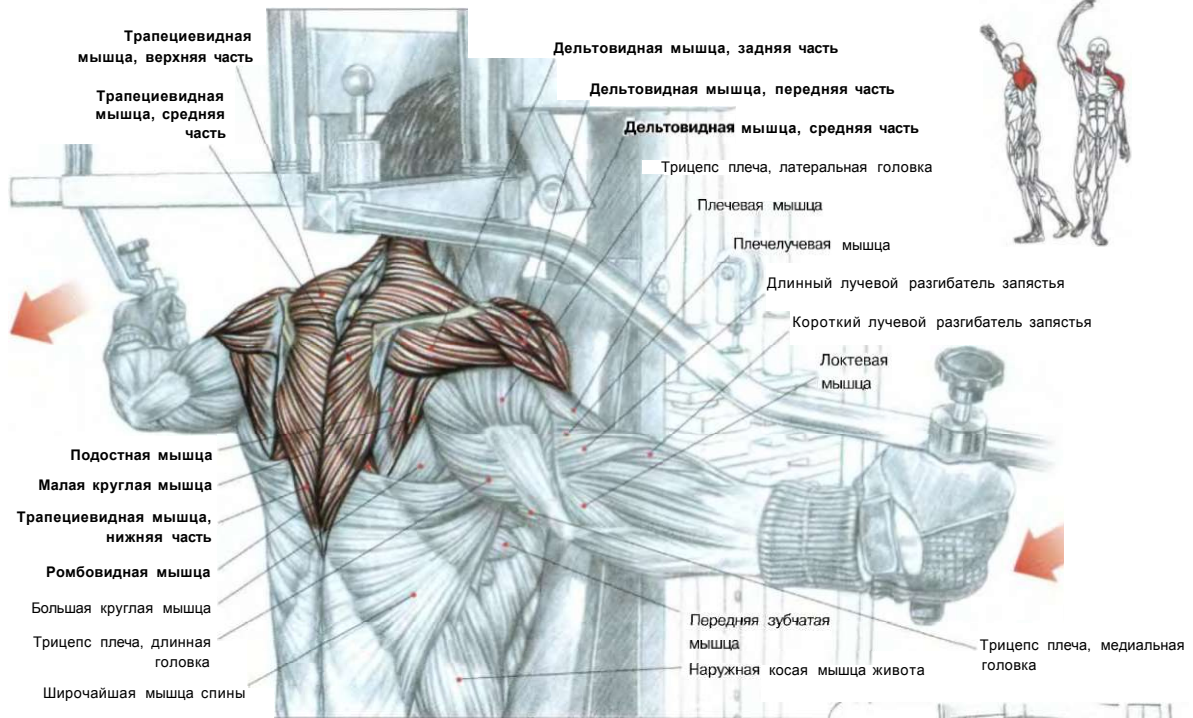
Это упражнение главным образом воздействует на среднюю часть дельтовидных мышц.

Дополнительно влияет на надостные мышцы (расположены глубоко под дельтовидными мышцами) и верхнюю часть трапециевидных мышц при подъеме рук выше горизонтального уровня.

**Примечание:** это упражнение хорошо подходит начинающим, так как не требует особых усилий для сохранения постоянного положения во время выполнения большого числа повторений.



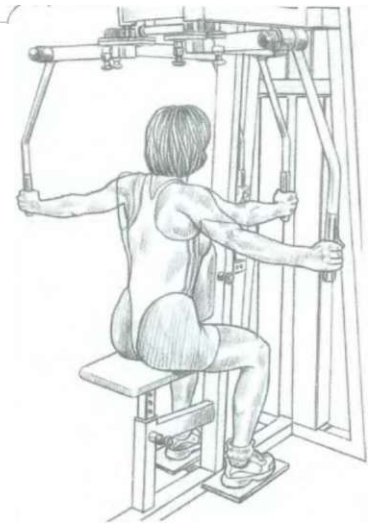# 17 МАХИ РУКАМИ НАЗАД С РУКОЯТКАМИ ТРЕНАЖЕРА



### ПОДОСТНАЯ МЫШЦА И МАЛАЯ КРУГЛАЯ МЫШЦА

Эти две мышцы берут начало около лопатки, затем проходят через лопаточно-плечевой сустав, прилегая к суставной капсуле, и крепятся к большому бугру плечевой кости. Они играют важную роль во вращении руки кнаружи и усиливают действие связок плеча, прикрепляющих руку к туловищу.

Примечание: У некоторых индивидуумов малая круглая мышца и подостная мышца сливаются и образуют единую мышцу.



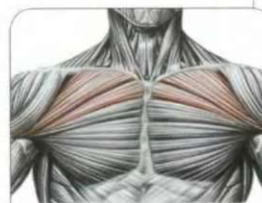
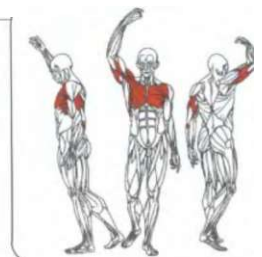
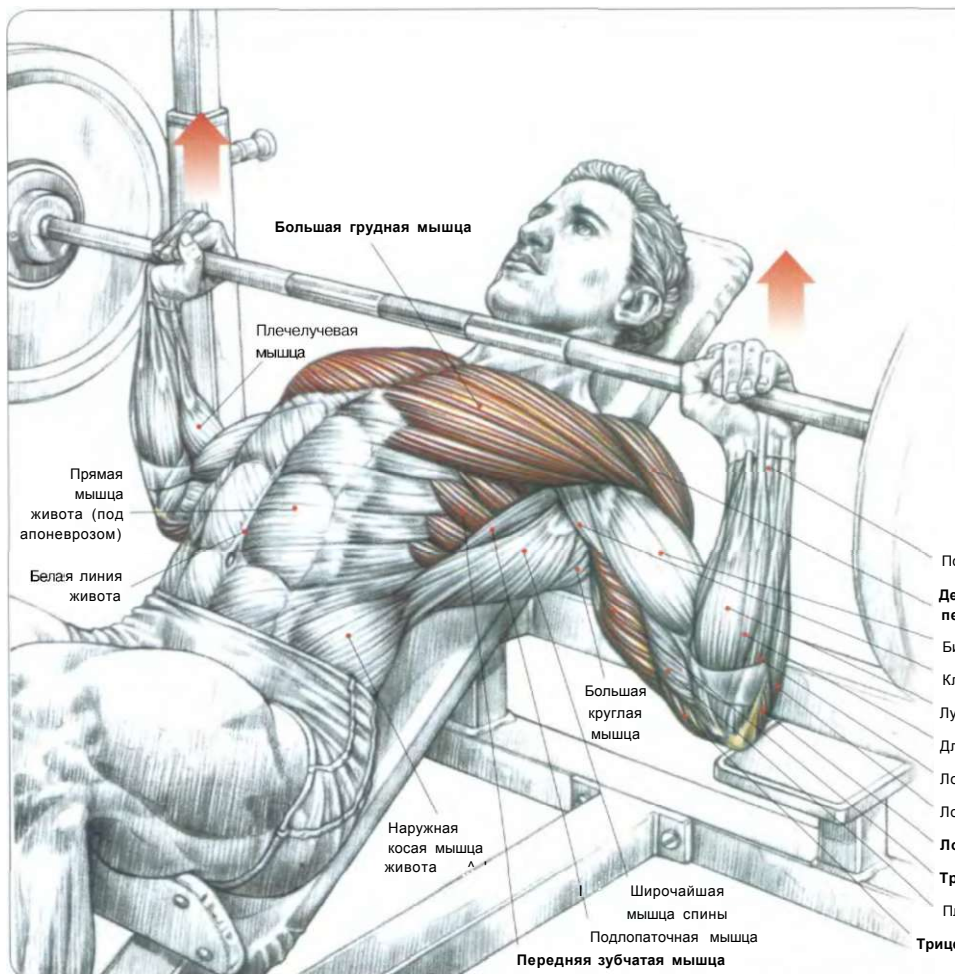
### ВЫПОЛНЕНИЕ УПРАЖНЕНИЯ

Сидя лицом к тренажеру. Упереться грудью или животом в спинку тренажера. Руками держать рукоятки:  
 - сделать вдох и отвести локти назад; сомкнув максимально лопатки в конце движения;  
 - по окончании движения сделайте выдох.  
 Это упражнение прорабатывает дельтовидные мышцы, особенно заднюю часть, подостную мышцу, малую круглую мышцу.

# 03 ГРУДЬ

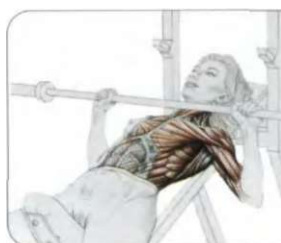
01. ЖИМ ШТАНГИ, ЛЕЖА НА НАКЛОННОЙ СКАМЬЕ	50
+ РАЗРЫВ БОЛЬШОЙ ГРУДНОЙ МЫШЦЫ	51
02. ЖИМ ШТАНГИ, ЛЕЖА НА ГОРИЗОНТАЛЬНОЙ СНАМЬЕ	52
03. ЖИМ ШТАНГИ УЗКИМ ХВАТОМ, ЛЕЖА НА СКАМЬЕ	54
БОЛИ В ЛОКТЯХ ПРИ ЖИМАХ ЛЕЖА	54
04. ЖИМ ШТАНГИ, ЛЕЖА НА СКАМЬЕ С УКЛОНОМ	55
05. ОТЖИМАНИЯ ОТ ПОЛА	56
06. ОТЖИМАНИЯ НА БРУСЬЯХ	57
07. ЖИМ ГАНТЕЛЕЙ ЛЕЖА	58
08. РАЗВЕДЕНИЕ ГАНТЕЛЕЙ ЛЕЖА	59
09. ЖИМ ГАНТЕЛЕЙ, ЛЕЖА НА НАКЛОННОЙ СКАМЬЕ	60
10. РАЗВЕДЕНИЕ ГАНТЕЛЕЙ, ЛЕЖА НА НАКЛОННОЙ СКАМЬЕ	61
11. СВЕДЕНИЕ РУК НА ТРЕНАЖЕРЕ	62
12. СВЕДЕНИЕ ВЕРХНИХ БЛОКОВ «CROSS-OVER»	63
13. ТЯГА ГАНТЕЛИ ИЗ-ЗА ГОЛОВЫ ЛЕЖА «PULL-OVER»	64
14. ТЯГА ШТАНГИ ЛЕЖА «PULL-OVER»	65

# 01 жим ШТАНГИ, ЛЕЖА НА НАКЛОННОЙ СКАМЬЕ

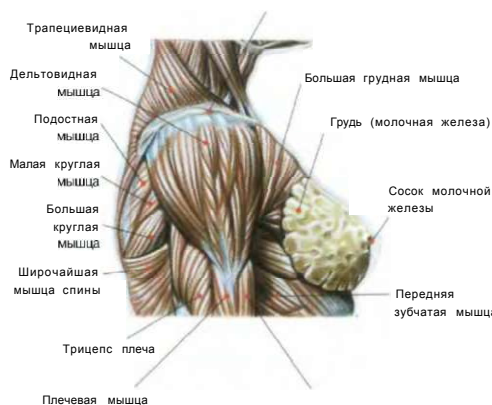


ГРУППА МЫШЦ ГРУДИ, УЧАСТВУЮЩИХ В РАБОТЕ

- Поверхностный сгибатель пальцев
- Дельтовидная мышца, передняя часть**
- Бицепс плеча
- Клювовидно-плечевая мышца
- Лучевой сгибатель запястья
- Длинная ладонная мышца
- Локтевой сгибатель запястья
- Локтевой разгибатель запястья
- Локтевая мышца**
- Трицепс плеча, длинная головка**
- Плечевая мышца
- Трицепс плеча, медиальная головка**



**Примечание:** существуют различные мнения относительно влияния жимов на наклонной скамье для укрепления женской груди и предупреждения ее постепенного провисания. Женская грудь состоит из жировой ткани, которая покрывает молочную железу. В целом женская грудь удерживается с помощью пронизывающей ее соединительной ткани и покоится на поверхности большой грудной мышцы.

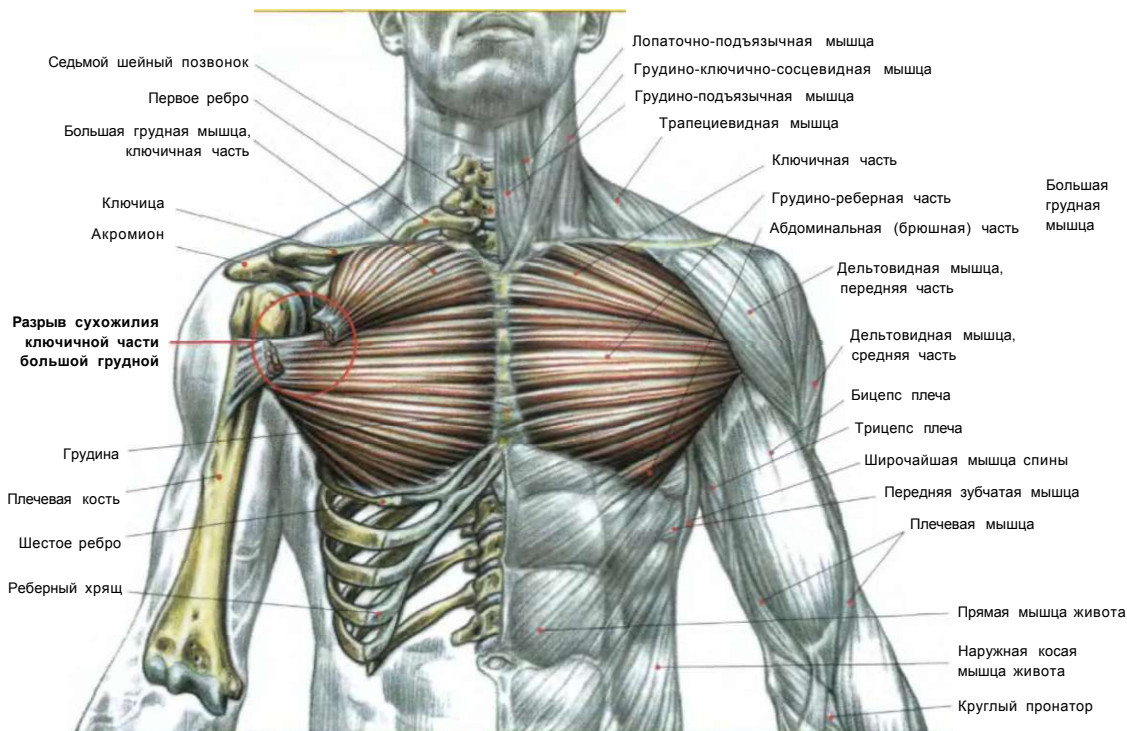


Сидя на скамье с углом наклона от 45° до 60° (угол наклона должен быть меньше 60° во избежание слишком большого напряжения дельтовидных мышц). Гриф штанги держать хватом чуть шире плеч:

- сделать вдох и опустить штангу до уровня ключиц;
- выжать штангу до полного выпрямления рук;
- по окончании движения сделать выдох.

Это упражнение задействует ключичный отдел большой грудной мышцы, передние части дельтовидных мышц, трицепсы, переднюю зубчатую и малую грудную мышцы.

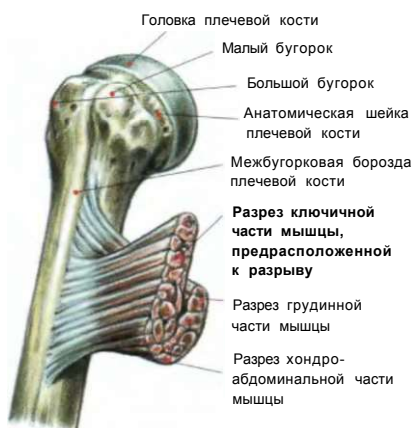## РАЗРЫВ БОЛЬШОЙ ГРУДНОЙ МЫШЦЫ I



Большая грудная мышца берет начало на передней стенке грудной клетки и крепится к гребню большого бугорка плечевой кости. Это очень мощная мышца, главная функция которой состоит в том, чтобы рука могла двигаться перед грудной клеткой. В отличие от различных видов спорта, при которых травмы большой грудной мышцы представляют собой редкое явление, использование упражнений для развития мышц, в частности жимы лежа, может привести к образованию небольших разрывов большой грудной мышцы и частичному разрыву ее сухожилия. Последний вид травмы встречается лишь у до-

статочно физически развитых спортсменов из-за быстрого наращивания объемов мышц, в то время как их сухожилия не успевают окрепнуть. Подобное явление часто вызвано использованием «сухой» низкокалорийной диеты для приобретения рельефного вида мышц. Такие диеты делают мышцы, сухожилия и суставы более хрупкими. Травмы, которые появляются во время выполнения жима лежа с тяжелым весом, обычно затрагивают лишь сухожилия ключичной части большой грудной мышцы. Разрыв сухожилия вызывает нестерпимую боль. Спортсмен может даже потерять сознание.

На внешней поверхности руки часто появляется припухлость, вызванная подкожным кровоизлиянием, а отрыв ключичной части большой грудной мышцы ведет к образованию вмятины в области передней части дельтовидной мышцы. Подобные травмы врачи очень часто не считают серьезными. Это, к сожалению, широко распространенное заблуждение вполне объяснимо, поскольку во время осмотра после получения травмы спортсмен может выполнять все движения, связанные с двигательной функцией большой грудной мышцы. Травму ошибочно диагностируют как обыкновенный разрыв мышцы, а не как тяжелый разрыв сухожилия. Несмотря на отрыв ключичной части большой грудной мышцы, отвечающей за подъем руки вперед, это движение компенсируется действием передней части дельтовидной мышцы. А функцию возвратных движений берут на себя грудинные и абдоминальные части большой грудной мышцы. После того как диагностирован отрыв сухожилия ключичной части большой грудной мышцы, самое главное как можно скорее прикрепить его к плечевой кости, прибегнув при этом к хирургической операции. Если это не будет сделано вовремя, произойдет ретракция и фиброзное перерождение мышцы, и операцию уже будет делать бесполезно. Хотя, получив подобную травму, человек сохранит подвижность руки, но из-за отсутствия верхней части большой грудной мышцы он никогда не сможет обрести первоначальную силу и получит серьезные увечья, если захочет делать жимы с тяжелым весом.

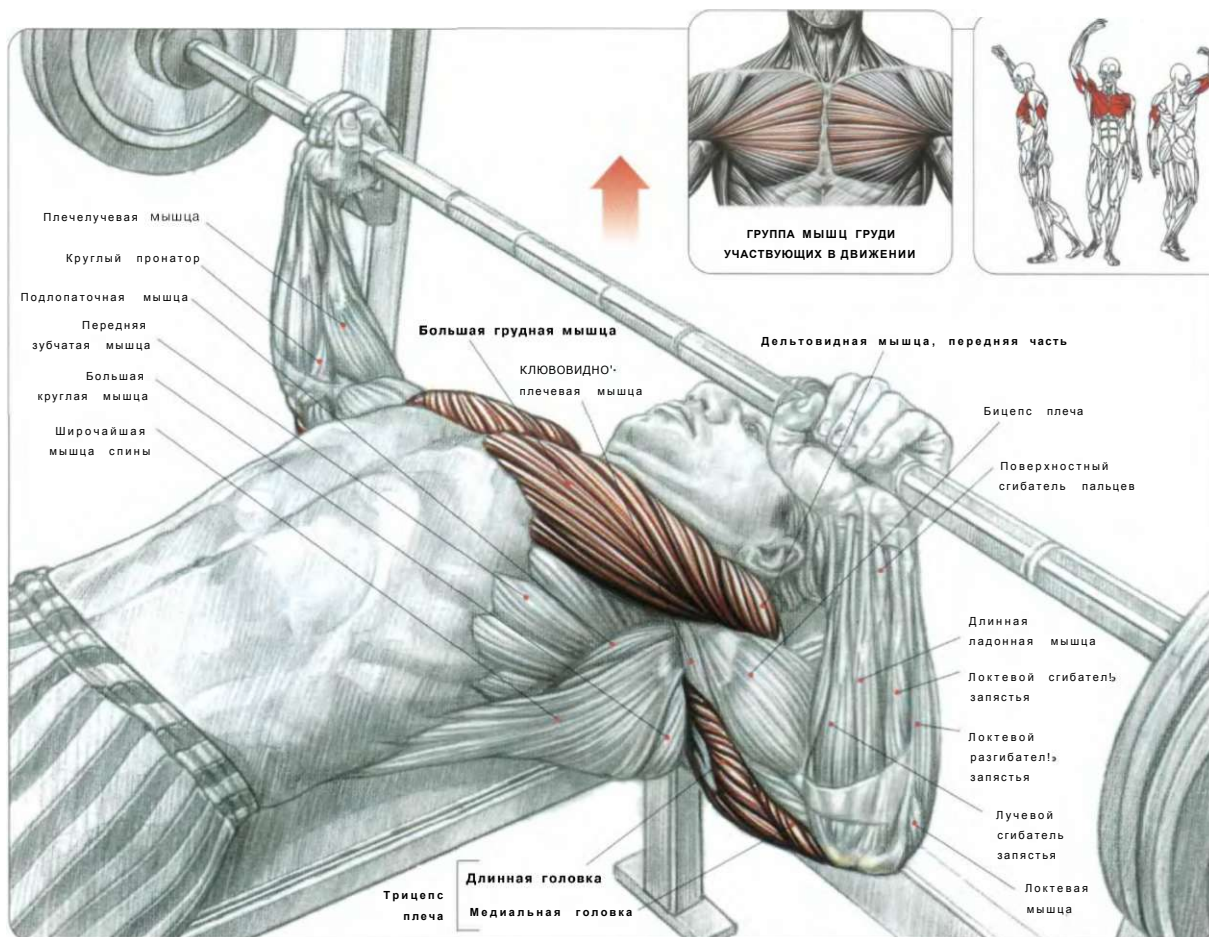


### СХЕМА ПРИКРЕПЛЕНИЯ БОЛЬШОЙ ГРУДНОЙ МЫШЦЫ К ПЛЕЧЕВОЙ КОСТИ, ПОКАЗЫВАЮЩАЯ, КАК СКРУЧИВАЕТСЯ СУХОЖИЛИЕ ВОКРУГ СВОЕЙ ОСИ, ПРИНИМАЯ НА РАЗРЕЗЕ ФОРМУЛАТИНСКОЙ БУКВЫ «U».

Во время выполнения жимов и разведений ключичной части мышцы, на которую приходится основная нагрузка, соответствует наружная часть сухожилия большой грудной мышцы. Отсюда логически следует, что при чрезмерных нагрузках именно в ней происходят разрывы.

Место прикрепления большой грудной мышцы

## 02 ЖИМ ШТАНГИ, ЛЕЖА НА ГОРИЗОНТАЛЬНОЙ СКАМЬЕ



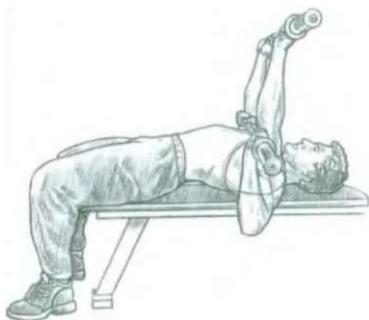
Лежа спиной на горизонтальной скамье. Ягодицы плотно прижаты к поверхности скамьи, ноги поставить на пол всей ступней:

- взять гриф штанги хватом сверху чуть шире плеч;
- сделать вдох и медленно опустить штангу до уровня груди, контролируя движение;
- выжать штангу и по окончании движения сделать выдох.

Это упражнение развивает всю большую грудную мышцу, малую грудную мышцу, трицепсы, переднюю часть дельтовидной мышцы, зубчатые и ключовидно-плечевые мышцы.

### Варианты:

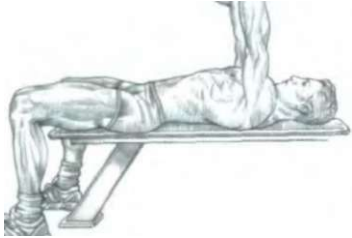
01. Выгнув спину, акцентируйте нагрузку на нижние отделы грудных мышц и сможете выжать больший вес. Выполняйте упражнение осторожно во избежание травмы поясницы.
02. Прижав локти к бокам, в основном прорабатываете переднюю часть дельтовидной мышцы.
03. Изменение ширины хвата нагружает:
  - узкий хват: середину грудных мышц;
  - широкий хват: наружную часть грудных мышц.
04. Изменение траектории движения грифа штанги нагружает:
  - опуская гриф к нижнему краю грудной клетки, прорабатываете нижний отдел грудных мышц;
  - опуская гриф на середину груди, прорабатываете средний отдел грудных мышц;
  - опуская гриф на ключичные пучки грудной мышцы, прорабатываете верхний отдел грудных мышц.
05. Подняв ноги с пола и держа их на весу, полностью снимете проблемы в пояснице и сконцентрируетесь на проработке грудных мышц.



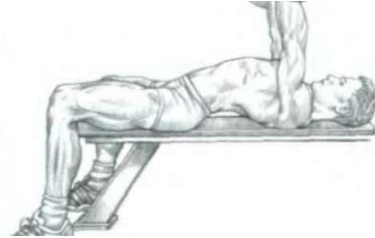ВЫПОЛНЕНИЕ УПРАЖНЕНИЯ



## ГРУДЬ

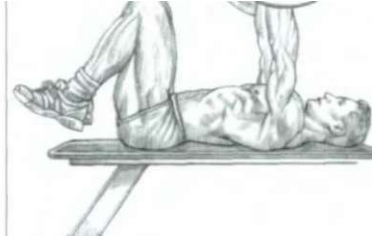

### КЛАССИЧЕСКАЯ ПОЗИЦИЯ



### ВАРИАНТ С ВЫГНУТОЙ СПИНОЙ

Выполнение жима лежа с выгнутой спиной позволяет уменьшить траекторию опускания штанги и помогает поднять более тяжелый вес, так как в этом случае активно включается очень мощная нижняя часть мышц груди. Голову и ноги держите неподвижными. Ягодицы плотно прижмите к скамье. При болях в пояснице следует исключить это упражнение.



### ВАРИАНТ С ПОДНЯТЫМИ И СОГНУТЫМИ НОГАМИ

Такое положение ног позволит избежать чрезмерного прогиба поясницы и появления болей в ней. Этот вариант можно использовать с целью снижения нагрузки на нижнюю группу грудных мышц, перенося ее на средний и верхний пучок грудных мышц.

Плотно обхватить кистями гриф штанги, чтобы придать устойчивое положение запястьям



Втянуть подбородок и плотно прижать голову к скамье

Выгнуть спину, чтобы уменьшить траекторию опускания штанги, и придать грудной клетке положение, при котором максимально включается в работу нижняя часть мышц груди

Ягодицы всегда должны быть плотно прижаты к скамье

Ступни держать неподвижными, прижав пятки к полу, обеспечивая устойчивость туловища во время выполнения упражнения

J \*

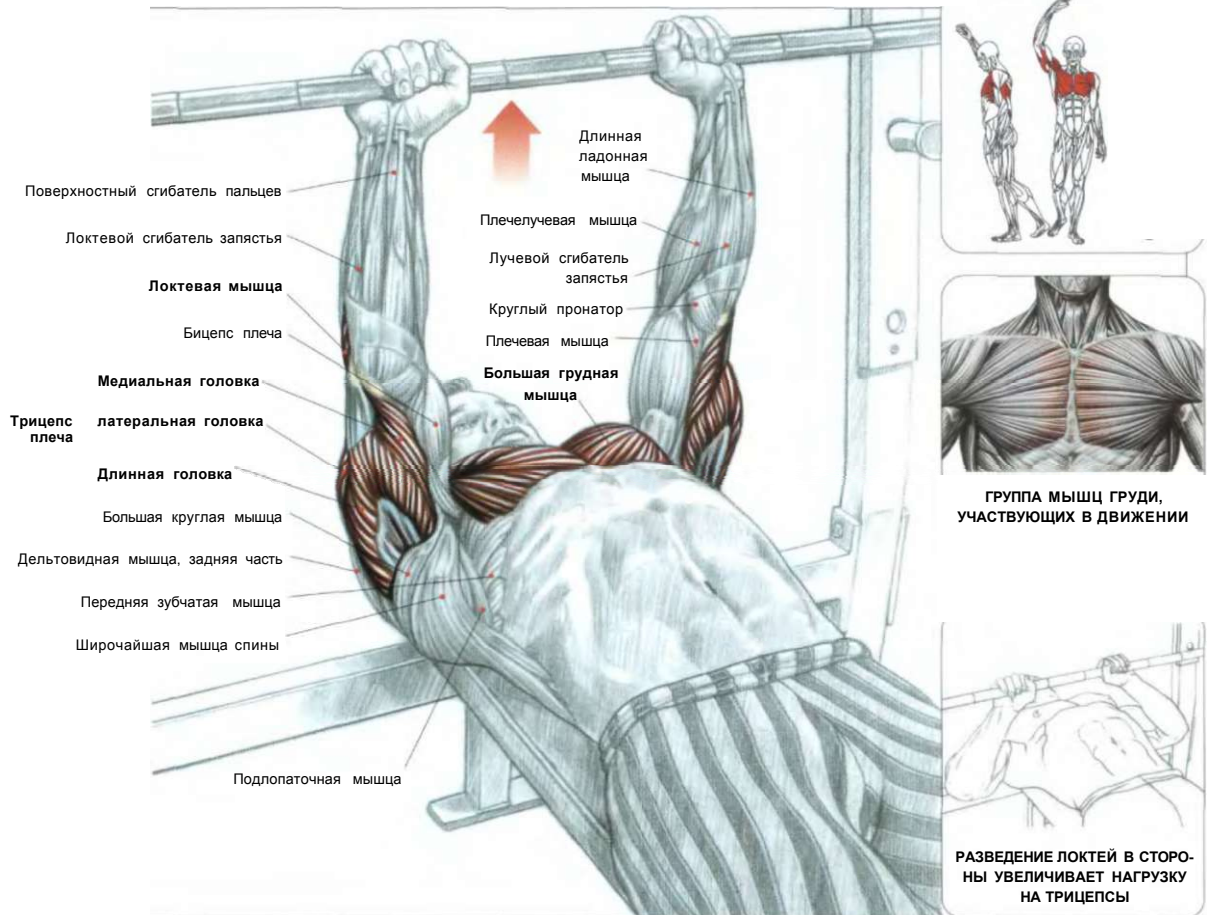
Выпятив грудь, чтобы уменьшить траекторию опускания штанги

### ВНИМАНИЕ:

1. Для обеспечения максимальной безопасности очень важно кистями «заблокировать» гриф штанги, поставив большой палец противоположно ко всем другим пальцам - «в замок».
2. Если большой палец не «блокирует» гриф, штанга может в любой момент выскользнуть из рук и нанести серьезные травмы, упав на челюсть или, что еще опаснее, на шею.

**КАКИЕ ПРИЕМЫ СЛЕДУЕТ ПРИМЕНЯТЬ, ЧТОБЫ ВЫПОЛНИТЬ МОЩНЫЙ ЖИМ**

## ЖИМ ШТАНГИ УЗКИМ ХВАТОМ, ЛЕЖА НА СКАМЬЕ



ГРУППА МЫШЦ ГРУДИ, УЧАСТВУЮЩИХ В ДВИЖЕНИИ

РАЗВЕДЕНИЕ ЛОКТЕЙ В СТОРОНЫ УВЕЛИЧИВАЕТ НАГРУЗКУ НА ТРИЦЕПСЫ

Лежа спиной на горизонтальной скамье. Ягодицы плотно прижать к поверхности скамьи, ноги поставить на пол всей ступней. Взять гриф штанги верхним хватом с расстоянием между кистями от 10 до 40 см в зависимости от гибкости ваших запястий:

- сделать вдох и медленно опустить штангу до уровня груди, контролируя движение;
- выжать штангу и по окончании движения сделать выдох.

Это упражнение великолепно подходит для развития внутренней прорисовки грудной мышцы и трицепсов.

**Внимание:** в зависимости от типа строения конечностей узкий хват может вызывать боли в запястьях. В этом случае мы советуем немного раздвинуть кисти.



### БОЛИ В ЛОКТЯХ ПРИ ЖИМАХ ЛЕЖА

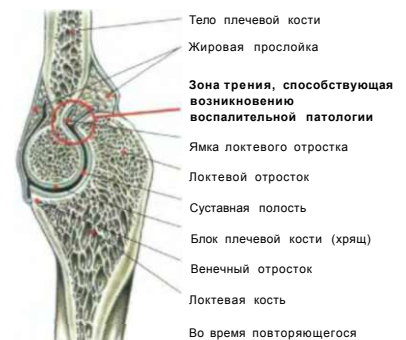Боли в локтях часто появляются при выполнении жима лежа. Эта патология перетренированности обычно связана с чрезмерно частым применением упражнения.

При выполнении жима лежа, для того чтобы удержать штангу в конце движения, ее фиксируют на вытянутых руках, при этом локтевые суставы испытывают серьезное трение и получают микротравмы, что впоследствии и может вызвать воспалительный процесс.

**Примечание:** эта патология, присущая жиму лежа, в более редких случаях вызывает кальцификацию полостей сустава, что приводит к невозможности продолжать заниматься спортом. В таких случаях очень часто хирургическая операция представляет собой единственное средство для достижения полного разгибания руки.

Затем в течение определенного времени жимы необходимо выполнять не до полного выпрямления рук в конце движения, причем делать это следует до тех пор, пока боли не исчезнут полностью.

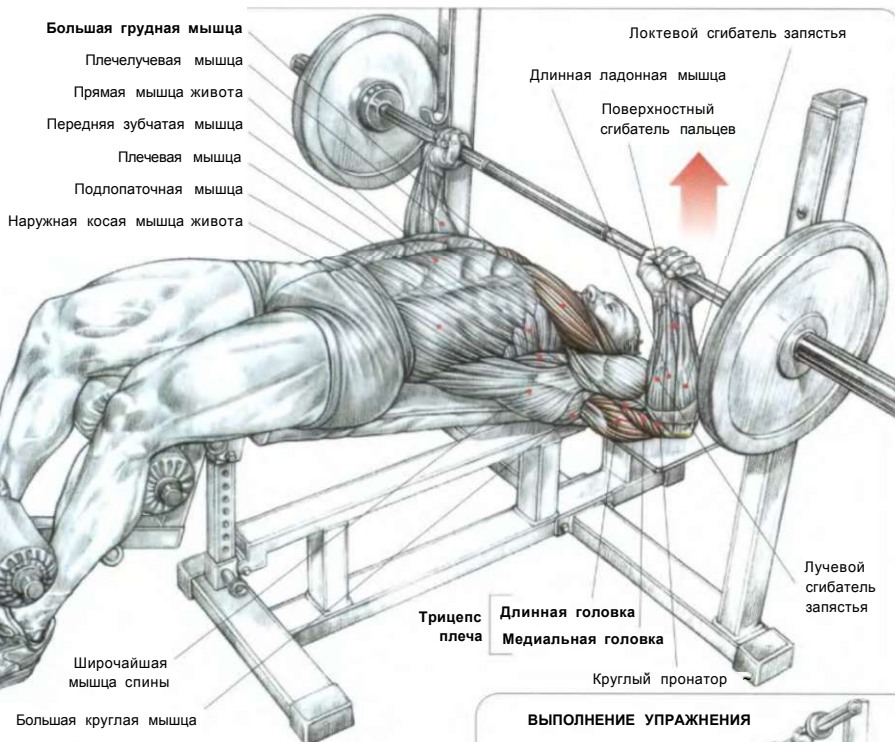
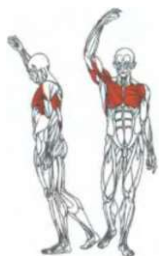
### ЛОКТЕВОЙ СУСТАВ В РАЗРЕЗЕ



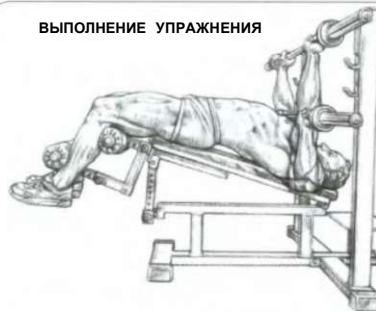Во время повторяющегося разгибания рук локтевой отросток сталкивается с ямкой локтевого отростка плечевой кости. В этом случае локтевой сустав получает микротравмы, которые в дальнейшем могут вызвать болезненный воспалительный процесс тыльной стороны локтя.

# ЖИМ ШТАНГИ, ЛЕЖА НА СКАМЬЕ С УКЛОНОМ

04



**ВЫПОЛНЕНИЕ УПРАЖНЕНИЯ**



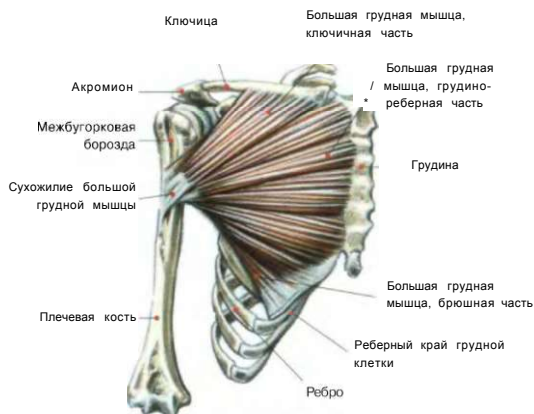Лежа головой вниз на скамейке с уклоном 20-40° на ширине плеч или чуть шире:

- сделать вдох и опустить штангу до касания нижнего края грудных мышц;
- выжать от себя штангу, сделав выдох по окончании движения.

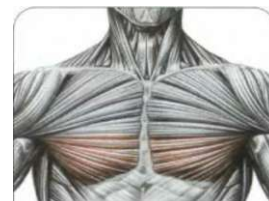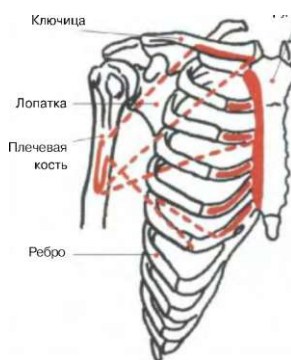
Это упражнение задействует большие грудные мышцы (прежде всего их нижние части), трицепсы, передние части дельтовидных мышц.

Оно формирует нижний подрез грудных мышц. Кроме того, при опускании грифа штанги к шее растягивается большая грудная мышца, что способствует увеличению ее эластичности.

**БОЛЬШАЯ ГРУДНАЯ МЫШЦА**

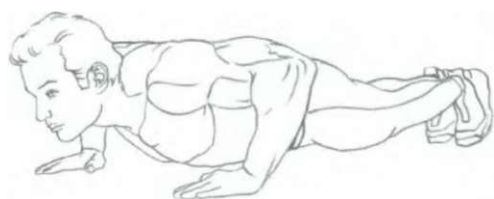
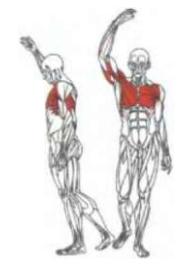
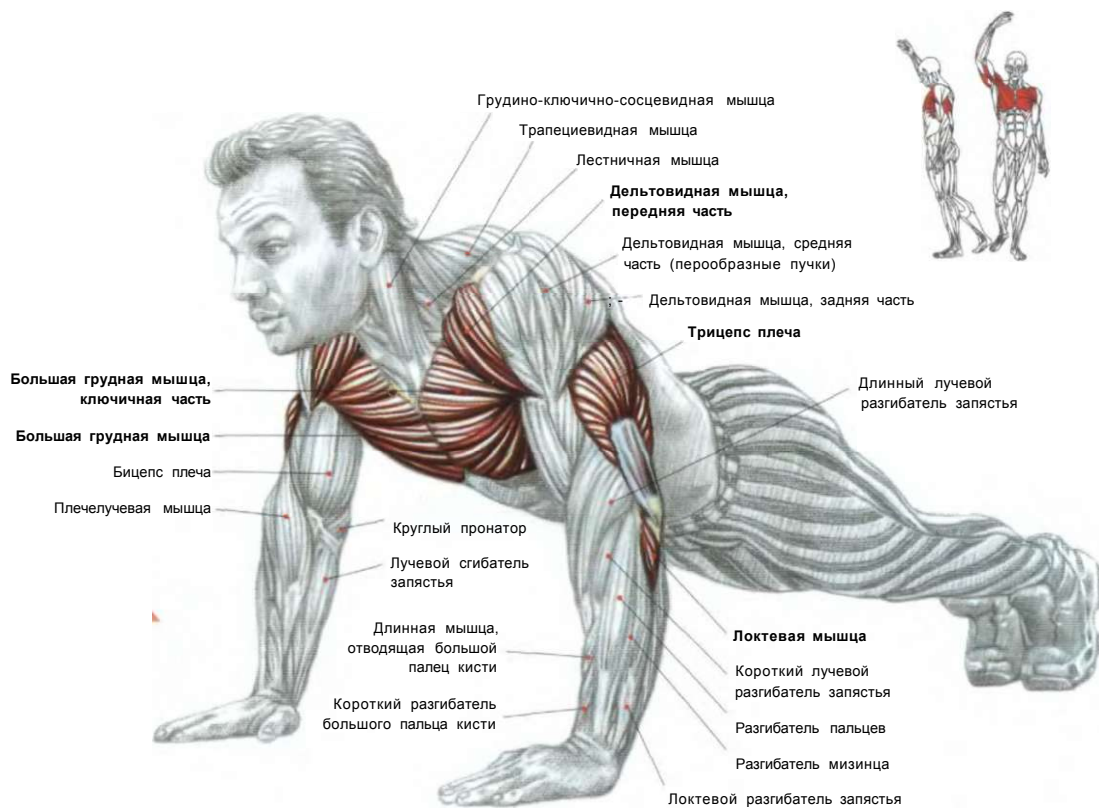


**МЕСТА ПРИКРЕПЛЕНИЯ БОЛЬНОЙ ГРУДНОЙ МЫШЦЫ**

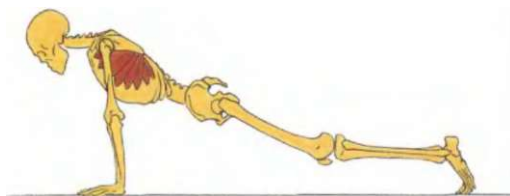


**ГРУППА МЫШЦ ГРУДИ, УЧАСТВУЮЩИХ В ДВИЖЕНИИ**

# 05 ОТЖИМАНИЯ ОТ ПОЛА



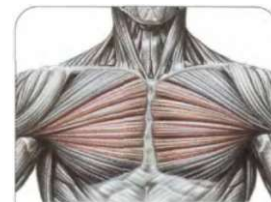
ИСХОДНОЕ ПОЛОЖЕНИЕ



При отжиманиях от пола сокращение передних зубчатых мышц прижимает лопатки к грудной клетке, объединяя действие рук и туловища.

В положении лицом вниз, упираясь прямыми руками в пол, ладони на ширине плеч или чуть шире. Ноги вместе или слегка расставлены:

- сделать вдох и согнуть локти, приблизив грудную клетку к полу, при этом позвоночник в поясничном отделе сильно не выгибать;
- отжаться вверх до полного выпрямления рук;
- по окончании движения сделать выдох.



ГРУППА МЫШЦ ГРУДИ, УЧАСТВУЮЩИХ В ДВИЖЕНИИ

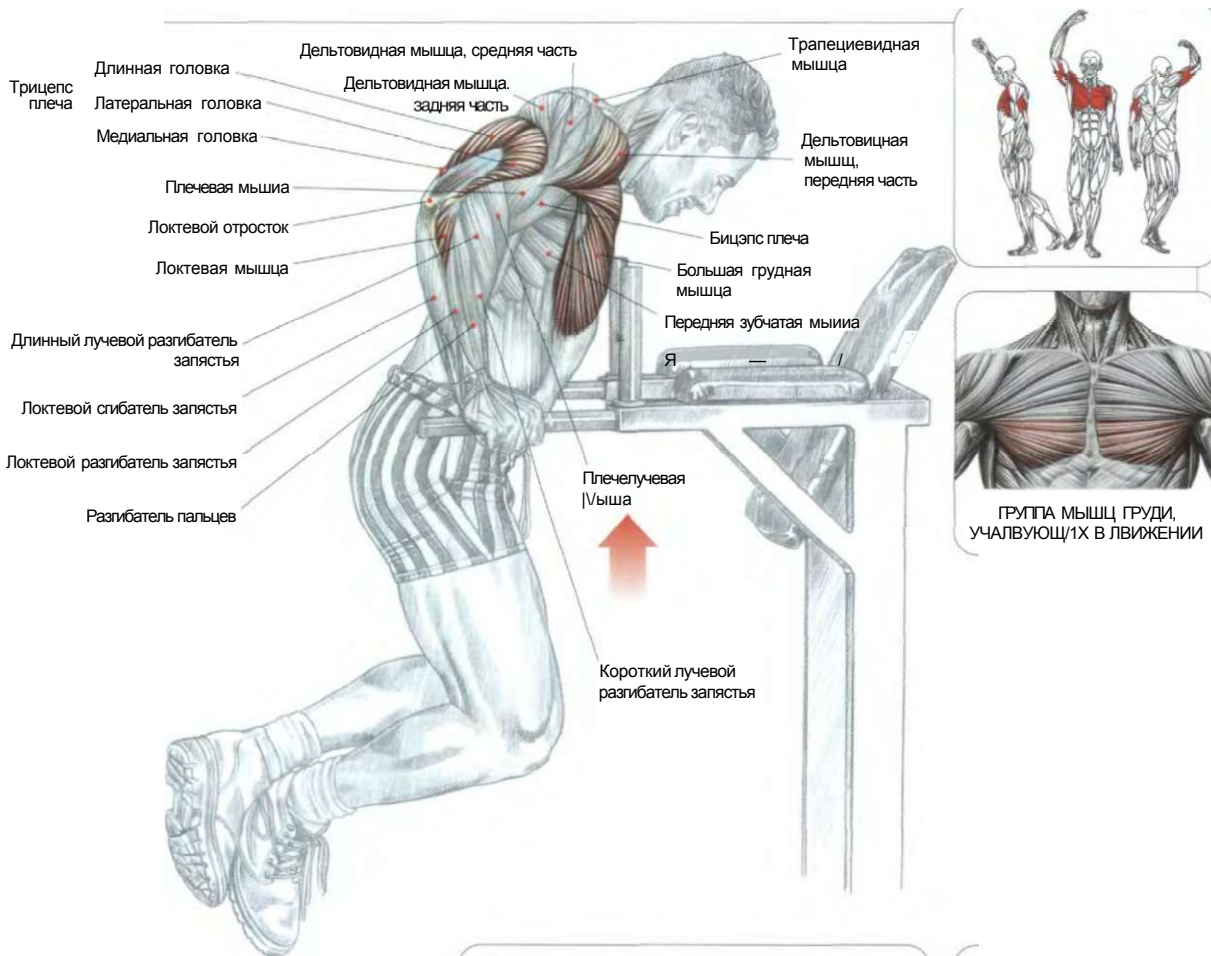
**Варианты локализации нагрузки при изменении положений тела:**

- на верхней части большой грудной мышцы: ноги поставлены на возвышение;
- на нижней части большой грудной мышцы: при приподнятом туловище.

**Варианты локализации нагрузки, при изменении расстояния между ладонями:**

- на наружной части большой грудной мышцы: при широко расставленных ладонях;
- на внутренней части большой грудной мышцы: при узко расставленных ладонях.

ОТЖИМАНИЯ НА БРУСЬЯХ



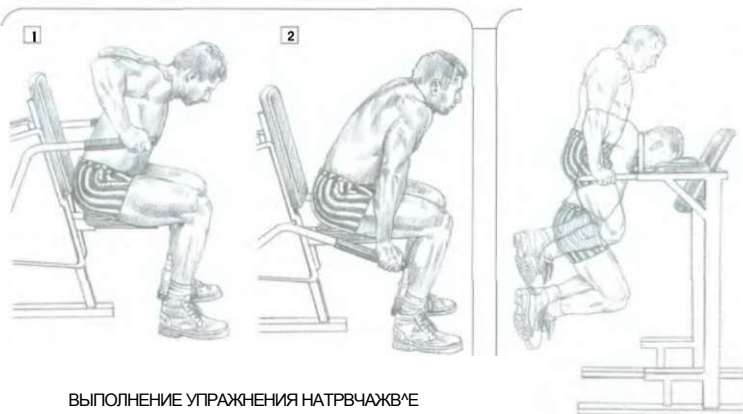
Опираясь на рукоятки параллельных брусьев прямыми руками, тело в вертикальном положении, ноги навесу:

- сделать вдох и, согнув руки в локтях, опуститься вниз;
- отжаться вверх и по окончании движения сделать выдох.

Чем больше наклон туловища вперед, тем больше задействованы грудные мышцы. И наоборот, чем прямее положение туловища, тем больше вовлекаются в работу трицепсы.

Это упражнение прекрасно растягивает большие грудные мышцы и повышает эластичность мышц плечевого пояса. Его не рекомендуется использовать начинающим, так как выполнение требует значительных усилий и надежных, безопасных движений.

С этой целью следует использовать тренажеры, позволяющие отработать соответствующую технику. Выполнение упражнения 10-20 раз дает оптимальный результат. Для увеличения объема и силы мышц опытные спортсмены подвешивают к специальному поясу закрепленные гантели или диски от штанги.



ВЫПОЛНЕНИЕ УПРАЖНЕНИЯ НАТРВЧАЖВ'Е

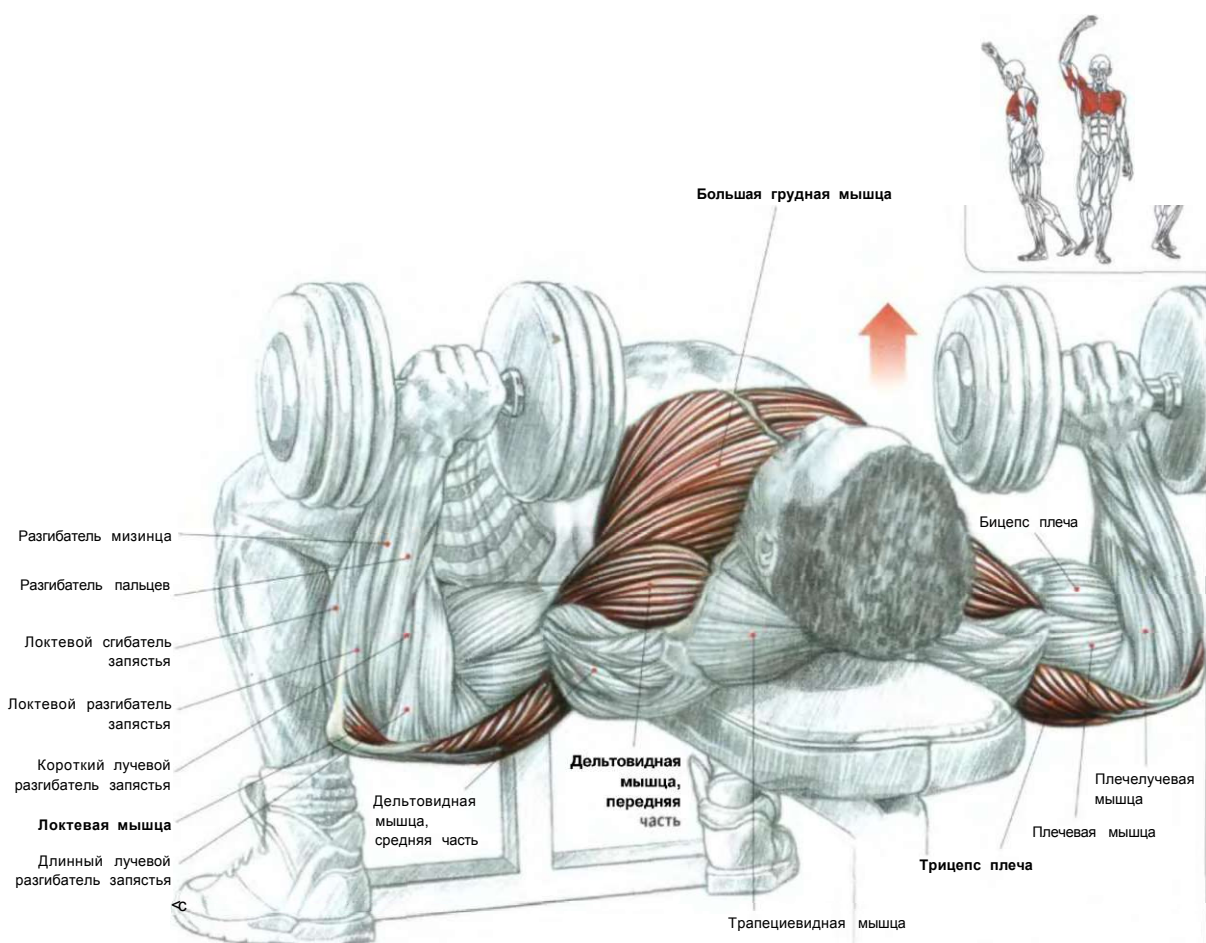
1. Начало упражнения.
2. Окончание упражнения.

ВЫПОЛНЕНИЕ УПРАЖНЕНИЯ

Внимание: упражнение всегда выполняйте осторожно, чтобы не допустить травм плечевого сустава.

## ГРУДЬ

### Q7 ЖИМ ГАНТЕЛЕЙ ЛЕЖА

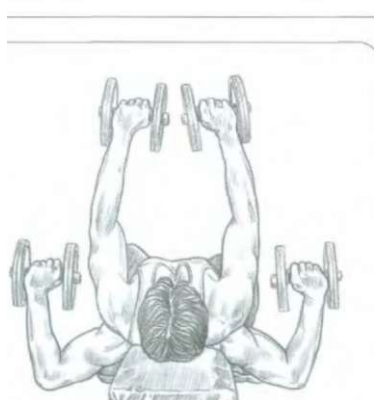


Лежа спиной на горизонтальной скамье. Ягодицы плотно прижать к поверхности скамьи, ноги поставить на пол всей ступней. Гантели держать около груди в согнутых в локтях и опущенных руках, кисти находятся в положении пронации:

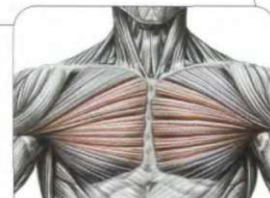- сделать вдох и выпрямить руки вверх, повернув предплечья, кистями друг к другу;
- сделать выдох по окончании движения.

Когда кисти окажутся в заданном положении, добейтесь изометрического сокращения, чтобы сосредоточить нагрузку на внутренней части грудных мышц.

Это упражнение аналогично жиму штанги лежа, за исключением того, что упражнение с гантелями характеризуется большей амплитудой, способствующей лучшему растягиванию больших грудных мышц. При этом в работу также вовлекаются (хотя и не столь интенсивно) трицепсы и передние части дельтовидных мышц.

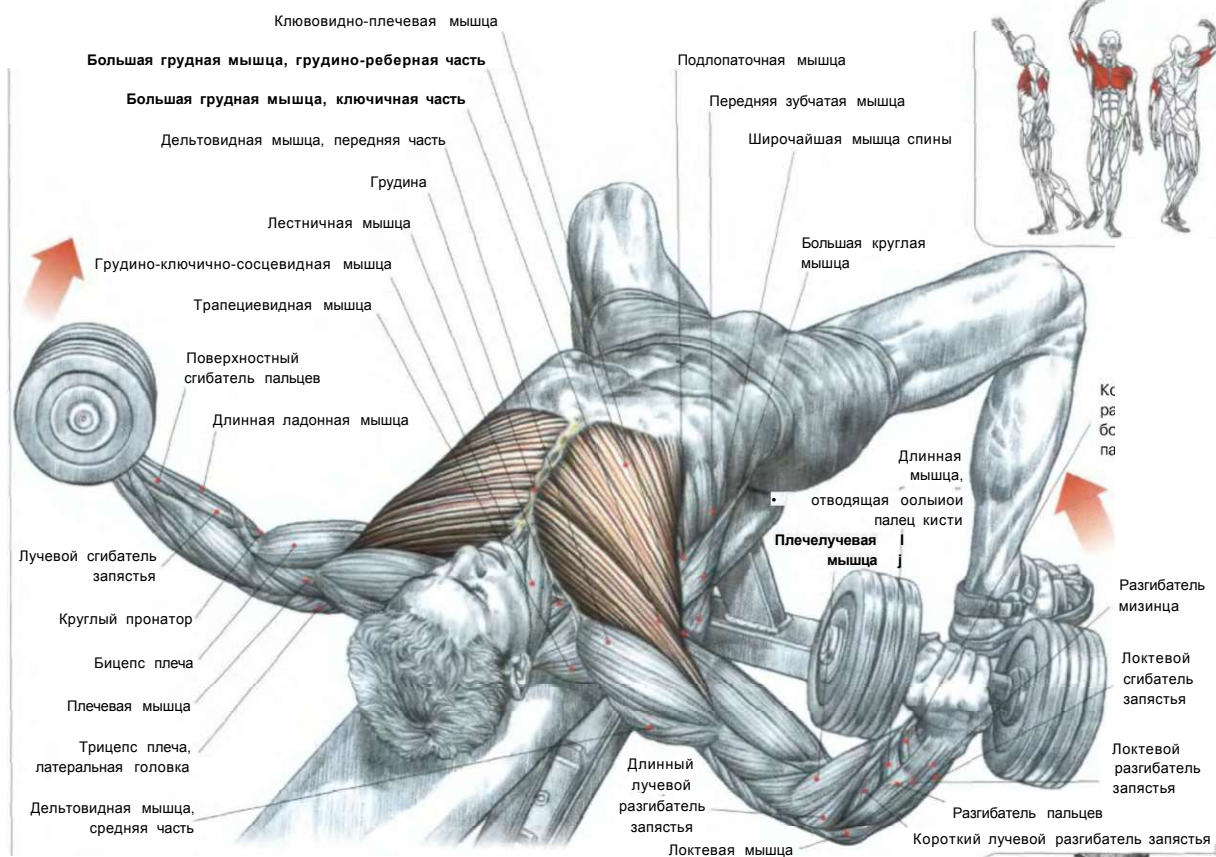


ВЫПОЛНЕНИЕ УПРАЖНЕНИЯ БЕЗ ПОВОРОТОВ ПРЕДПЛЕЧИЙ



ГРУППА МЫШЦ ГРУДИ, УЧАСТВУЮЩИХ В ДВИЖЕНИИ

РАЗВЕДЕНИЕ ГАНТЕЛЕЙ ЛЕЖА **qq**

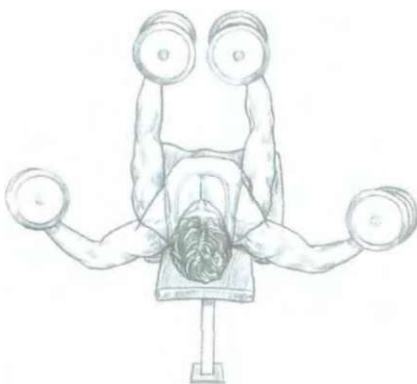


Лежа спиной на узкой скамье, позволяющей свободно двигать плечами. Гантели держать на слегка согнутых руках для уменьшения их напряжения в локтевом суставе:

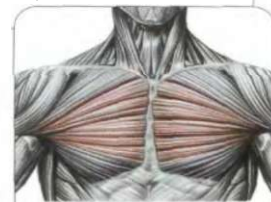
- сделать вдох и развести руки в стороны, так чтобы локти оказались на уровне плеч по горизонтали;
- поднять руки вертикально вверх, одновременно делая выдох;
- в вертикальном положении рук делать кратковременное изометрическое напряжение, чтобы сконцентрировать основной акцент на внутреннюю часть большой грудной мышцы.

Это упражнение не следует выполнять с тяжелым весом. Оно локализует усилие главным образом на большой грудной мышце. Это базовое упражнение для увеличения объема груди и способствует увеличению объема легких. Кроме того, оно придает эластичность мышцам.

**Примечание:** во избежание любых разрывов мышц области груди при использовании более тяжелого еса требует особо осторожного выполнения.

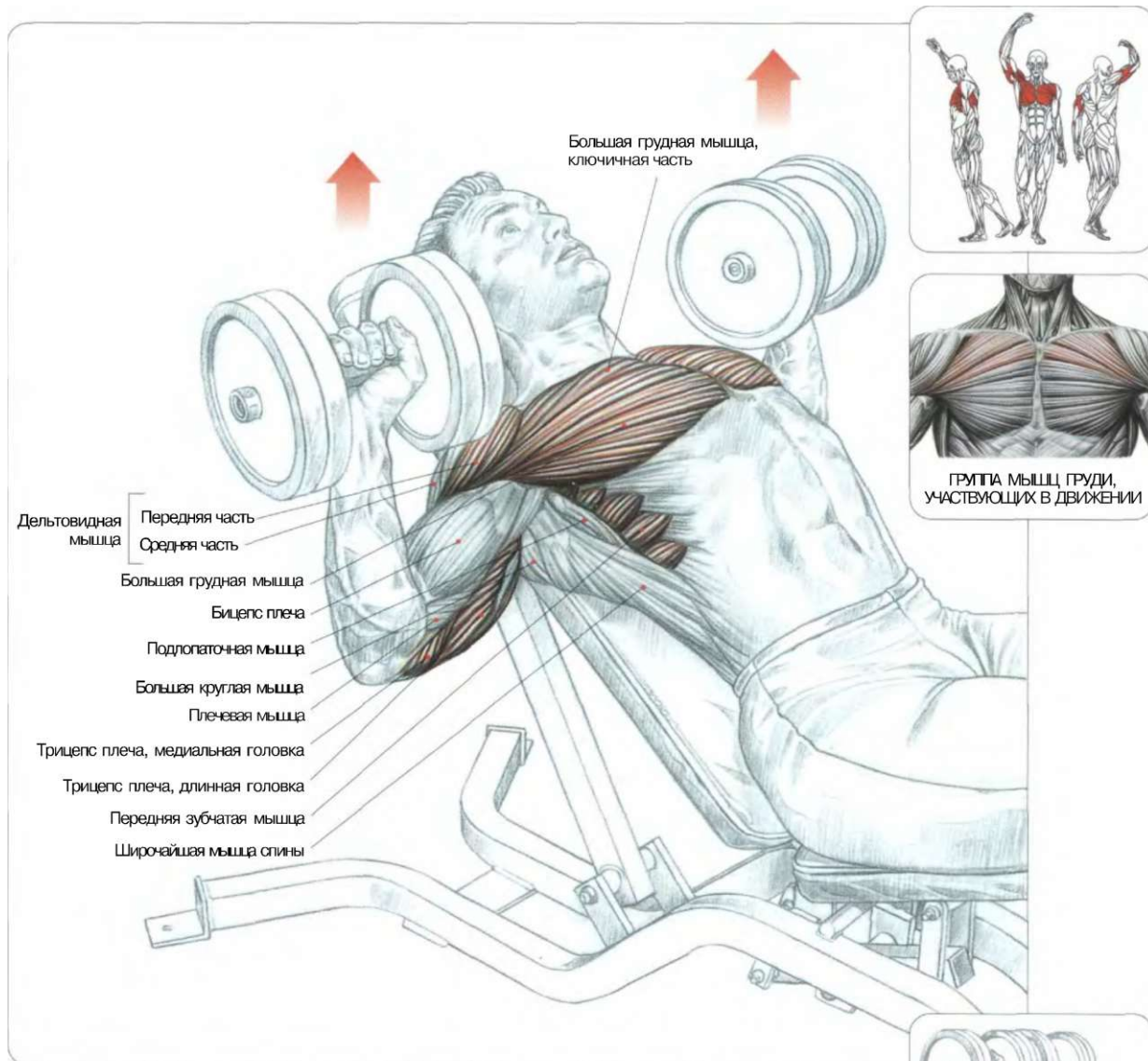


ВЫПОЛНЕНИЕ УПРАЖНЕНИЯ



ГРУППА МЫШЦ ГРУДИ, УЧАСТВУЮЩИХ В ДВИЖЕНИИ

## 09 ЖИМ ГАНТЕЛЕЙ, ЛЕЖА НА НАКЛОННОЙ СКАМЬЕ




Лежа на скамье с углом наклона от 45° до 60° (угол наклона должен быть меньше 60° во избежание слишком большого напряжения дельтовидных мышц). Гантели держать около груди в опущенных вниз руках, согнутых в локтях, кисти находятся в положении пронации:

- сделать вдох и выпрямить руки вверх;
- сделать выдох по окончании движения.

Это упражнение является как бы промежуточным упражнением между жимом штанги, лежа на наклонной скамье (01), и разведением гантелей на наклонной скамье (10) и задействует прежде всего ключичные части грудных мышц. Оно также вовлекает в работу передние части дельтовидных мышц, передние зубчатые мышцы и малые грудные мышцы (удерживая обе лопатки и позволяя рукам взаимодействовать с туловищем), а также трицепсы, но в меньшей степени, в отличие отжимов со штангой.

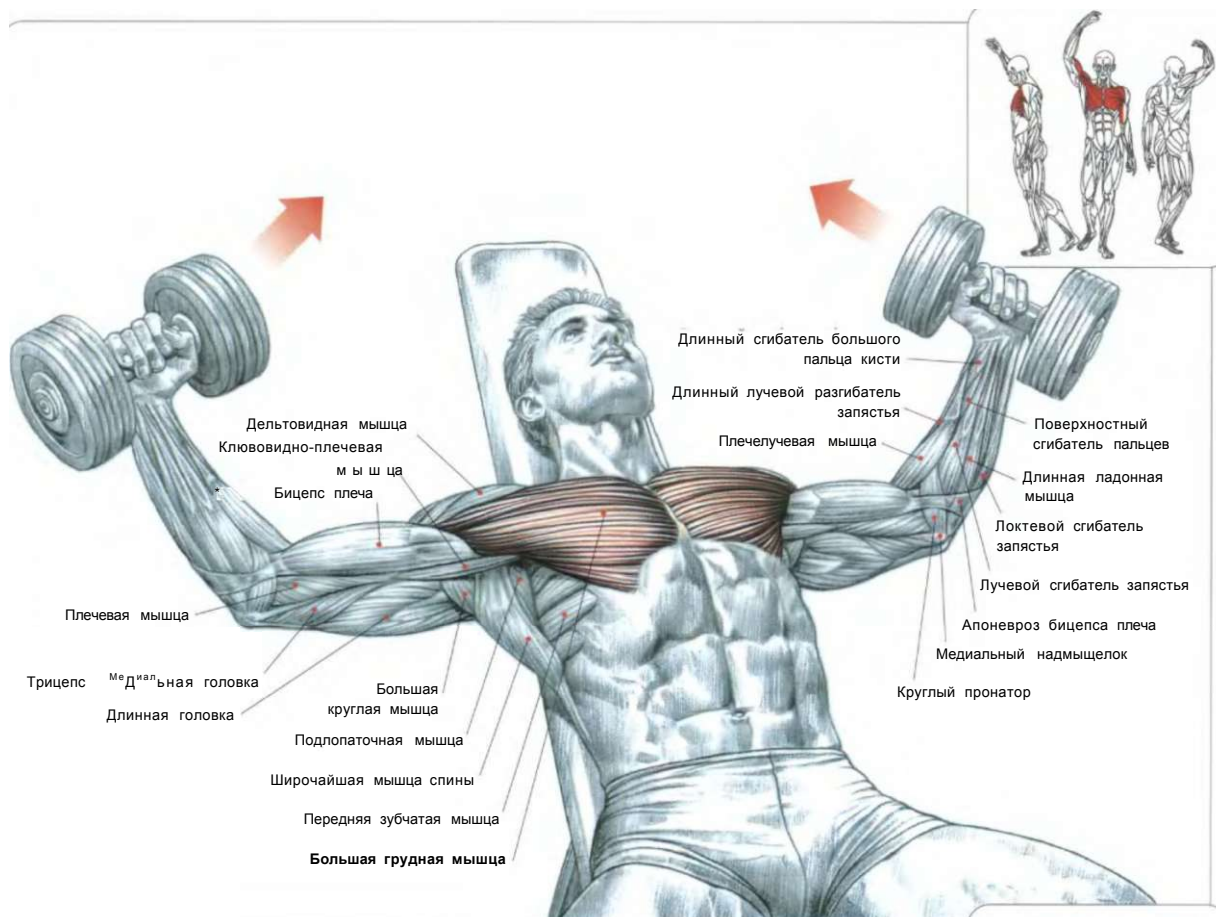
Вариант: для локализации нагрузки на грудных частях больших грудных мышц начинайте движение гантелей из положения пронации кистей, а затем поворачивайте запястья таким образом, чтобы гантели оказались рядом.





## РАЗВЕДЕНИЕ ГАНТЕЛЕЙ, ЛЕЖА НА НАКЛОННОЙ СКАМЬЕ

10  
1U

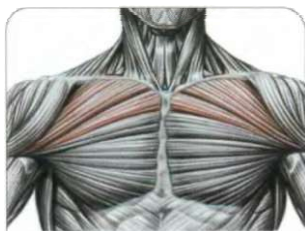


Сидя на скамье с углом наклона от 45° до 60°. Гантели держать на слегка согнутых руках для уменьшения их напряжения в локтевом суставе:

- сделать вдох и развести руки в стороны, так чтобы локти оказались на одном горизонтальном уровне с плечами;
- поднять руки вертикально вверх, одновременно делая выдох;
- в вертикальном положении рук делать кратковременное изометрическое мышечное напряжение, чтобы сконцентрировать усилие на ключичной части большой грудной мышцы.

Это упражнение локализует усилие главным образом на верхние части большой грудной мышцы. Наряду с протяжкой гантели или штанги («pull-over») это упражнение является базовым для увеличения грудной клетки.

**Примечание:** во избежание разрывов мышц в области груди при более тяжелом весе будьте особо осторожны.

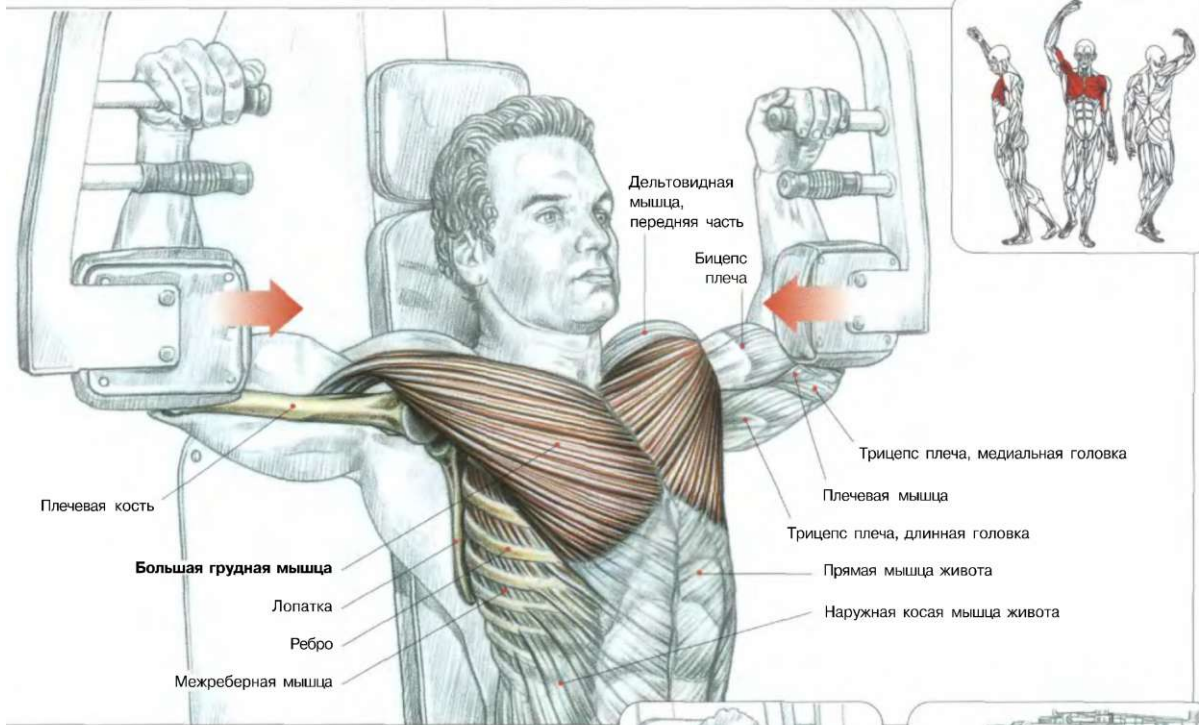


ГРУППА МЫШЦ ГРУДИ,  
УЧАСТВУЮЩИХ В ДВИЖЕНИИ



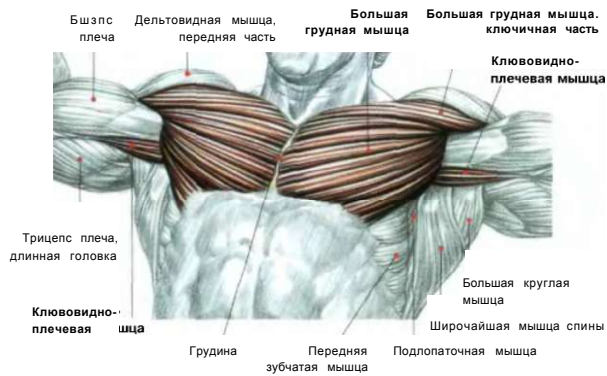
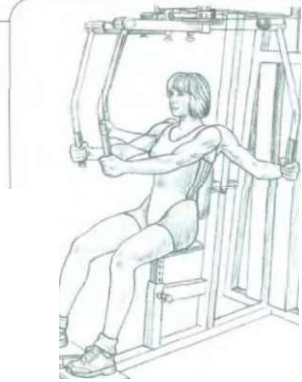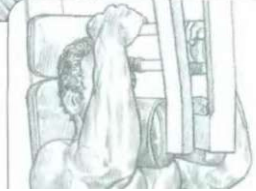ОКОНЧАНИЕ ДВИЖЕНИЯ

**СВЕДЕНИЕ РУК НА ТРЕНАЖЕРЕ**



Сидя на тренажере. Руки держать в горизонтальном положении, локти упереть в рычаги, предплечья и запястья расслабить:  
 - сделать вдох и свести руки как можно ближе друг к другу;  
 - сделать выдох по окончании движения.

Это упражнение развивает большие грудные мышцы. Во время сведения локтей оно локализирует усилие на уровне внутренней части мышц груди, также развивая ключовидно-плечевые мышцы и короткую головку бицепсов. Это упражнение рекомендуется начинающим, так как позволяет достаточно укрепить перед выполнением упражнений с более сложными движениями.

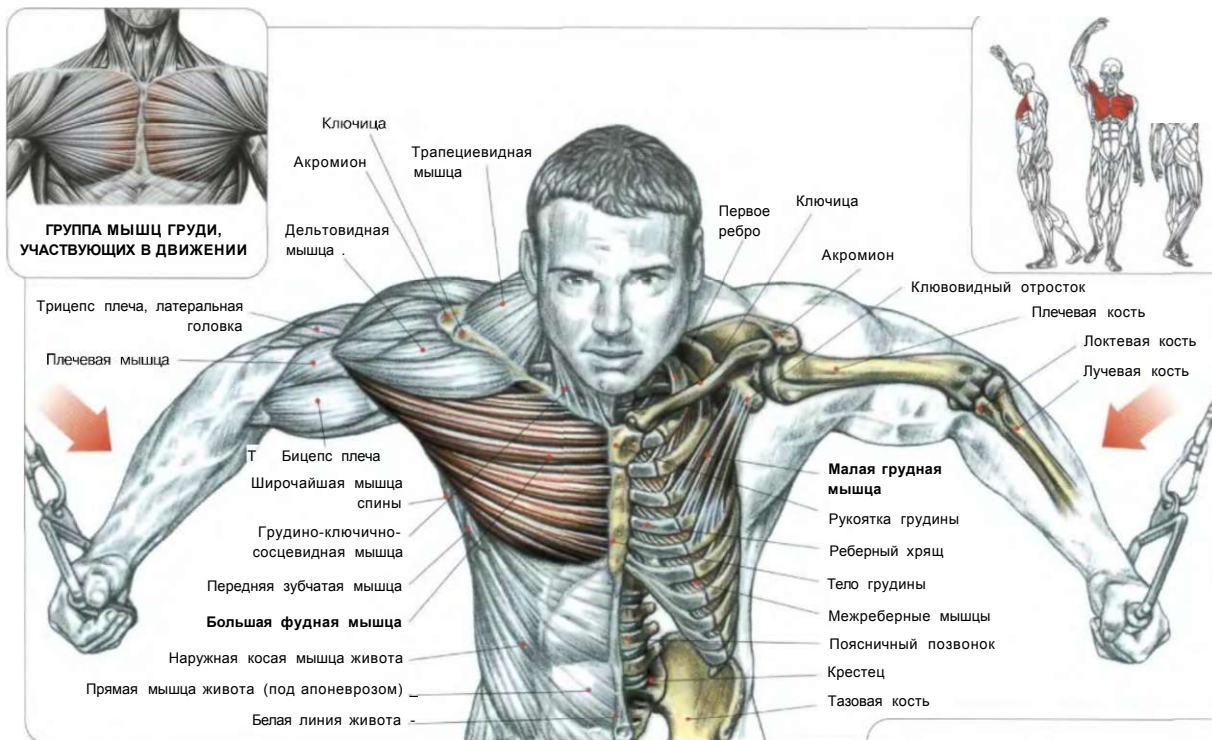


**и \ \* \* П**

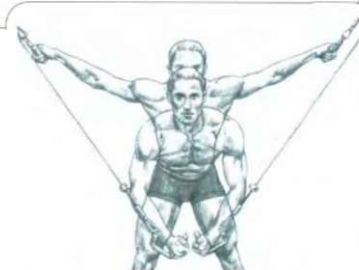**ОКОНЧАНИЕ ДВИЖЕНИЯ**

**ВАРИАНТ**  
 На специальном тренажере.

# СВЕДЕНИЕ ВЕРХНИХ БЛОКОВ «CROSS-OVER» 12



Стоя. Ноги поставить врозь. Туловище немного наклонить вперед. Руки развести в стороны, держать рукоятки тренажера и слегка согнуть в локтях:  
 - сделать вдох и подтянуть тросы, сведя руки перед собой, до касания их друг с другом;  
 - сделать выдох по окончании движения.  
 Это упражнение превосходно развивает большую грудную мышцу. Меняя угол наклона туловища и траекторию движения рук, то есть сближая руки на различном по высоте уровне, можно задействовать все части большой грудной мышцы.

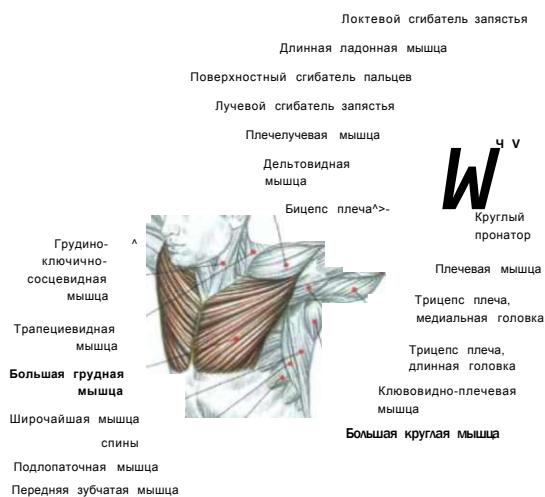


ВЫПОЛНЕНИЕ УПРАЖНЕНИЯ

**Примечание:** скрещивание рук с тросами верхних блоков задействуют также малые грудные мышцы, расположенные глубоко под большими грудными мышцами.

Я  
 ИЛ  
 К > А Ж  
 Ж Vf  
 Ш (4

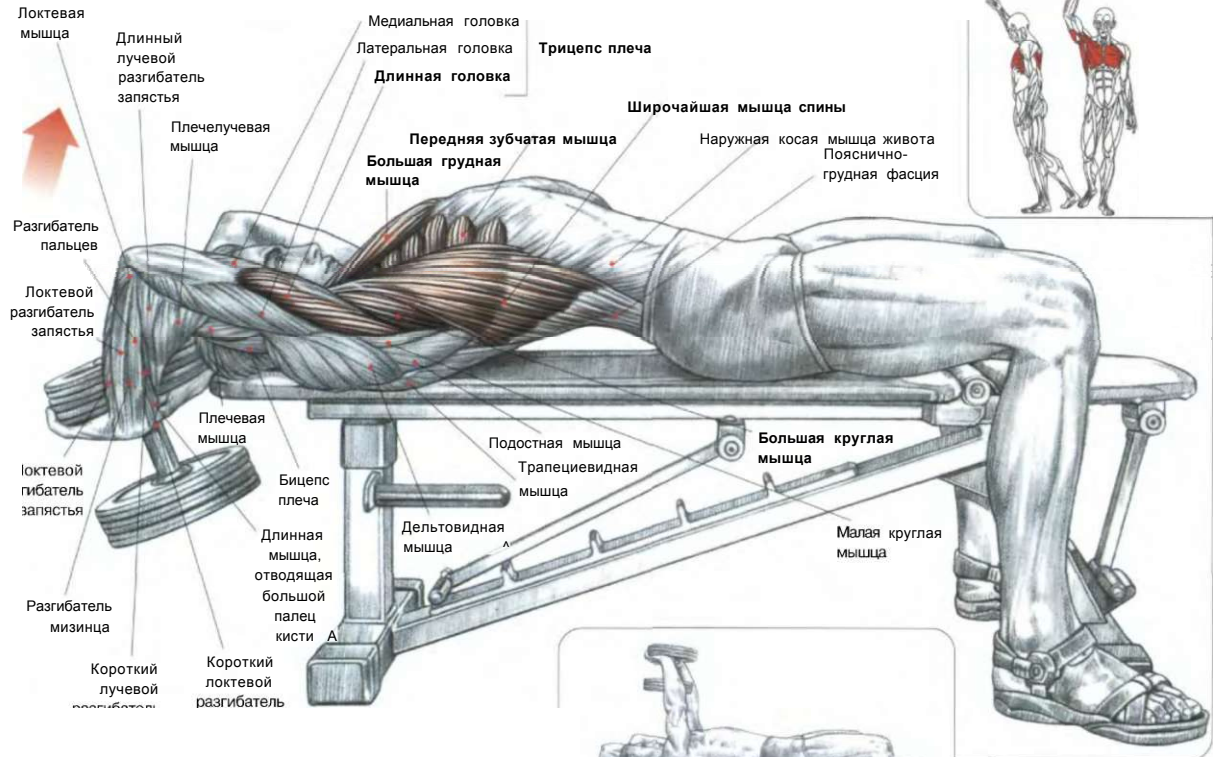
1. Скрещивание рук: максимальное напряжение приходится на внутреннюю часть больших грудных мышц.
2. Классическое выполнение.



НАЧАЛО ДВИЖЕНИЯ

13

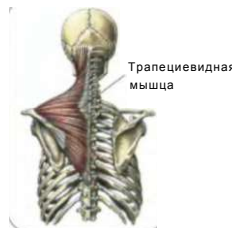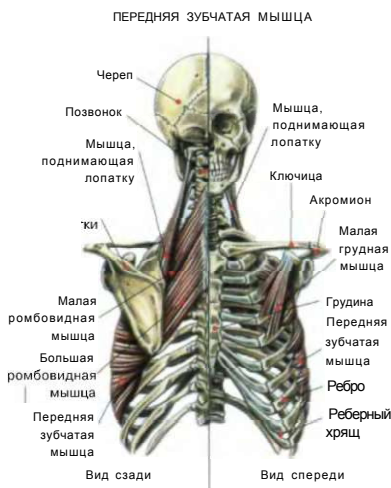ТЯГА ГАНТЕЛИ ИЗ-ЗА ГОЛОВЫ ЛЕЖА  
«PULL-OVER»



Лежа на скамье. Ноги поставить на пол. Держать одну гантель обеими кистями на прямых руках, расположив ладони на внутренней поверхности дисков гантели. Рукоятку гантели обхватить большими и указательными пальцами обеих рук:

- сделать вдох и опустить гантель за голову, слегка сгибая локти, затем вернуться в исходное положение, выпрямляя руки;
- по окончании движения сделать выдох.

Это упражнение развивает внутреннюю часть большой грудной мышцы, длинную головку трицепсов, большую круглую мышцу, широчайшую мышцу спины, а также переднюю зубчатую, ромбовидную и малую грудную мышцы. Эти три последние мышечные группы придают лопаткам стабильное положение. Это упражнение можно выполнять для укрепления грудной клетки. Чтобы не перегружать трицепс, используют легкие гантели. По возможности ложитесь поперек горизонтальной скамьи, чтобы уровень таза был опущен ниже уровня плечевого пояса. Очень важно перед движением делать глубокий вдох, а выдох - только в самом конце движения.



II

'Я@

Н Р R

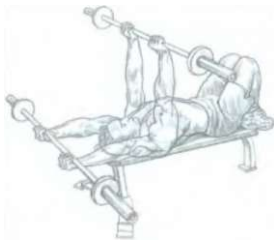ШтФ

ВЫПОЛНЕНИЕ УПРАЖНЕНИЯ  
НА СПЕЦИАЛЬНОМ ТРЕНАЖЕРЕ

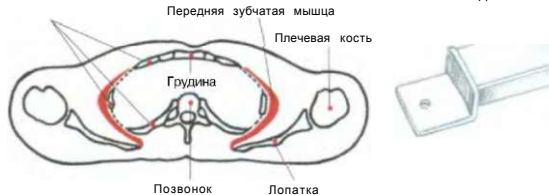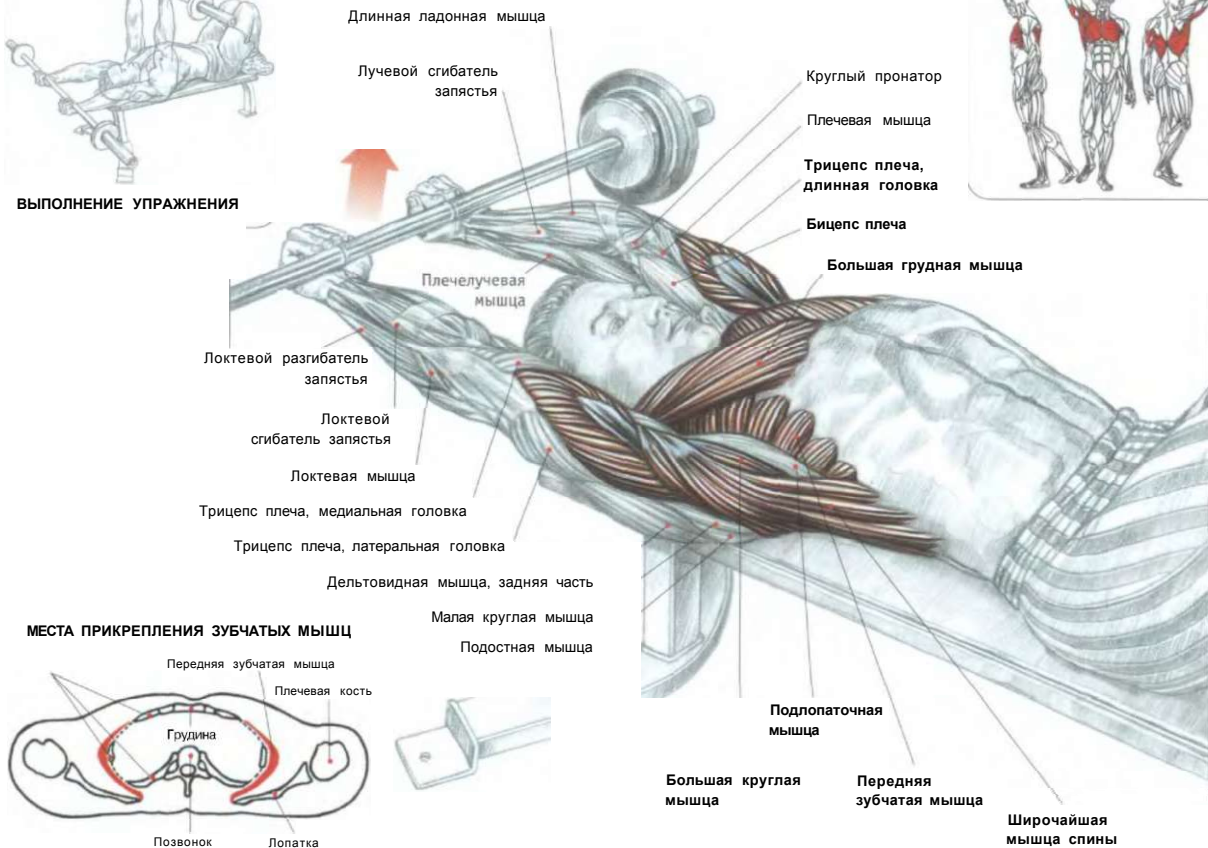
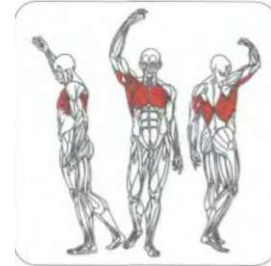
ВАРИАНТ

Выполняется лежа поперек скамьи. Положение поперек скамьи способствует увеличению грудной клетки.

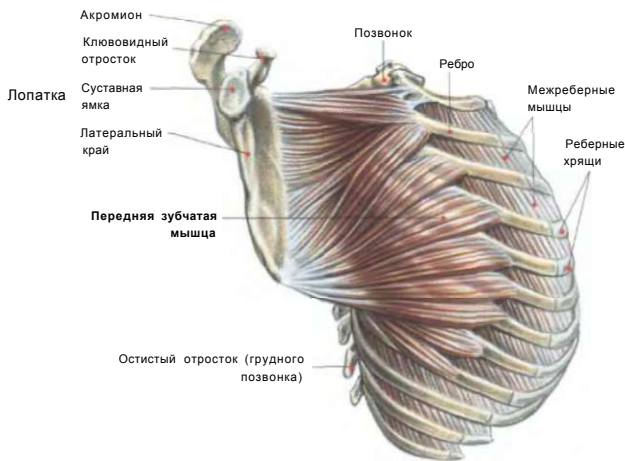
# ТЯГА ШТАНГИ ЛЕЖА «PULL-OVER» 14



ВЫПОЛНЕНИЕ УПРАЖНЕНИЯ



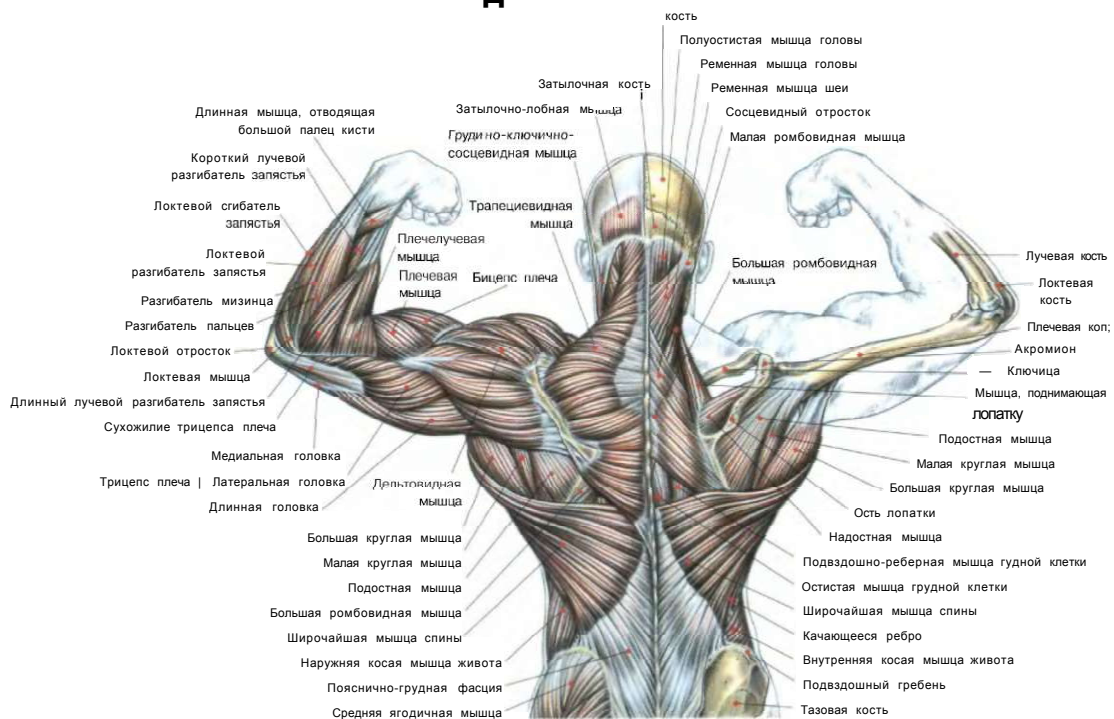
### ПЕРЕДНЯЯ ЗУБЧАТАЯ МЫШЦА



Лежа на скамье. Ноги поставить на пол. Держать гриф штанги прямыми руками хватом сверху не шире плеч:

- сделать вдох, максимально наполнить легкие воздухом, опустить штангу за голову, слегка сгибая руки в локтях;
- по окончании движения, возвращаясь в исходное положение, сделать выдох.

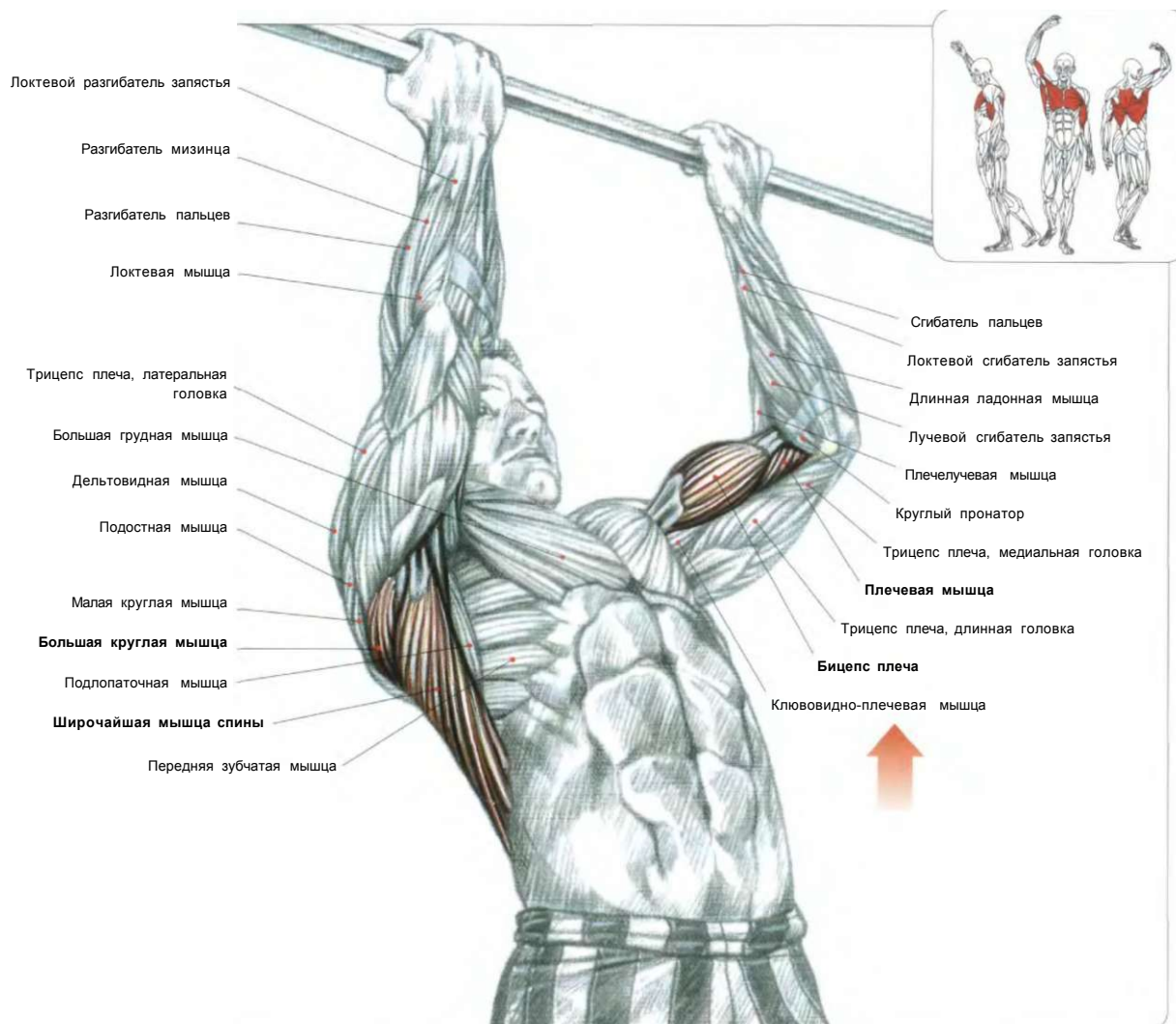
Это упражнение развивает большую грудную мышцу, длинную головку трицепсов, большую круглую мышцу, широчайшую мышцу спины, а также передние зубчатые мышцы, ромбовидную мышцу и малую грудную мышцу. Оно великолепно расширяет грудную клетку. Выполняя его, используйте нагрузки с легким весом и следите за положением туловища и правильным дыханием.



01. ПОДТЯГИВАНИЯ НА ПЕРЕКЛАДИНЕ ХВАТОМ СНИЗУ	67
02. ПОДТЯГИВАНИЯ НА СПЕЦИАЛЬНОЙ ПЕРЕКЛАДИНЕ	68
03. ТЯГИ ВЕРХНЕГО БЛОКА ПЕРЕД СОБОЙ	70
04. ТЯГИ ВЕРХНЕГО БЛОКА ЗА ШЕЮ	71
РАЗРЫВЫ ТРИЦЕПСА	72
05. ТЯГИ ВЕРХНЕГО БЛОКА УЗКИМ ХВАТОМ	73
06. ТЯГИ ВЕРХНЕГО БЛОКА ПРЯМЫМИ РУКАМИ	74
07. ТЯГИ НИЖНЕГО БЛОКА (ГРЕБЛЯ)	75
08. ТЯГИ ГАНТЕЛИ ОДНОЙ РУКОЙ	76
09. ТЯГИ ШТАНГИ, СТОЯ В НАКЛОНЕ	77
10. ТЯГИ Т-ОБРАЗНОГО ГРИФА (ГРЕБЛЯ)	78
11. ТЯГИ Т-ОБРАЗНОГО ГРИФА (ГРЕБЛЯ) С УПОРОМ	79
12. «МЕРТВЫЕ» ТЯГИ СО ШТАНГОЙ, НОГИ ПРЯМЫЕ	80
13. «МЕРТВЫЕ» ТЯГИ В СТИЛЕ СУМО	81
14. СТАНОВЫЕ ТЯГИ СО ШТАНГОЙ	82
РАЗРЫВЫ СУХОЖИЛИЯ БИЦЕПСА ПЛЕЧА	84
ЛЮМБАГО	86
СЛЕДУЕТ ЛИ ВЫГИБАТЬ СПИНУ?	86
15. ПОЯСНИЧНЫЕ ПРОГИБАНИЯ	87
16. РАЗГИБАНИЯ ТУЛОВИЩА НА ТРЕНАЖЕРЕ.	88
17. ВЕРТИКАЛЬНЫЕ ТЯГИ	89
18. ШРАГИ СО ШТАНГОЙ	90
19. ШРАГИ С ГАНТЕЛЯМИ	91
20. ШРАГИ НА ТРЕНАЖЕРЕ	92

# ПОДТЯГИВАНИЯ НА ПЕРЕКЛАДИНЕ ХВАТОМ СНИЗУ

01

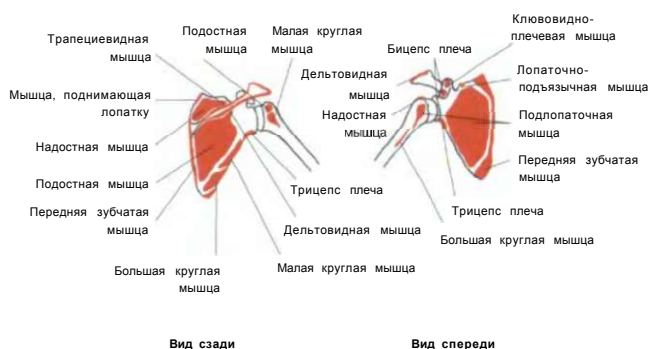


В висте на перекладине. Руки слегка согнуть. Держаться за перекладину хватом снизу на ширине плеч:

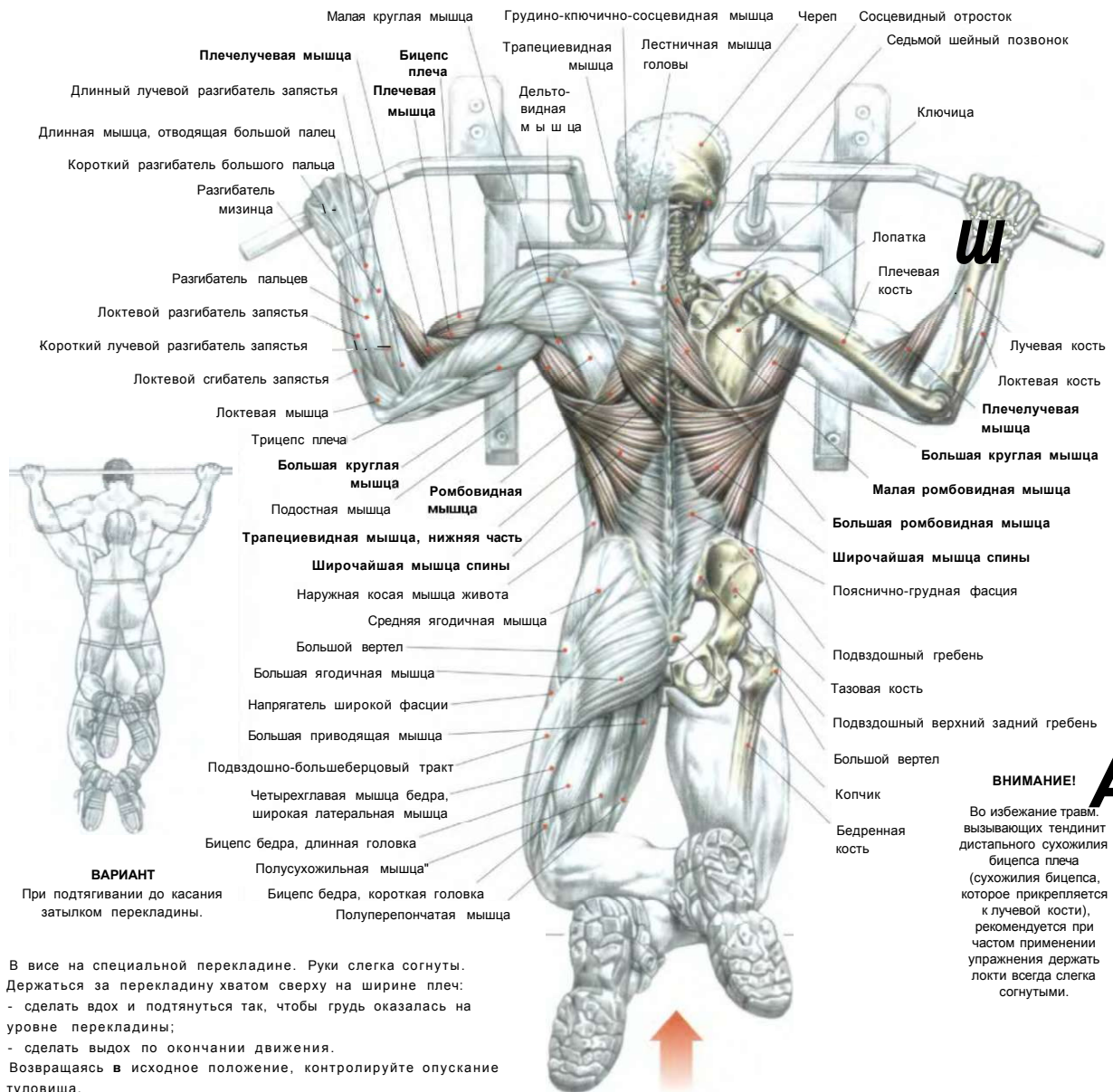
- сделать вдох и, выпятив грудь, подтянуться вверх, пока подбородок не достигнет уровня перекладины;
- сделать выдох по окончании движения.

Это движение развивает широчайшую мышцу и большую круглую мышцу спины. Его усилия распространяются также на бицепсы и плечевые мышцы. В связи с этим данное упражнение можно адаптировать для программы тренинга плечевых мышц и бицепсов. В нем задействованы также трапециевидная мышца (ее средняя и нижняя части), ромбовидная и большая грудная мышцы. Это упражнение требует значительных физических усилий. Поэтому с меньшим риском его можно выполнять на тренажере с верхним блоком.

## ПРИКРЕПЛЕНИЕ МЫШЦ К ЛОПАТКЕ



## 02 ПОДТЯГИВАНИЯ НА СПЕЦИАЛЬНОЙ ПЕРЕКЛАДИНЕ



В висте на специальной перекладине. Руки слегка согнуты. Держаться за перекладину хватом сверху на ширине плеч:  
- сделать вдох и подтянуться так, чтобы грудь оказалась на уровне перекладины;  
- сделать выдох по окончании движения.  
Возвращаясь в исходное положение, контролируйте опускание туловища.

Это упражнение требует определенной физической силы и прекрасно подходит для развития широчайшей мышцы спины, большой круглой мышцы и, в момент сведения лопаток в конце подтягивания, ромбовидных мышц, а также средних и нижних частей трапециевидной мышцы. Оно задействует также бицепс плеча, плечевую мышцу и плечелучевую мышцу.

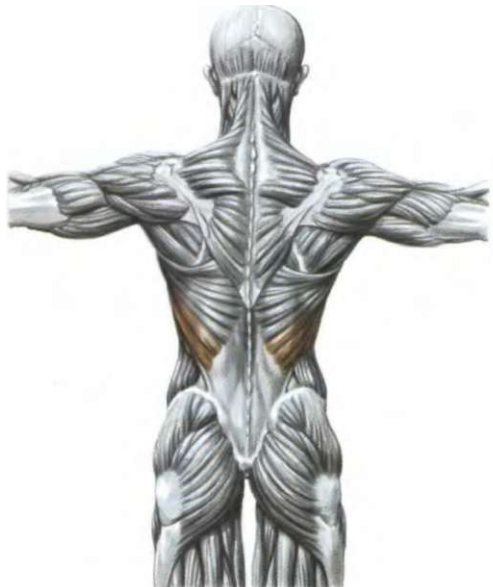**Варианты:** выпятив грудь можно подтянуться до подбородка. Для усиления нагрузки можно к талии прикрепить какой-нибудь груз. Следует отметить, что на биомеханическом уровне, когда локти подводятся к телу, в движение вовлекаются главным образом внешние пучки широчайшей мышцы спины, что делает спину широкой.

Когда же при выпячивании груди локти заводятся назад, чтобы приблизить подбородок к перекладине, задействуются главным образом верхние и средние пучки широчайшей мышцы спины, а также большой круглой мышцы, что формирует толщину спины. В момент сведения лопаток в работу включаются также ромбовидная мышца и нижняя часть трапециевидной мышцы.

**Примечание:** большая грудная мышца хотя и в меньшей степени, чем широчайшая мышца спины и большая круглая мышца, но также способствует во время движения сокращению угла между руками и туловищем.

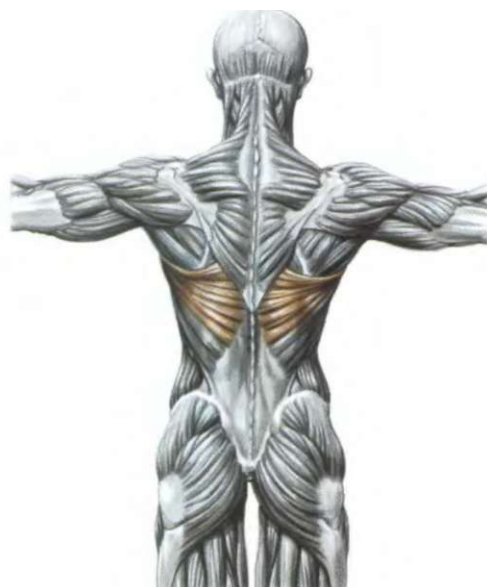

ПОДТЯГИВАНИЯ ЗА ШЕЮ ДВИЖЕНИЕМ ЛОКТЕЙ К ТелУ



При приближении локтей к телу задействуются главным образом внешние части широчайшей мышцы спины и развивается ширина спины.

ПОДТЯГИВАНИЯ К ПОДБОРОДКУ ДВИЖЕНИЕМ ЛОКТЕЙ НАЗАД

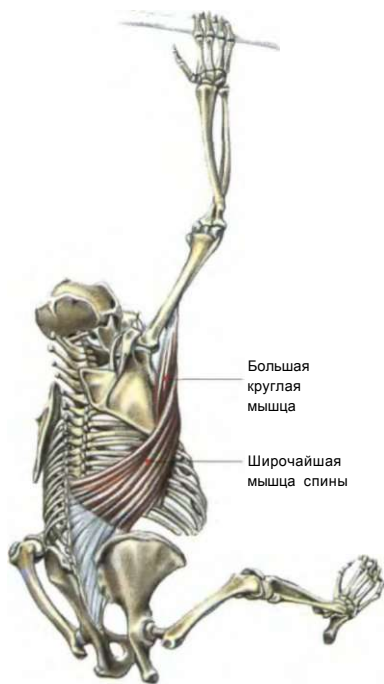

Во время движения локтей назад задействуются верхние и центральные части широчайшей мышцы спины. Этот вариант прекрасно подходит для формирования толщины спины.

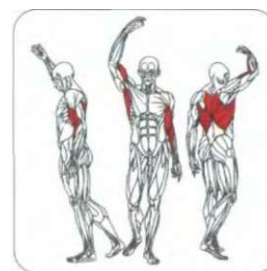### ЭВОЛЮЦИОННАЯ ТЕОРИЯ

Первоначально большие круглые мышцы и широчайшие мышцы спины вовлекались в деятельность нашими предками в процессе ходьбы всеми четырьмя конечностями. С переходом к жизни на деревьях усиленное развитие получили мышцы, осуществляющие движения по вертикали. Спустившись снова на землю, наши предки приспособились к передвижению на двух ногах, но не потеряли способность лазить по деревьям. Для этой цели они использовали мощные мышцы спины.

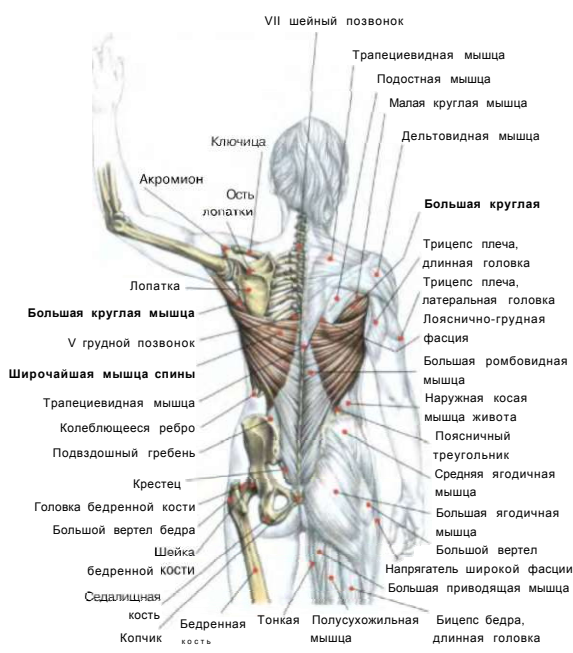
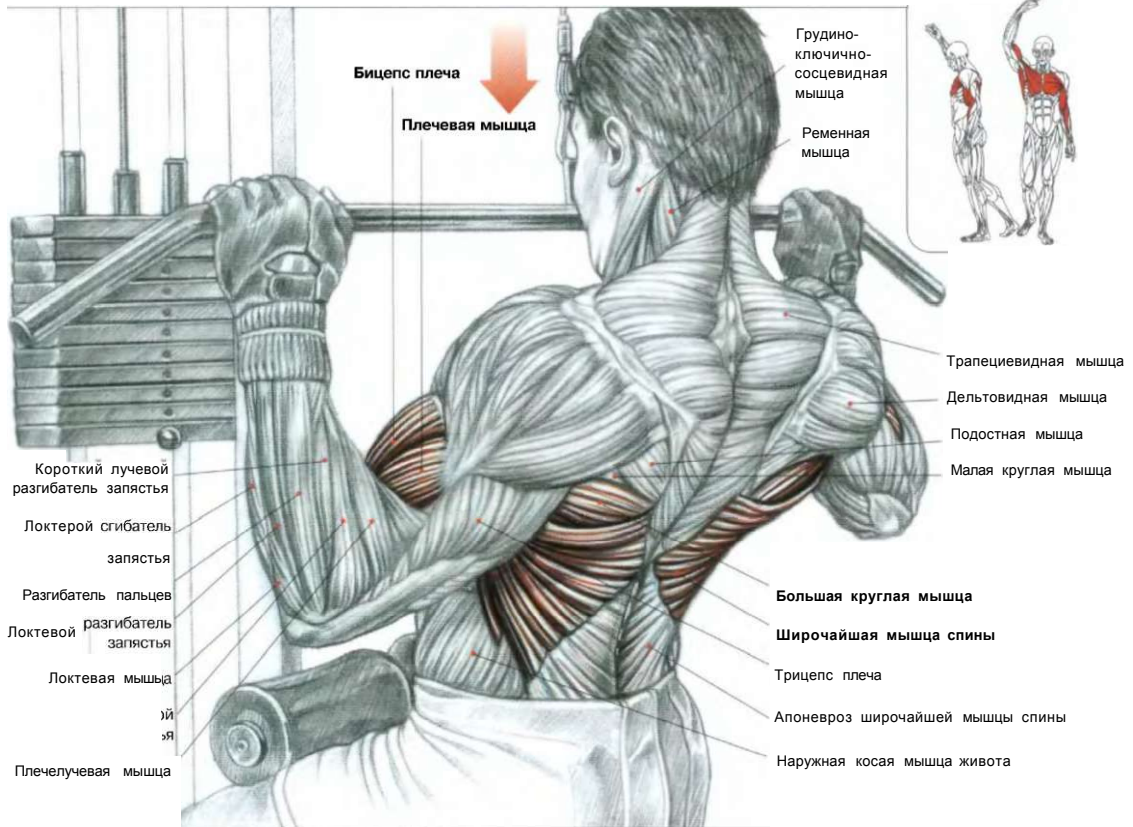
**Примечание:** основное различие между двигательной системой человека и человекообразных обезьян заключается в более совершенных у нас нижних конечностях. А наша грудь и верхние конечности имеют примерно те же пропорции и строение, что и у человекообразных обезьян. Мнение, будто у обезьян намного длиннее руки, ошибочно, просто у людей длиннее ноги.



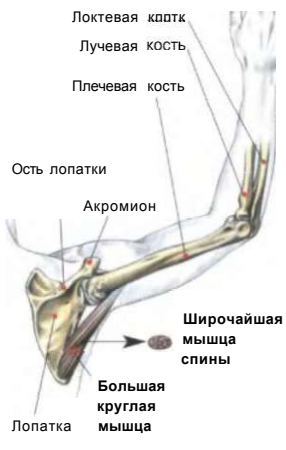У обезьяны и человека очень развиты большие круглые и широчайшие мышцы спины.



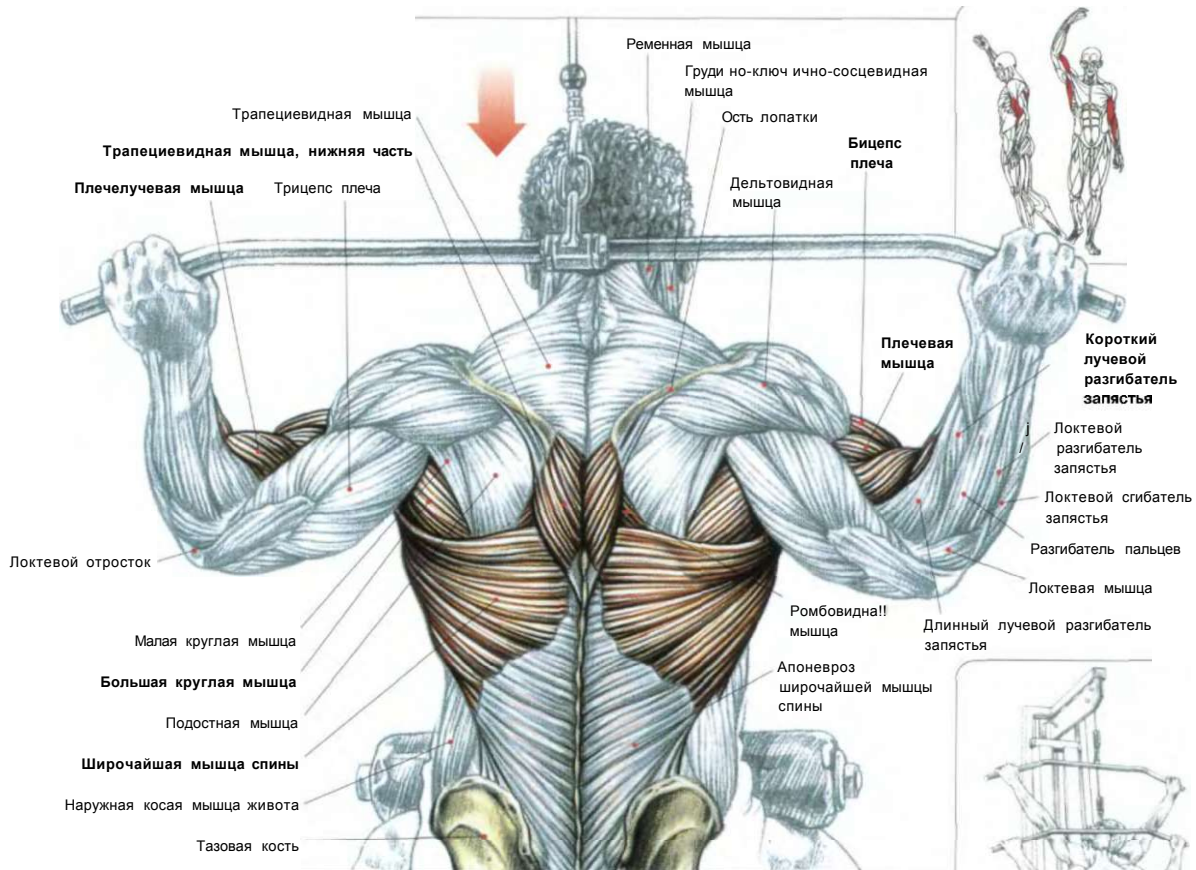
# 03 ТЯГИ ВЕРХНЕГО БЛОКА ПЕРЕД СОБОЙ



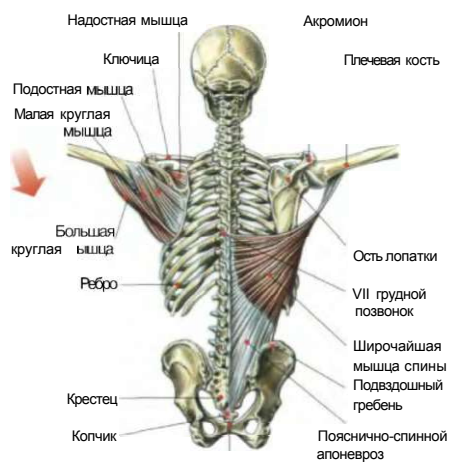Сидя лицом к тренажеру. Гриф верхнего блока взять широким хватом сверху:  
 - сделать вдох и потянуть гриф к верхней части груди, заводя локти назад;  
 - сделать выдох по окончании движения.  
 Это упражнение наращивает толщину спины, акцентируя нагрузку на среднюю часть широчайших мышц спины, задействуя трапециевидную мышцу, ромбовидные мышцы, бицепсы, плечевые и большие грудные мышцы.



**ВАРИАНТ** хвата на рукоятках широкого грифа. Ладони в положении полупронации.



#### ДЕЙСТВИЯ БОЛЬШОЙ КРУГЛОЙ МЫШЦЫ И ШИРОЧАЙШЕЙ МЫШЦЫ СПИНЫ



Лобковое(лонное) сращение

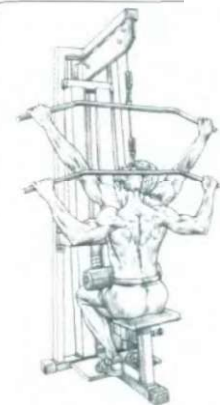
Сидя лицом к тренажеру, зафиксировав бедра под валиками. Взять гриф верхнего блока широким хватом сверху:

- сделать вдох и потянуть гриф вниз за шею, подводя одновременно локти к телу;
- сделать выдох по окончании движения.

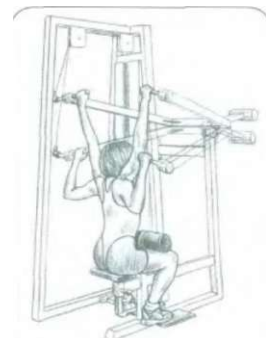Это упражнение превосходно развивает ширину спины, ее верхние и нижние пучки, а также большие круглые мышцы.

В работе участвуют бицепсы, плечевые мышцы и плечелучевые, равно как ромбовидные мышцы и нижняя часть трапециевидных мышц. Эш две последние мышцы содействуют смыканию лопаток друг с другом.

Движения с тягой верхнего блока вниз очень важны для начинающих, поскольку позволяют приобрести мышечную силу перед последующим исполнением различных подтягиваний на перекладинах.



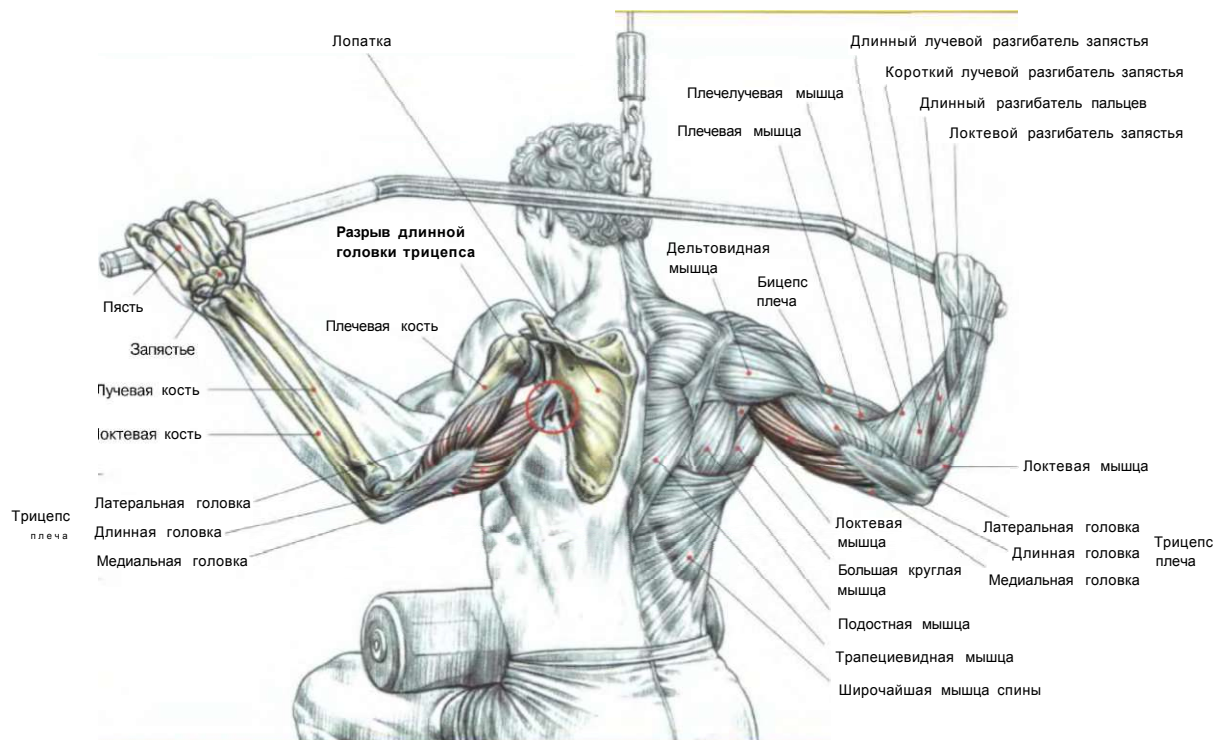
ВЫПОЛНЕНИЕ УПРАЖНЕНИЯ



ВАРИАНТ: специальный тренажер с закрепленной осью.



## РАЗРЫВЫ ТРИЦЕПСА

**Усиленное наращивание мышц спины приводит к травме длинной головки трицепса плеча**

Хотя длинная головка трицепса плеча не самая задействованная мышца при развитии мышц спины, тем не менее она чаще всех травмируется во время выполнения со сверхтяжелым весом при тягах на тренажере с верхним блоком к груди или при подтягиваниях на перекладине с дополнительным грузом. Широкая мышца спины представляет собой мощную мышцу в форме веера, которая приводит руку к грудной клетке и прочно прикреплена к плечевой кости дистальным сухожилием.

Эта мышца задействована преимущественно при лазании по канату.

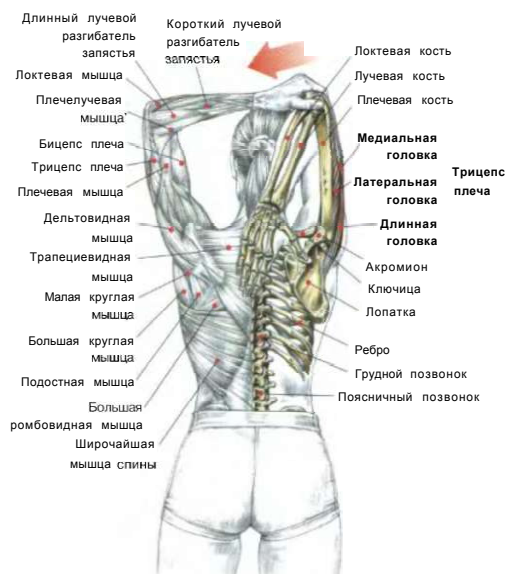Длинная головка трицепса плеча - самая маленькая в этой мышце, главная функция ее состоит, во-первых, в разгибании предплечья и, во-вторых, в подведении руки к грудной клетке, дополняя действие широчайшей мышцы спины.

Разрыв длинной головки трицепса чаще всего случается тогда, когда мышца перегружена, устала или из-за неправильной разминки.

Во время подтягиваний с грузом на перекладине либо при мощных тягах на тренажере с верхним блоком достаточно на короткий момент расслабить широчайшую мышцу спины, как мгновенно вся нагрузка перейдет на длинную головку трицепса, которая чаще всего может получить частичный разрыв близ места прикрепления к лопатке (к счастью, полный отрыв сухожилия наблюдается значительно реже). В отличие от травмы плеча, надолго и практически полностью останавливающей тренировку верхней части тела, разрыв длинной головки трицепса наносит меньший вред.

Несмотря на полученную травму можно развивать мышцы! спины, выполняя тяги с нижним блоком или тяги с т-образным грифом, а также разрабатывать трицепсы, разгибания рук с верхним блоком, прижав локти к телу. Однако следует в первое время использовать умеренный вес, либо перед возобновлением тренировок для верхней части тела лучше немного отдохнуть.

**Примечание:** разрыв длинной головки трицепса может также произойти во время распрямления рук на перекладине. Чтобы избежать подобной травмы, необходимо перед тренировкой сделать несколько движений, напрягая и расслабляя мышцы трицепса.

**УПРАЖНЕНИЕ, СПОСОБСТВУЮЩЕЕ РАСТЯЖКЕ ТРИЦЕПСА**

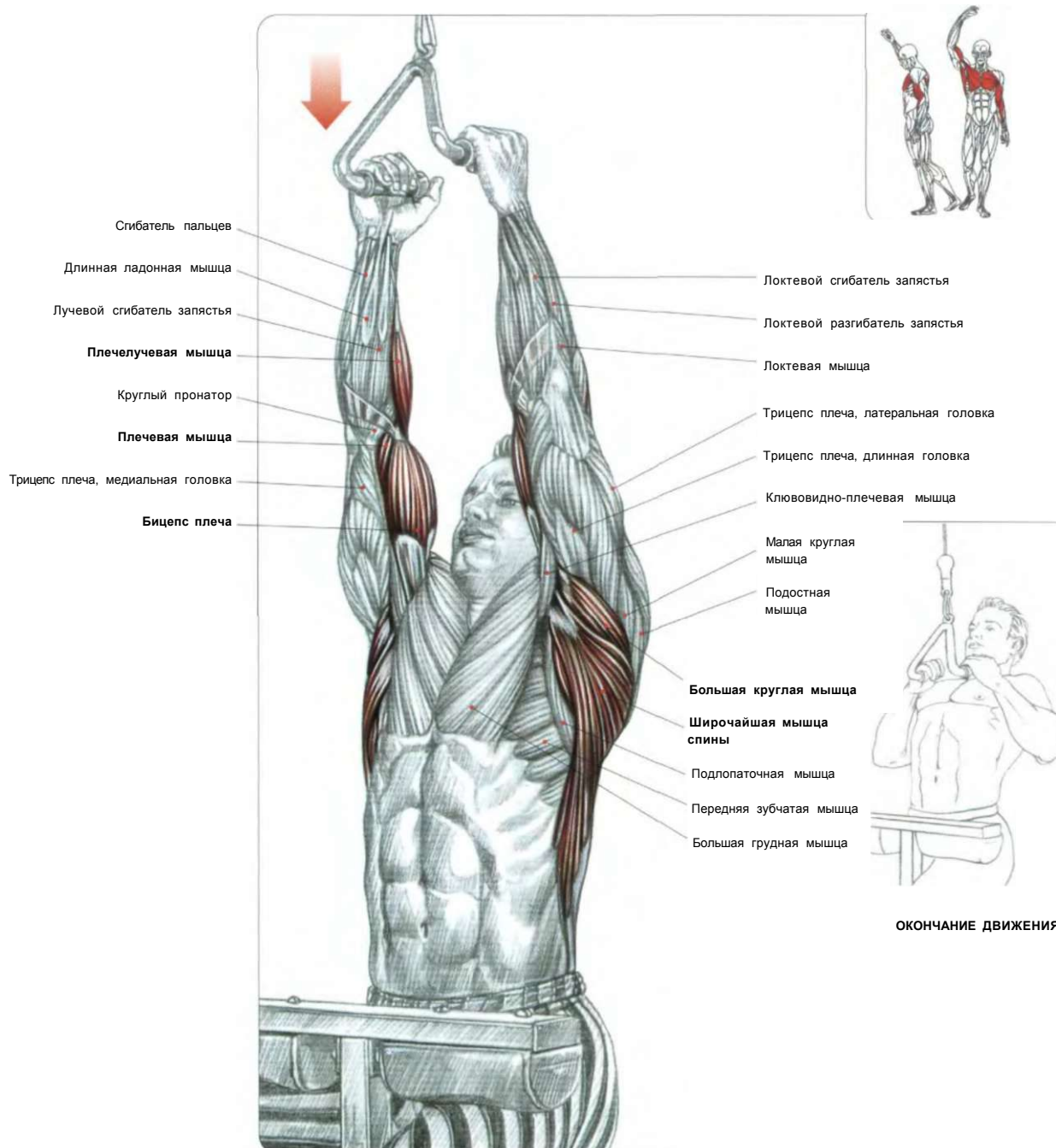
Стоя или сидя. Спину держать прямо. Одну руку поднять вертикально, прижав к голове. Согнув руку в локте, другой рукой взяться за этот локоть и медленно тянуть его, стараясь завести за голову.

Это движение растягивает большую круглую мышцу спины, трицепс (главным образом длинную головку), а также в меньшей степени широчайшую мышцу спины.

**Вариант:** можно тянуть не за локоть, а за кисть. Для более интенсивного растягивания можно опереть поднятую руку в стену.

## ТЯГИ ВЕРХНЕГО БЛОКА УЗКИМ ХВАТОМ

05

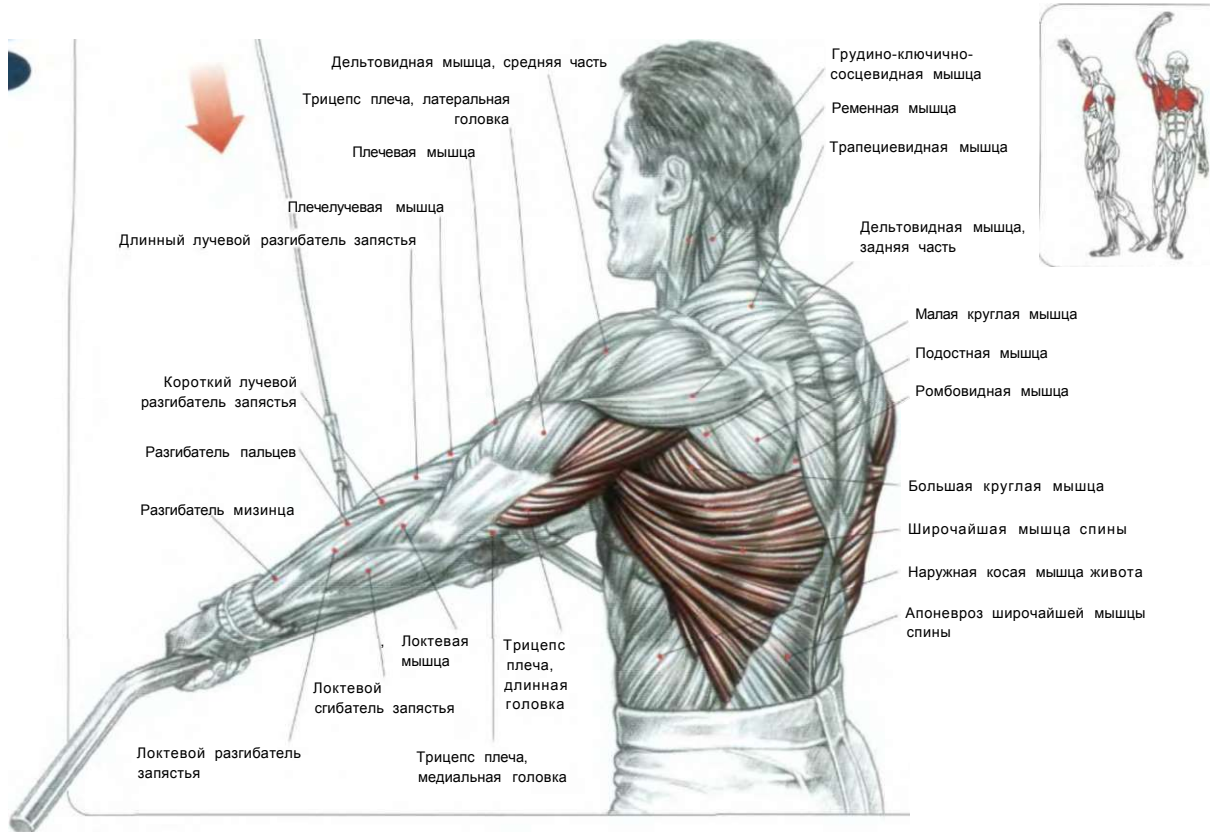


Сидя лицом к тренажеру, зафиксировав бедра под валиками. Взять рукоятки верхнего блока узким хватом:

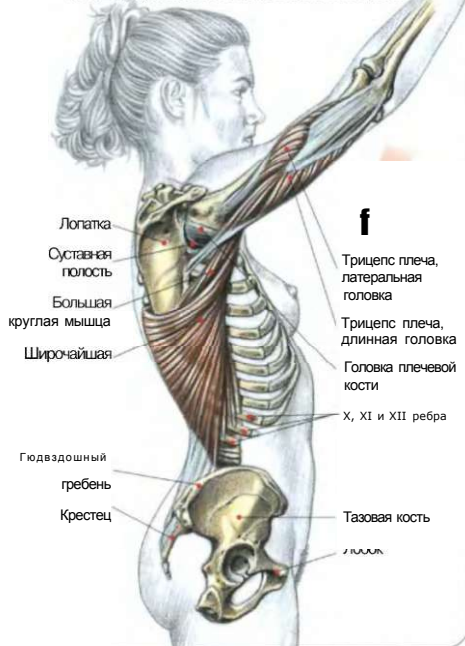
- сделать вдох и, выпятив грудь, потянуть рукоятки блока вниз, слегка отклонив туловище назад, пока рукоятки не коснутся груди;
- сделать выдох по окончании движения.

Это превосходное упражнение для полного развития широчайшей мышцы спины и большой круглой мышцы. При сведении лопаток задействуются ромбовидная и трапецевидная мышцы, а также задние части дельтовидной мышцы. Любые тяги верхнего блока вовлекают в работу бицепсы и плечевые мышцы, а также нагружают плечелучевые мышцы.

0 6 ТЯГИ ВЕРХНЕГО БЛОКА ПРЯМЫМИ РУКАМИ

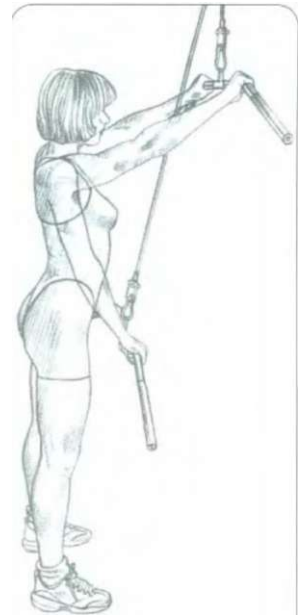


МЫШЦЫ, УЧАСТВУЮЩИЕ В УПРАЖНЕНИИ



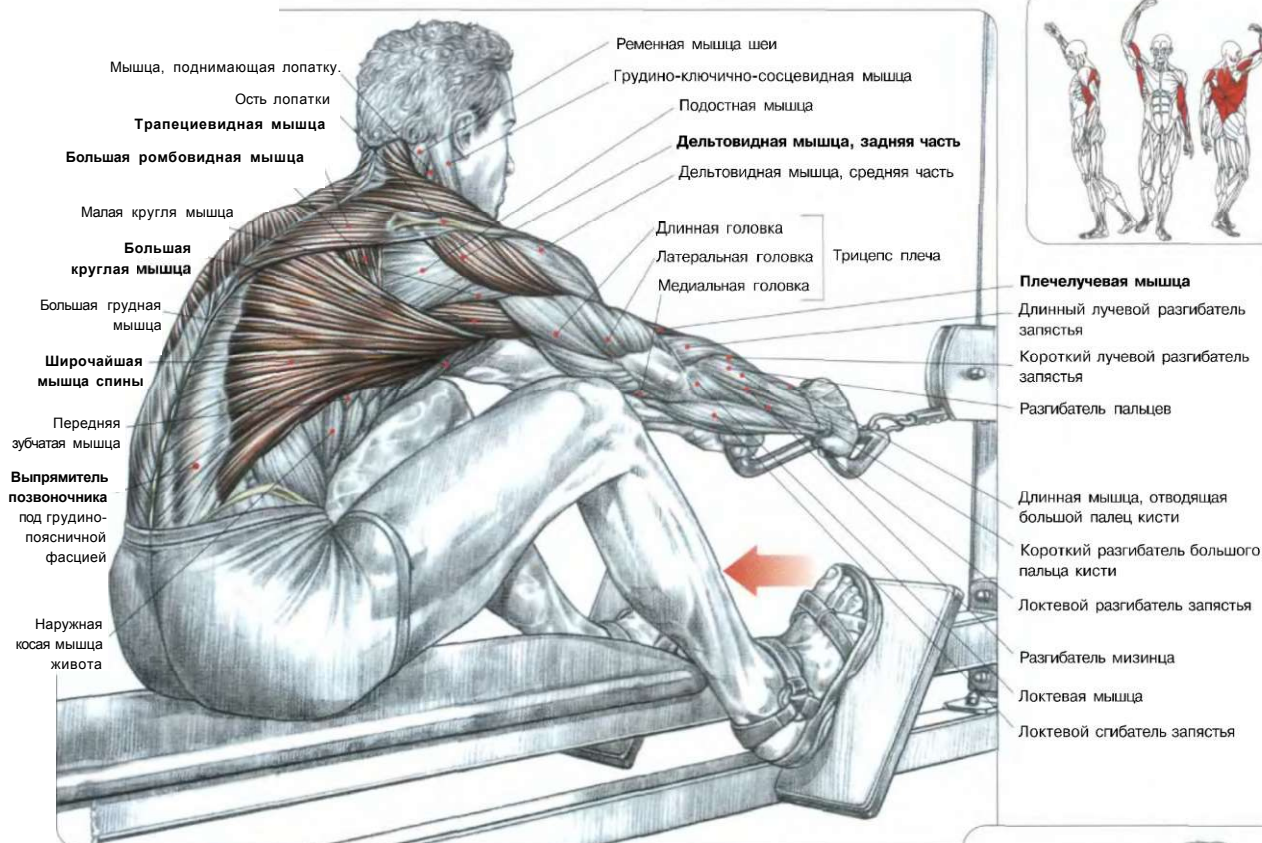
Стоя лицом к тренажеру. Ноги врозь. Взять прямыми руками гриф хватом сверху на ширине плеч. Спину держать неподвижно, живот подобран:  
 - сделать вдох и одновременно обеими руками потянуть гриф вниз, пока он не коснется передней поверхности бедер, держа руки прямо (допустимо лишь слегка согнуть локти);  
 - сделать выдох по окончании движения.  
 Это упражнение задействует широчайшие мышцы спины, а также нагружает большие круглые мышцы и длинные головки трицепсов, которые, в частности, отвечают за правильное положение плечевого сустава.

**Примечание:** пловцы часто используют это упражнение как силовое, позволяющее им получать хорошие результаты в стиле кроль.



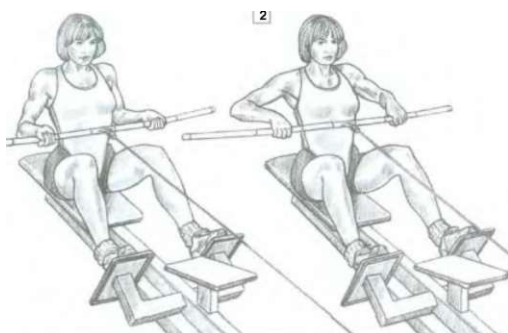
ВЫПОЛНЕНИЕ УПРАЖНЕНИЯ

## ТЯГИ НИЖНЕГО БЛОКА (ГРЕБЛЯ) 07



Сидя лицом к тренажеру. Ноги слегка согнуть. Ступни поставить на опоры, взяв рукоятки блока:  
 - сделать вдох и потянуть рукоятки нижнего блока к себе, пока они не коснутся нижней части грудной клетки, продвигать локти максимально назад, выгибая спину;  
 - по окончании движения сделать выдох, медленно возвращаясь в исходное положение.  
 Это упражнение превосходно формирует толщину спины, задействуя широчайшую мышцу спины, большую круглую мышцу, задние части дельтовидных мышц, бицепсы, плечелучевые и в конце движения, при сведении лопаток друг с другом, трапециевидные и ромбовидные мышцы.  
 В момент выпрямления туловища вовлекаются также мышцы — разгибатели позвоночника. В момент наклона под силой веса растягиваются все мышцы спины.

**Внимание:** во избежание возможных травм спины, производя тягу нижнего блока с тяжелым весом, никогда чрезмерно ее не округляйте.

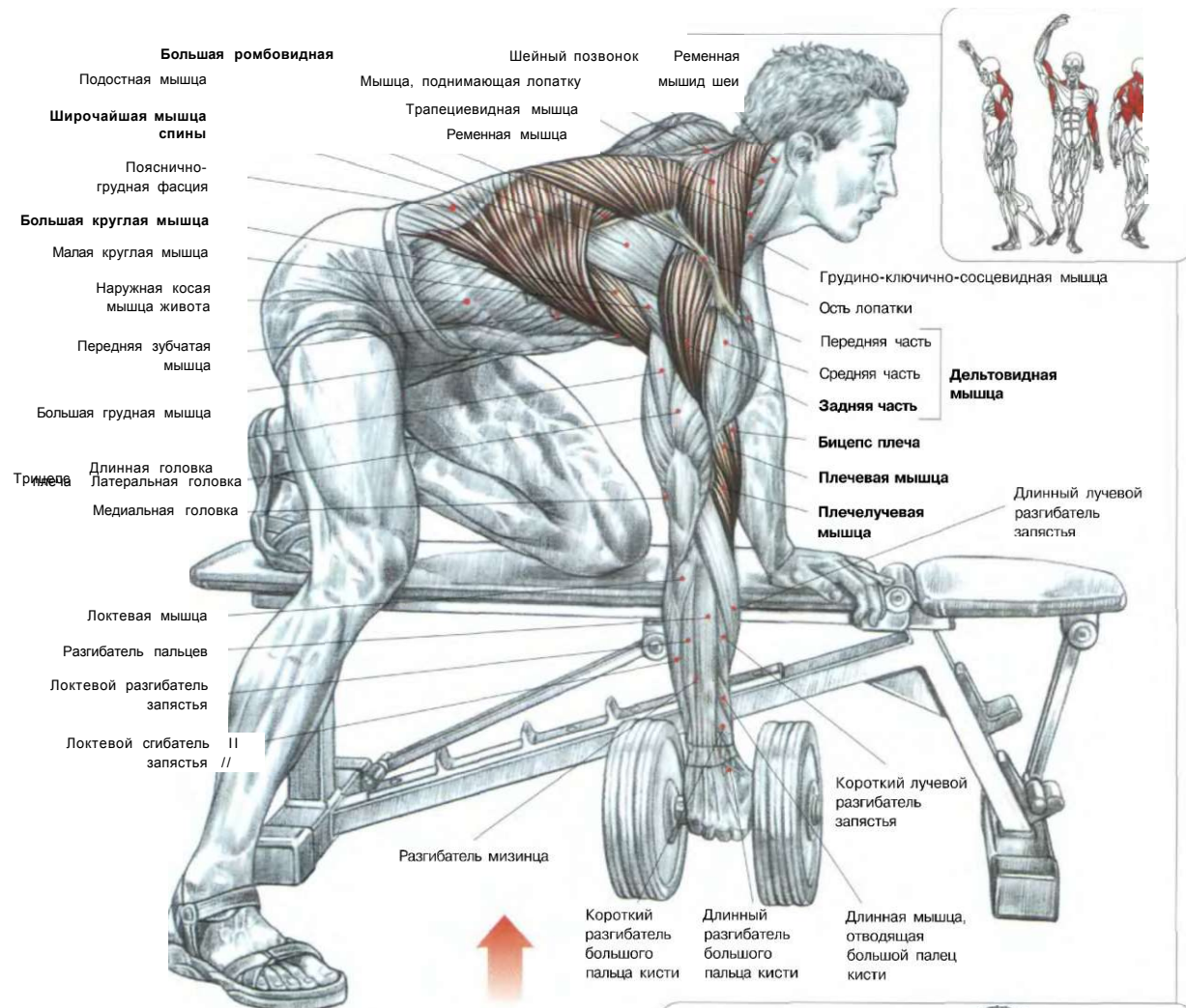


### ВАРИАНТ С ШИРОКИМ ГРИФОМ В КАЧЕСТВЕ РУКОЯТКИ:

1. Хват снизу акцентирует нагрузку на трапециевидные мышцы (нижние части), ромбовидные мышцы и бицепсы.

2. Хват сверху акцентирует нагрузку на задние части дельтовидных мышц и средние части трапециевидных мышц.

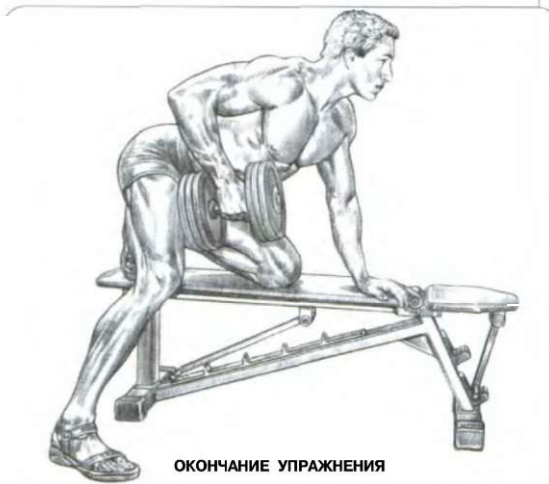# 08 ТЯГИ ГАНТЕЛИ ОДНОЙ РУКОЙ



Взять гантель. Ладонь повернуть к телу внутрь. Руку и колено одной и той же стороны поставить на скамью друг напротив друга. Спину зафиксировать:

- сделать вдох и подтянуть гантель к телу как можно выше, двигая локоть максимально назад, следить за тем, чтобы рука значительно не отклонялась от туловища в сторону;
- сделать выдох по окончании движения.

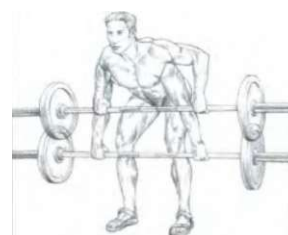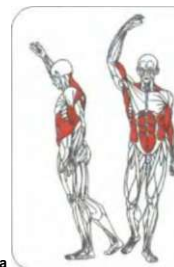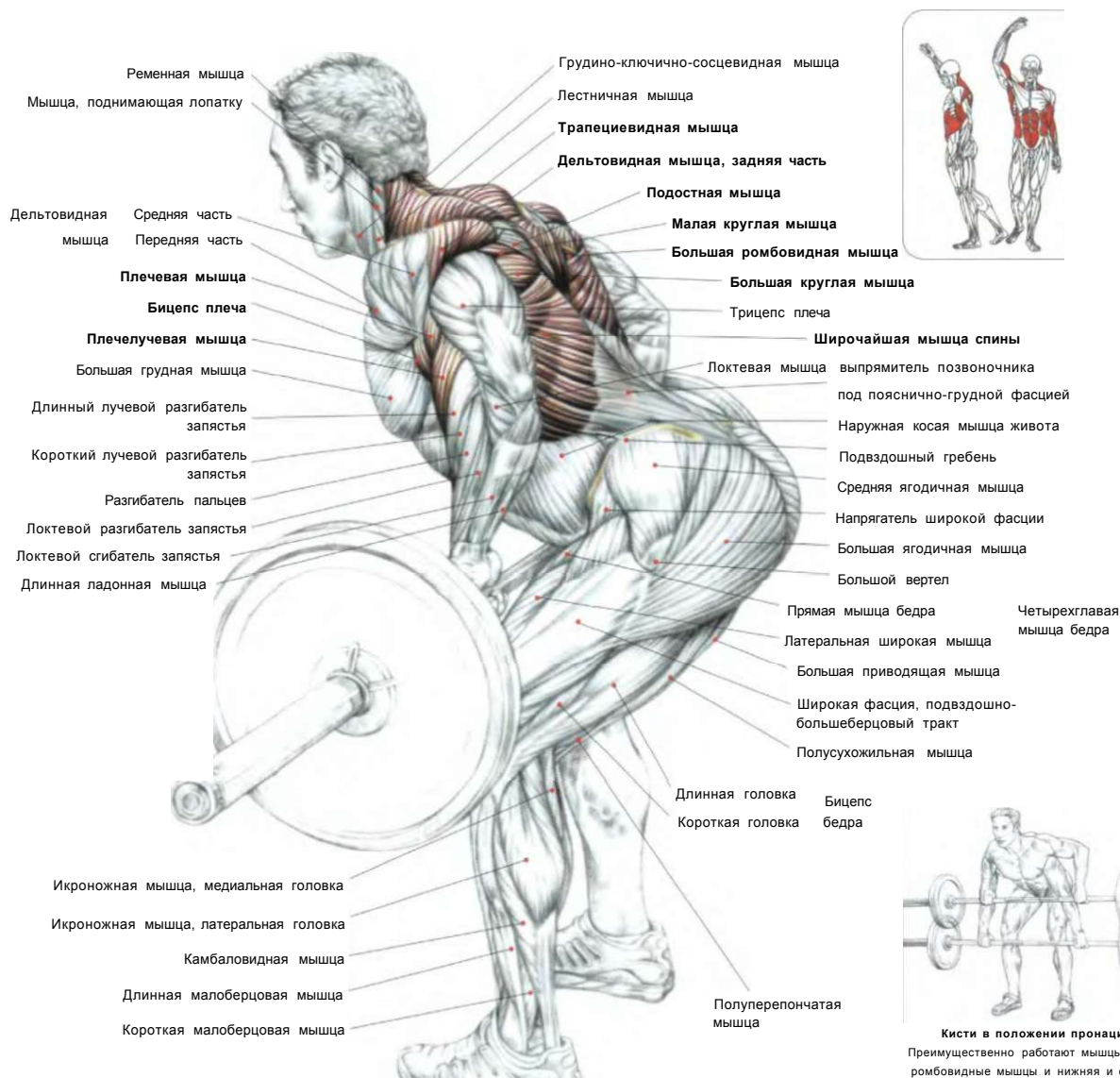
Это упражнение преимущественно нагружает широчайшие мышцы спины, большую круглую мышцу, заднюю часть дельтовидных мышц, а также трапецевидную и ромбовидную мышцы в конечной фазе движения. Кроме того, оно задействует сгибатели руки, бицепсы плеча, плечевые и плечелучевые мышцы.



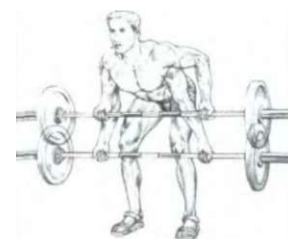


## ТЯГИ ШТАНГИ, СТОЯ В НАКЛОНЕ

09



**Кисти в положении пронации.**  
Преимущественно работают мышцы спины, ромбовидные мышцы и нижняя и средняя части трапециевидных мышц.



**Кисти в положении супинации.**  
Преимущественно работают мышцы спины, верхняя часть трапециевидных мышц и бицепсов.

Стоя. Ноги слегка согнуть. Туловище наклонить вперед под углом примерно 45°. Спина ровная. Гриф штанги держать в опущенных вниз руках хватом сверху немного шире плеч:

- сделать вдох и, задержав дыхание, напрягать мышцы живота, потянув гриф штанги до касания груди;
- по окончании движения сделать выдох, вернувшись в исходное положение.

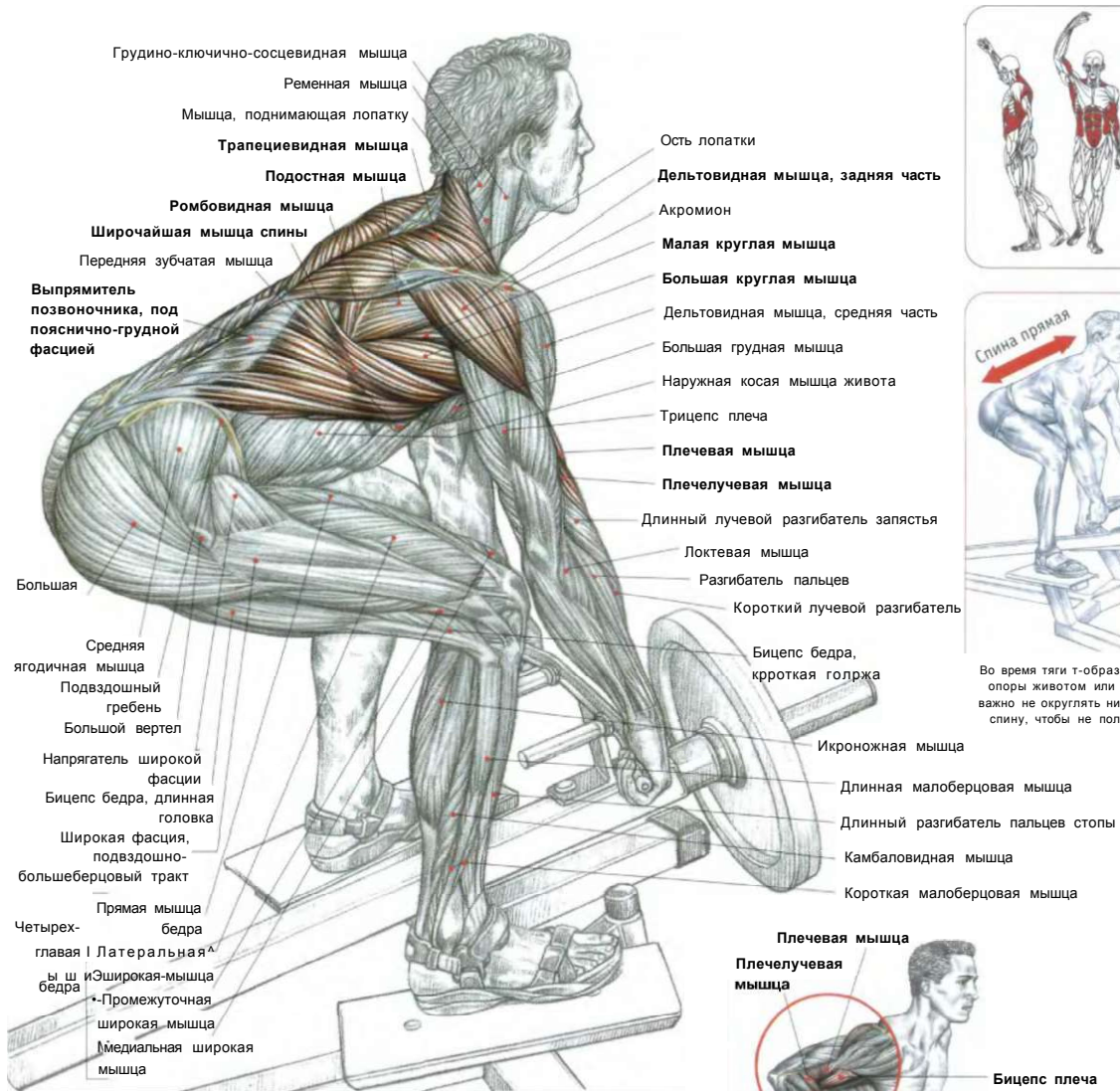
Это упражнение задействует широчайшие мышцы спины, большие круглые мышцы, задние части дельтовидных мышц, сгибатели руки (бицепсы, плечевые, плечелучевые) а при сведении лопаток друг с другом — ромбовидные и трапециевидные мышцы.

Дополнительно в движение вовлекаются разгибатели позвоночника в изометрическом напряжении.

Акцентировать нагрузку на различные области спины можно, изменяя ширину хвата, а также степень наклона тора.

**Внимание:** во избежание травм при выполнении упражнения никогда не сутультесь.

## ТЯГИ Т-ОБРАЗНОГО ГРИФА (ГРЕБЛЯ)



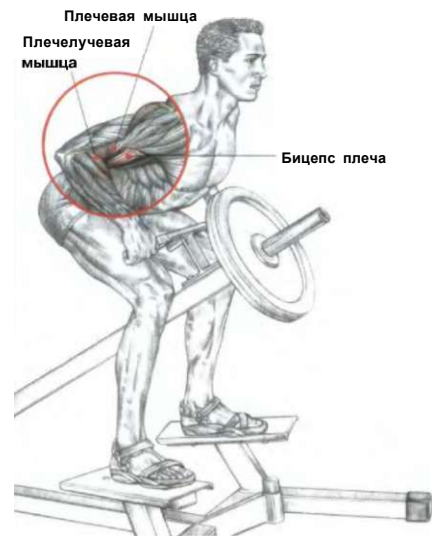Стоя на платформе, внутри которой расположен т-образный гриф. Взять его хватом сверху. Ноги слегка согнуты в коленях. Спина прямая. Туловище наклонить вперед под углом примерно в 45°:

- сделать вдох и потянуть гриф, пока он не коснется груди;
- по окончании движения сделать выдох.

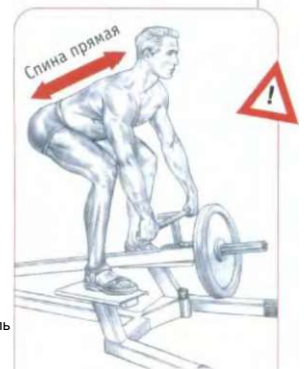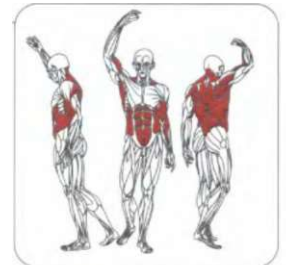Это упражнение концентрирует нагрузку на мышцах спины, не требуя значительных усилий для сохранения правильного положения тела. Оно задействует широчайшие мышцы спины, большие круглые мышцы, задние части дельтовидных мышц, подостную мышцу, а также в момент сведения лопаток друг с другом — ромбовидные мышцы, трапециевидную мышцу (главным образом ее среднюю часть) и сгибатели предплечий.

Наклонное положение туловища вовлекает в работу изометрическим напряжением мышцы живота и поясницы.

При приведении кистей в положение супинации нагрузка переносится частично на бицепс плеча, а в конце тяги — на верхнюю часть трапециевидной мышцы. Некоторые тренажеры оснащены параллельными рукоятками, что позволяет качественно удерживать гриф промежуточным хватом, не перегружая плечелучевые мышцы.



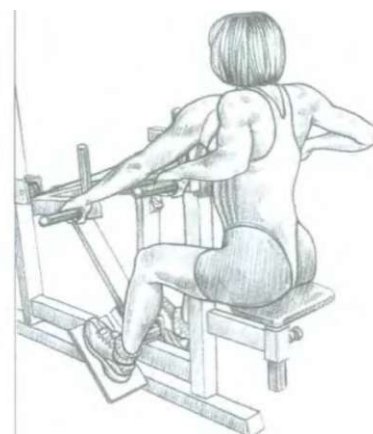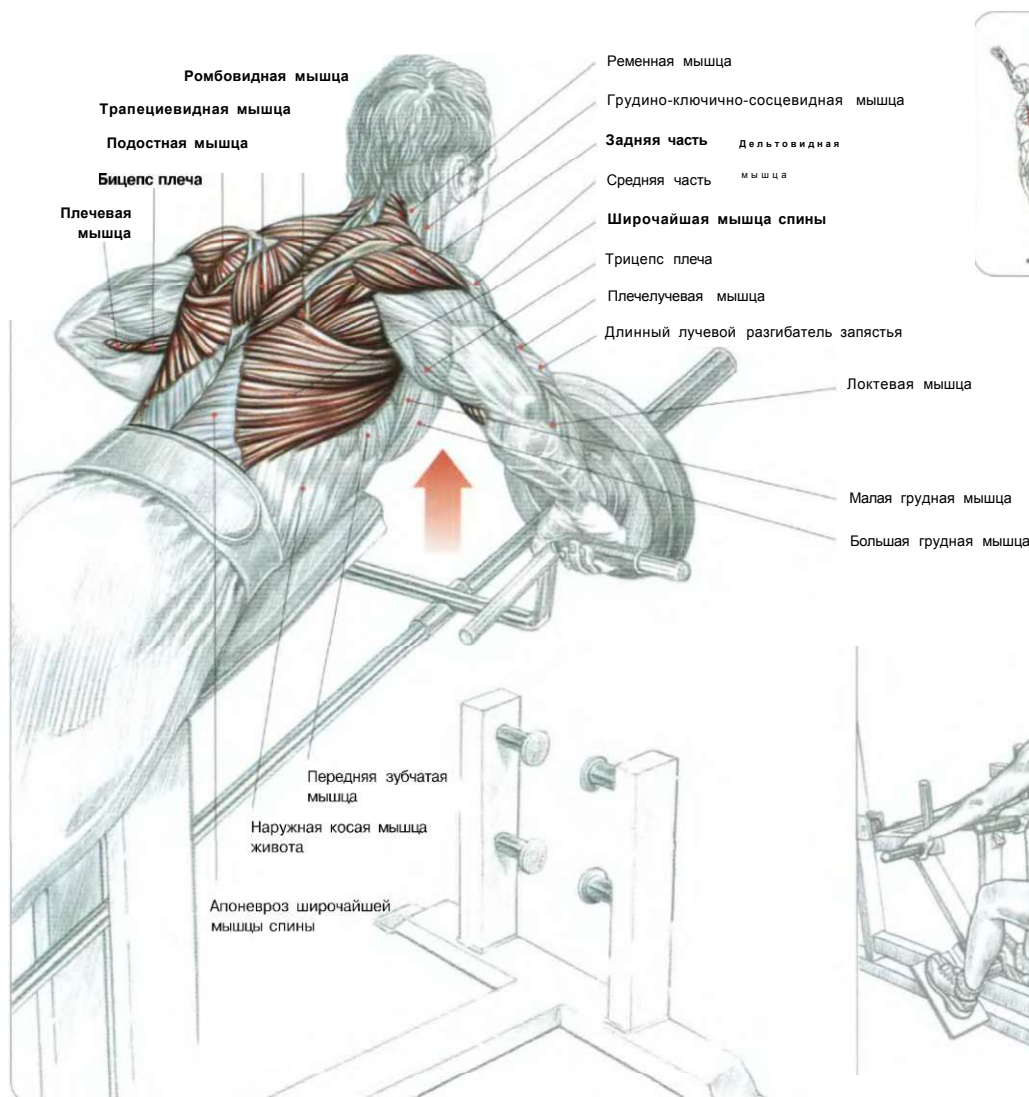
Во время тяги т-образного грифа также задействуются мышцы — сгибатели предплечий.



Во время тяги т-образного грифа без опоры животом или грудью очень важно не округлять ни в коем случае спину, чтобы не получить травму.

## ТЯГИ Т-ОБРАЗНОГО ГРИФА (ГРЕБЛЯ) С УПОРОМ

11



**ВАРИАНТ** использования специального тренажера, который позволяет воспроизводить движения с т-образным грифом.

- сделать вдох, взяв гриф хватом сверху, подтянуть его к себе, пока он не коснется груди;
- по окончании движения сделать выдох.

Это упражнение позволяет сделать основной акцент на мышцах спины и требует намного меньше усилий для сохранения правильного положения тела.

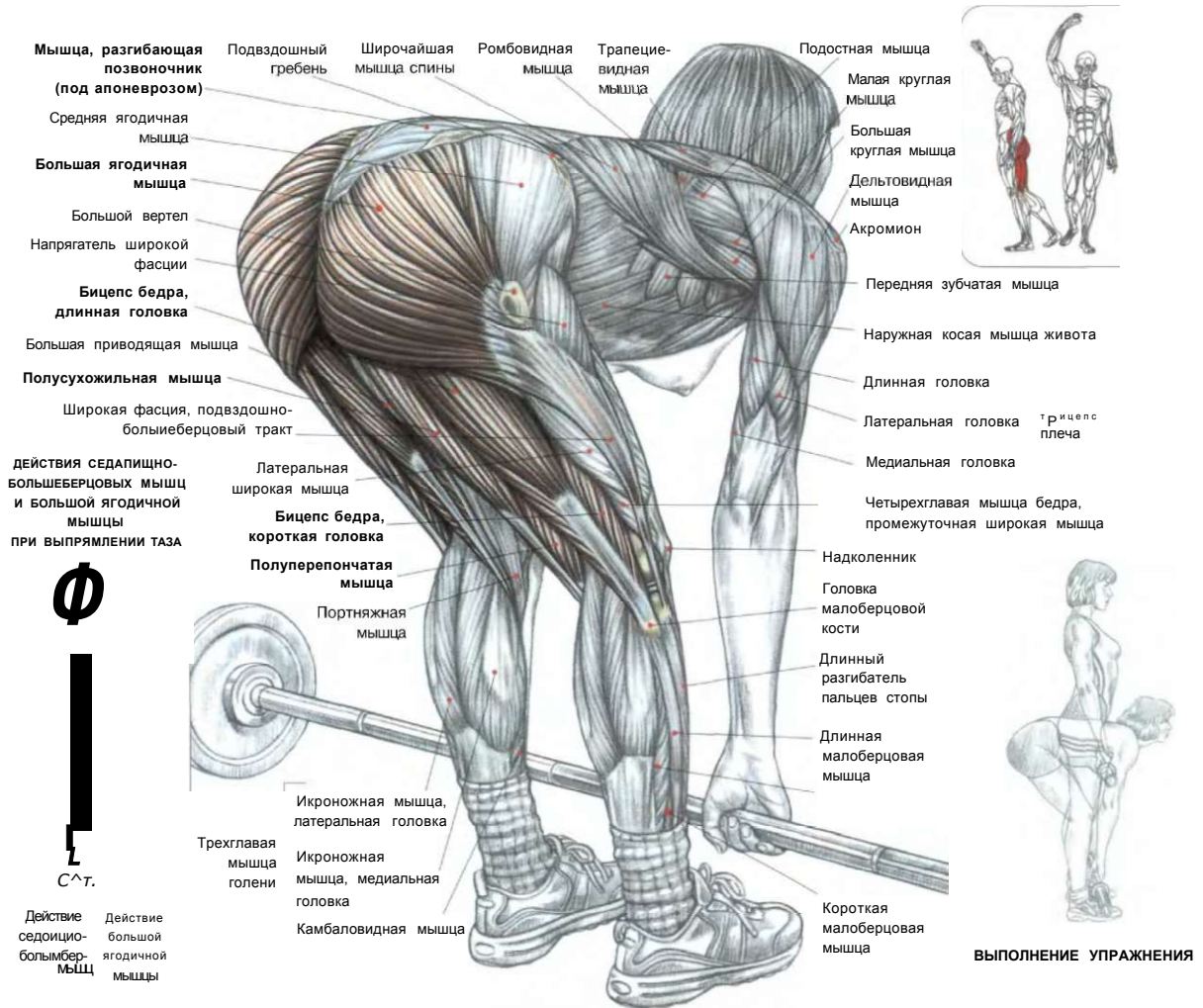
За счет специальной опоры для живота торс удерживается в правильном и безопасном положении и освобождает от работы мышцы спины и хребтовые мышцы.

Оно задействует главным образом широчайшие мышцы спины, большую круглую мышцу, заднюю часть дельтовидной мышцы, сгибатели рук, а также трапециевидную и ромбовидную мышцы.

Но при использовании тяжелого веса грудная клетка сдавливается опорой, что затрудняет дыхание, усложняя выполнение упражнения.

**Примечание:** изменив положение ладоней, то есть поставив их кверху (хватом снизу), вы переносите нагрузку частично на бицепсы плеча и верхнюю часть трапециевидной мышцы.

# 12 «МЕРТВЫЕ» ТЯГИ СО ШТАНГОЙ, НОГИ ПРЯМЫЕ



Стоя лицом к грифу, лежащему на полу. Ступни слегка раздвинуть. Торс наклонить вперед. Гриф штанги держать хватом сверху расслабленными руками. Ноги держать по возможности прямыми. Поясницу прогнуть:

- сделать вдох и выпрямить туловище, сохраняя поясницу прогнутой;
  - сделать выдох по окончании движения;
  - вернувшись в исходное положение, не опускать гриф на пол, держа спину прямо.
- Не округлять спину во избежание получения травмы.

Это упражнение вовлекает в работу все мышцы, расположенные вдоль обеих сторон позвоночника.

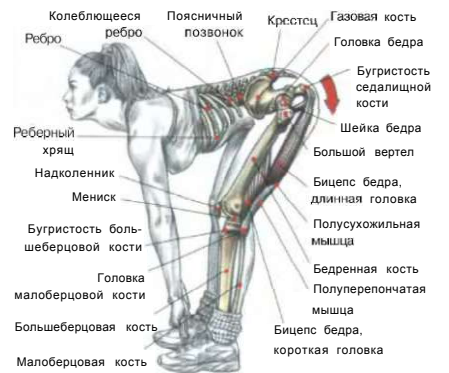При наклоне туловища таз перемещается назад, а при подъеме его (выпрямлении тела) таз перемещается вперед. Движения активно включают в работу большую ягодичную и седалищно-большеберцовую мышцу (за исключением короткой головки бицепса бедра).

Во время движений тела с прямыми ногами работают мышцы задней поверхности бедра.

**Для** увеличения амплитуды движения в нижней фазе выполняйте упражнение, стоя на возвышении.

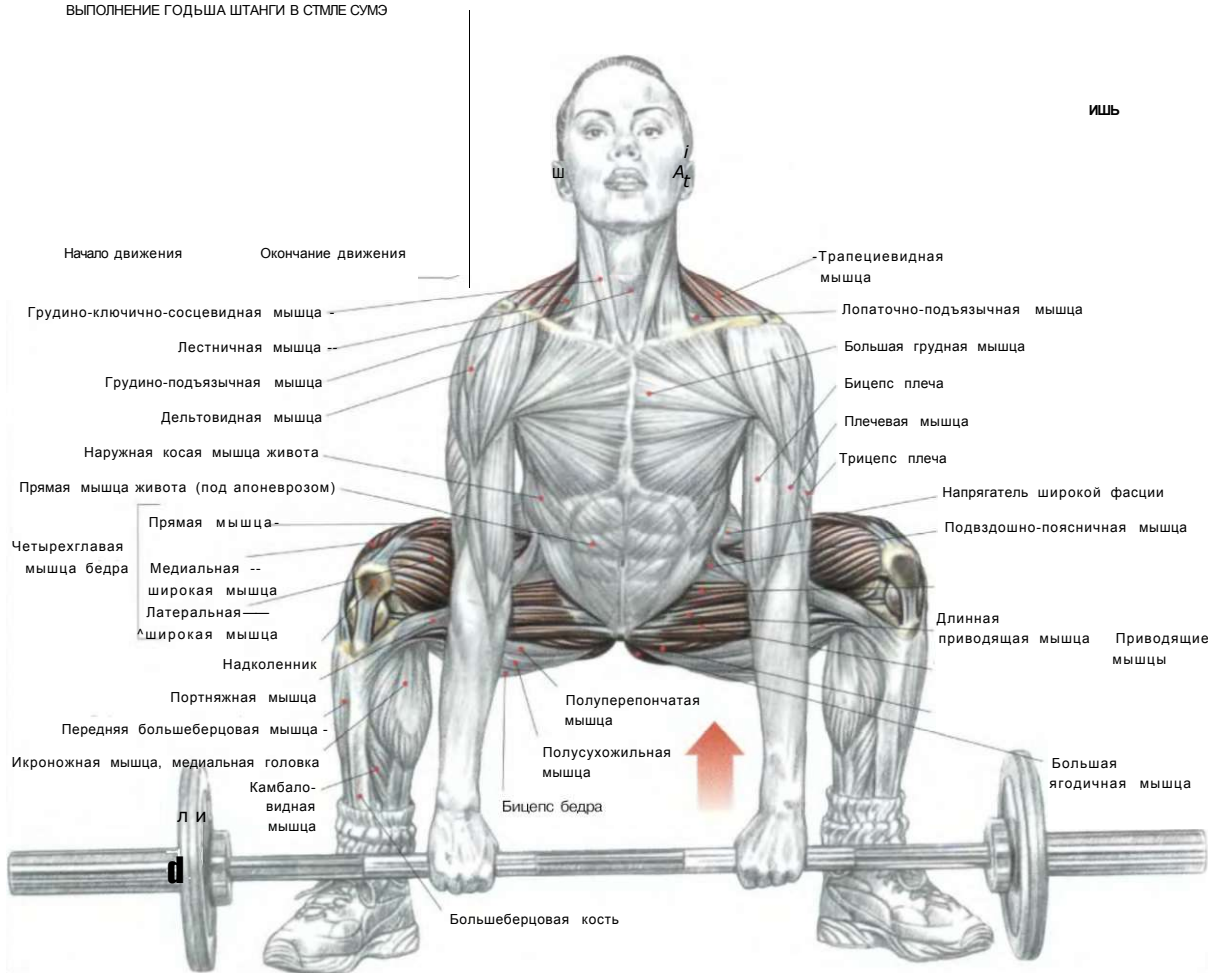
**Примечание:** подъем очень легкого веса может рассматриваться как упражнение для попеременного напряжения и расслабления седалищно-большеберцовых мышц. Чем тяжелее вес нагрузки, тем активнее большие ягодичные мышцы перенимают эстафету у седалищно-большеберцовых мышц при распрямлении таза.

## ДЕЙСТВИЕ СЕДАЛИЩНО-БОЛЬШЕБЕРЦОВЫХ МЫШЦ

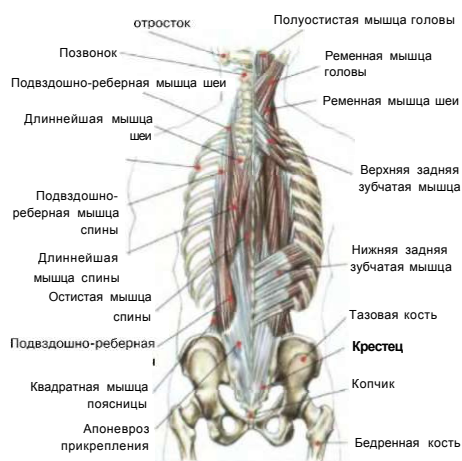

## «МЕРТВЫЕ» ТЯГИ В СТИЛЕ СУМО

ВЫПОЛНЕНИЕ ГОДЬША ШТАНГИ В СТИЛЕ СУМЭ



ГЛУБОКИЕ МЫШЦЫ СПИНЫ, ЗАДЕЙСТВОВАННЫЕ ПРИ ПОДЪЕМЕ ШТАНГИ С ПОЛА В СТИЛЕ СУМО



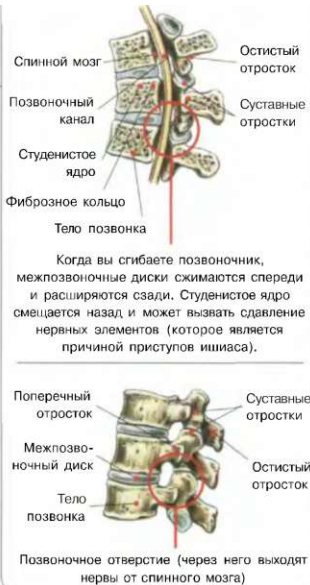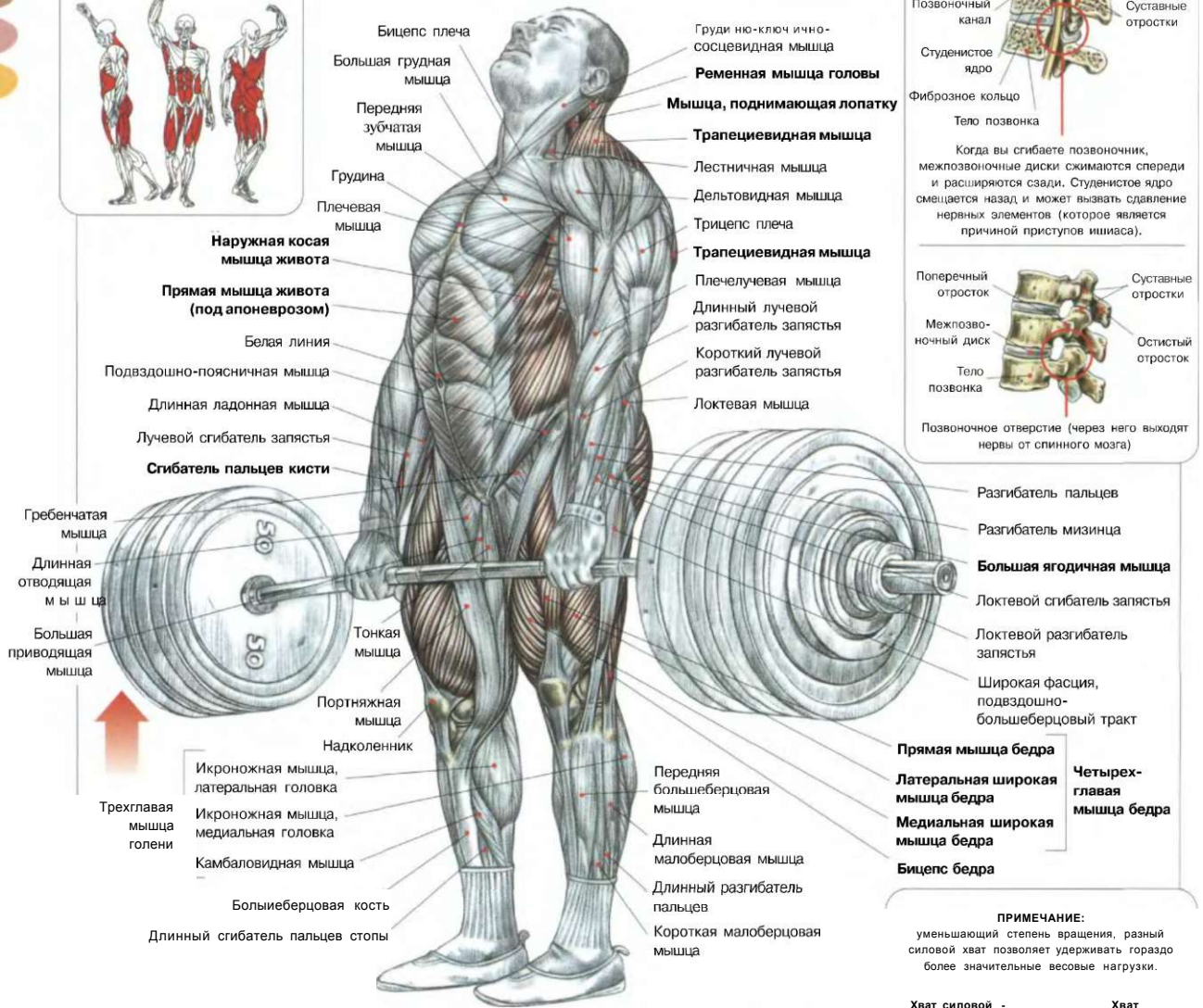
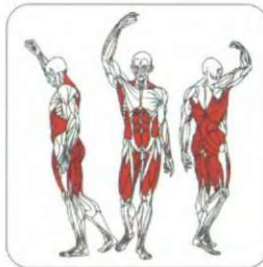
- Стоя лицом к грифу. Ноги поставить значительно шире плеч. Носки врозь:
- согнуть ноги в коленях и присесть так, чтобы бедра оказались в горизонтальном положении к полу;
  - взять гриф штанги прямыми руками чуть шире плеч разным хватом (одна ладонь в положении пронации, другая - в положении супинации), не позволяющим грифу проворачиваться, что дает возможность удерживать очень большие весовые нагрузки;
  - сделать вдох, задержать дыхание и, напрягая мышцы живота и выгнув слегка спину, выпрямляя ноги и туловище, встать со штангой;
  - в конце движения отвести плечи назад;
  - по окончании движения сделать выдох.

В отличие от обычного классического подъема штанги от пола, в этом упражнении более интенсивно работают четырехглавая мышца бедра и приводящая мышца бедра и в меньшей степени - мышца спины, которая в начале упражнения недостаточно прогибается.

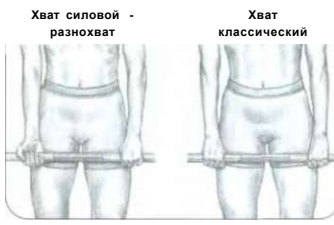**Примечание:** в самом начале движения очень важно вести штангу вдоль большеберцовых мышц. Многократные повторения (максимум десять раз) с легким весом в этом упражнении превосходно укрепляют поясничный отдел, разрабатывая не только мышцы бедер, но и ягодичные мышцы.

Тем не менее во избежание травмы бедренного сустава, приводящих мышц бедра, а также активно задействованной зоны крестцово-поясничного сочленения позвоночника это упражнение следует выполнять чрезвычайно осторожно. Подъем штанги в стиле сумо представляет собой одно из трех движений в соревнованиях по силовому троеборью.

СТАНОВЫЕ ТЯГИ СО ШТАНГОЙ



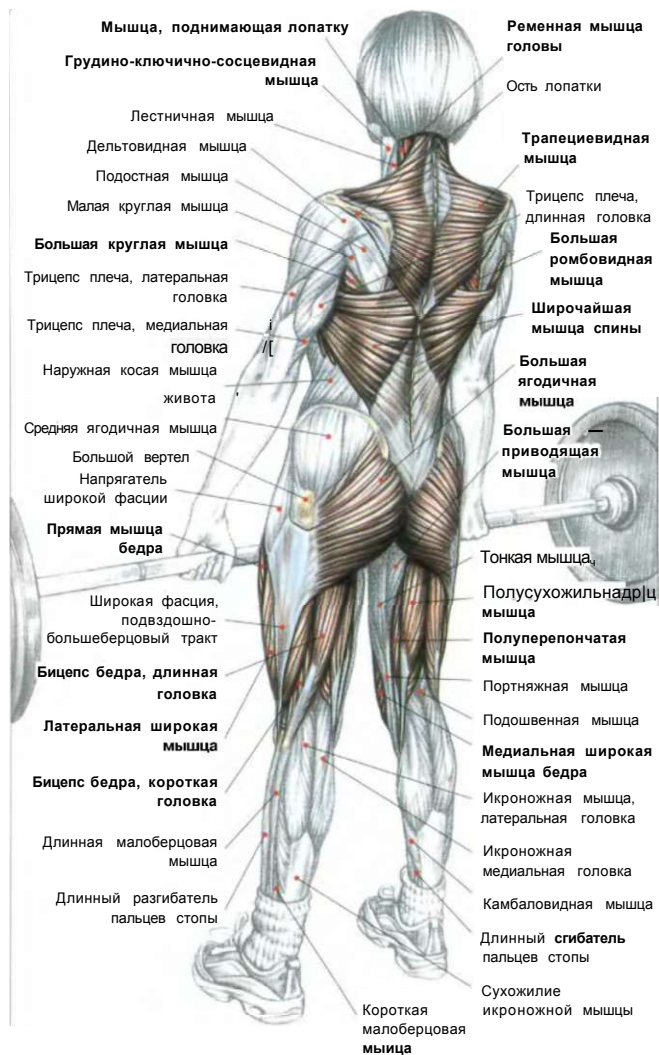**ПРИМЕЧАНИЕ:**  
уменьшающий степень вращения, разный силовой хват позволяет удерживать гораздо более значительные весовые нагрузки.



Стоя лицом к штанге, лежащей на полу. Ноги расставить, слегка согнуть в коленях. Спину прогнуть. Присесть, наклоняясь вперед, пока бедра не окажутся почти в горизонтальном положении. В зависимости от физических особенностей можно корректировать исходное положение. При коротких бедрах и руках бедра займут горизонтальное положение, а при длинных бедрах и руках бедра окажутся немного выше уровня коленного сустава. Взять гриф штанги хватом сверху чуть шире плеч (можно применить разнохват, при котором одна ладонь направлена вперед, а другая назад, тем самым предотвращая вращение грифа в руках при работе с более тяжелым весом). Контролируя напряжение поясницы и мышцы живота:

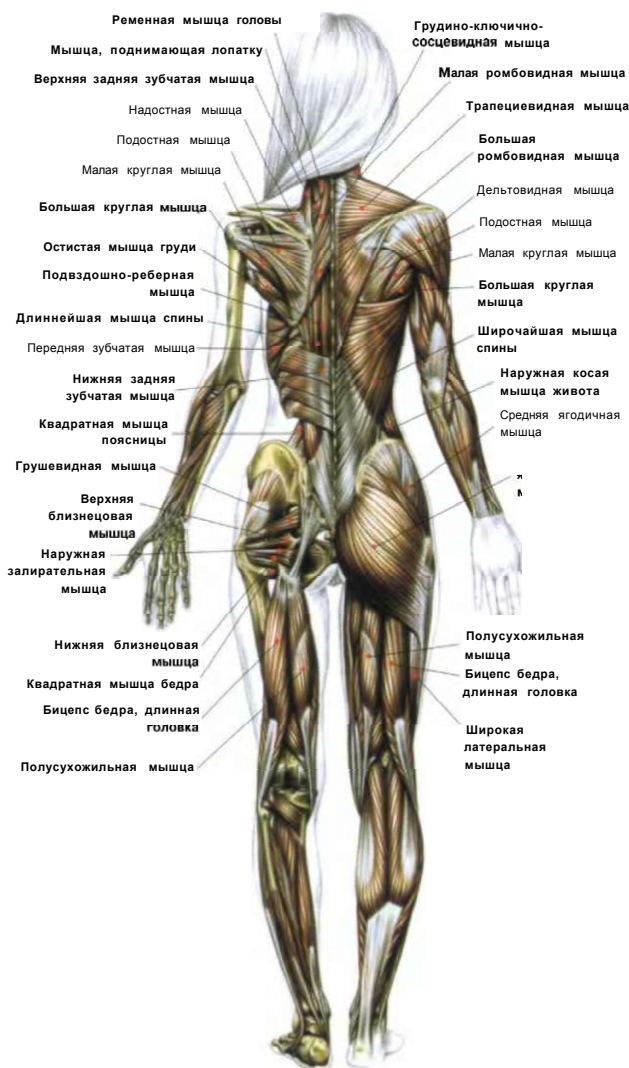
- сделать вдох, оторвать штангу от пола и поднять ее вдоль передней поверхности голени;
- когда гриф штанги достигнет колен, продолжать выпрямлять туловище до вертикального положения и полного распрямления ног;
- по окончании движения сделать выдох.

Задержаться в вертикальном положении в течение двух секунд, после чего опустить штангу на пол, по-прежнему не расслабляя живот и поясницу, ни в коем случае не округлять спину. Это упражнение вовлекает в работу ягодичные и четырехглавые мышцы бедра, при этом разрабатывая позвоночно-крестцовые и трапециевидные мышцы.



а) Ss  
**ВЫПОЛНЕНИЕ УПРАЖНЕНИЯ**

Во избежание травмы очень важно не горбить спину при выполнении упражнения.



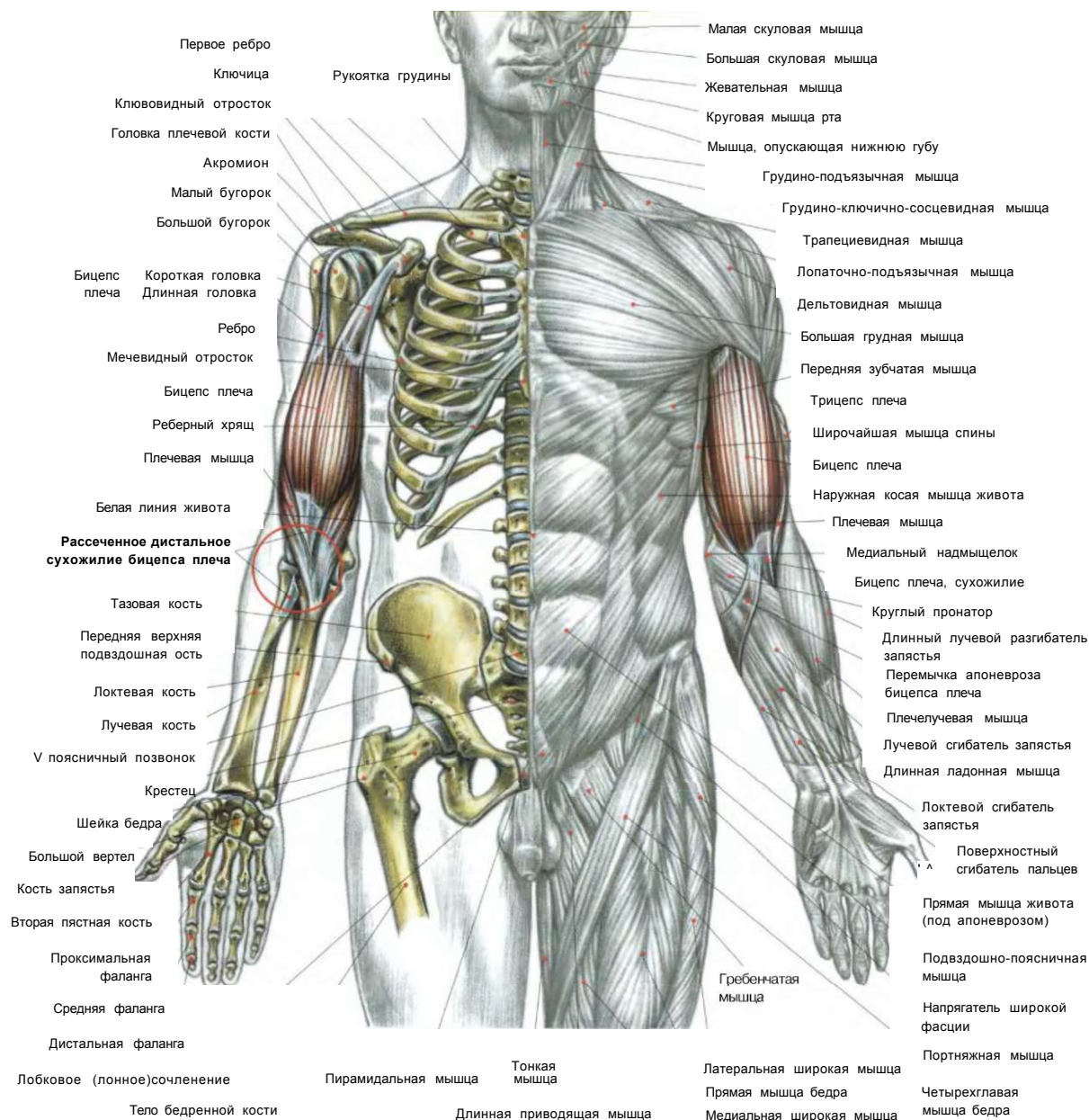
МЫШЦЫ, ЗАДЕЙСТВОВАННЫЕ ВО ВРЕМЯ ПОДЪЕМА ШТАНГИ С ПОЛА

В любых движениях с использованием тяжелого веса, необходимо соблюдать обязательный «блок»:

1. Грудь необходимо выпятить для возможности глубокого вдоха и максимального наполнения легких воздухом и затем задержать дыхание. Это положение жесткой грудной клетки не позволит вам сутулить верхнюю часть туловища.
2. Мышцы живота держать в напряжении, контролируя внутрибрюшное давление, не давая возможности опуститься туловищу вперед.
3. Поясницу прогнуть, держа мышцы позвоночника в напряжении, чтобы в заключительной фазе движения спина не сгорбилась и не произошло защемления в нижнем отделе позвоночника. Эти три одновременно выполняемых действия называются «блок», который предупреждает округление спины, что может стать причиной смещения межпозвоночных дисков при работе с тяжелым весом.



## РАЗРЫВЫ СУХОЖИЛИЯ БИЦЕПСА ПЛЕЧА



Разрыв длинной головки бицепса не представляет собой серьезную травму и широко распространен в спорте.

Как правило, происходит разрыв мышцы, уже затронутой тендинитом вследствие резкого движения рукой, например при метании копья. Эта травма присуща бейсболу, теннису, всем видам метания, а также тяжелой атлетике при выполнении рывка. Нагрузка мгновенно переносится на длинную головку бицепса, которая чаще всего разрывается в том месте, где ее сухожилие переходит в межбугорковую борозду плечевой кости.

Некоторые упражнения для наращивания мышц, в частности подъем штанги от пола тяжелого веса, сами по себе вызывают другую травму, характерную для бицепса.

Обычная практика при тягах штанги от пола — это использование разнохват для предотвращения вращения штанги в руках и поднятия довольно тяжелого веса, которое заключается в особенности хвата, когда одна ладонь находится в положении пронации, а другая — в положении супинации. Подобная техника хвата, сама по себе не представляющая опасности, тем не менее может вызывать разрыв или отрыв нижнего сухожилия бицепса (там, где мышца крепится к плечевой кости), что, к счастью, случается очень редко. Во время позитивной фазы тяги штанги с пола напряжение переносится главным образом на мышцы ног, ягодиц, спины и брюшного пресса, а руки в это время остаются практически расслабленными, но натянутыми, словно тросы подъемного крана.



К сожалению, когда кисть находится в положении супинации, бицепс, соответственно, напрягается и в этой ситуации создается чрезмерное напряжение (ведь бицепс представляет собой самую мощную мышцу-супинатор), которое в совокупности с экстремальным весом способно стать причиной разрыва или полного отрыва сухожилия от лучевой кости.

При тягах штанги с пола тяжелым весом дистальное сухожилие бицепса травмируется только в тех случаях, когда рука расположена вдоль туловища: в верхней части мышцы напряжение распределяется между сухожилиями его короткой и длинной головок, а внизу вся нагрузка падает только на место прикрепления сухожилия.

По сравнению с другими разрывами сухожилия, например с разрывом большой грудной мышцы или приводящих мышц бедер, когда боль становится невыносимой и полностью выводит спортсмена из строя, разрыв сухожилия бицепса вызывает относительно умеренную боль.

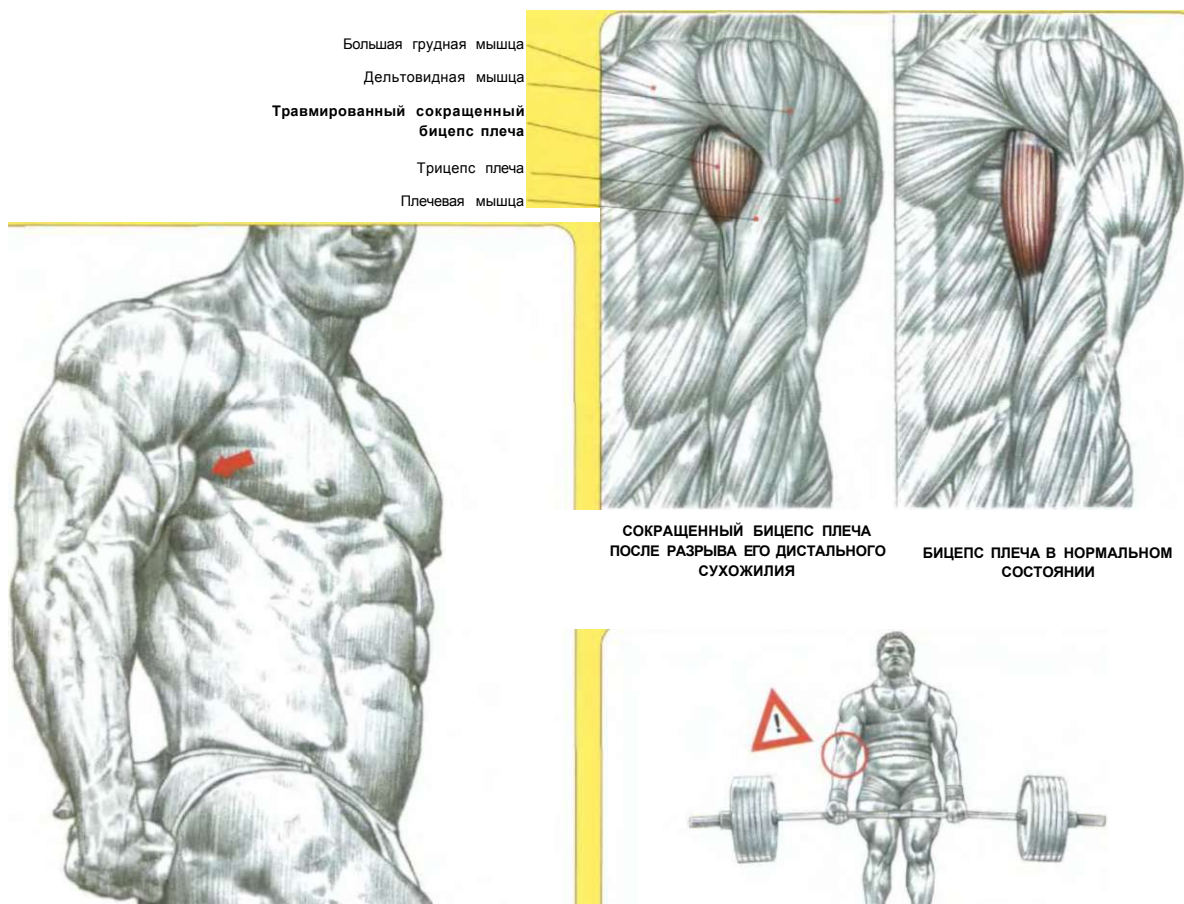
На соревнованиях по тяжелой атлетике можно видеть, как спортсмены продолжали брать штангу с пола на грудь, несмотря на произошедший во время выполнения упражнения разрыв сухожилия одного из бицепсов.

При получении травмы диагноз становится очевидным. На передней стороне руки появляется припухлость, вызванная внутренним кровотечением. Однако больше всего поражает сокращение бицепса, которое сразу образует шар сверху руки, около большой грудной и дельтовидной мышц, и обнажает внизу плечевую мышцу.

Несмотря на мышечный разрыв, рука может продолжать сгибаться, хотя и не полностью, благодаря плечевой мышце, плечелучевой мышце, длинному и короткому лучевым разгибателям запястья, а также круглому пронатору. Это означает, что хват в положении супинации является весьма проблематичным, поскольку окончание движения обеспечивается лишь одной мышцей-супинатором.

Если непосредственно после получения травмы не прибегнуть к хирургическому вмешательству, чтобы вновь прикрепить сухожилие бицепса к лучевой кости, произойдет окончательная ретракция мышцы, сопровождаемая фиброзными изменениями. И хотя подвижность руки сохранится, она при сгибании и в положении супинации утратит силу навсегда.

Этой типичной для подъема с пола штанги тяжелого веса травмы порой можно избежать, регулярно разрабатывая бицепс, поставив перед собой цель — укрепить не мышцу, а сухожилие. Для этого необходимо несколько видоизменить упражнение сгибания рук со штангой с прямым грифом, добавив движение для придания штанге дополнительного ускорения, раскачивая туловище назад. Эта регулярно используемая практика переносит напряжение на дистальное сухожилие трицепса и в конце концов укрепляет его. Тем не менее, чтобы избежать травмы, выполняя подобные упражнения, нельзя сутулиться и округлять поясницу.



Большая грудная мышца  
Дельтовидная мышца  
Травмированный сокращенный бицепс плеча  
Трицепс плеча  
Плечевая мышца

СОКРАЩЕННЫЙ БИЦЕПС ПЛЕЧА ПОСЛЕ РАЗРЫВА ЕГО ДИСТАЛЬНОГО СУХОЖИЛИЯ

БИЦЕПС ПЛЕЧА В НОРМАЛЬНОМ СОСТОЯНИИ

#### ХАРАКТЕРНЫЙ ВИД НЕВЫЛЕЧЕННОГО РАЗОРВАННОГО ДИСТАЛЬНОГО СУХОЖИЛИЯ БИЦЕПСА

Если после отрыва дистального сухожилия бицепса не прибегнуть к немедленной хирургической операции, вновь прикрепив его к лучевой кости, то произойдет ретракция, сопровождаемая впоследствии атрофией мышцы.

ПРИ ПОДЪЕМЕ С ПОЛА ШТАНГИ С ЧРЕЗМЕРНО ТЯЖЕЛЫМ ВЕСОМ У ТОЙ РУКИ, КИСТЬ КОТОРОЙ НАХОДИТСЯ В ПОЛОЖЕНИИ СУПИНАЦИИ, ИНОГДА МОЖЕТ ПРОИЗОЙТИ РАЗРЫВ СУХОЖИЛИЯ БИЦЕПСА

## СПИНА



### ЛЮМБАГО

Люмбаго представляет собой наиболее распространенное болезненное поражение поясничного отдела.

Как правило, не имеющее тяжелых последствий люмбаго чаще всего возникает из-за спазмов малых околопозвоночных глубоких мышц спины, которые связывают отростки позвонков между собой.

Если во время поворота или плохо контролируемого растяжения позвоночника одна из этих мелких мышц чересчур растянулась или разорвалась, это немедленно вызовет сокращение соседних мышц, а также более поверхностных мышц, выпрямляющих позвоночник. В области спины возникает резкая боль. Однако подобные спазмы тем не менее ограничивают движения, которые могут привести к разрыву глубокой мышцы позвоночника или усугубить уже имеющийся. Этот локальный спазм мышц спины продолжается некоторое время и чаще всего исчезает вместе с заживлением пораженной мышцы. Однако случается порой, что люмбаго никак не проходит. Даже после заживления мышцы локальные спазмы спины могут продолжаться в течение нескольких недель, а у некоторых - даже в течение многих лет.

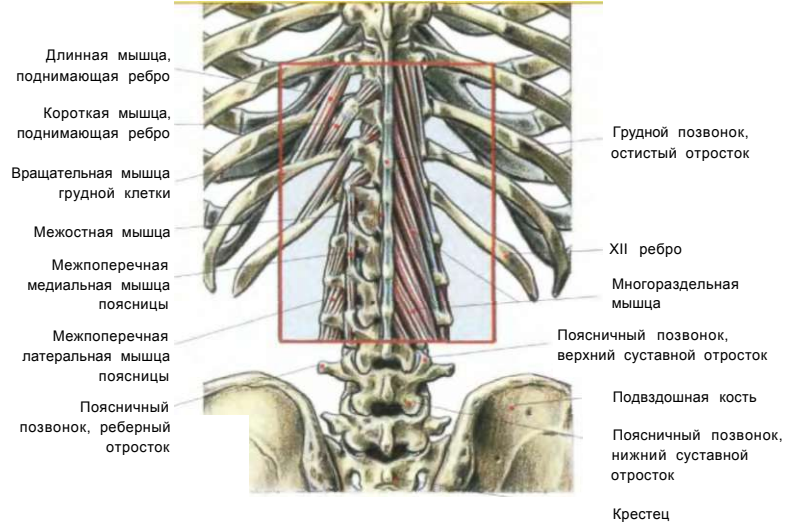


СХЕМА МЕЛКИХ ГЛУБОКИХ МЫШЦ СПИНЫ

**Примечание:** хотя само по себе люмбаго не имеет тяжелых последствий, все же представляет собой болезненный спазм мышц спины и может сопровождаться гораздо более тяжелой патологией позвоночника, например смещением межпозвоночных дисков или разрывами мышц и позвоночных связок, а также трещинами.

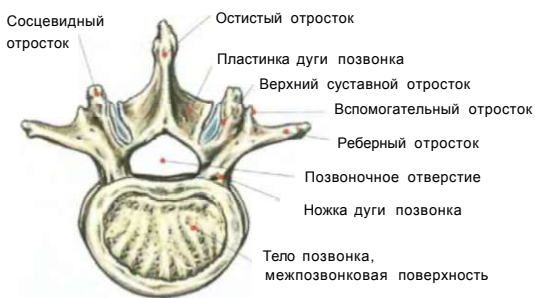

### СЛЕДУЕТ ЛИ ВЫГИБАТЬ СПИНУ?

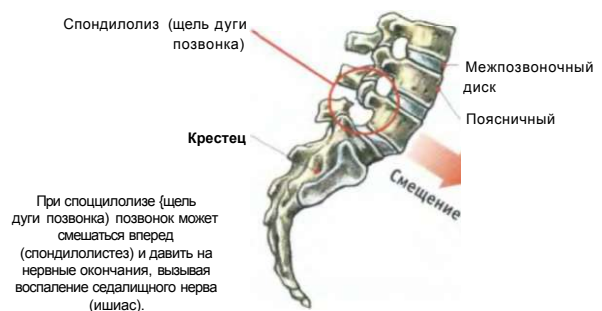
Для лиц, не страдающих патологией позвоночника, округлость спины во время выполнения упражнений не влечет за собой никакой опасности. Однако при таких движениях, как вертикальная передняя протяжка и подъем туловища с пола, когда позвоночник имеет тенденцию округляться, прогиб спины может предотвратить возникновение травм.

Однако для некоторых округлость спины во время выполнения упражнений может повлечь за собой очень серьезные последствия:

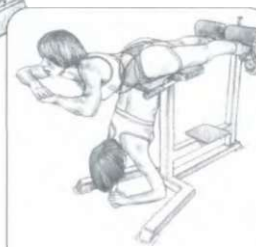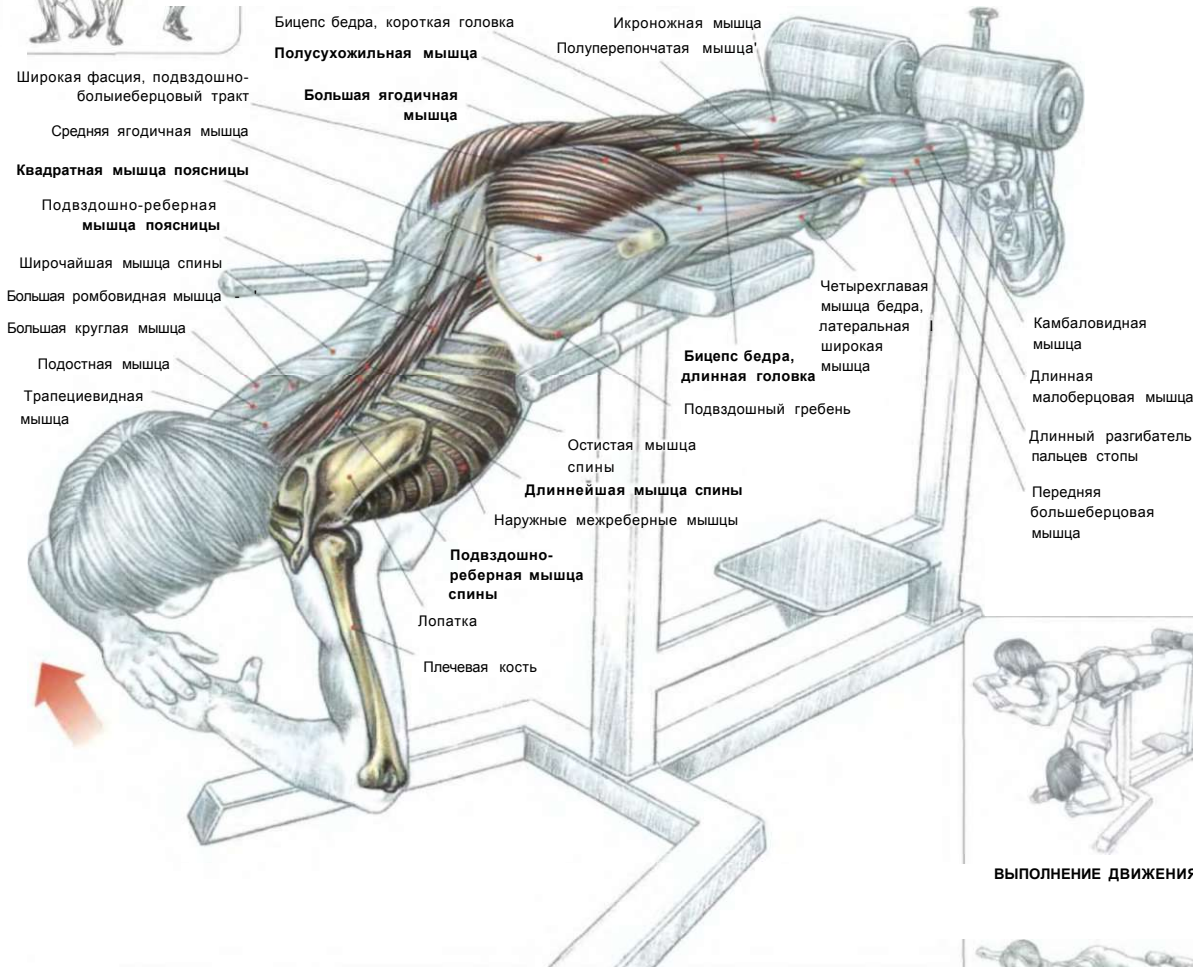
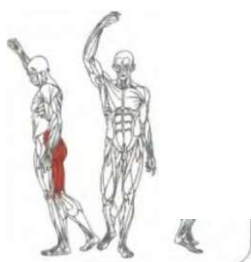
- у лиц, страдающих врожденным спондилолизом (дефект дужки позвоночника в виде щели), растяжение поясничного отдела позвоночника может вызывать смещение позвонка вперед (спондилолистез), что способно привести к пережиманию нервных структур (а впоследствии и к воспалению седалищного нерва, ишиасу);
- у лиц, страдающих вымыванием из организма минеральных солей (остеопороз), связанным с возрастом, растяжение поясничного отдела позвоночника из-за наличия щели в дужке позвонка влечет за собой спондилолиз. Травмированный позвонок может так сместиться, что сильно сдавит нервные окончания, вызвав воспаление седалищного нерва (ишиас).



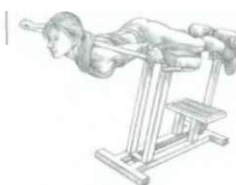поясничный позвонок, вид СВЕРХУ



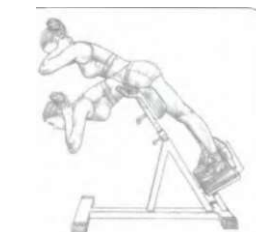## ПОЯСНИЧНЫЕ ПРОГИБАНИЯ



ВЫПОЛНЕНИЕ ДВИЖЕНИЯ



ВАРИАНТ С ГРИФОМ НА ПЛЕЧАХ



ПОЯСНИЧНЫЙ ПРОГИБ НА НАКЛОННОЙ СКАМЬЕ

Расположиться на специальной скамье. Лодыжки закрепить. Лобок находится за пределами скамьи. Место сгиба тела находится на уровне тазобедренного сустава. Туловище расслаблено и опущено вертикально вниз:

- сделать вдох и на задержке дыхания поднять туловище вверх, прогибая поясничный отдел, пока он не окажется в горизонтальном положении. Затем плавно вернуться в исходное положение;
- по окончании движения сделать выдох.

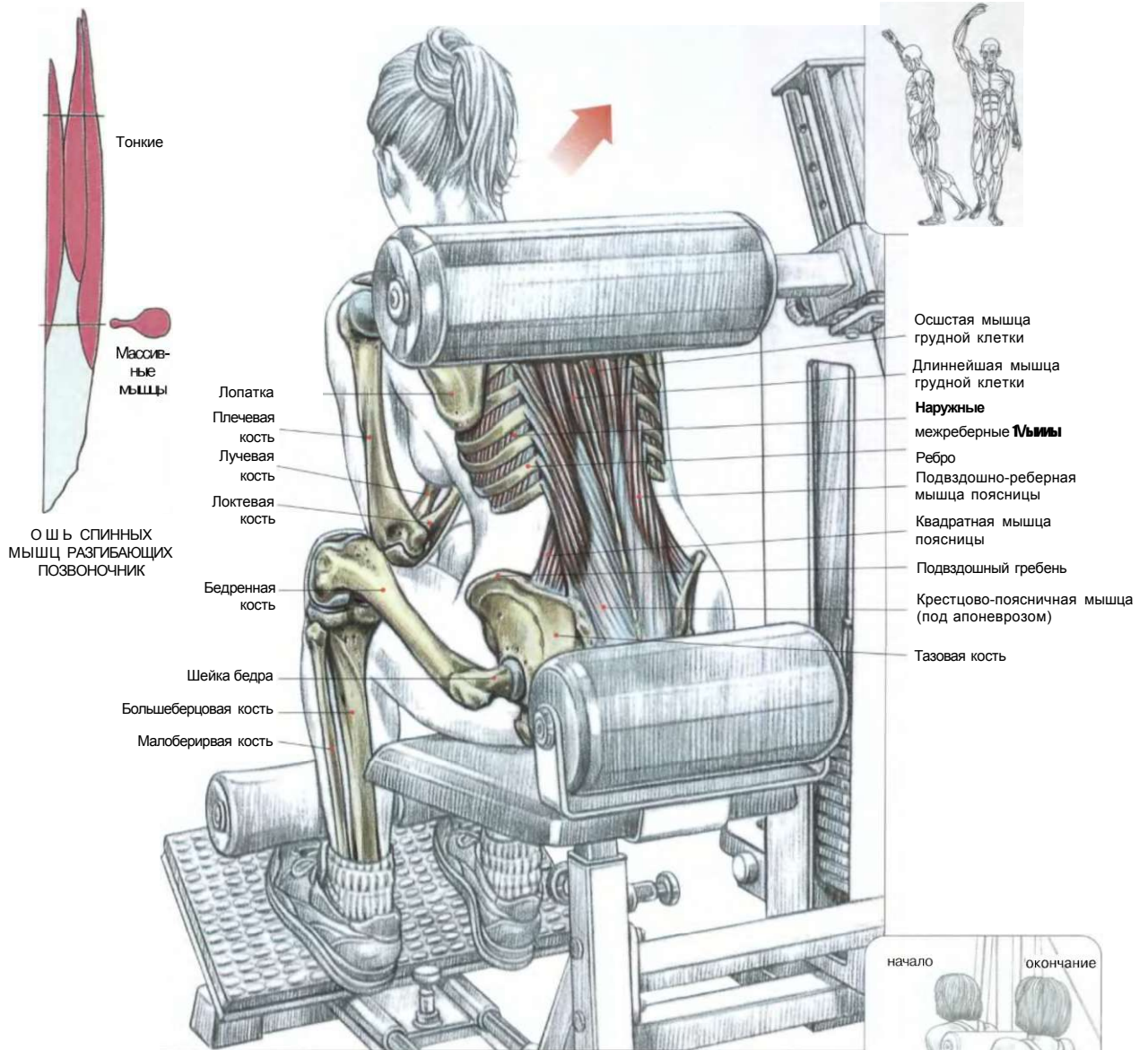
Эта упражнение развивает главным образом мышцы, разгибающие позвоночник (подвздошно-реберные, длиннейшие и остистые мышцы спины, ременную и полуостистую мышцы головы), квадратную мышцу поясницы и в меньшей степени большие ягодичные мышцы и седалищно-большеберцовые мышцы, за исключением короткой головки бицепса бедра. Более того, полное сгибание туловища превосходно способствует приданию гибкости крестцово-поясничным мышцам.

При смещении линии сгиба вперед нагрузка локализуется исключительно на крестцово-поясничных мышцах, но не слишком интенсивно из-за ограниченной амплитуды движения и большой мощности рычага. Для лучшей концентрации нагрузки можно в верхней фазе движения удерживать туловище в горизонтальном положении в течение нескольких секунд. Существует другая скамья со специальным наклонным положением, которая позволяет более комфортно делать это движение. Но на ней необходимо осторожно использовать верхнюю фазу движения.

**Варианты:**

- прогибая туловище, положив гриф на плечи, вы делаете малоподвижной верхнюю часть спины, локализуя тем самым нагрузку на нижние мышцы спины, выпрямляющие позвоночник;
- для большего усиления нагрузки можно выполнять упражнение с диском от штанги небольшого веса, который следует держать за головой, но лучше прижать к груди.

# 16 РАЗГИБАНИЯ ТУЛОВИЩА НА ТРЕНАЖЕРЕ



Скоя на тренажере. Туловище наклонить вперед. Валик тренажера поместить на уровне лопаток:

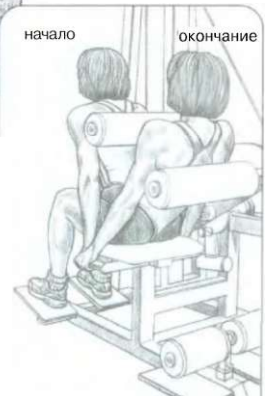- сделать вдох и максимально выпрямить туловище, затем медленно вернуться в исходное положение;
- по окончании движения сделать выдох.

Это упражнение разрабатывает мышцы, выпрямляющие позвоночник, локализуя нагрузку в нижней части спины, прежде всего - на крестцово-поясничной группе остистых мышц.

Это упражнение превосходно подходит начинающим и выполняется по 10—20 раз, что позволяет развить силу мышц, необходимую для выполнения более сложных упражнений.

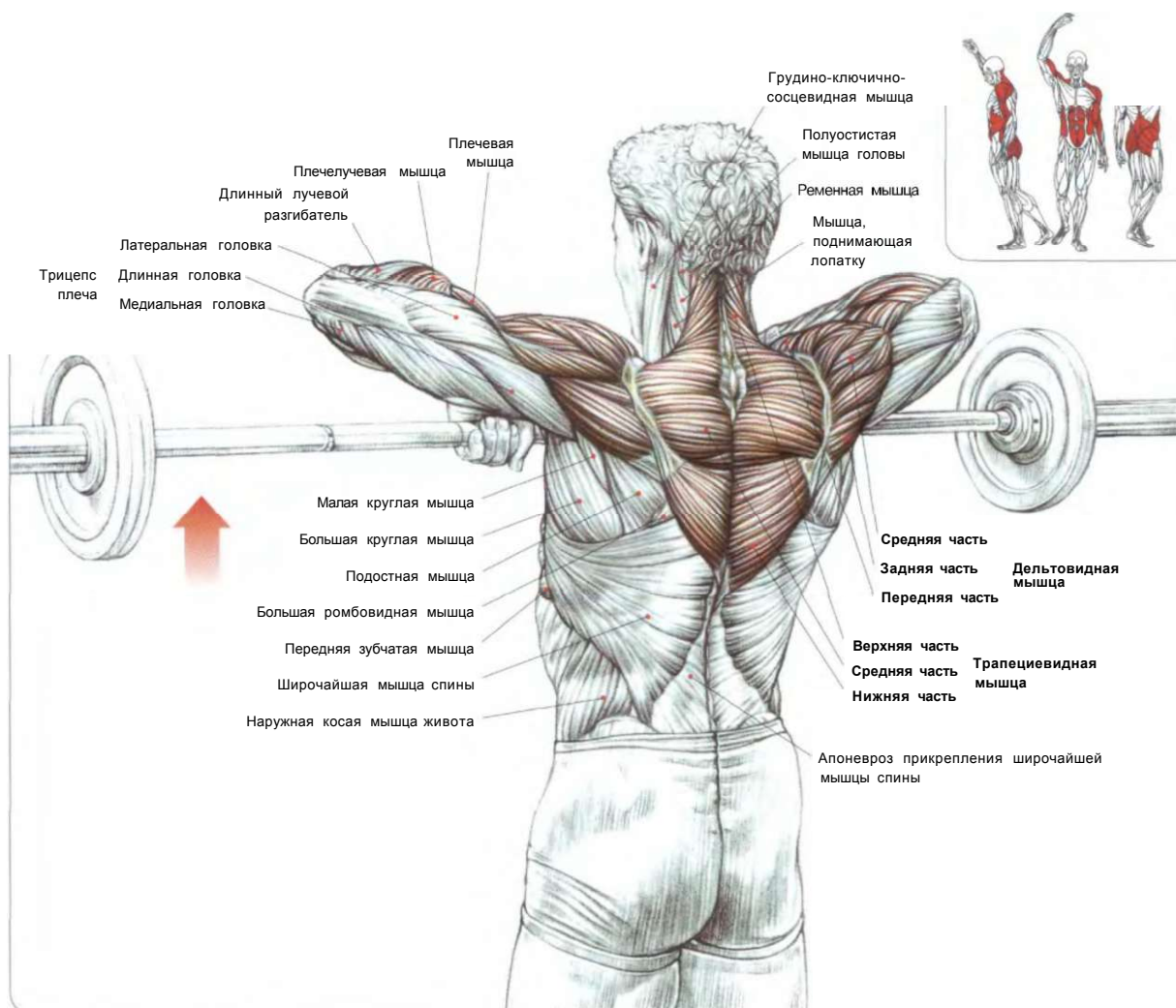
Это упражнение можно усложнить, добавив вес и уменьшив число повторений. На тренажере можно удобно регулировать амплитуду движения и нагрузку, причем во время одного и того же подхода.

Пример: выполнить два подхода с пятнадцатью повторениями с умеренной нагрузкой и полной амплитудой движения, после чего следуют два подхода с семью повторениями с более тяжелой нагрузкой и короткой амплитудой.



ВЫПОЛНЕНИЕ УПРАЖНЕНИЯ

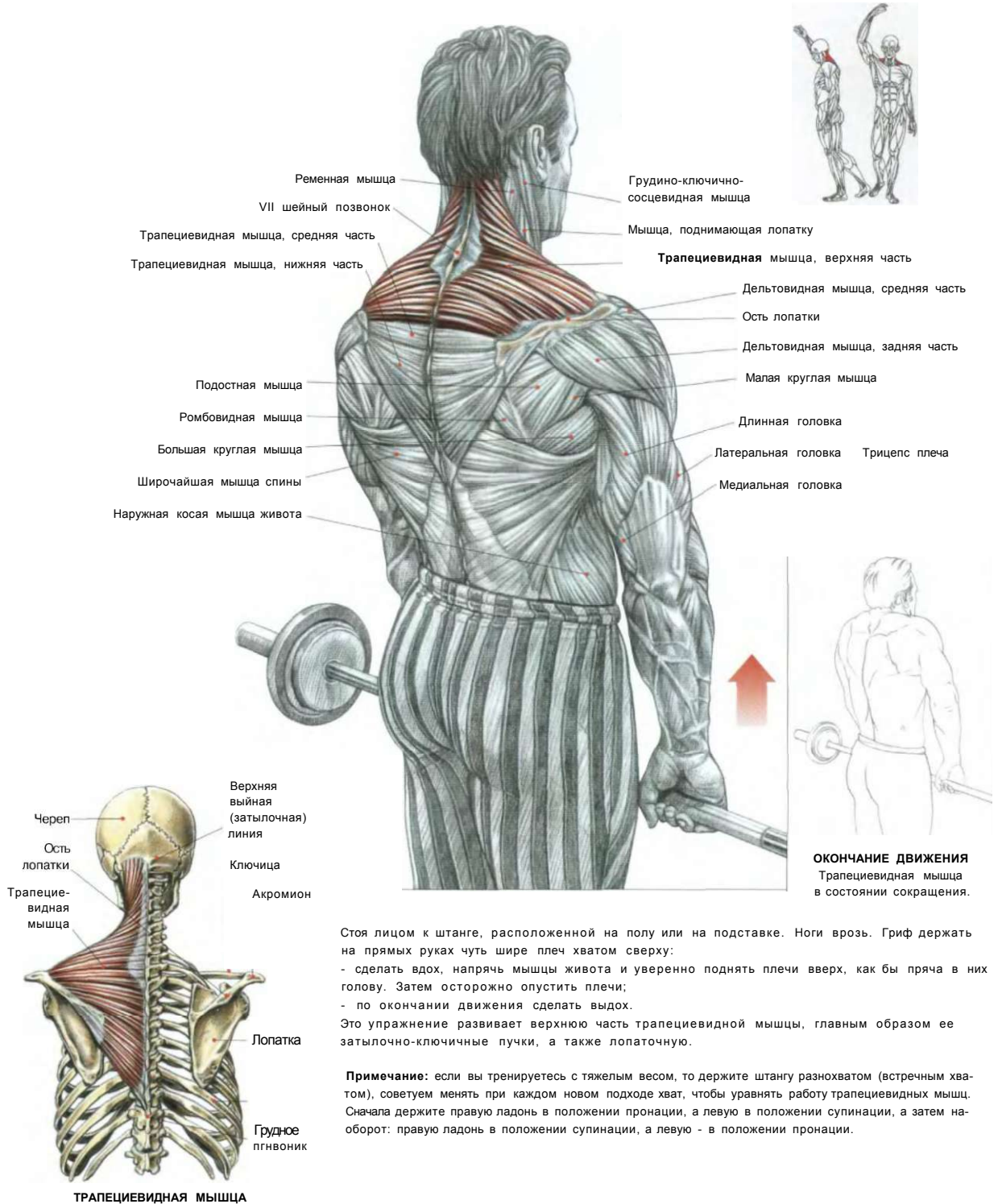
## ВЕРТИКАЛЬНЫЕ ТЯГИ



Стоя. Ноги врозь. Спина прямая. Гриф штанги расположен внизу, у бедер, на ширине ладони хватом сверху:  
 - сделать вдох и протянуть штангу вверх вдоль тела, поднимая локти как можно выше, пока гриф не достигнет подбородка. Затем медленно вернуться в исходное положение, выпрямляя руки, не делая при этом резких движений;  
 - по окончании движения сделать выдох.  
 Это упражнение разрабатывает трапециевидные мышцы, главным образом их верхнюю часть, а также дельтовидные мышцы, мышцы, поднимающие лопатку, бицепсы плеча, плечевые мышцы, мышцы предплечий, живота, ягодиц и крестцово-поясничные мышцы.  
 Следует отметить, что, чем шире хват, тем больше вовлекаются в работу дельтовидные мышцы, а трапециевидные мышцы — меньше.

ВЫПОЛНЕНИЕ УПРАЖНЕНИЯ

ШРАГИ СО ШТАНГОЙ



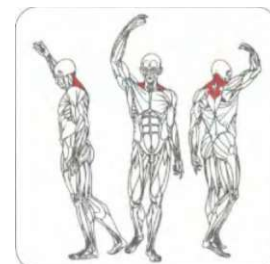
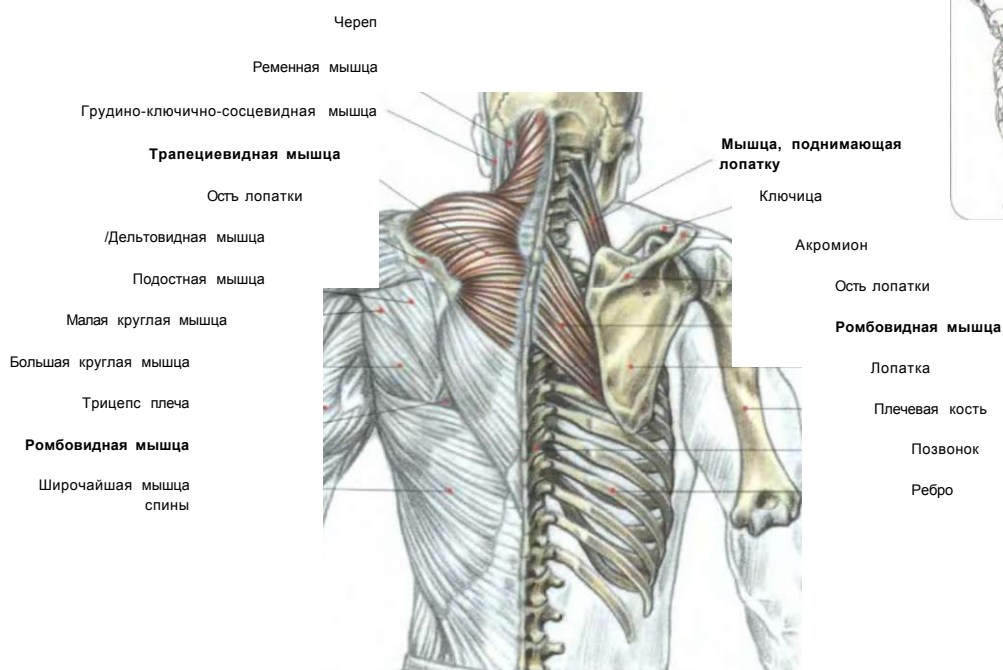
Стоя лицом к штанге, расположенной на полу или на подставке. Ноги врозь. Гриф держать на прямых руках чуть шире плеч хватом сверху:  
 - сделать вдох, напрячь мышцы живота и уверенно поднять плечи вверх, как бы пряча в них голову. Затем осторожно опустить плечи;  
 - по окончании движения сделать выдох.

Это упражнение развивает верхнюю часть трапециевидной мышцы, главным образом ее затылочно-ключичные пучки, а также лопаточную.

**Примечание:** если вы тренируетесь с тяжелым весом, то держите штангу разнохватом (встречным хватом), советуем менять при каждом новом подходе хват, чтобы уравнивать работу трапециевидных мышц. Сначала держите правую ладонь в положении пронации, а левую в положении супинации, а затем наоборот: правую ладонь в положении супинации, а левую - в положении пронации.

**ШРАГИ С ГАНТЕЛЯМИ**

**19**



**НАЧАЛО ДВИЖЕНИЯ**

Стоя. Ноги врозь. Голову слегка наклонить вперед. Гантели по бокам на опущенных руках:  
 - сделать вдох, приподнять плечи, потом плавно отвести их назад, осторожно опустив;  
 - по окончании движения сделать выдох.  
 Это упражнение предназначено для разработки верхних, или ключичных, частей трапециевидных мышц, мышц, поднимающих лопатку, средних частей трапециевидных мышц и ромбовидных мышц, если дополнить поднятие плеч смыканием лопаток.

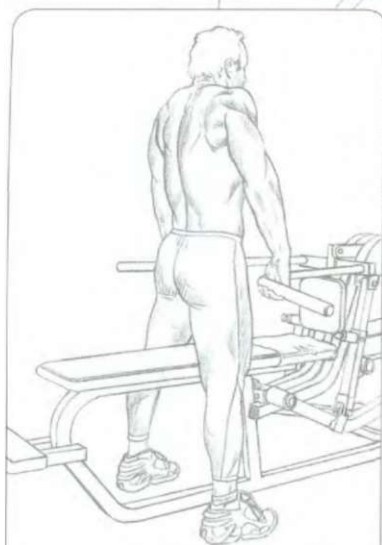
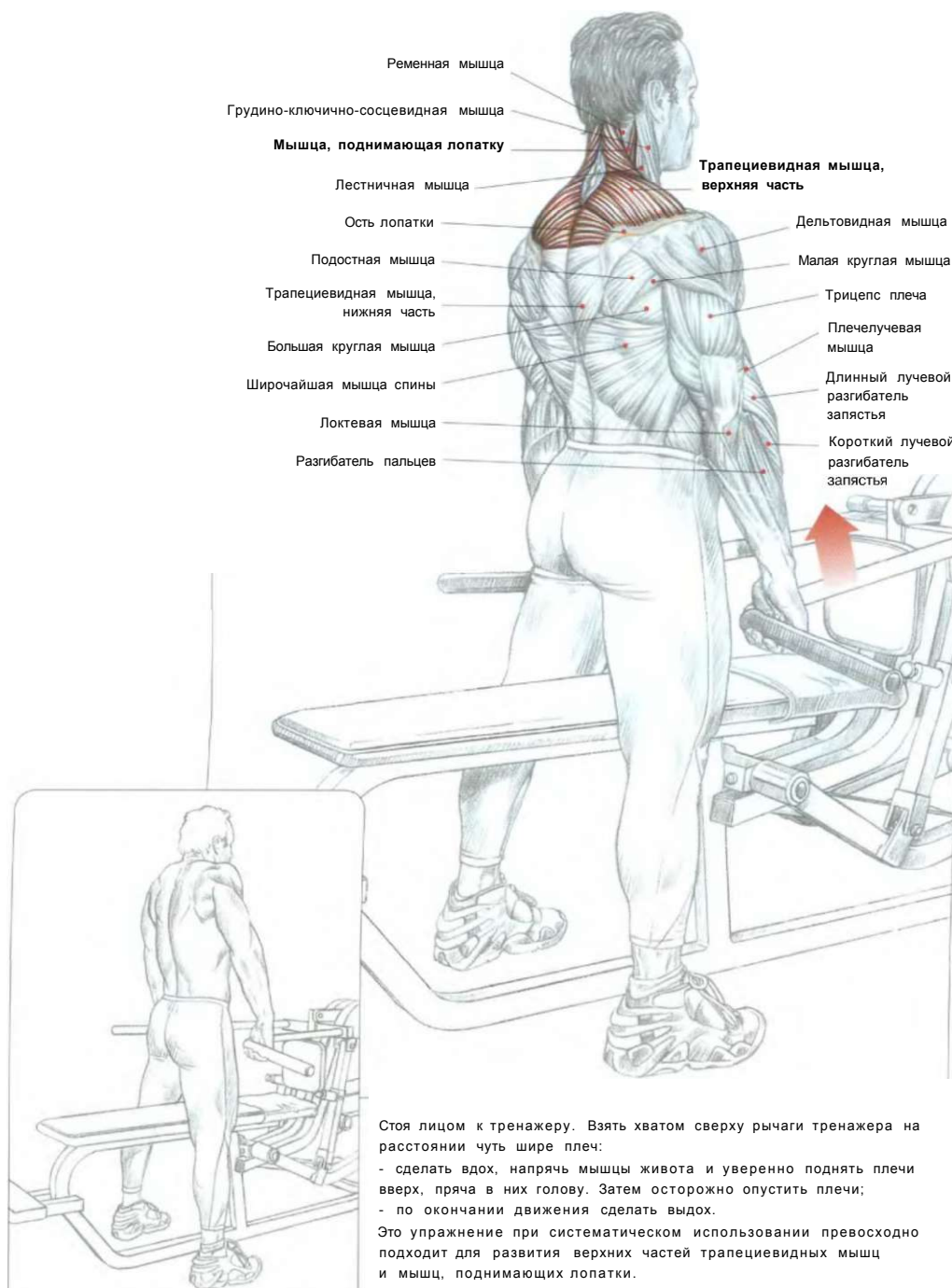
**ДЕЙСТВИЕ ТРАПЕЦИЕВИДНОЙ МЫШЦЫ**

Верхняя часть                      Средняя часть                      Нижняя часть



**РАЗВОРОТ ГАНТЕЛЕЙ И ОКОНЧАНИЕ ДВИЖЕНИЯ**

**Примечание:** при использовании тяжелого веса вращения плечами становятся трудновыполнимыми.

**ОКОНЧАНИЕ ДВИЖЕНИЯ**

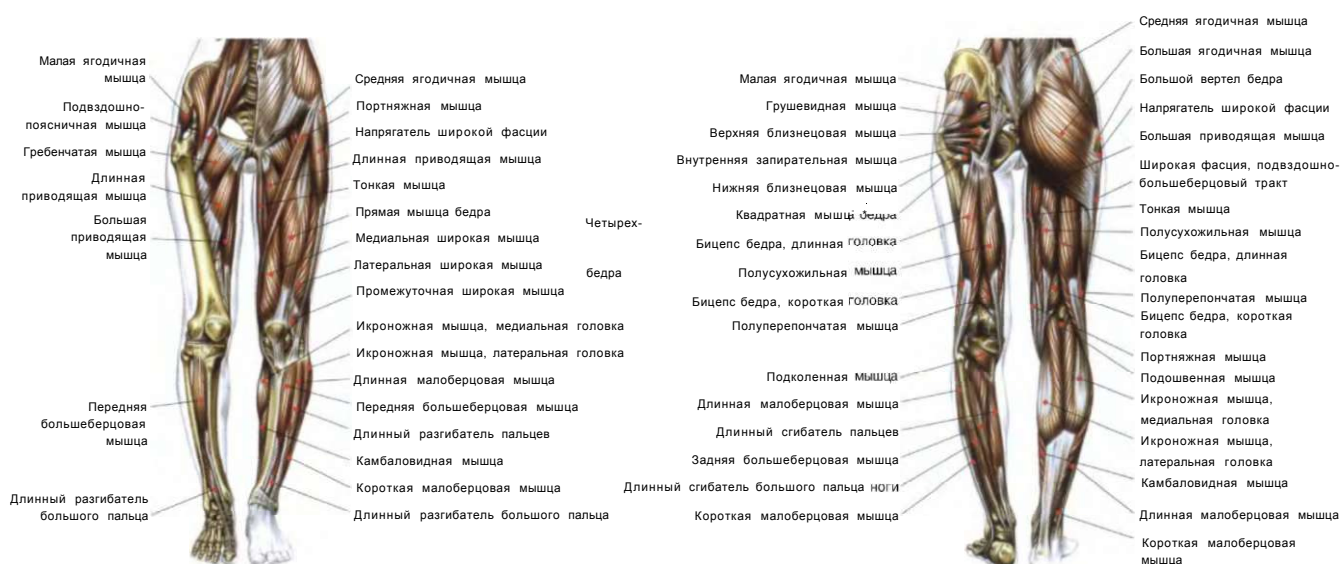Трапециевидная мышца в состоянии сокращения (момент напряжения).

Стоя лицом к тренажеру. Взять хватом сверху рычаги тренажера на расстоянии чуть шире плеч:

- сделать вдох, напрячь мышцы живота и уверенно поднять плечи вверх, пряча в них голову. Затем осторожно опустить плечи;
- по окончании движения сделать выдох.

Это упражнение при систематическом использовании превосходно подходит для развития верхних частей трапециевидных мышц и мышц, поднимающих лопатки.

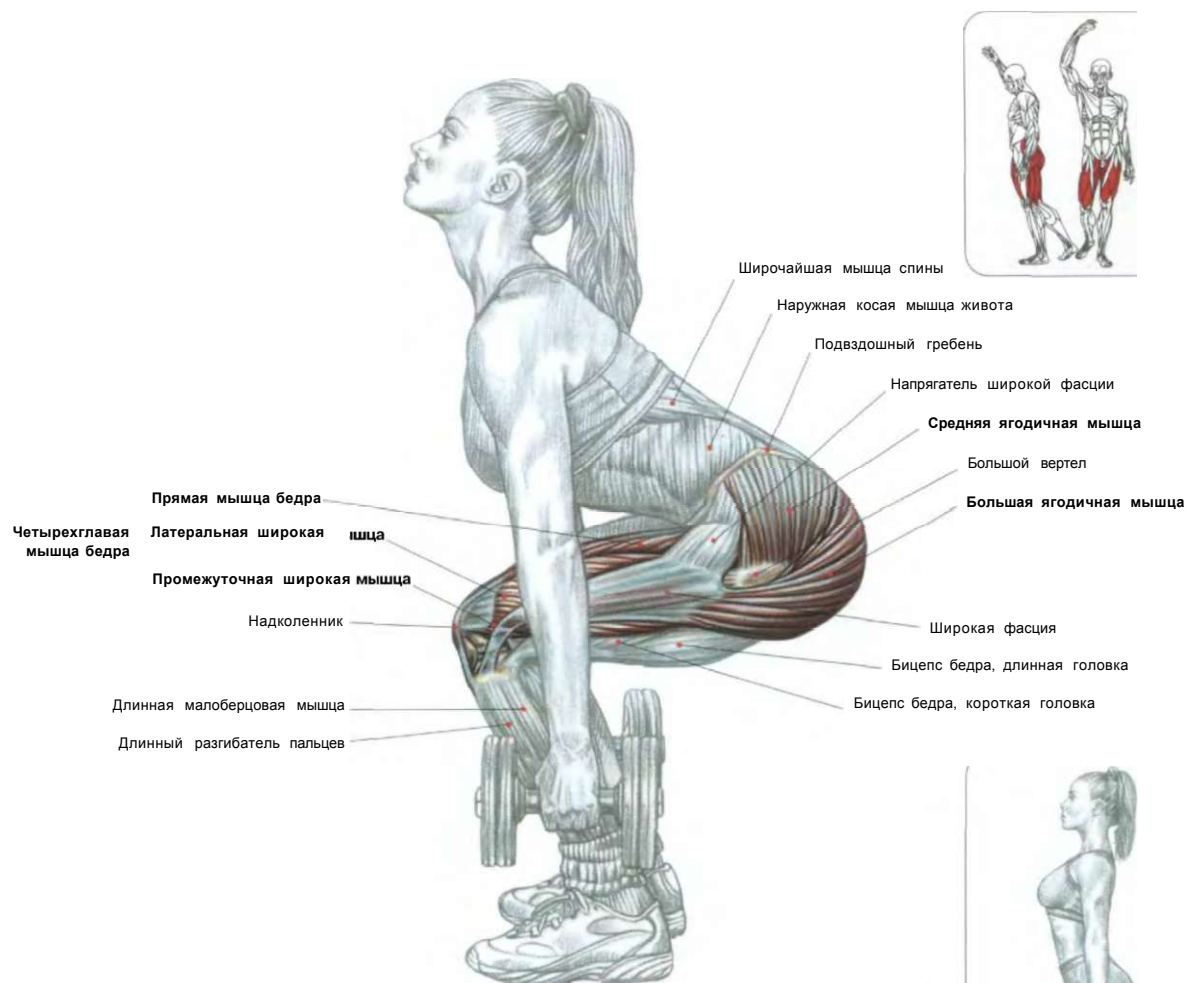




01. ПРИСЕДАНИЯ С ГАНТЕЛЯМИ	94
02. ПРИСЕДАНИЯ СО ШТАНГОЙ НА ГРУДИ	95
03. ПРИСЕДАНИЯ СО ШТАНГОЙ НА ПЛЕЧАХ	96
04. ШИРОКИЕ ПРИСЕДАНИЯ	98
ГРЫЖА МЕЖПОЗВОНОЧНОГО ДИСКА	99
05. НАКЛОННЫЙ ЖИМ НОГАМИ	100
06. ПРИСЕДАНИЯ НА ТРЕНАЖЕРЕ «НАСК SQUAT»	101
07. РАЗГИБАНИЕ НОГ	102
08. СТИБАНИЕ НОГ ЛЕЖА	103
09. СТИБАНИЕ ОДНОЙ НОГИ СТОЯ	104
10. СТИБАНИЕ НОГ СИДЯ	105
РАЗРЫВЫ СЕДАЛИЩНО-ПОДКОЛЕННЫХ МЫШЦ БЕДРА	106
11. ПОДЪЕМЫ ТОРСА «С ДОБРЫМ УТРОМ»	107
12. ПРИВЕДЕНИЕ ОДНОЙ НОГИ СТОЯ	108
13. СВЕДЕНИЕ НОГ СИДЯ	109
14. ПОДЪЕМЫ НА НОСКИ СТОЯ	110
15. ПОДЪЕМ НА НОСОК ОДНОЙ НОГИ СТОЯ	111
16. ПОДЪЕМЫ НА НОСКИ В НАКЛОНЕ «ОСЛИК»	112
17. РАЗГИБАНИЕ ГОЛЕНИ СИДЯ	113
18. РАЗГИБАНИЕ ГОЛЕНИ СИДЯ, СО ШТАНГОЙ НА КОЛЕНЯХ	114

## НОГИ

### Q<sub>1</sub> ПРИСЕДАНИЯ С ГАНТЕЛЯМИ

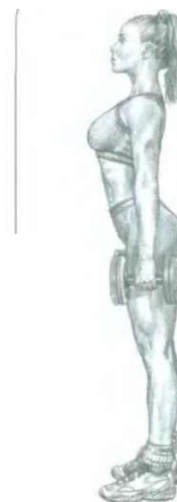

Стоя прямо. Ноги врозь. Взять в каждую руку по гантели, выпрямив руки вдоль туловища:

- сделать вдох, смотря прямо перед собой, немного выгнув спину присесть, согнув бедра в коленях;
- после того как бедра достигнут горизонтального положения, выпрямить ноги, возвращаясь в исходное положение;
- сделать выдох по окончании движения.

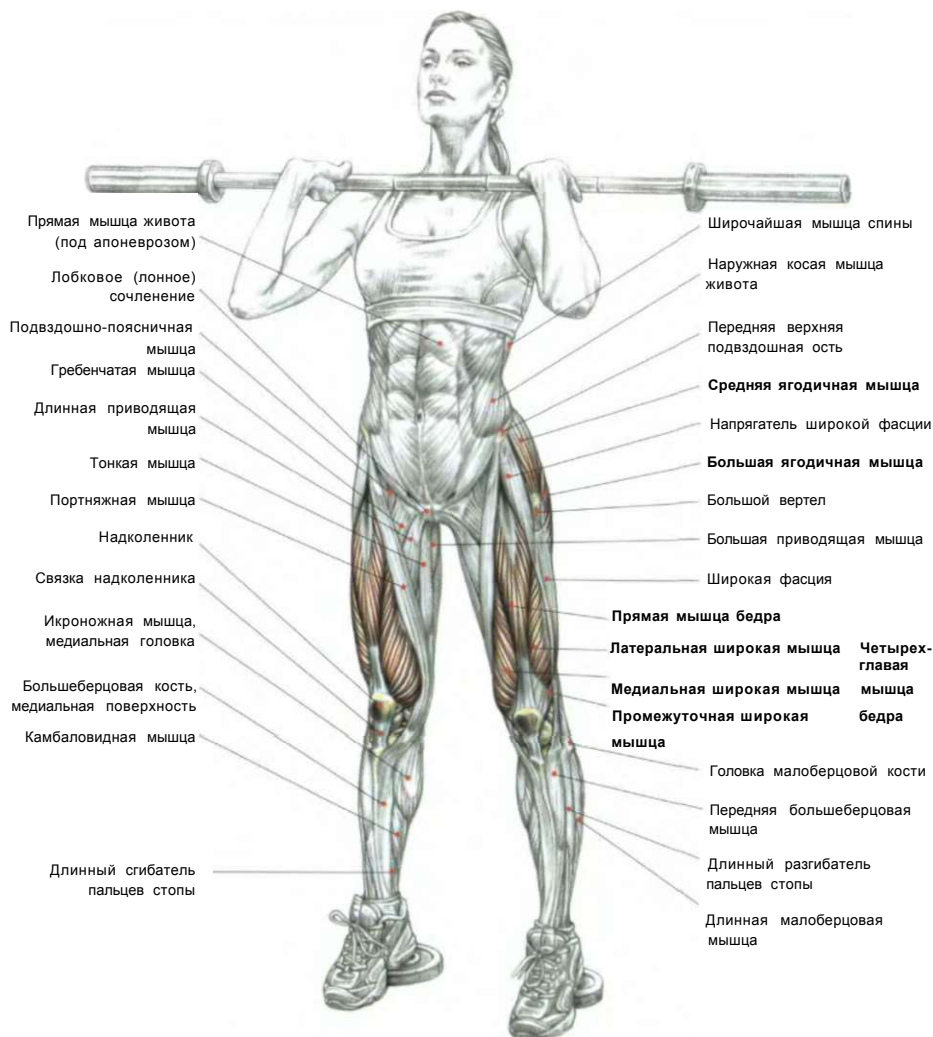
Это упражнение задействует в первую очередь четырехглавые мышцы бедер и ягодичные мышцы.

**Примечание:** лучших результатов можно достичь, выполняя упражнение подходами по 10-15 повторений с небольшим весом.

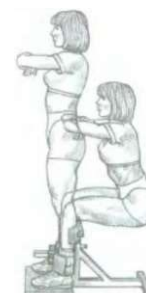

НАЧАЛО ДВИЖЕНИЯ

ПРИСЕДАНИЯ СО ШТАНГОЙ НА ГРУДИ



ВЫПОЛНЕНИЕ УПРАЖНЕНИЯ



Приседания со штангой на плечах спереди, как и сгибание ног в коленях на специальной подставке, локализует основную часть мышечной работы на четырехглавой и бедре.

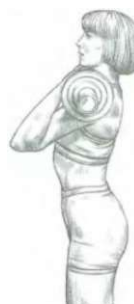Стоя. Ноги на ширине плеч. Штангу держать хватом сверху, положив гриф на верхнюю часть грудной клетки и передние части дельтовидных мышц. Спину выгнуть. Живот втянуть:

- сделать глубокий вдох, создав давление внутри грудной клетки, препятствуя наклону туловища вперед, и, согнув бедра до горизонтального положения, вернуться в исходное положение;
- по окончании движения сделать выдох.

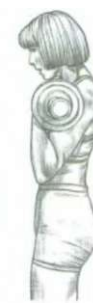Для того чтобы штанга не соскользнула вперед, очень важно сильно выпятить грудь вперед и поднять локти как можно выше.

Расположенная спереди штанга тянет туловище вперед, и поэтому спину нужно всегда держать прямой. Для облегчения выполнения движения можно пятками встать на подставку.

Этот прием во время приседаний локализует больше нагрузки на четырехглавые мышцы, чем при классических приседаниях. Совершая полную амплитуду, вы вовлекаете в работу ягодичные мышцы, седалищно-большеберцовые мышцы, мышцы живота, мышцы, выпрямляющие позвоночник. Это упражнение часто используется тяжелоатлетами на тренировках, поскольку в точности соответствует работе мышц бедра во время толчка и в конце рывка.



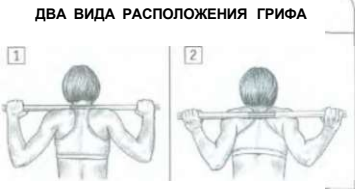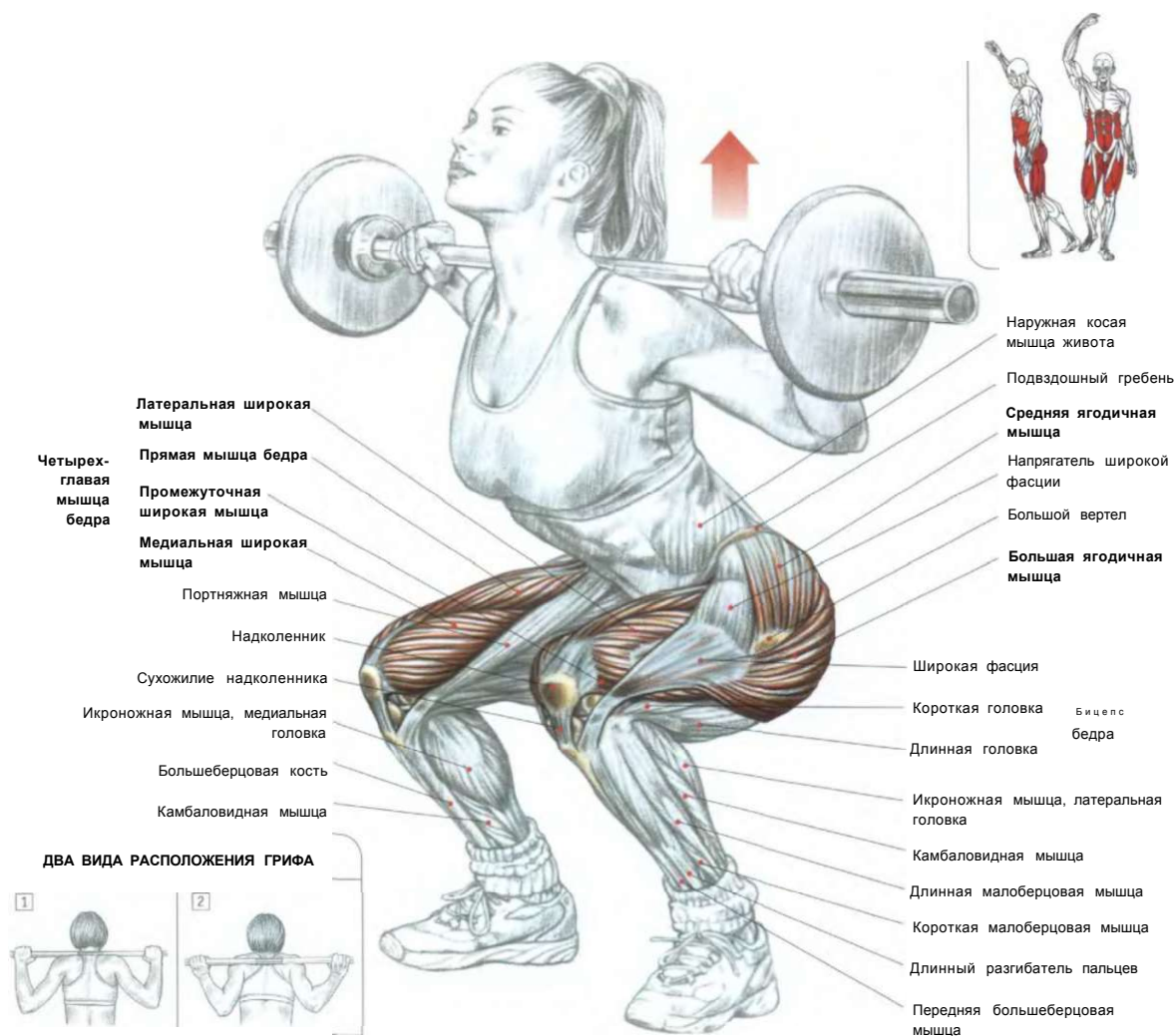
ПРАВИЛЬНОЕ ПОЛОЖЕНИЕ



НЕПРАВИЛЬНОЕ ПОЛОЖЕНИЕ

**НОГИ**

**ло ПРИСЕДАНИЯ СО ШТАНГОЙ НА ПЛЕЧАХ**



**ДВА ВИДА РАСПОЛОЖЕНИЯ ГРИФА**  
 1. На трапециевидных мышцах.  
 2. На задних частях дельтовидных и трапециевидных мышц используется в силовом троеборье в типовых приседаниях.

Приседания представляют собой первейшие упражнения в физической культуре. Они задействуют основную массу мышечной системы и превосходно подходят для укрепления сердечно-сосудистой системы. Приседания также прекрасно развивают грудную клетку и тем самым обеспечивают правильную функцию дыхания.

Стоя. Штанга помещена на специальной стойке. Взять гриф, расположив руки на ширине, комфортной вашему типу телосложения. Подсесть под гриф, расположив его на трапециевидных мышцах немного выше задних частей дельтовидных мышц, и отвести локти назад:

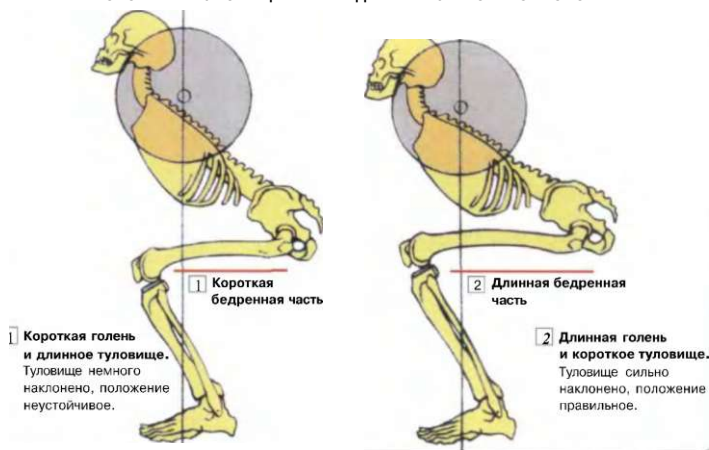
- сделать глубокий вдох для создания внутри грудного давления во избежание наклона туловища вперед и немного выгнуть спину, напрячь мышцы живота, смотреть прямо перед собой и, сместив таз вперед, поднять гриф со стойки;
- сделать от стойки один или два шага назад и поставить ноги на ширину плеч, направив носки вперед или чуть разведя их в стороны;
- медленно сгибать колени и присесть, фиксируя положение спины во время движения, чтобы не получить травму;

- когда бедра достигнут горизонтального положения, разогнуть ноги и выпрямлять туловище, чтобы вернуться в исходное положение;
- по окончании движения сделать выдох.

Приседания разрабатывают главным образом четырехглавые мышцы, ягодичные мышцы, все приводящие мышцы, мышцы, выпрямляющие позвоночник, мышцы живота, а также седалищно-большеберцовые мышцы.

**Примечание:** приседания — превосходное упражнение для достижения выпуклых форм ягодиц.

ПОЛОЖЕНИЕ ТУЛОВИЩА В ПРИСЕДАНИЯХ С УЧЕТОМ МОРФОЛОГИИ



Варианты:

- (1) Если голенистопа не очень длинный или бедра длинные, поставьте пятки на подставку, чтобы избежать чрезмерного наклона туловища вперед. Этот вариант упражнения переносит часть нагрузки на четырехглавые мышцы.
- (2) Поместив гриф пониже, на задние части дельтовидных мышц, можно улучшить баланс и увеличить силу подъема спины. Это позволит использовать более тяжелый вес. Такую технику обычно используют тяжелоатлеты.
- (3) Вы можете выполнять приседания на специальном тренажере, чтобы избежать чрезмерного наклона вперед и целенаправленно нагружать четырехглавую мышцу бедра.

Как расположить стопы в приседаниях?

Во время выполнения классического приседания, когда ноги поставлены примерно на ширине плеч, очень важно учитывать направление стоп. Как правило, они должны располагаться параллельно или чуть-чуть носками врозь. В любом случае необходимо учитывать особенности строения тела, т. е. его морфологию, и ставить ступни в соответствии с физиологической осью голени. Например: если у вас походка «уточкой», делайте приседания, расставив ноги «как уточка».

1 ПРАВИЛЬНОЕ ПОЛОЖЕНИЕ:

Во время приседаний держите спину максимально прямо. Существуют различия в типах строения тела (ноги различной длины, большая или меньшая гибкость лодыжек) и, соответственно, различные способности овладения техникой движения (различная ширина постановки ног, обувь на платформе и на каблучках, а также положение грифа штанги на стойке различной высоты). Поэтому тело в какой-то мере будет наклоняться, всегда располагаясь впереди от тазобедренных суставов.

2 НЕПРАВИЛЬНОЕ ПОЛОЖЕНИЕ:

Во время приседаний никогда не горбите спину. Эта ошибка травмирует нижний отдел спины, в частности возникает грыжа межпозвоночного диска.

Для оптимального напряжения ягодичных мышц сгибать колени до положения, когда бедра не ниже горизонтального положения по отношению к полу.

1-2-3 НЕГАТИВНАЯ ФАЗА ДВИЖЕНИЯ

4 ГЛУБОКИЕ ПРИСЕДАНИЯ

Чтобы выделить работу ягодичных мышц, бедра можно опустить чуть ниже горизонтального положения по отношению к полу. Однако эта техника применяется только в случае, если у вас очень гибкие лодыжки или достаточно короткие бедра. Кроме того, глубокие приседания выполняются осторожно, так как они сопровождаются изгибом позвоночника, что может привести к серьезным травмам.

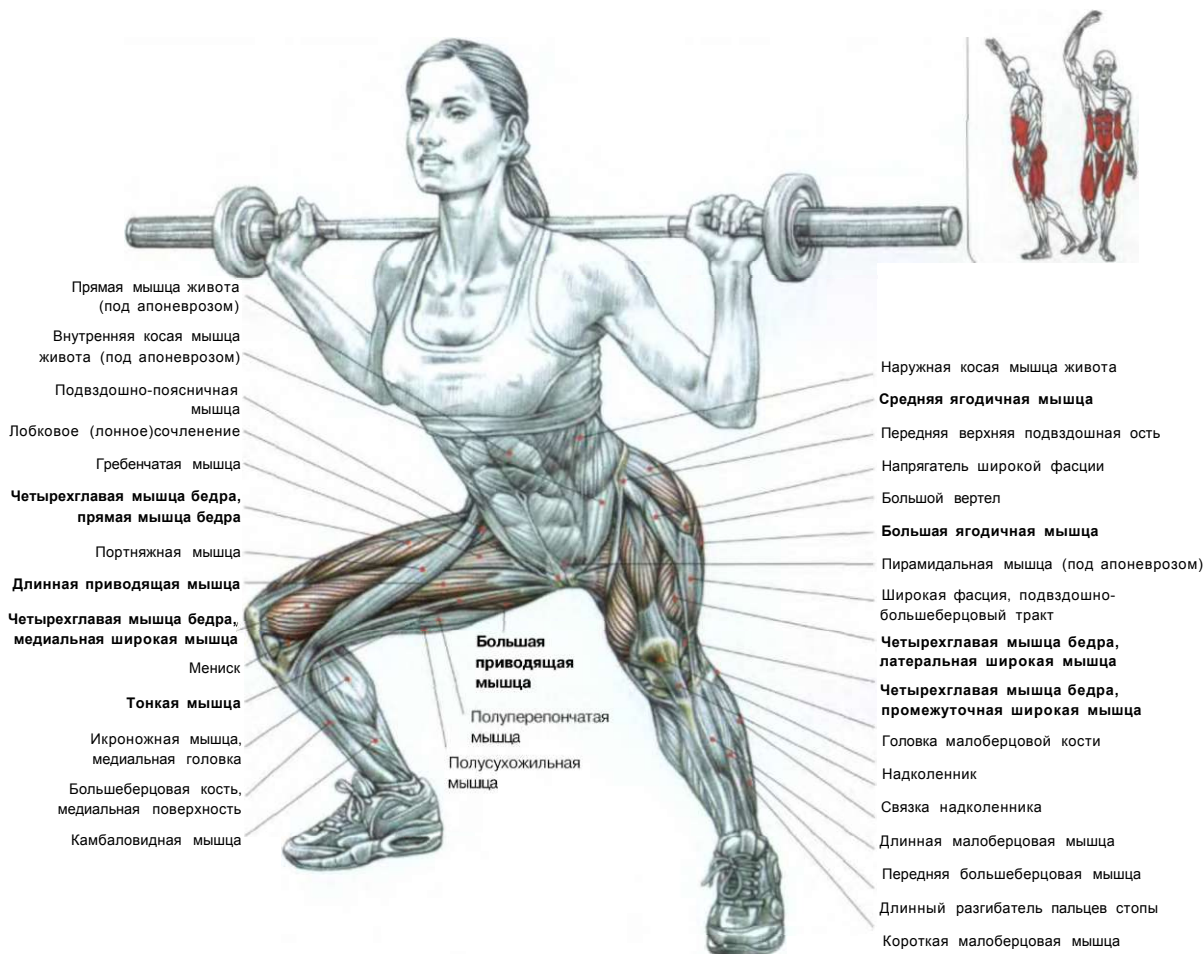
ТРАДИЦИОННЫЕ НЕГЛУБОКИЕ ПРИСЕДАНИЯ

ГЛУБОКИЕ ПРИСЕДАНИЯ

В любых движениях, когда используется большой вес, необходимо соблюдение мер безопасности — «блокировка».

1. Вдыхайте глубоко и задерживайте дыхание, заполняя легкие воздухом, подобно баллону. Таким образом грудная клетка фиксируется в неподвижном состоянии и препятствует наклону верхней части туловища вперед.
  2. Напрягая все мышцы живота, вы повышаете внутрибрюшное давление, и живот фиксируется в неподвижном состоянии, мешающем туловищу слишком сильно наклоняться вперед.
  3. Выгибайте нижний отдел спины, напрягая мышцы поясницы, разгибая нижний отдел позвоночника.
- Эти три одновременно выполняемых действия называют «блокировкой». Ее роль заключается в предупреждении округления спины (сгибания позвоночника), которое может стать причиной смещения межпозвоночных дисков при работе с большим весом.

# 04 ШИРОКИЕ ПРИСЕДАНИЯ



Это упражнение выполняется так же, как и классические приседания со штангой. Однако его особенностью являются очень широко расставленные ноги с разведенными в стороны носками. Это дополнительно включает в работу внутренние мышцы бедра. При этом задействуются следующие мышцы:

- четырехглавые мышцы;
- все приводящие мышцы (длинная, большая, короткая, гребенчатая и тонкая);
- ягодичные мышцы;
- седалищно-большеберцовые мышцы;
- мышцы живота и
- все крестцово-поясничные мышцы.



### ТРИ ВАРИАНТА ПОЛОЖЕНИЯ НОГ ПРИ ВЫПОЛНЕНИИ ПРИСЕДАНИЙ

Максимально	м	н	Задействованные	н
задействованные	мышцы		мышцы	и

## ГРЫЖА МЕЖПОЗВОНОЧНОГО ДИСКА



	<b>ft</b>	Большое седалищное отверстие
	Шляпя?	Седалищный нерв (L4-L5-S1-S2-S3)
		Задний кожный нерв бедра (S1-S2-S3)
		Общий малоберцовый сегмент седалищного нерва
		Бицепс бедра, длинная головка (в разрезе)
Промежностные ветви		Большая приводящая мышца
Большая-приводящая мышца		Большеберцовый сегмент седалищного нерва
Полусухожильная мышца		Бицепс бедра, короткая головка (в разрезе)
		Бицепс бедра, длинная головка (в разрезе)
Полуперепончатая «мышца»		Общий малоберцовый нерв
		- Суставная ветвь
Медиальный кожный нерв голени		Большеберцовый нерв
		Латеральный кожный нерв голени
Икроножная		Соединительная малоберцовая ветвь
Икроножный нерв-		
Камбаловидная-мышца		
Большеберцовый нерв		Латеральные пяточные ветви
Подошвенные, нервы		Тыльный латеральный кожный нерв
Медиальные, пяточные ветви		

### СЕДАЛИЩНЫЙ НЕРВ И ЗАДНИЙ КОЖНЫЙ НЕРВ БЕДРА

4

В

Я

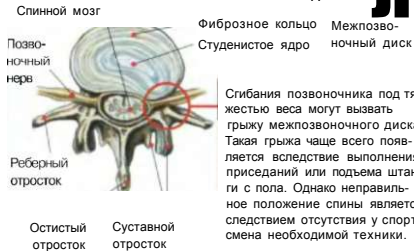-Г/

ч«

•Л

При поднятии штанги или приседаниях очень важно не выгибать спину, чтобы избежать травм в поясничной области.

### ГРЫЖА МЕЖПОЗВОНОЧНОГО ДИСКА



Грыжа межпозвоночного диска является патологией, возникающей в результате выпадения межпозвоночного диска, обычно из-за неправильного положения спины во время выполнения некоторых движений, например приседаний со штангой на плечах, подъемов штанги с пола или тяги штанги в наклоне. Во время выполнения этих упражнений самой распространенной ошибкой является выгибание спины.

В межпозвоночном диске образуется трещина, через которую студенистое ядро выдавливается через фиброзное кольцо. Образуется разрыв фиброзного кольца и выпячивание за физиологические границы, затем студенистое ядро выпадает в позвоночный канал, проникая в тело позвонка, и, сдавливая корешок нервного окончания в области его выхода из спинномозгового канала, вызывает воспаление, сопровождающееся отеком.

Локальное выпячивание фиброзного кольца приводит к сужению позвоночного канала и при движениях позвоночника не восстанавливается. Сдавливание нервных окончаний, связанное с разрывом фиброзного кольца, вызывает резкую боль и ведет к потере способности полноценно тренироваться. Во время выполнения упражнений для наращивания мышц межпозвоночная грыжа возникает главным образом в поясничном отделе, чаще всего между третьим и четвертым или между четвертым и пятым поясничными позвонками.

Боль носит тупой, глубоко проникающий характер и порой сопровождается онемением и покалыванием. Она локализуется в центре спины или, чаще всего, в одном боку, распространяясь на ягодицы, лобок и даже по всей ноге вдоль седалищного нерва, если он сдавлен у своего основания.

Как правило, грыжи межпозвоночного диска не проходят внезапно, а боли исчезают постепенно. Однако в отдельных случаях выпячивание дисков не исчезает, а, напротив, продолжает болезненно давить на нервы. Порой нервные окончания ущемляются кусочком межпозвоночного хряща.

Врач, как правило, может предложить хирургическое вмешательство в целях устранения той части студенистого ядра, которая оказывает давление на нервы.

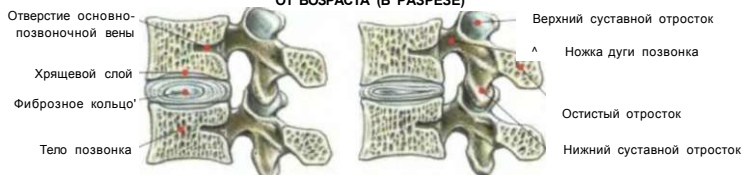
Для предотвращения грыжи межпозвоночного диска при выполнении таких опасных упражнений, как приседания, подъем штанги с пола или тяги штанги в наклоне, следует безукоризненно контролировать правильное положение туловища.

Какие бы движения вы ни совершали, очень важно при использовании тяжелого веса прибить к «блоку».

1. Сделайте глубокий вдох, выпятив грудь, задержите дыхание. Грудная клетка станет жесткой и будет препятствовать наклону туловища вперед.
2. Напрягая все мышцы живота, вы делаете живот упругим, повышаете давление в брюшном прессе и не позволяете туловищу наклоняться вперед.
3. Наконец, выгибая нижний отдел спины благодаря сокращению поясничных мышц, вы закрепляете нижний отдел позвоночника.

**Примечание:** После тренировок с тяжелым весом желательно делать упражнения, «разгружающие» позвоночник, растягивающие его, например вис на перекладине (лучше с поджатыми коленями), концентрируя внимание на расслаблении туловища, что позволяет ослабить мышцы спины и уравновесить давление на межпозвоночные диски.

### ГРЫЖА МЕЖПОЗВОНОЧНОГО ДИСКА ПОЯСНИЧНОГО ОТДЕЛА ПОЗВОНОЧНИКА В ЗАВИСИМОСТИ ОТ ВОЗРАСТА (В РАЗРЕЗЕ)



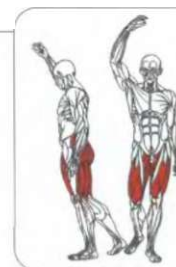
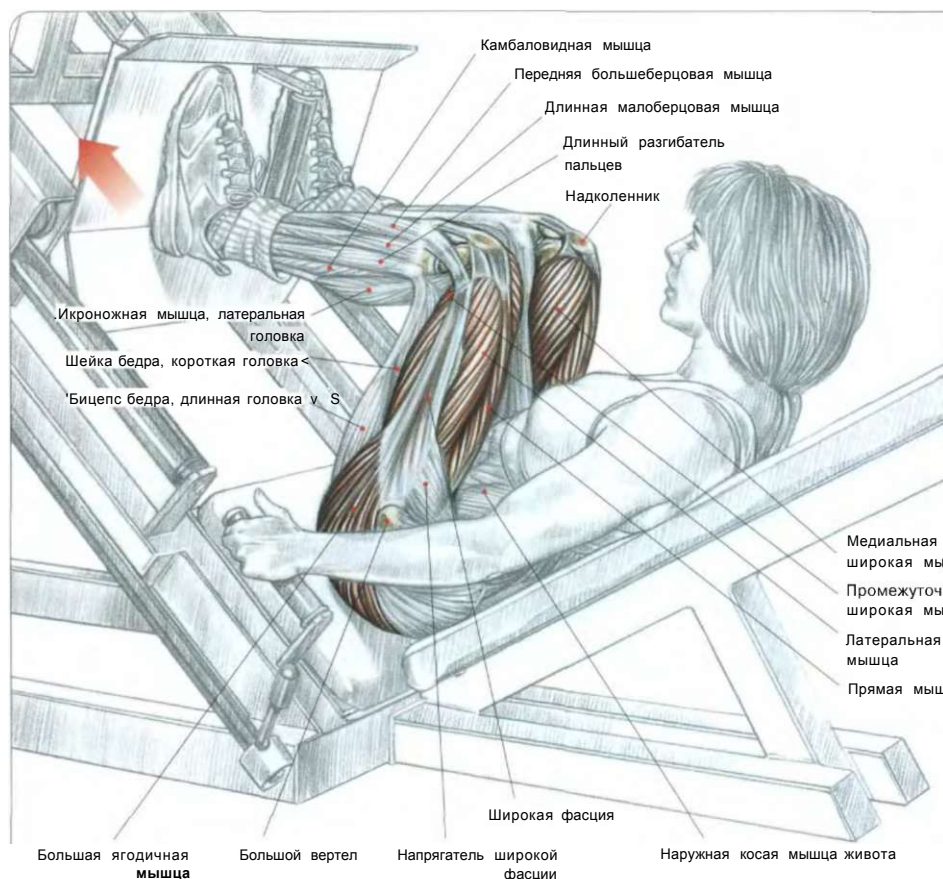
**Сегмент позвоночника в молодом возрасте,** межпозвоночный диск еще сохранный.

2 С возрастом фиброзное кольцо сужается, и студенистое ядро постепенно высыхает. И тогда межпозвоночный диск сжимается, а позвоночные отделы утрачивают подвижность

После 30 лет межпозвоночные диски начинают перерождаться. Фиброзное кольцо сужается, а студенистое ядро постепенно высыхает. Межпозвоночные диски у пожилых спортсменов становятся более жесткими, менее эластичными, а позвоночник утрачивает былую подвижность. Тем не менее по мере высыхания студенистого ядра опасность того, что оно сместится и будет давить на нервы, значительно уменьшается.

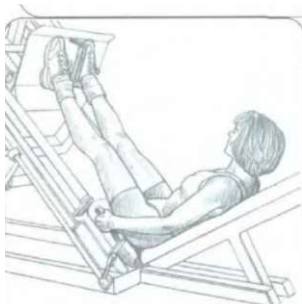Для сравнения приведем следующий пример. Грыжа межпозвоночного диска у молодого человека вызывает смещение значительной части желатинообразной жидкости студенистого ядра, вызывая одновременно сдавливание нервных элементов, что причиняет боль и надолго выводит из строя. Следовательно, грыжа межпозвоночного диска представляет собой патологию, чаще всего встречающуюся у молодых спортсменов.

# 05 НАКЛОННЫЙ ЖИМ НОГАМИ



**ВНИМАНИЕ!**

Выполнение жима ногами с тяжелым весом может вызвать смещение в крестцово-подвздошном сочленении, что приводит к болезненным мышечным судорогам.



ИСХОДНОЕ ПОЛОЖЕНИЕ

Лежа на тренажере. Спина (особенно поясничный отдел и крестец) прижата к спинке. Ноги поставить на специальную платформу (подставку для ног) и слегка расставить:

- сделать вдох, разблокировать раму тренажера и согнуть ноги так, чтобы при этом колени максимально опустились к груди, затем вернуться в исходное положение;
- по окончании движения сделать выдох.

Если поставить ступни в самом низу платформы, будет в первую очередь нагружаться четырехглавая мышца бедра. И наоборот, если ставить ноги на верхнюю часть подставки, нагрузка переносится на мышцы ягодиц и седалищно-большеберцовые мышцы (задней поверхности бедра).

**Внимание:** при выполнении этого упражнения держите в напряжении мышцы живота и максимально прижимайте поясничный отдел и область крестца к спинке тренажера во избежание травм позвоночника.

**Примечание:** это упражнение можно выполнять людям, которые страдают от болей в спине и поэтому не могут делать приседания. Тем не менее обязательно прижимайте ягодицы к спинке тренажера.


Ступни в верхней части подставки

# г.




Основная нагрузка на ягодичные и седалищно-подколенные мышцы бедер

Ступни в нижней части подставки



Основная нагрузка на четырехглавые мышцы

Ступни врозь



Основная нагрузка на приводящие мышцы

Ступни вместе

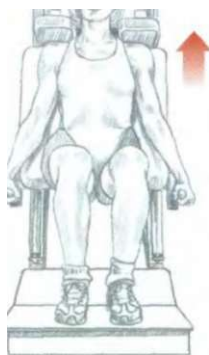

Основная нагрузка на отводящие мышцы



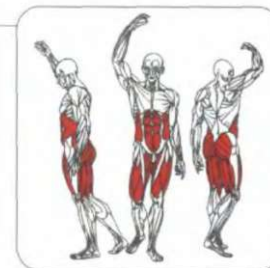
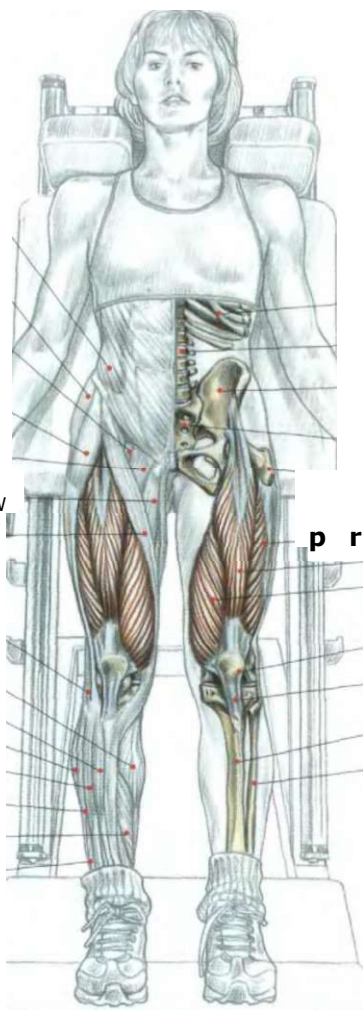
# ПРИСЕДАНИЯ НА ТРЕНАЖЕРЕ «HACK SQUAT»

06



Наружная косая мышца живота  
Средняя ягодичная мышца  
Подвздошно-поясничная мышца  
Напрягатель широкой фасции  
Гребенчатая мышца

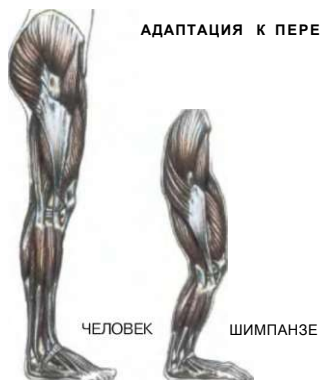Длинная приводящая мышца  
Портняжная мышца  
Бицепс бедра  
Икроножная мышца, медиальная головка  
Передняя большеберцовая мышца  
Камбаловидная мышца  
Длинный разгибатель пальцев  
Длинная малоберцовая мышца  
Камбаловидная мышца  
Короткая малоберцовая мышца



Ребро  
Позвонок  
Тазовая кость  
Крестец  
Бедренная кость  
Латеральная широкая мышца ,  
Прямая мышца бедра ,  
Медиальная широкая мышца ,  
Четырехглавая мышца бедра  
Надколенник  
Связка надколенника  
Большеберцовая кость  
Малоберцовая кость

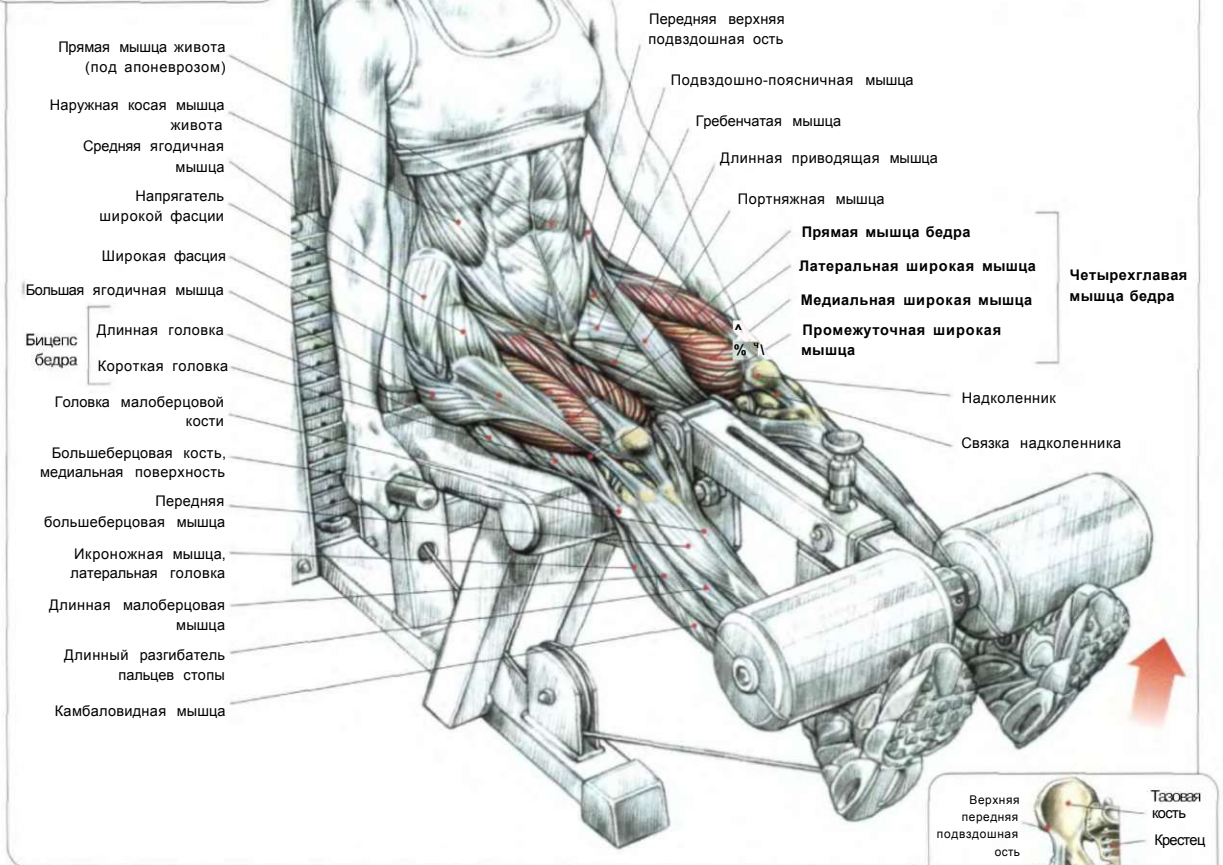
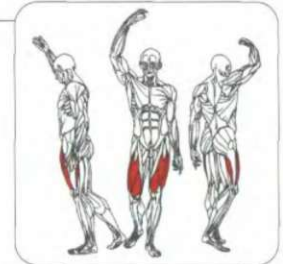
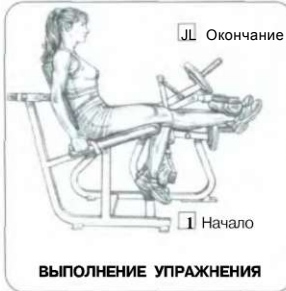Стоя на тренажере. Спину (особенно поясничный отдел и крестец) плотно прижать к спинке тренажера. Ноги поставить на специальную платформу (подставку для ног) и слегка расставить:  
- сделать вдох, разблокировать раму тренажера и согнуть ноги, опустившись вниз;  
- по окончании движения сделать выдох. Это движение создает основную нагрузку на четырехглавые мышцы бедер. Если ступни выставить вперед, то основная нагрузка перейдет на мышцы ягодиц. Если же ступни поставить врозь, нагрузка переходит на приводящие мышцы. Чтобы предохранить спину от травм, напрягите мышцы живота, предупреждая боковые смещения таза и позвоночника.

## АДАПТАЦИЯ К ПЕРЕДВИЖЕНИЮ НА ДВУХ НОГАХ



У шимпанзе, нашего ближайшего родственника, недостаточно развитые большие ягодичные мышцы делают выпрямление туловища весьма затруднительным, а походку на двух ногах — весьма шаткой. Человек представляет собой единственного примата, приспособившегося к совершенной походке на двух конечностях. Структура человеческого тела значительно лучше приспособлена к хождению на двух ногах. В отличие от гориллы и шимпанзе, человек блокирует разгибание коленного сустава, поэтому пребывание в положении стоя отнюдь неумотительно.

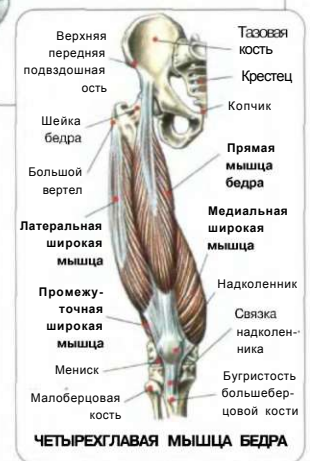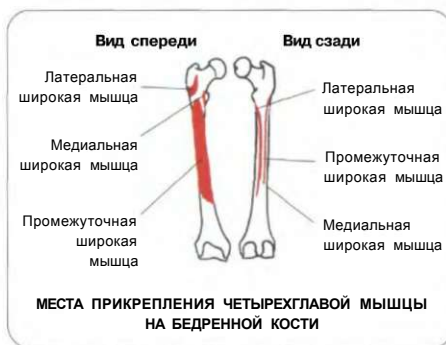
# 07 РАЗГИБАНИЕ НОГ



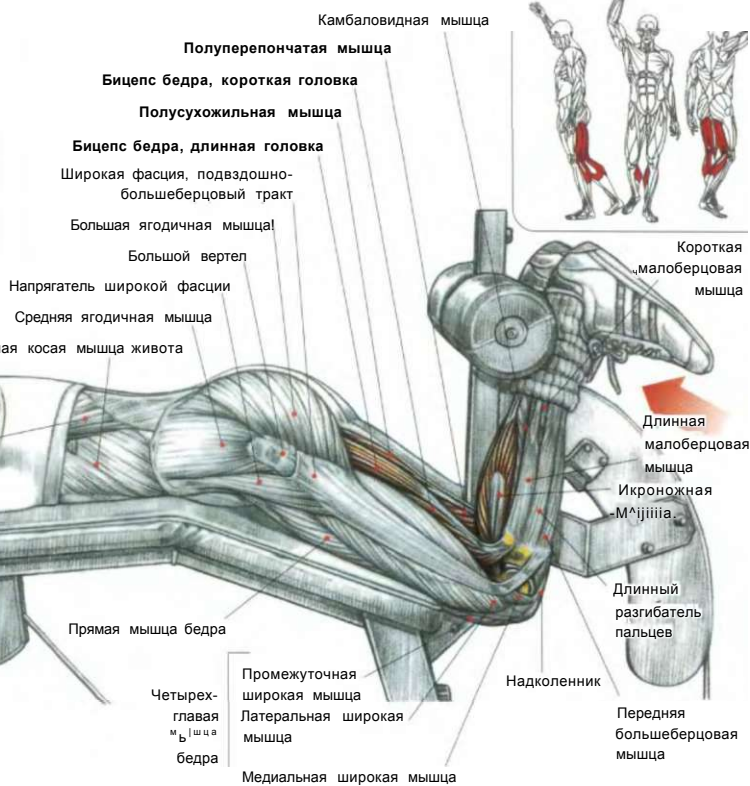
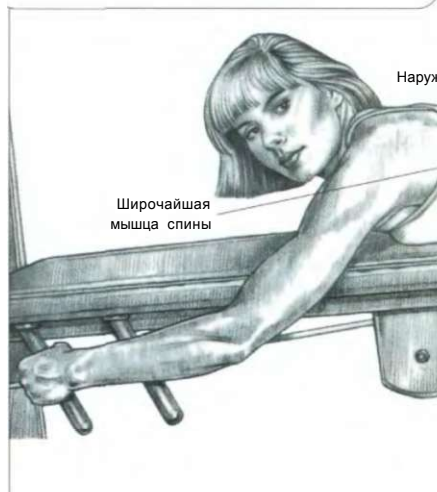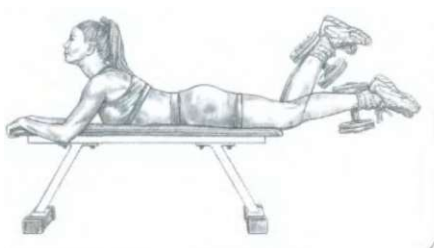
Сидя на тренажере. Взяться руками за рукоятки или за края сиденья для придания телу устойчивого положения. Колени согнуть и поместить щиколотки под валики:

- сделать вдох и распрямить ноги до горизонтального положения. Затем, опуская валики, медленно вернуться в исходное положение;
- по окончании движения сделать выдох.

Это движение лучше всего подходит для изолированной нагрузки на четырехглавые мышцы. Это упражнение обычно рекомендуют начинающим. Его всегда полезно применять до выполнения технически более сложных упражнений.



**ВАРИАНТ ВЫПОЛНЕНИЯ УПРАЖНЕНИЯ ПООЧЕРЕДНО КАЖДОЙ НОГОЙ**



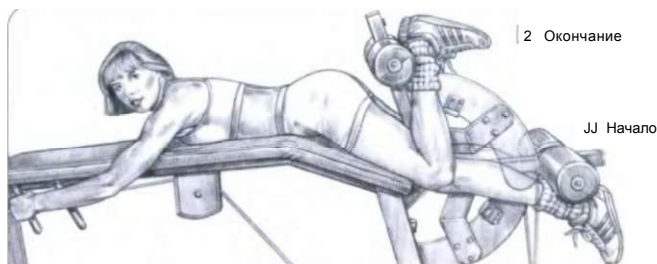
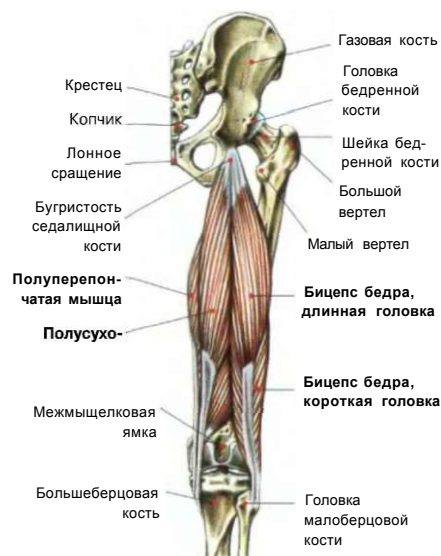
Лежа лицом вниз на скамье тренажера. Взяться руками за рукоятки. Ноги выпрямить и завести под валики тренажера:

- сделать вдох и одновременно согнуть обе ноги, стараясь при этом коснуться пятками ягодиц. Затем медленно, контролируя движение, опустить валики в исходное положение;
- по окончании движения сделать выдох.

Это упражнение вовлекает в работу всю группу седалищно-подколенных мышц бедер, икроножные мышцы, а также более глубоко расположенные подколенные мышцы. Если при сгибании ног стопы находятся носками внутрь, то больше нагружаются полусухозильные и полуперепончатые мышцы, а если стопы носками наружу, то больше нагружаются короткая и длинная головки бицепсов бедра. Однако практически осуществить поворот стоп наружу затруднительно, в связи с чем легкодоступна только нагрузка на задние бедренные и икроножные мышцы:

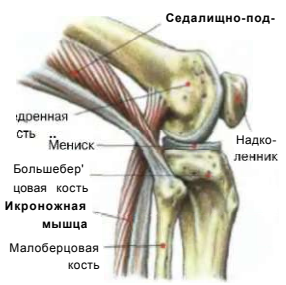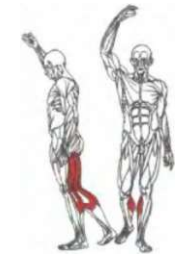
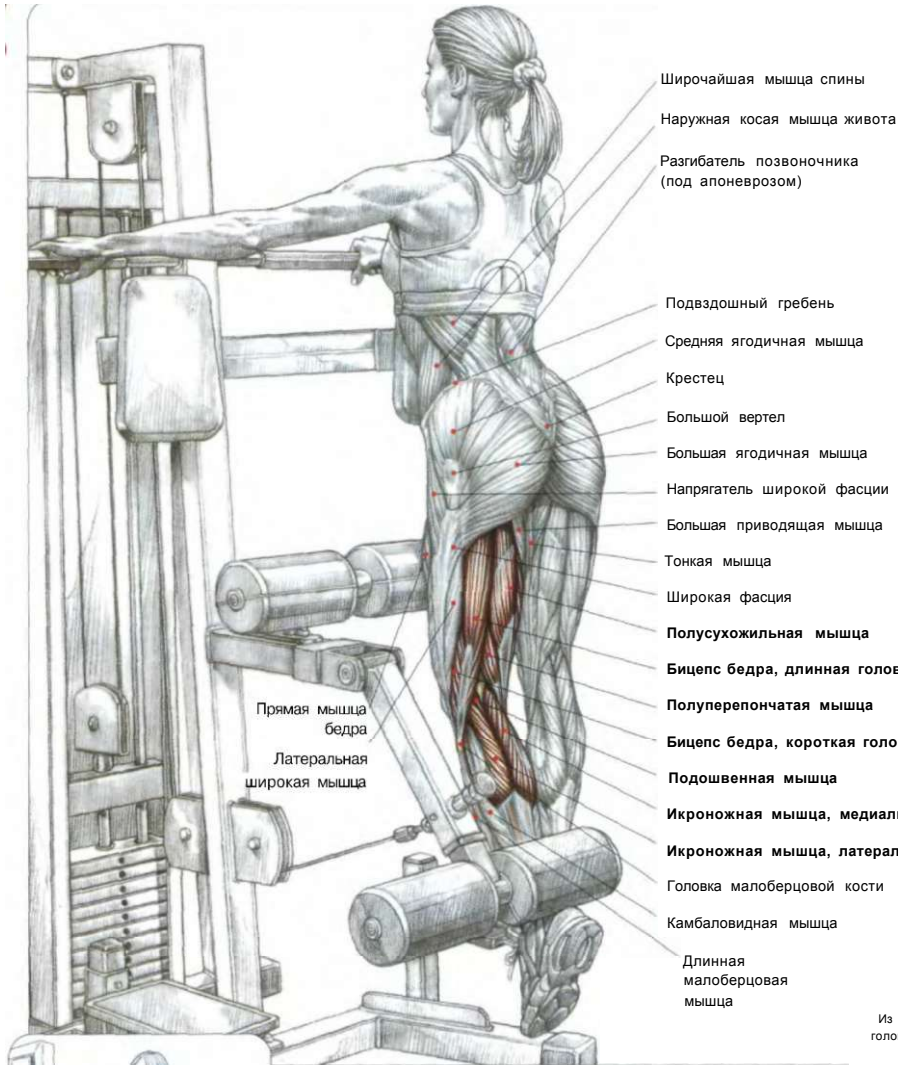
- при распрямлении ног больше напрягаются седалищно-подколенные мышцы бедер;
- при дорсальном сгибании ног больше напрягаются икроножные мышцы.

**СЕДАЛИЩНО-ПОДКОЛЕННЫЕ МЫШЦЫ БЕДРА**



**ВЫПОЛНЕНИЕ УПРАЖНЕНИЯ**

**Q9 СГИБАНИЕ ОДНОЙ НОГИ СТОЯ**

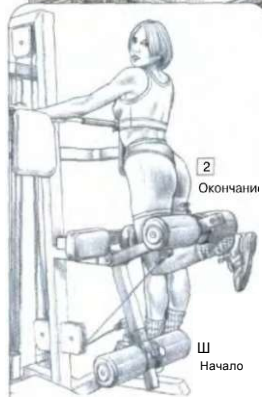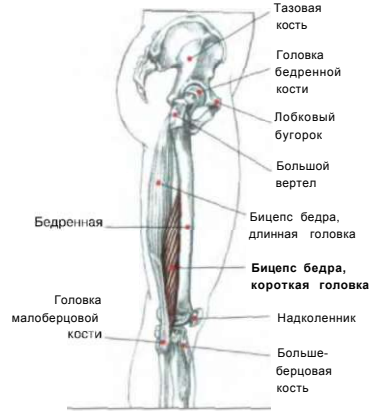


Седалищно-подколенные и икроножные мышцы — разгибатели голени при одновременном сокращении сгибают ногу в коленном суставе.

**Седалищно-подколенные мышцы бедра**

**КОРотКАЯ ГОЛовКА БИцЕпСА БЕДРА**

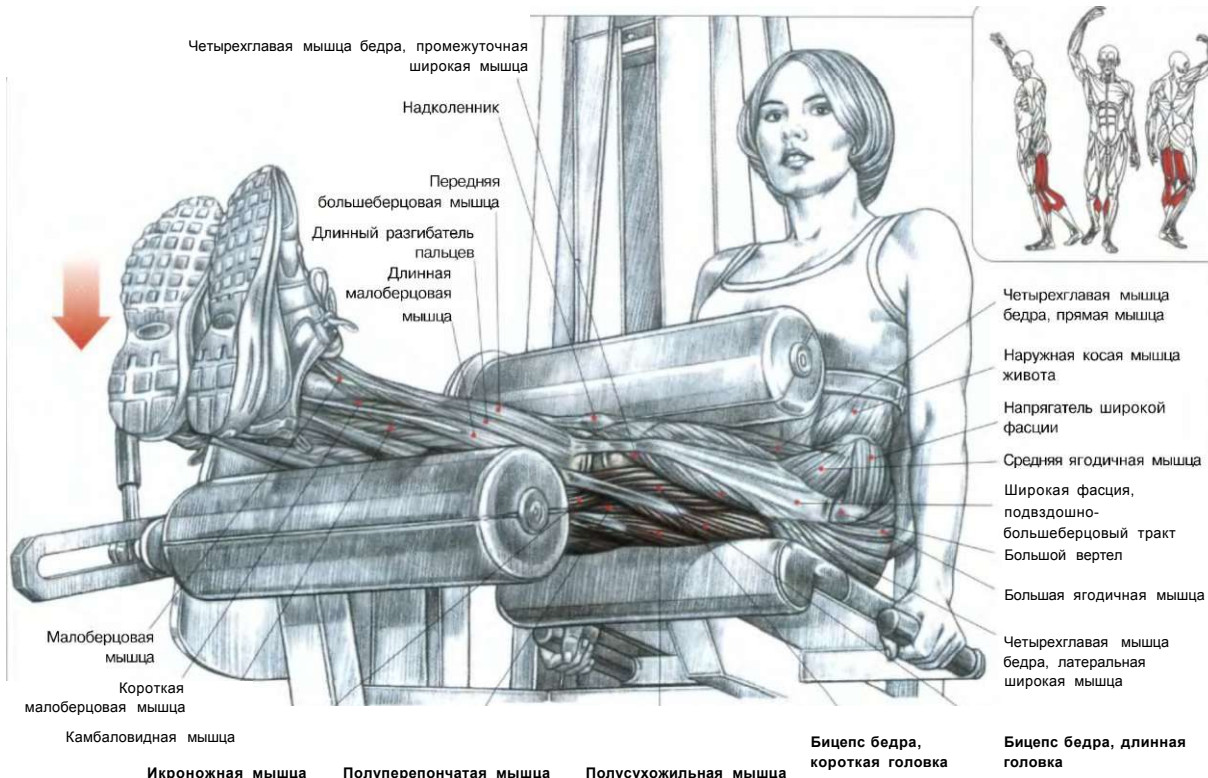
Из всех мышц - сгибателей бедра только короткая головка бицепса бедра является односуставной. Этот отдел сгибает только голень.



**ВЫПОЛНЕНИЕ УПРАЖНЕНИЯ**

**Стоя у тренажера.** Взяться руками за рукоятки. Рабочее бедро прижать к верхнему валу — опоре. Голень поставить под нижний валик. Выпрямить ногу и завести щиколотку под нижний валик:  
 - сделать вдох и согнуть ногу в колене;  
 - по окончании движения сделать выдох.  
 Это упражнение вовлекает в работу все седалищно-подколенные мышцы бедра (полусухожильные, полуперепончатые, бицепсы бедра - короткие и длинные головки) и в меньшей мере икроножные мышцы. Чтобы увеличить нагрузку на икроножные мышцы, достаточно при сгибании голени одновременно сгибать стопу. Для уменьшения нагрузки на икроножную мышцу, что в большинстве случаев бывает необходимым, просто держите стопу выпрямленной.

СГИБАНИЕ НОГ СИДЯ



Сидя на тренажере, вытянуть ноги и положить голени на нижний валик. Бедра зафиксировать под верхним валиком. Взяться за рукоятки тренажера, расположенные по бокам сиденья:

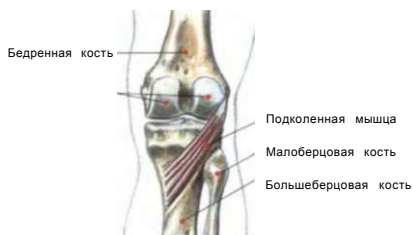
- сделать вдох и согнуть ноги в коленях;
- сделать выдох по окончании движения.

**Это** упражнение задействует все седалищно-подколенные мышцы бедра, а также в меньшей степени икроножные мышцы.

**Варианты:**

- Выполняя упражнение с согнутыми на себя стопами, вы переносите часть нагрузки на икроножные мышцы.
- Выполняя упражнение с вытянутыми стопами, вы локализуете основную нагрузку на седалищно-подколенных мышцах бедра.

**ПОДКОЛЕННАЯ МЫШЦА**

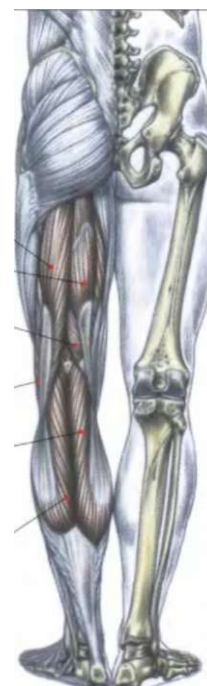

Расположенная в глубине, на задней стороне ноги на уровне коленного сустава, подколенная мышца вместе с седалищно-подколенными и икроножными мышцами принимает участие в сгибании голени к бедру.



**ВЫПОЛНЕНИЕ УПРАЖНЕНИЯ**

- Бицепс бедра, длинная головка
- Полусухожильная мышца
- Полуперепончатая мышца
- Бицепс бедра, короткая головка
- Икроножная
- медиальная головка
- Икроножная
- латеральная головка

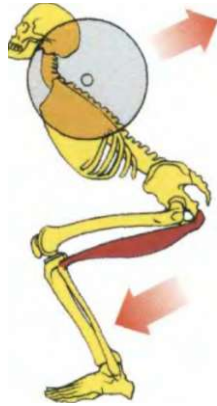


**ЗАДЕЙСТВОВАННЫЕ МЫШЦЫ**

**НОГИ**

**+ РАЗРЫВЫ СЕДАЛИЩНО-ПОДКОЛЕННЫХ МЫШЦ БЕДРА**

ДЕЙСТВИЕ СЕДАЛИЩНО-ПОДКОЛЕННЫХ МЫШЦ БЕДРА ПРИ ПРИСЕДАНИИ



JL Выпрямление таза влечет за собой выпрямление туловища

11 Седалищно-подколенные мышцы сокращаются при выпрямлении таза

Во время приседаний сокращение седалищно-подколенных мышц выпрямляет таз, а благодаря сокращению поясничных мышц, связанных с тазом, туловище не может чересчур наклониться вперед.

При выполнении упражнений для развития мышц бедра особенно часто происходят разрывы седалищно-подколенных мышц. Наибольшее число таких травм происходит при приседаниях, когда туловище чрезмерно наклоняется вперед. Все седалищно-подколенные мышцы, за исключением короткой головки бицепса бедра, которая достаточно эластична, сильно сокращаются, стремясь выпрямить тело в области таза, что чаще всего влечет за собой разрыв верхней или средней части мышечных пучков.

При работе на тренажере с тяжелым весом может произойти разрыв седалищно-подколенных мышц, главным образом в начале упражнения, когда ноги распрямлены и мышцы растянуты. Хотя, как правило, период заживления после разрыва мышечных волокон седалищно-подколенных мышц бывает непродолжительным и не влечет за собой серьезных последствий (очень редко приходится наблюдать сильный разрыв мышцы или отрыв сухожилия, они всегда вызывают резкую боль и влечут за собой осложнения). Часто можно видеть, как после разрыва на этой группе мышц образуется фиброзный рубец. Более того, этот неэластичный рубец имеет тенденцию разрываться при тяжелых нагрузках.

**ПРЕДОТВРАЩЕНИЕ РАЗРЫВОВ СЕДАЛИЩНО-ПОДКОЛЕННЫХ МЫШЦ**

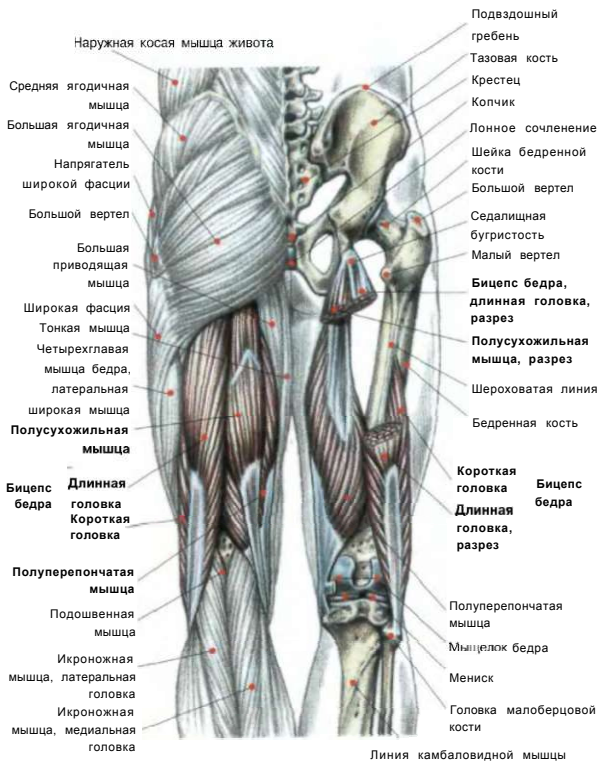Во избежание разрыва мышц очень важно на разминке выполнять упражнения, сочетающие попеременное напряжение и расслабление мышц, или смешивать приседания, подъемы с пола и прокачку мышц задней поверхности бедра с упражнениями, направленными на растяжку седалищно-подколенных мышц.

Некоторые упражнения, например «с добрым утром», подъем штанги с пола с прямыми ногами или полусогнутыми ногами, могут рассматриваться как лучшая профилактика травм седалищно-подколенных мышц, благодаря комбинированному воздействию, направленному на сокращение и растяжение мышц.

**ПОСЛЕ РАЗРЫВА СЕДАЛИЩНО-ПОДКОЛЕННЫХ МЫШЦ**

Для предотвращения возникновения фиброзного рубца в этой группе мышц очень важно в короткий срок приступить к тренировкам. Через неделю после разрыва следует начать делать легкие упражнения, направленные на попеременное сокращение и растяжение мышц задней поверхности бедра с целью растягивания травмированной мышцы и, главное, придания эластичности рубцу, чтобы он вновь не порвался при возобновлении тренировок.

**СЕДАЛИЩНО-ПОДКОЛЕННЫЕ МЫШЦЫ**



Линия камбаловидной мышцы

**СОКРАЩЕНИЕ (РЕТРАКЦИЯ) СЕДАЛИЩНО-ПОДКОЛЕННЫХ МЫШЦ**

Утрата способности прогибать поясницу

Таз в положении ретроверсии

**Седалищно-подколенные мышцы**

Сокращение (ретракция) седалищно-подколенных мышц влечет за собой ретроверсию таза с утратой способности выгибать поясницу, что впоследствии приводит к патологии позвоночника.

**D**

В современном обществе сидячее положение на протяжении нескольких часов каждый день может вызвать у отдельных индивидуумов ретракцию седалищно-подколенных мышц.

Ретракция мышц задней поверхности бедра ставит таз в положение ретроверсии, что одновременно искривляет позвоночник, утрачивающий свой нормальный изгиб.

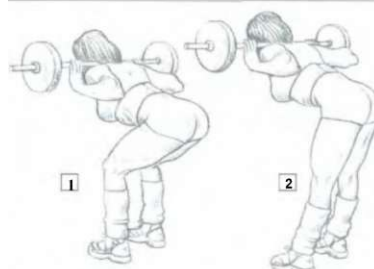
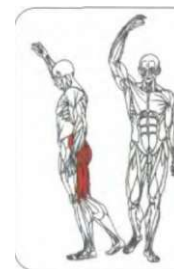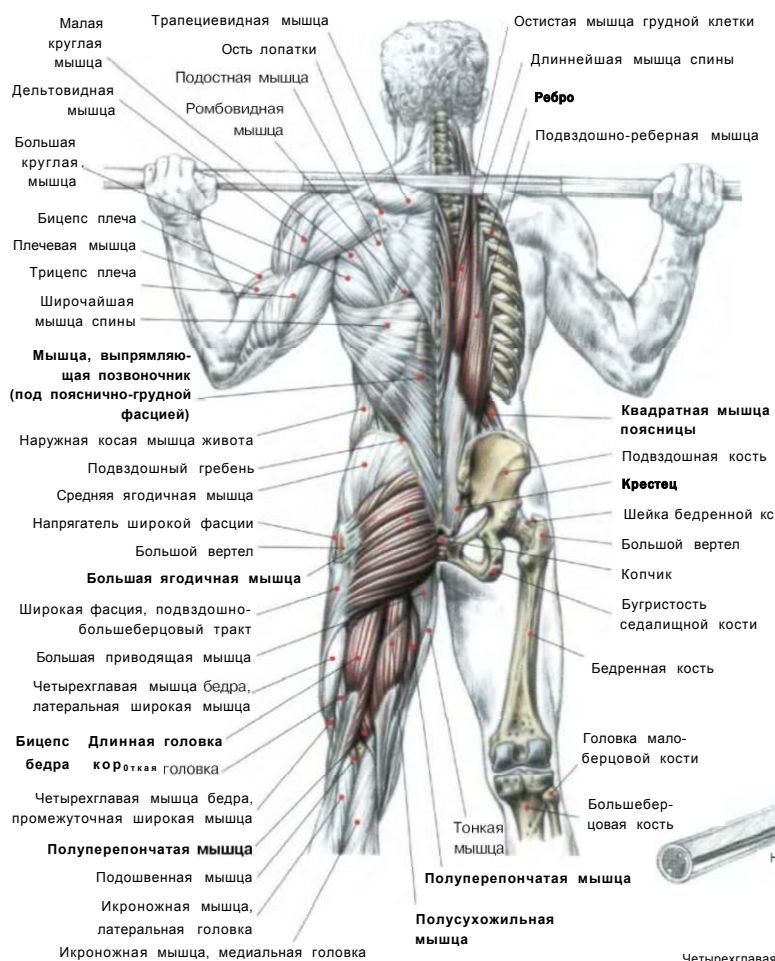
Положение туловища становится неправильным, ягодицы подтягиваются, спина округляется. Впоследствии это может вызвать патологию позвоночника. Чтобы предупредить эту довольно часто встречающуюся ретракцию седалищно-подколенных мышц, необходимо выполнять упражнения, растягивающие мышцы задней поверхности бедра, например «с добрым утром», в легком варианте с согнутыми ногами, и подъем тяжелой штанги с пола с прямыми ногами. После выполнения серии упражнений для седалищно-подколенных мышц лучше всегда выполнять упражнения, растягивающие

S

**Примечание:** фиброзные рубцы можно лечить и кинезитерапией, то есть ручным или механическим массажем, который придаст пораженному месту эластичность.

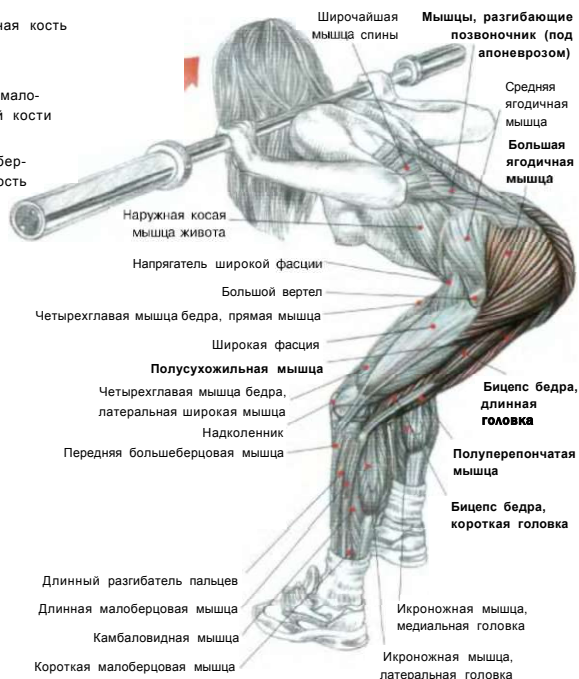
## ПОДЪЕМЫ ТОРСА «С ДОБРЫМ УТРОМ»

11



ДВА СПОСОБА ВЫПОЛНЕНИЯ УПРАЖНЕНИЯ

1 Ноги согнуты в коленях [2 Ноги выпрямлены



Держи ноги прямо, во время наклона туловища вперед лучше чувствуется растяжение седалищно-подколенных мышц, а во время распрямления туловища - их сокращение.

Согнутые в коленях ноги во время наклона туловища вперед, позволяют расслабить седалищно-подколенные мышцы, обеспечивая сгибание бедер.

Стоя прямо. Ноги поставить врозь. Поместить гриф штанги на трапециевидных мышцах или немного ниже, на уровне задних дельтовидных мышц:

- сделать вдох и, сохраняя спину прямой, наклонить туловище вперед до горизонтального положения. Ось сгибания должна проходить в тазобедренном суставе;

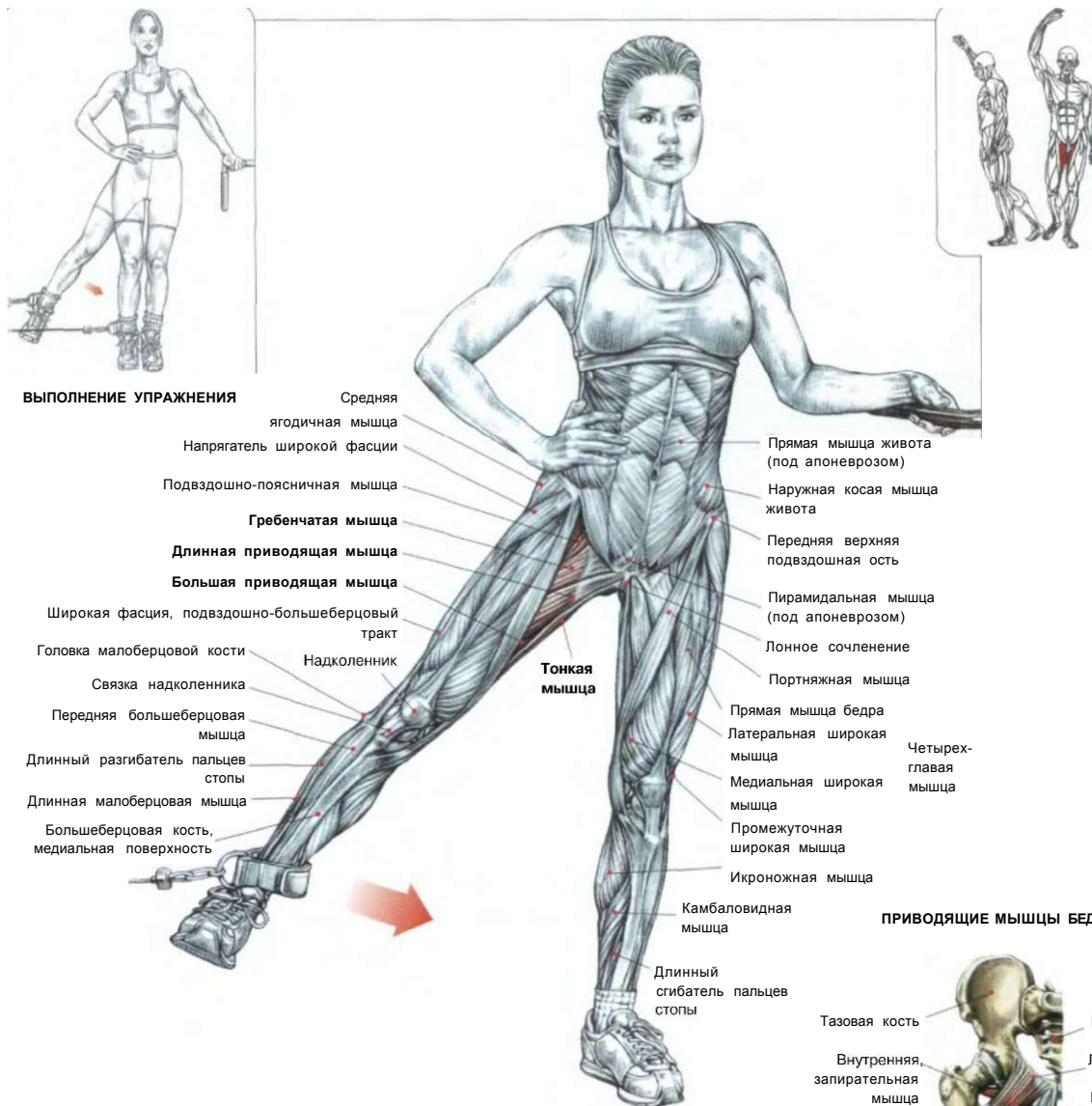- по окончании движения сделать выдох.

Чтобы сделать движение более удобным, слегка сгибайтесь колени.

Это упражнение, разрабатывающее большую ягодичную мышцу и мышцы спины, оказывает благоприятное воздействие на седалищно-подколенные мышцы (кроме короткой головки бицепса бедра,

которая участвует лишь в сгибании голени). Чтобы добиться лучшей конфигурации седалищно-подколенных мышц, никогда не выполняйте это упражнение с тяжелым весом. В негативной фазе этого упражнения растягиваются исключительно мышцы задней поверхности бедра. Регулярное выполнение этого упражнения позволит вам свести до минимума вероятность получения травмы при выполнении приседаний с тяжелым весом.

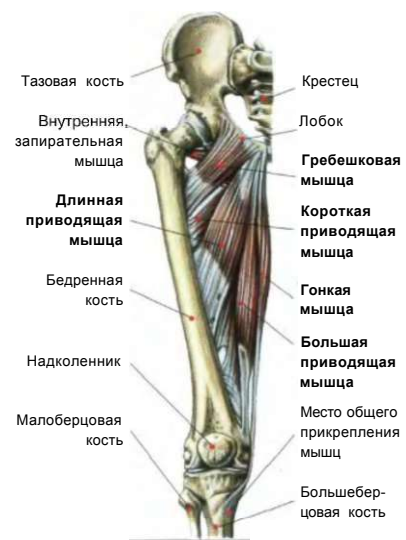# 12 ПРИВЕДЕНИЕ ОДНОЙ НОГИ СТОЯ



**ВЫПОЛНЕНИЕ УПРАЖНЕНИЯ**

- Средняя ягодичная мышца
- Напрягатель широкой фасции
- Подвздошно-поясничная мышца
- Гребенчатая мышца**
- Длинная приводящая мышца**
- Большая приводящая мышца**
- Широкая фасция, подвздошно-большеберцовый тракт
- Головка малоберцовой кости
- Надколенник
- Связка надколенника
- Передняя большеберцовая мышца
- Длинный разгибатель пальцев стопы
- Длинная малоберцовая мышца
- Большеберцовая кость, медиальная поверхность
- Тонкая мышца
- Прямая мышца живота (под апоневрозом)
- Наружная косая мышца живота
- Передняя верхняя подвздошная ость
- Пирамидальная мышца (под апоневрозом)
- Лонное сочленение
- Портняжная мышца
- Прямая мышца бедра
- Латеральная широкая мышца
- Медиальная широкая мышца
- Промежуточная широкая мышца
- Икроножная мышца
- Камбаловидная мышца
- Длинный сгибатель пальцев стопы
- Четырехглавая мышца

**ПРИВОДЯЩИЕ МЫШЦЫ БЕДРА**



- Тазовая кость
- Внутренняя запирательная мышца
- Длинная приводящая мышца**
- Бедренная кость
- Надколенник
- Малоберцовая кость
- Крестец
- Лобок
- Гребешковая мышца**
- Короткая приводящая мышца**
- Гонимая мышца**
- Большая приводящая мышца**
- Место общего прикрепления мышц
- Большеберцовая кость

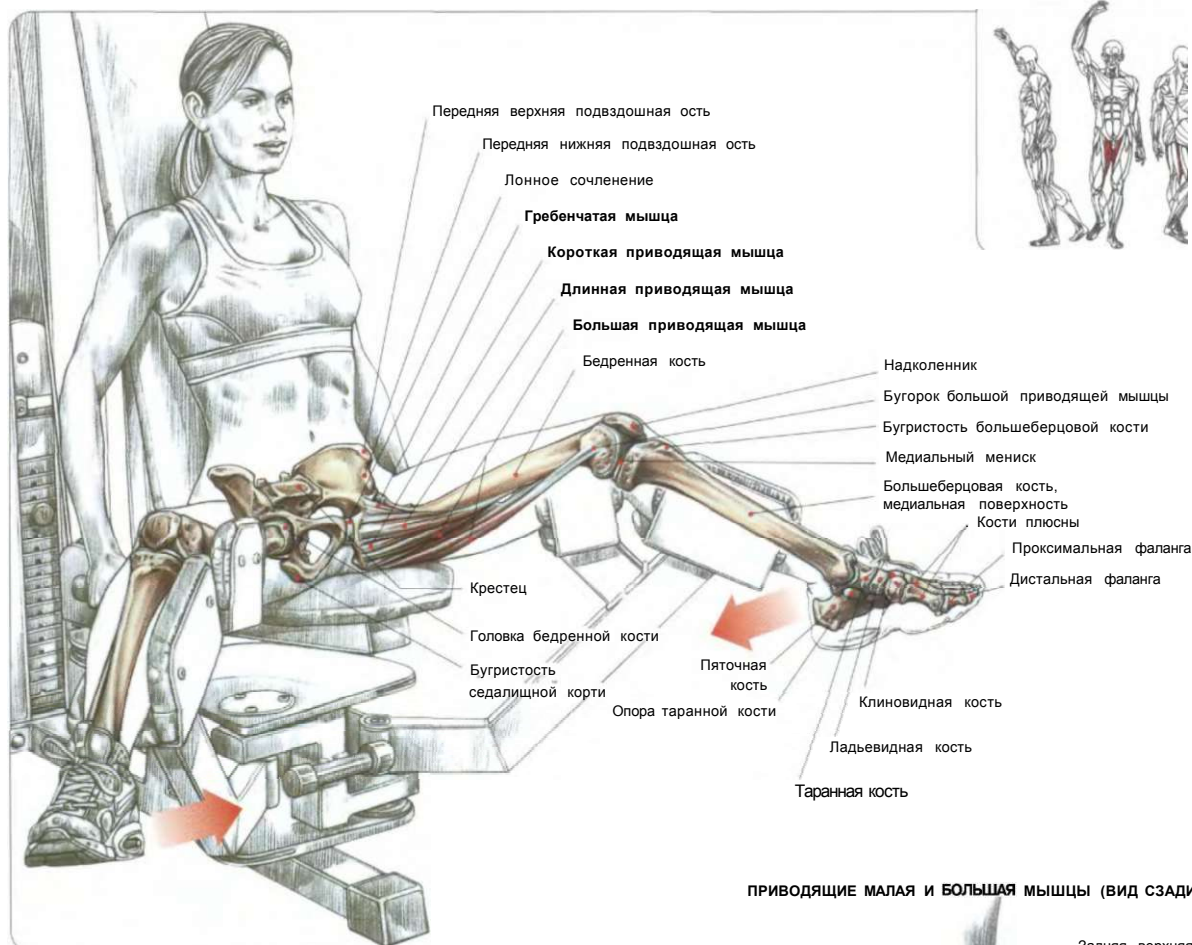
Стоя на одной ноге, рукой той же стороны держаться за раму тренажера. Ко второй ноге прикрепить манжету нижнего блока тренажера, а руку этой же стороны положить на талию:

- сделать вдох и привести ногу, заведя ее максимально перекрестно по отношению к опорной ноге;
- по окончании движения сделать выдох.

Это упражнение задействует приводящие мышцы бедра (гребенчатую, короткую приводящую, малую приводящую, длинную приводящую, большую приводящую и тонкую). Оно великолепно формирует внутреннюю поверхность бедра при регулярном его применении. Нежелательно использовать тяжелый вес во избежание различных повреждений в коленном суставе.



## СВЕДЕНИЕ НОГ СИДЯ



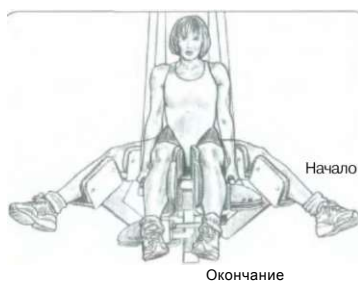Сидя на тренажере. Ноги широко разведены:

- сделать вдох и свести бедра вместе;
- по окончании движения сделать выдох.

Это упражнение тренирует приводящие мышцы (гребенчатую, малую приводящую, длинную приводящую, большую приводящую, короткую приводящую и прямую внутреннюю). Здесь можно использовать более значительный вес отягощения, чем в упражнении с приведением нижнего блока, хотя и с более ограниченным диапазоном движения.

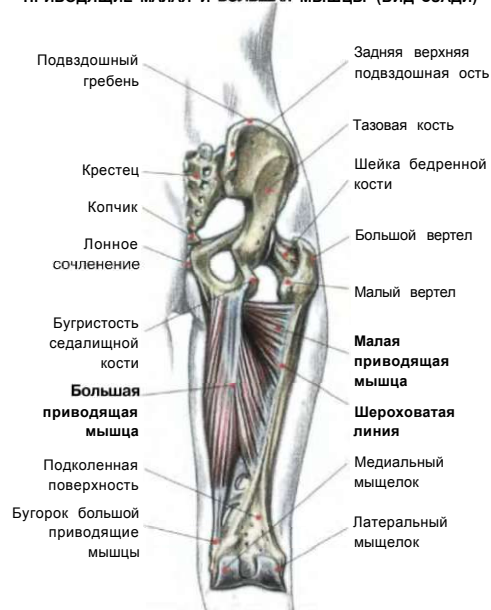**Примечание:** упражнение можно выполнять с целью укрепления приводящих мышц, поскольку именно данная группа мышц часто подвержена травмам при усиленных нагрузках.

Старайтесь увеличивать нагрузку постепенно, разрабатывая мышцы продолжительными повторениями, а перед упражнением выполнять движения, придающие эластичность приводящим мышцам.

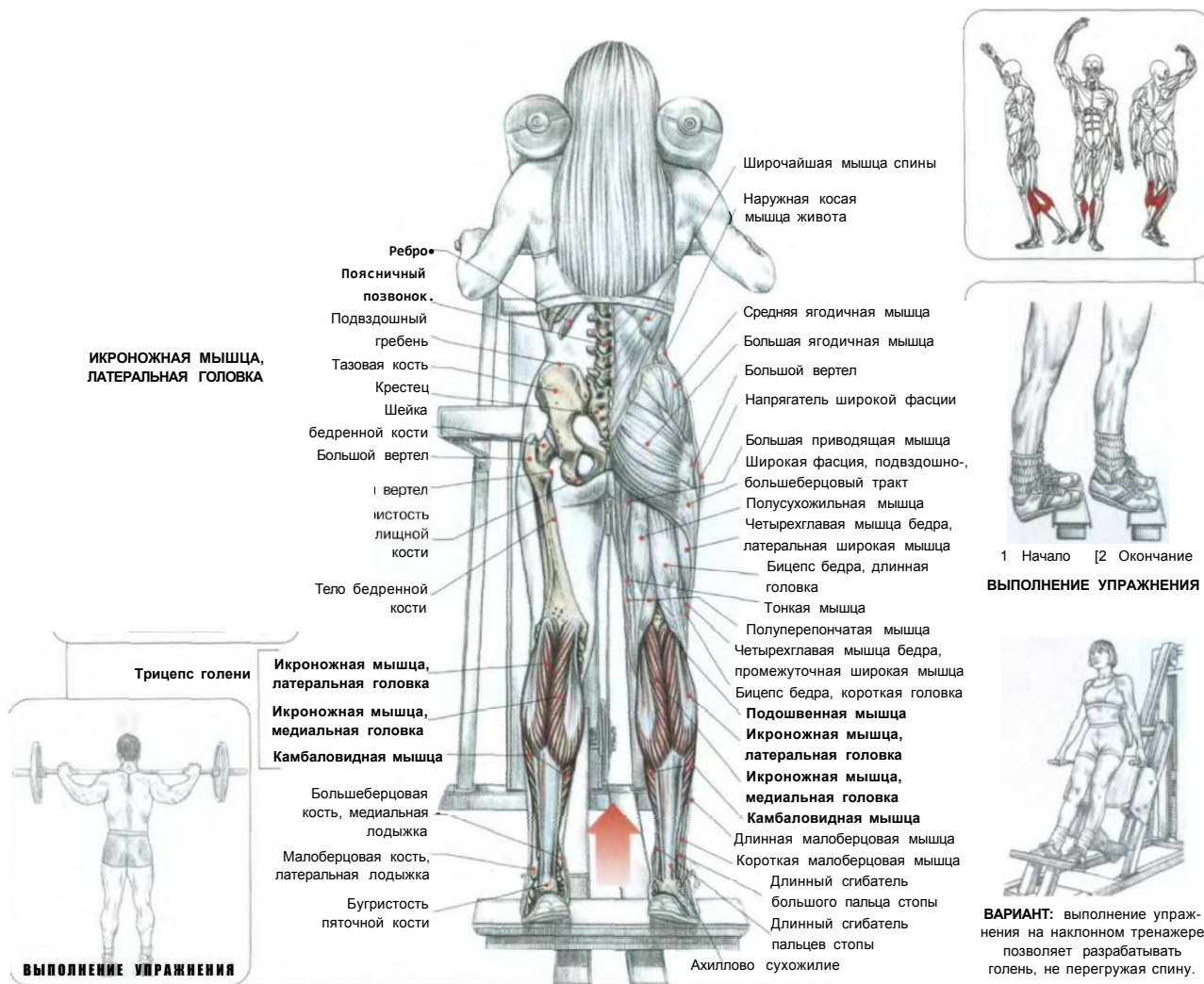


ВЫПОЛНЕНИЕ УПРАЖНЕНИЯ

### ПРОВОДЯЩИЕ МАЛАЯ И БОЛЬШАЯ МЫШЦЫ (ВИД СЗАДИ)



## 14 ПОДЪЕМЫ НА НОСКИ СТОЯ



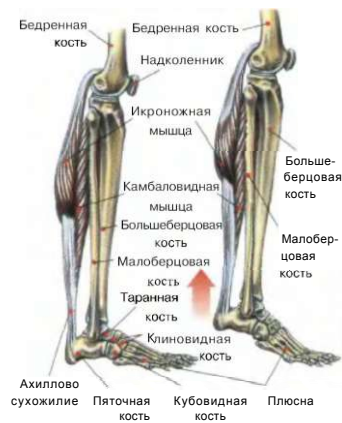Стоя. Спину держать ровно. Плечи поместить под специальные валики. Встать на специальную подставку, расположив на ней носки и подушечки стоп, а пятки свободно опустив вниз. Голень держать расслабленной и растянутой:

- сделать вдох, напрячь стопы (подшвенное сгибание), поднявшись вверх на носки, и вернуться в исходное положение, опустившись вниз;
- по окончании движения сделать выдох.

Это упражнение тренирует трехглавые мышцы голени (включая камбаловидную мышцу, короткую и длинную головки икроножной мышцы). Чтобы правильно напрягать эти мышцы, очень важно подниматься на носках как можно выше в каждом повторении движения. Теоретически в позиции «носки наружу» изолированно разрабатывается медиальная головка икроножной мышцы, а когда носки внутрь — ее латеральная головка, однако практически осуществить это бывает трудно. Тем не менее можно перенести часть нагрузки с икроножных мышц на камбаловидные мышцы, согнув колени и тем самым отключив от работы икроножные мышцы.

**Вариант:** это упражнение можно выполнять и на специальном тренажере, как с подставкой для увеличения амплитуды движения, так и без подставки, позволяющей легче держать равновесие, но уменьшающей амплитуду движения.

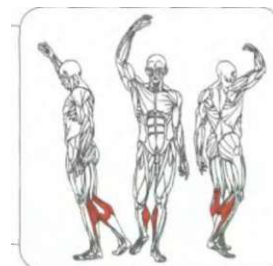
**Примечание:** разгибатель голени представляет собой чрезвычайно мощную и прочную мышцу, которая держит нагрузку тела человека в течение всего дня. Поэтому не бойтесь нагружать эту мышцу тяжелым весом.



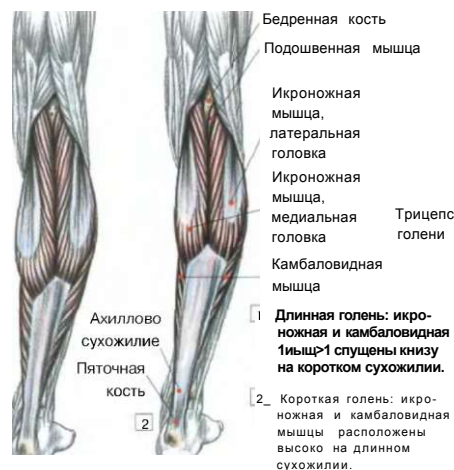**ДЕЙСТВИЕ ТРИЦЕПСА ГОЛЕНИ**

# ПОДЪЕМ НА НОСОК ОДНОЙ НОГИ СТОЯ

15



ДВА ТИПА ГОЛЕНИ



Бедренная кость  
Подошвенная мышца  
Икроножная мышца, латеральная головка  
Икроножная мышца, медиальная головка  
Трицепс голени  
Камбаловидная мышца  
Ахиллово сухожилие  
Пяточная кость

1 Длинная голень: икроножная и камбаловидная мышцы спущены низко на коротком сухожилии.  
2 Короткая голень: икроножная и камбаловидная мышцы расположены высоко на длинном сухожилии.

НАЧАЛО ДВИЖЕНИЯ

Бицепс бедра, длинная головка-Полусухожильная мышца  
Бицепс бедра, короткая головка  
Полуперепончатая мышца

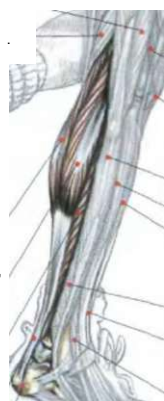

Широкая фасция  
Четырехглавая мышца бедра, латеральная широкая мышца

Tg f  
7 i Четырехглавая мышца бедра, промежуточная широкая мышца

Примечание: у некоторых лиц трицепс голени обладает весьма специфической особенностью: он представляет собой довольно редко встречающуюся мышцу, которая при тренировках не набирает объема. Ей можно придать только силу. При длинной голени низко опущенные икроножная и камбаловидная мышцы могут легко разрабатываться. И наоборот, при короткой голени мышцы не способны наращивать объем.

Икроножная мышца, медиальная головка  
Трехглавая мышца голени  
Икроножная мышца, латеральная головка  
Камбаловидная мышца



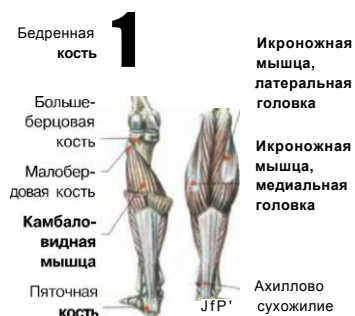Надколенник  
Длинная малоберцовая мышца  
Длинный разгибатель пальцев  
Передняя большеберцовая мышца  
Короткая малоберцовая мышца  
Длинный разгибатель большого пальца  
Третья малоберцовая мышца

Тазовая кость



Позвонок  
Крестец

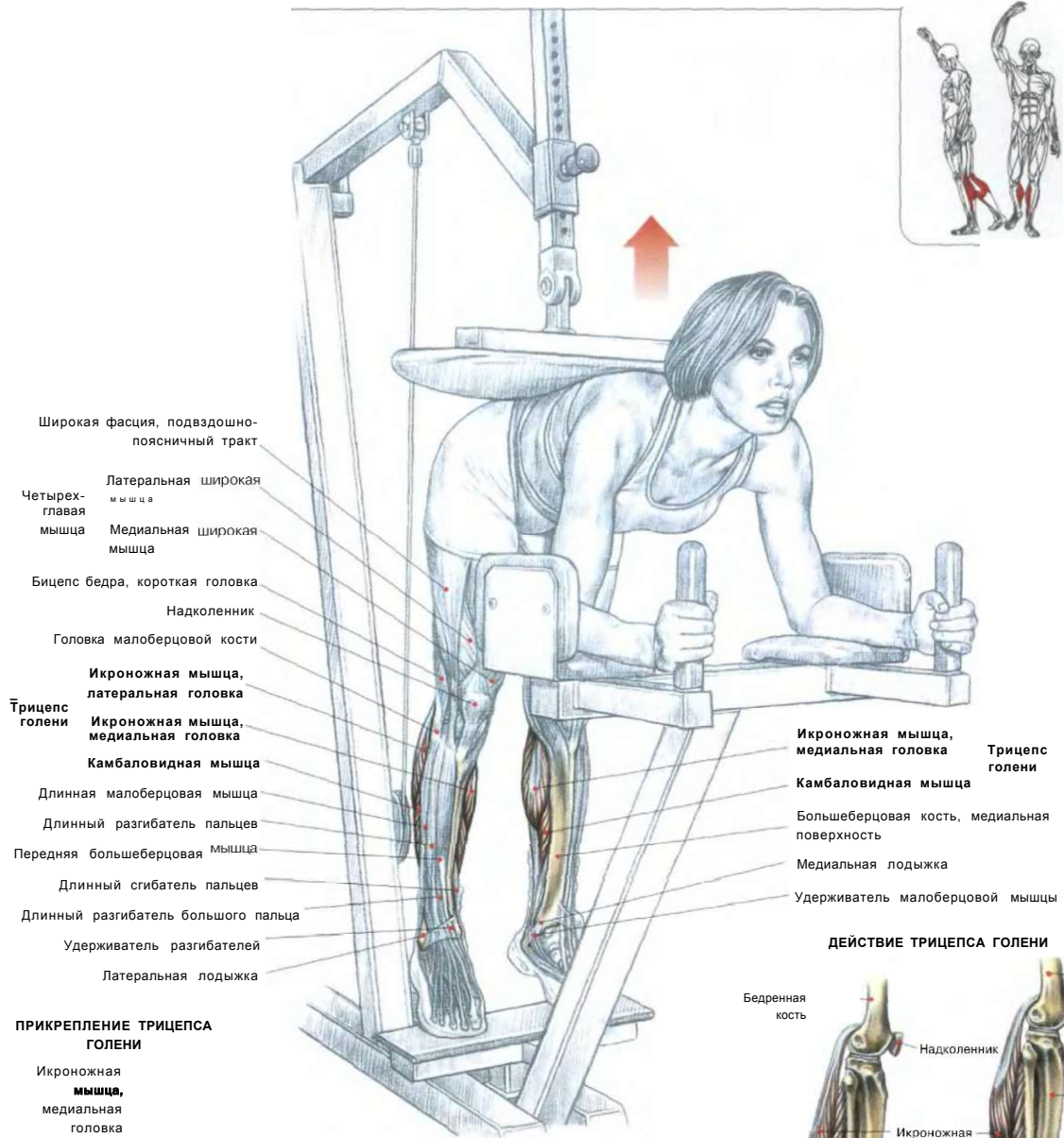
Ахиллово сухожилие  
Пяточная кость



Бедренная кость  
1  
Большеберцовая кость  
Малоберцовая кость  
Камбаловидная мышца  
Пяточная кость  
Икроножная мышца, латеральная головка  
Икроножная мышца, медиальная головка  
Ахиллово сухожилие

Стоя на одной ноге. Носок ступни расположить на специальной подставке. Взять гантель в руку со стороны опорной ноги, а второй рукой держаться за раму тренажера:  
- сделать вдох и приподняться как можно выше на носок (подошвенное сгибание);  
- сохраняя ногу прямой или слегка согнутой в колене, вернуться в исходное положение;  
- по окончании движения сделать выдох.  
Это упражнение задействует трицепс голени. Для лучшего результата выполняйте упражнение до появления чувства жжения.

**ПОДЪЕМЫ НА НОСКИ В НАКЛОНЕ  
«ОСЛИК»**



- Широкая фасция, подвздошно-поясничный тракт
- Латеральная широкая мышца
- Четырехглавая мышца
- Бицепс бедра, короткая головка
- Надколенник
- Головка малоберцовой кости
- Икроножная мышца, латеральная головка
- Трицепс голени
- Икроножная мышца, медиальная головка
- Камбаловидная мышца
- Длинная малоберцовая мышца
- Длинный разгибатель пальцев
- Передняя большеберцовая мышца
- Длинный сгибатель пальцев
- Длинный разгибатель большого пальца
- Удерживатель разгибателей
- Латеральная лодыжка

**ПРИКРЕПЛЕНИЕ ТРИЦЕПА ГОЛЕНИ**

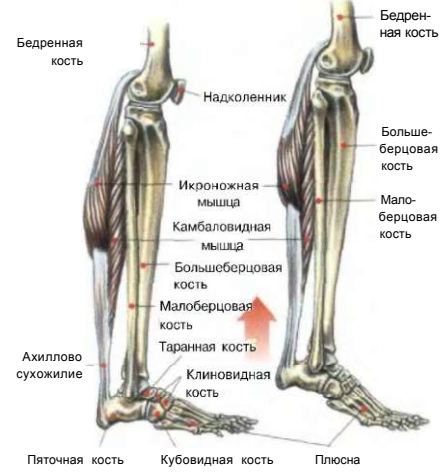- Икроножная мышца, медиальная головка
- Подшвенная мышца (непостоянно)
- Икроножная мышца, латеральная головка
- Камбаловидная мышца
- Ахиллово сухожилие

Расположиться на тренажере. Туловище наклонить вперед. Встать на специальную подставку, а пятки свободно опустить вниз. Голень держать растянутой. Предплечья положить на подставку и подставить таз под подушку тренажера:  
 - сделать вдох, напрячь стопы (подшвенное сгибание), поднявшись вверх на носки, и вернуться в исходное положение;  
 - по окончании движения сделать выдох.  
 Это упражнение задействует трицепс голени и, в частности, икроножные мышцы.

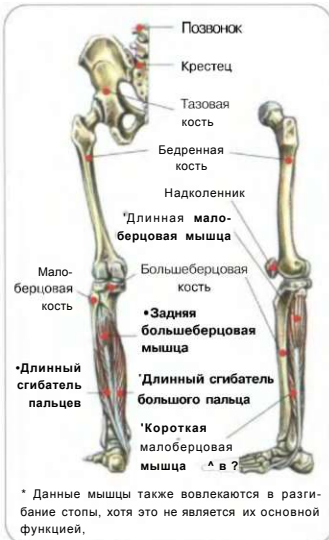**Вариант:** упражнение можно выполнять без тренажера, наклонив туловище и положив под стопы специальную подставку. Обопреться предплечьями на опору и посадите партнера себе на таз или низ спины (крестец).

- Икроножная мышца, медиальная головка
- Трицепс голени
- Камбаловидная мышца
- Большеберцовая кость, медиальная поверхность
- Медиальная лодыжка
- Удерживатель малоберцовой мышцы

**ДЕЙСТВИЕ ТРИЦЕПА ГОЛЕНИ**

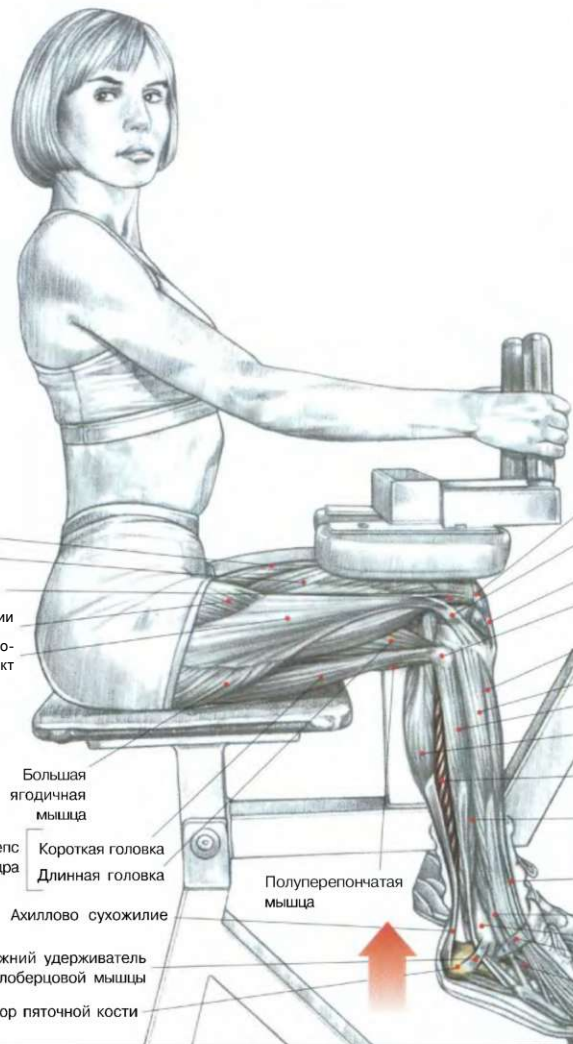
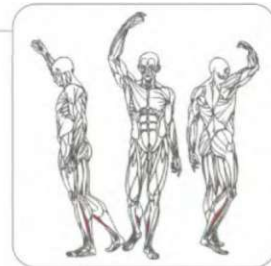


РАЗГИБАНИЕ ГОЛЕНИ СИДЯ

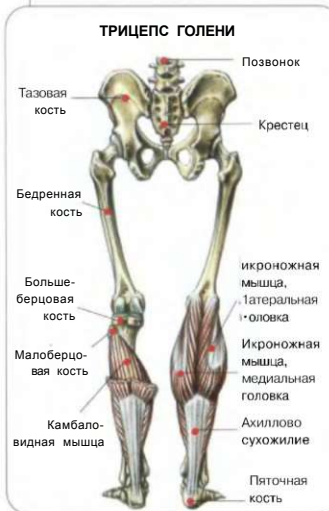

\* Данные мышцы также вовлекаются в разгибание стопы, хотя это не является их основной функцией.

- Четырехглавая мышца бедра
- Прямая мышца бедра
- Латеральная широкая мышца
- Промежуточная широкая мышца
- Напрягатель широкой фасции
- Широкая фасция, подвздошно-большеберцовый тракт



- Надколенник
- Широкая фасция, подвздошно-большеберцовый тракт
- Связка надколенника
- Головка малоберцовой кости
- Передняя большеберцовая мышца
- Длинный разгибатель пальцев
- Длинная малоберцовая мышца
- Икроножная мышца
- Трицепс голени
- Камбаловидная мышца
- Короткая малоберцовая мышца
- Длинный разгибатель большого пальца
- Третья малоберцовая мышца
- Латеральная лодыжка
- Удерживатель разгибателей
- Короткий разгибатель пальцев



ТРИЦЕПС ГОЛЕНИ

- Большая ягодичная мышца
- Бицепс бедра
- Короткая головка
- Длинная головка
- Ахиллово сухожилие
- Нижний удерживатель малоберцовой мышцы
- Бугор пяточной кости
- Полуперепончатая мышца

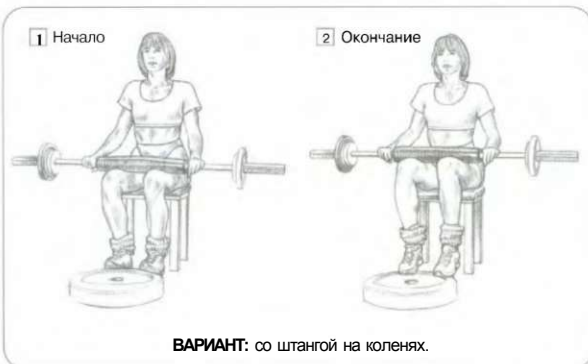Сидя на тренажере. Бедра плотно прижать удерживающими подушками. Носки стоп расположить на специальной подставке, опустив вниз пятки:

- сделать вдох, напрячь стопы (подощвенное сгибание), поднявшись вверх на носки;
- по окончании движения сделать выдох.

Это упражнение задействует преимущественно камбаловидные мышцы. Вверху эта мышца прикрепляется под коленным суставом к большеберцовой и малоберцовой костям, а внизу - пяточным (ахилловым) сухожилием к бугру пяточной кости. Основная функция камбаловидной мышцы состоит в разгибании голени.

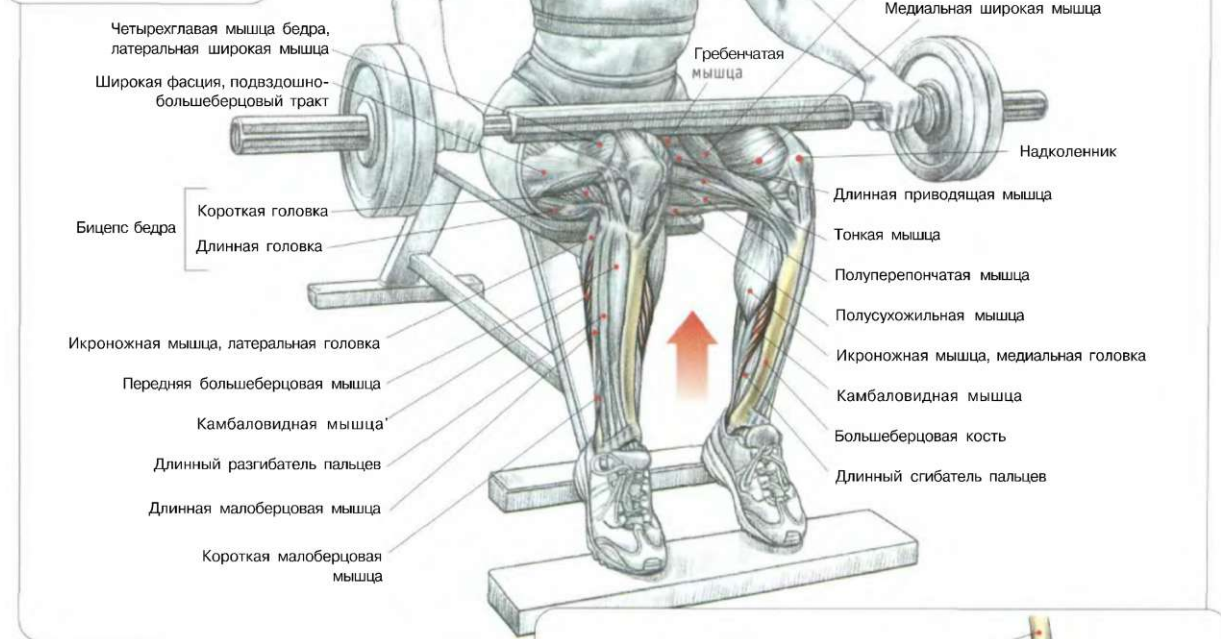
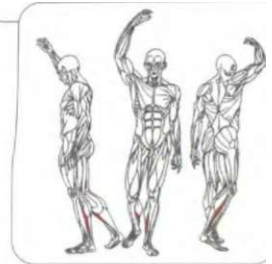
Сгибание стоп расслабляет икроножные мышцы, которые крепятсяверху к коленному суставу, а внизу - к пяточному (ахиллову) сухожилию. При разгибании стопы икроножная мышца напрягается лишь слегка.

**Вариант:** сидя на скамье, положив штангу поперек колен,



**ВАРИАНТ:** со штангой на коленях.

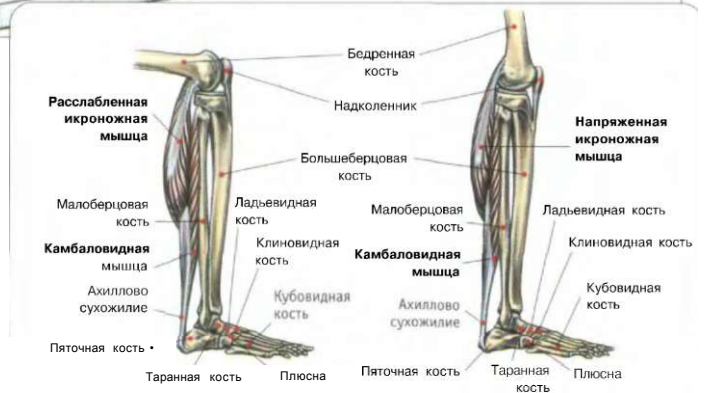**РАЗГИБАНИЕ ГОЛЕНИ СИДЯ,  
СО ШТАНГОЙ НА КОЛЕНАХ**



Сидя на скамье. Носки стоп расположить на подставке. Гриф штанги поместить поверх бедер. Напрячь стопы (подшвенное сгибание).

**Внимание:** чтобы выполнение упражнения не причиняло боль, положите под штангу полотенце. Это упражнение предназначено для тренировки камбаловидных мышц, которые относятся к трицепсам голени. Мышца начинается под коленным суставом, там она крепится к большеберцовой и малоберцовой костям и соединяется с пяточной костью ахилловым сухожилием. Ее основная функция - разгибание голеностопного сустава. В отличие от проработки камбаловидных мышц на тренажере этот вид упражнения не позволяет использовать тяжелый вес, так как потребует чрезмерных усилий. Для достижения лучших результатов следует выполнять это упражнение подходами из 10-20 повторений.

**Вариант:** это упражнение можно выполнять на стуле или скамье без дополнительного груза посредством сильной концентрации напряжения. В этом случае подъемы необходимо продолжать до утомления.



**Ш**

При согнутых коленях икроножная мышца, которая начинается над коленным суставом, будет в расслабленном состоянии. В таком положении при разгибании стопы она лишь напрягается незначительно, а наибольшая нагрузка приходится на камбаловидную мышцу.

Наоборот, при выпрямленном колене напрягается икроножная мышца, активной участвуя в разгибании стопы по сравнению с камбаловидной мышцей.

# 06 ЯГОДИЦЫ

## ОСОБЕННОСТИ СТРОЕНИЯ ЯГОДИЦ У ЧЕЛОВЕКА

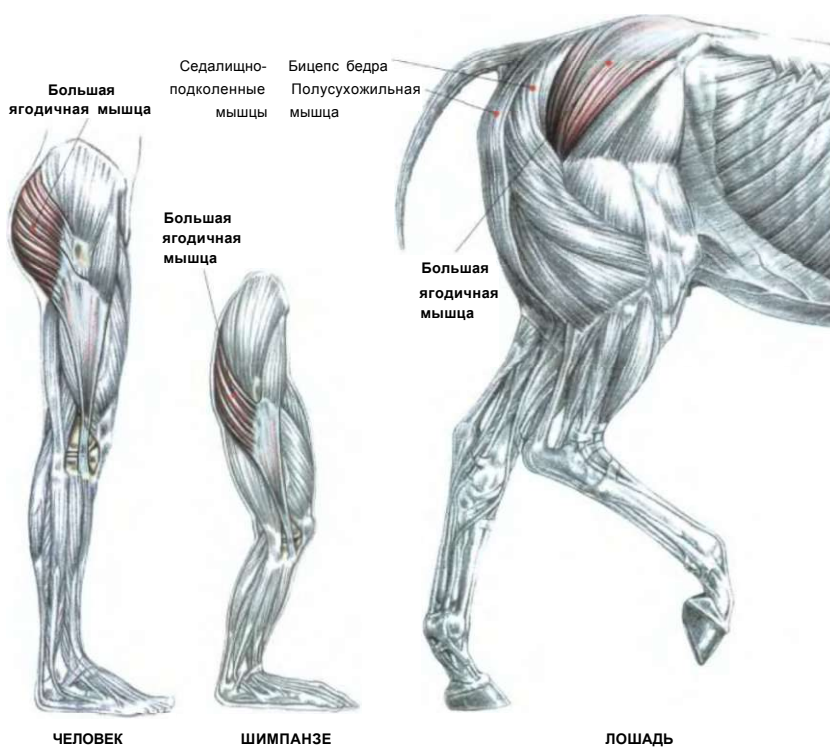
В то время как взрослые обезьяны ходят лишь от случая к случаю, человек — единственный примат, который полностью приспособился к перемещению на двух конечностях. Одной из морфологических черт, напрямую связанных с таким видом перемещения, является существенное развитие большой ягодичной мышцы, которая превратилась в массивную мышцу человеческого тела.

Развитие ягодиц является специфической особенностью человеческого тела. Для сравнения отметим, что четвероногие животные обладают большими ягодичными мышцами, менее развитыми относительно пропорций тела. Круп лошади, который некоторые отождествляют с ягодицами, на самом деле состоит из седалищно-подколенных мышц (задняя поверхность бедра у человека).

У человека большая ягодичная мышца является разгибателем таза. Она не играет важной роли при ходьбе, поскольку выпрямление в тазе обеспечивается главным образом седалищно-подколенными мышцами. Достаточно во время ходьбы прикоснуться к ягодицам, чтобы заметить, что их мышцы практически не напряжены.

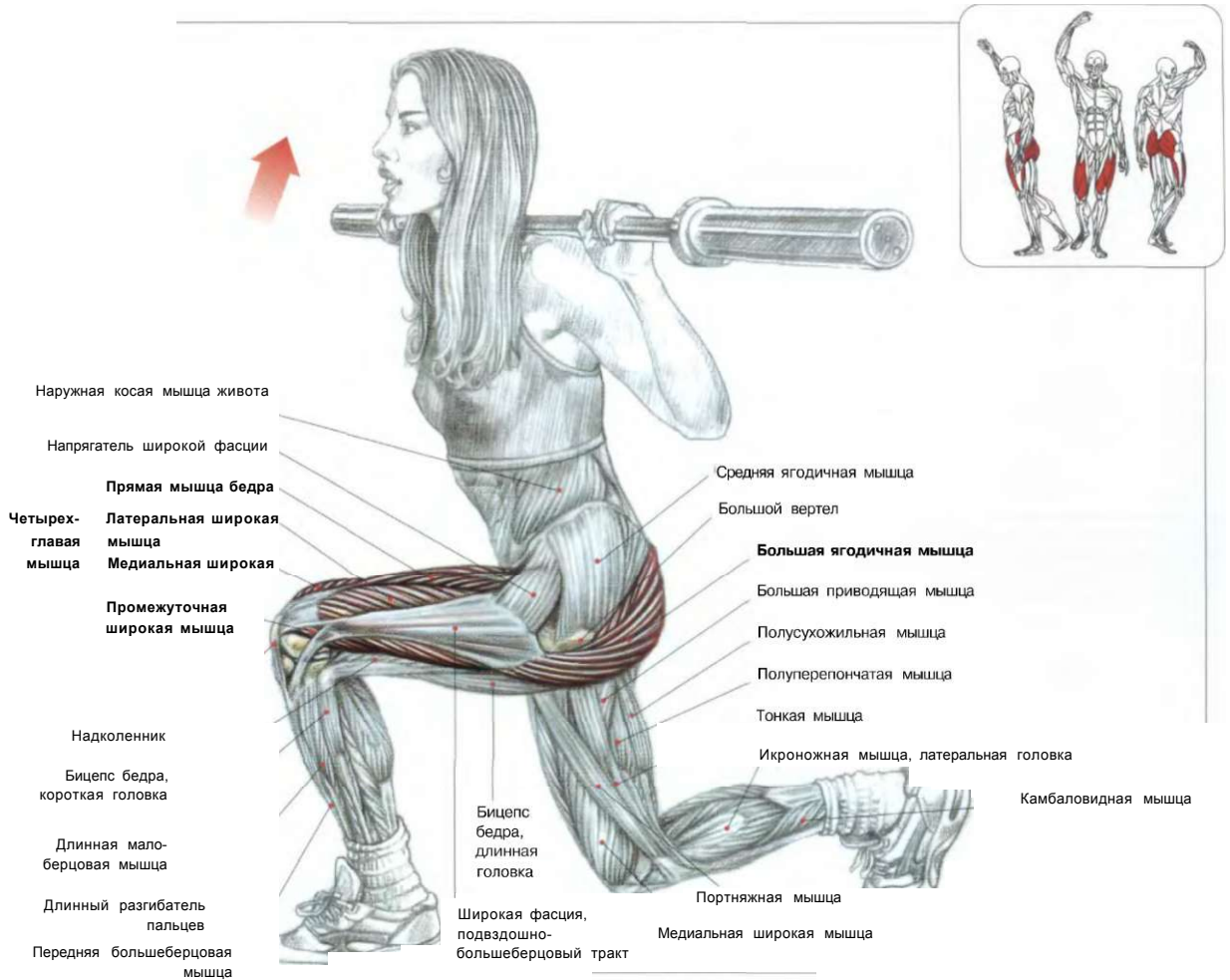
Как только возрастает нагрузка, например при быстрой ходьбе или беге, мышцы ягодиц приходят в действие, чтобы энергично разогнуть таз и выпрямить туловище.

Эти биомеханические замечания позволяют понять, что при выполнении специфических движений для больших ягодичных мышц и седалищно-подколенных мышц, например «с добрым утром» и подъем штанги с пола с прямыми ногами с использованием тяжелого веса, сильнее задействуются большие ягодичные мышцы и гораздо меньше — седалищно-подколенные мышцы.



01. ВЫПАДЫ СО ШТАНГОЙ НА ПЛЕЧАХ	116
02. ВЫПАДЫ С ГАНТЕЛЯМИ	117
НЕСТАБИЛЬНОСТЬ КОЛЕННОГО СУСТАВА	118
03. МАХИ НОГОЙ НАЗАД С НИЖНЕГО БЛОКА	119
04. МАХИ НОГОЙ НАЗАД С РЫЧАГОМ ТРЕНАЖЕРА	120
05. МАХИ НОГОЙ НАЗАД НА ПОЛУ	121
06. «МОСТИК» ЛЕЖА	122
07. МАХИ НОГОЙ В СТОРОНУ С НИЖНЕГО БЛОКА	123
ИНДИВИДУАЛЬНАЯ ПОДВИЖНОСТЬ БЕДЕР	124
08. МАХИ НОГОЙ В СТОРОНУ С РЫЧАГОМ ТРЕНАЖЕРА	125
09. МАХИ НОГОЙ В СТОРОНУ, ЛЕЖА НА БОКУ	126
10. РАЗВЕДЕНИЕ НОГ НА ТРЕНАЖЕРЕ	127

# 01 ВЫПАДЫ СО ШТАНГОЙ НА ПЛЕЧАХ

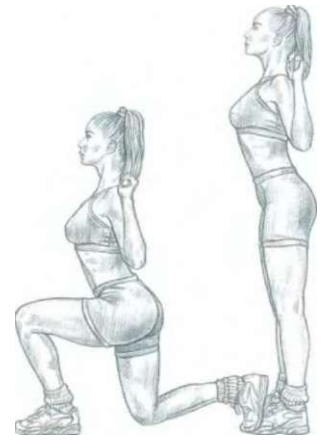


Стоя **прямо**. Ноги слегка расставить. Штангу поместить за шей на трапециевидных мышцах:  
 - сделать вдох и шаг вперед, держа туловище прямо. Во время выпада перемещаемое вперед бедро должно стабилизироваться в горизонтальном положении или немного выше;  
 - вернуться в исходное положение и сделать выдох.  
 Это упражнение в первую очередь задействует большую ягодичную мышцу. Вы можете выполнять его двумя способами. При обычном шаге (не широком) нагрузка усиливается на четырехглавую мышцу бедра, а при широком шаге напряжение концентрируется на седалищно-подколенных мышцах, большой ягодичной мышце с напряжением подвздошно-поясничной мышцы и прямой мышце бедра.

Примечание: при выпаде вперед вы переносите всю тяжесть вашего тела на выставленную вперед ногу. Это упражнение сравнительно трудное из-за необходимости постоянно сохранять равновесие. Начинаям следует выполнять его с использованием очень легкого веса и контролировать коленный сустав выставленной вперед ноги.



Выполнение упражнения с обычным шагом: разрабатываются преимущественно четырехглавые мышцы бедер.

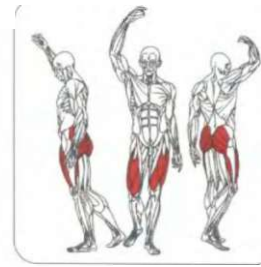
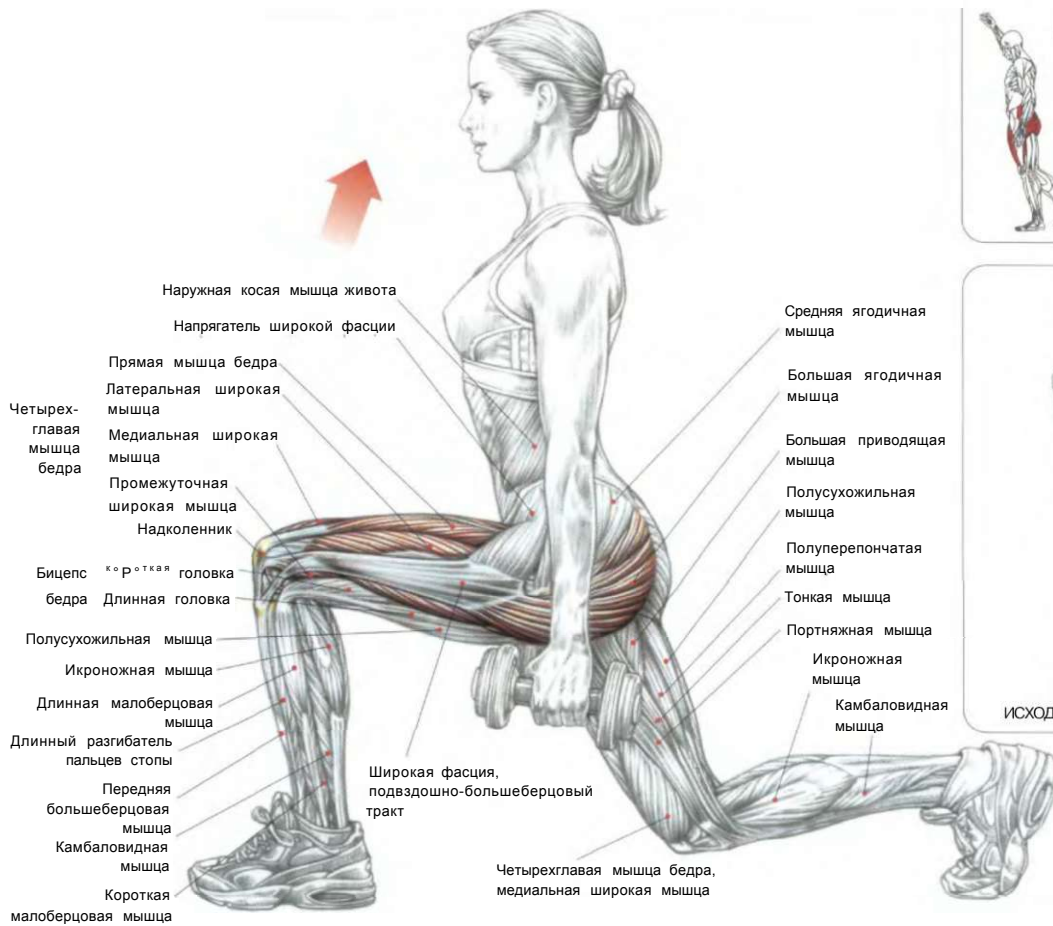


?] Выполнение упражнения с широким шагом: разрабатываются преимущественно большие ягодичные мышцы.



ВЫПАДЫ С ГАНТЕЛЯМИ

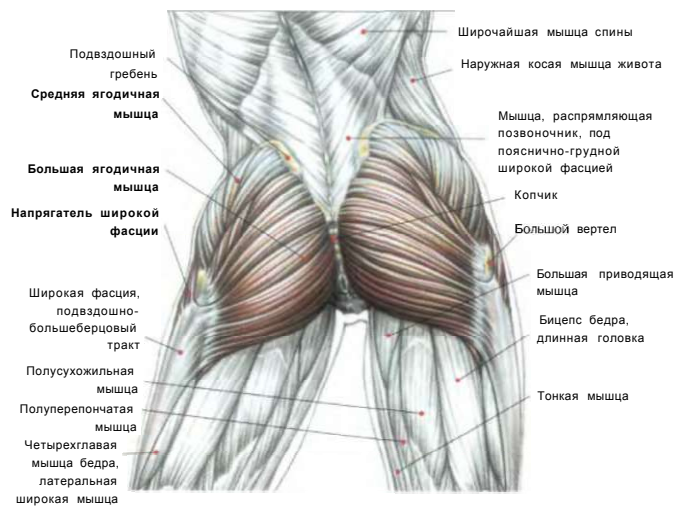
02



Стоя. Ноги слегка расставлены. Спина прямая. Гантели находятся в руках, опущенных по бокам:  
- сделать вдох и широко шагнуть вперед, держа туловище как можно прямее. Когда выставленное вперед бедро примет горизонтальное или чуть выше положение, энергичным усилием вернуть его в исходное положение;  
- по окончании движения сделать выдох.  
Это упражнение разрабатывает главным образом большие ягодичные мышцы и четырехглавые мышцы бедер.

Варианты: чем шире шаг, тем сильнее задействована большая ягодичная мышца выставленного вперед бедра и тем сильнее напряжение подвздошно-поясничных мышц и прямой мышцы бедра, оставшегося сзади.

Примечание: поскольку в определенный момент выставленная вперед нога испытывает всю тяжесть веса и несет дополнительную нагрузку, требующую наличия хорошо развитого чувства равновесия, во избежание травм коленных суставов начинайте выполнение упражнения с легкими гантелями.



АНАТОМИЯ ЯГОДИЧНОЙ ОБЛАСТИ

## ЯГОДИНЫ

# ✚ НЕСТАБИЛЬНОСТЬ КОЛЕННОГО СУСТАВА

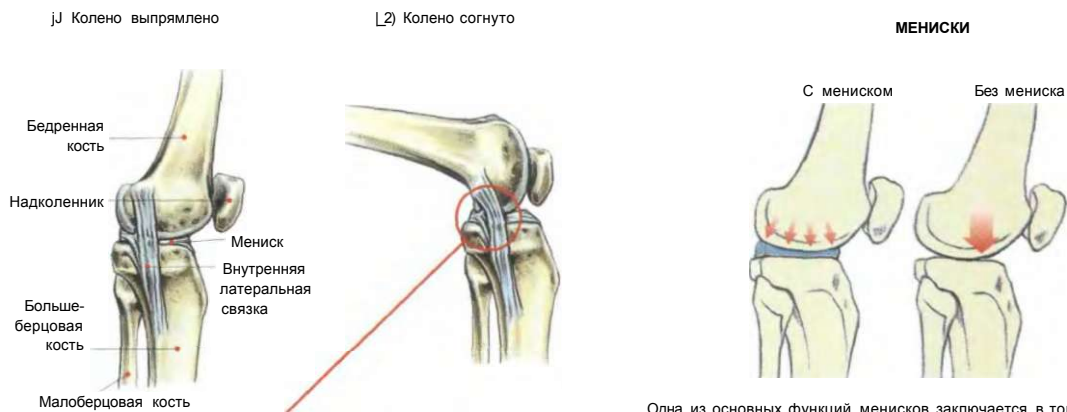
Когда колено разгибается, наружная и внутренняя латеральные связки напряжены, препятствуя ротации в суставе. В этом положении сустав стабилизируется благодаря действию связок, а действие мышц необязательно.

Когда же колено согнуто, наружная и внутренняя латеральные связки расслаблены. В этом положении сустав стабилизируется благодаря действию мышц.

Во время нагрузки на коленный сустав в согнутом положении мениск выдвигается вперед, но если последующее за этим движение разгибания коленного сустава будет не скоординировано, то мениск может вернуться на свое место несвоевременно. Тогда он оказывается защемленным между мыщелками, что приведет к более или менее серьезной его травме.

В момент защемления от мениска отрывается небольшой кусочек, что может потребовать даже хирургического вмешательства для удаления этого кусочка. При разрыве мениска его надорванная часть становится излишне подвижной и может ущемляться между суставными поверхностями бедренной и большеберцовой костей. Это приводит к появлению блокады сустава, боли, местного отека.

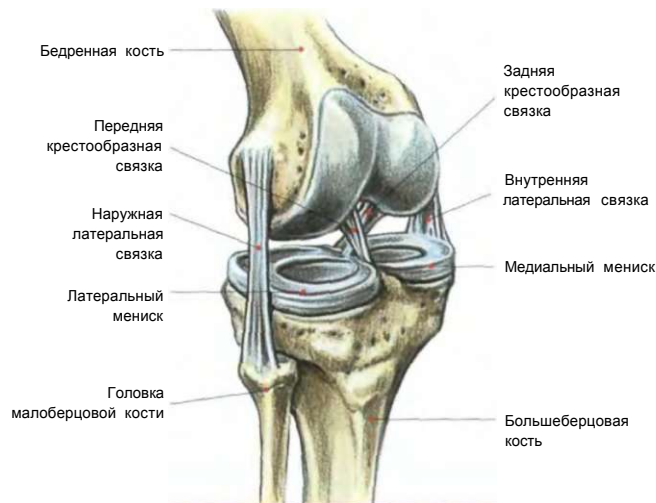Во время выполнения асимметричных упражнений, например при выпадах вперед (см. стр. 116 и 117), в целях предохранения коленного сустава и во избежание какой-либо травмы очень важно контролировать скорость и плавность движения.



Когда колено согнуто, то видно, что латеральные связки расслаблены. В таком положении ротация сустава становится невозможной.

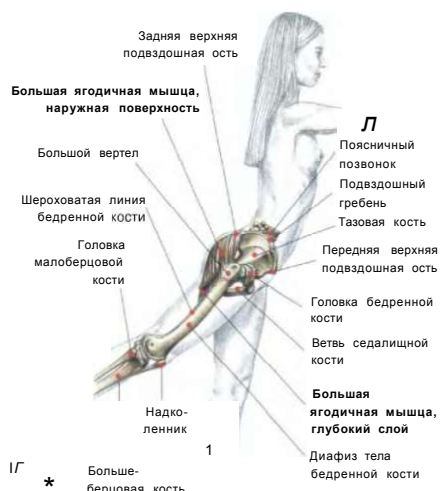Одна из основных функций менисков заключается в том, чтобы распределять давление внутри коленного сустава, усиливая площадь опоры бедренной кости на большеберцовую кость, для предотвращения преждевременного износа суставных поверхностей.

### СХЕМАТИЧЕСКОЕ ИЗОБРАЖЕНИЕ МЕНИСКОВ И СВЯЗОК КОЛЕНА

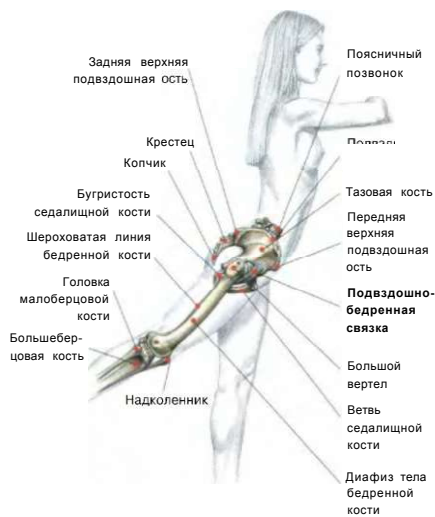

# МАХИ НОГОЙ НАЗАД С НИЖНЕГО БЛОКА

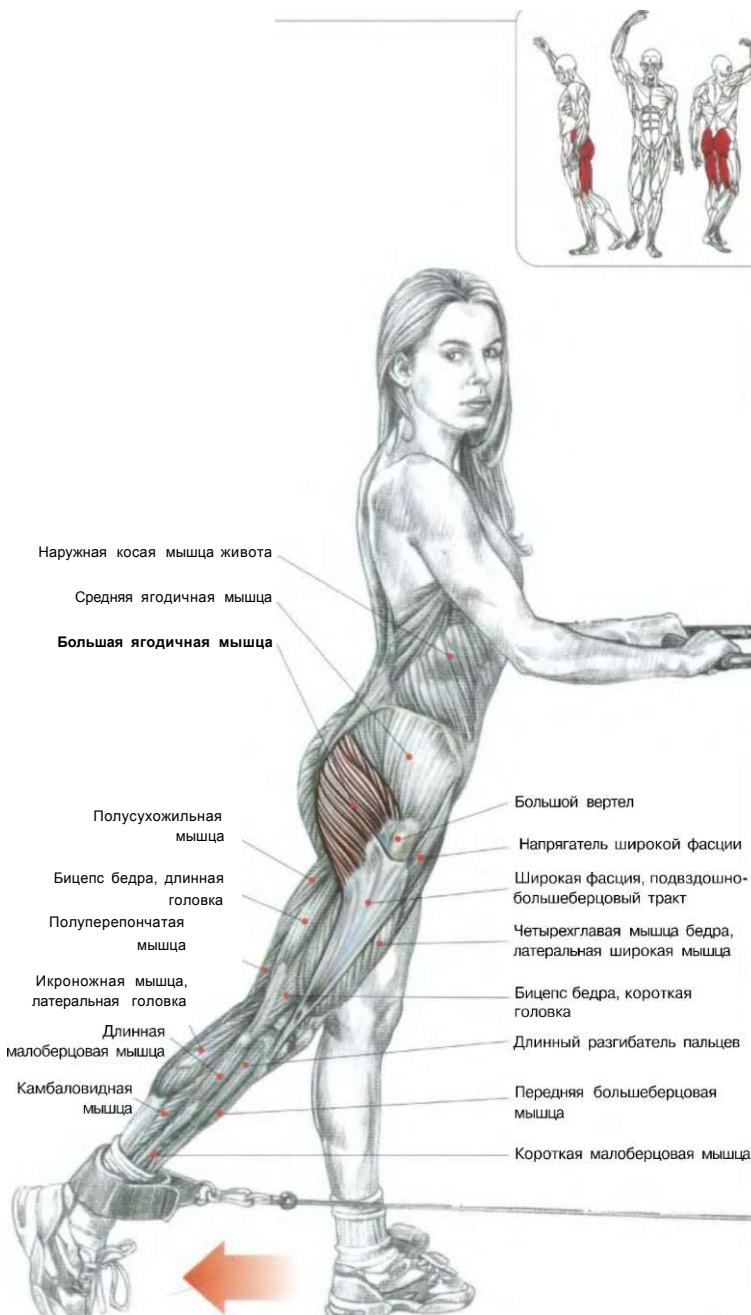
03



В глубине большая ягодичная мышца заканчивается близ шероховатой линии бедренной кости.



Выпрямление бедра ограничено из-за напряжения подвздошно-бедренной связки.



Стоя лицом к тренажеру. Туловище наклонить вперед, взявшись за поручень. Одна нога стоит на полу, а к другой закреплен манжет нижнего блока тренажера:

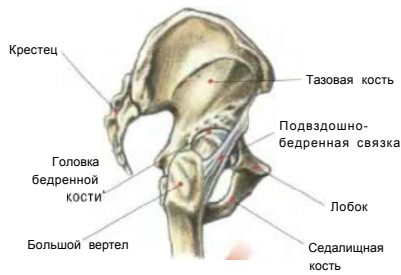
- сделать вдох и отвести бедро назад, затем вернуться в исходное положение;
- по окончании движения сделать выдох.

Амплитуда отведения бедра ограничена из-за напряжения подвздошно-бедренной связки.

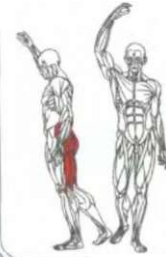Это упражнение вовлекает в работу главным образом большую ягодичную мышцу и в меньшей степени седалищно-большеберцовую мышцу, исключая короткую головку бицепса бедра. Упражнение позволяет усовершенствовать задний контур ноги.

# ягодицы

## 04 МАХИ НОГОЙ НАЗАД С РЫЧАГОМ ТРЕНАЖЕРА



Амплитуда отведения бедра ограничивается натяжением подвздошно-бедренной связки, которая представляет собой утолщение суставной капсулы.



Широкая мышца спины  
 Наружная косая мышца живота  
**Большая ягодичная мышца**  
 Тонкая мышца  
 Бицепс бедра, длинная головка  
 Бицепс бедра, короткая головка  
 Икроножная мышца, латеральная головка  
 Икроножная мышца, медиальная головка

Средняя ягодичная мышца  
 Копчик  
 Большая приводящая мышца  
 Полусухожильная мышца  
 Латеральная широкая мышца четырехглавой мышцы бедра  
 Полуперепончатая мышца  
 Камбаловидная мышца

Средняя ягодичная мышца  
 Большая приводящая мышца  
 Тонкая мышца  
 Полусухожильная мышца

Большая ягодичная мышца  
 Большой вертел  
 Широкая фасция  
 Бицепс бедра, длинная головка  
 Латеральная широкая мышца

Широкая мышца спины  
 Наружная косая мышца живота  
**Средняя ягодичная мышца**  
 Большой вертел  
**Напрягатель широкой фасции**  
 Широкая фасция  
 Прямая мышца бедра  
 Латеральный широкимыш  
 Бицепс бедра, длинная головка

Большая ягодичная мышца  
 Большая приводящая мышца  
 Полусухожильная мышца

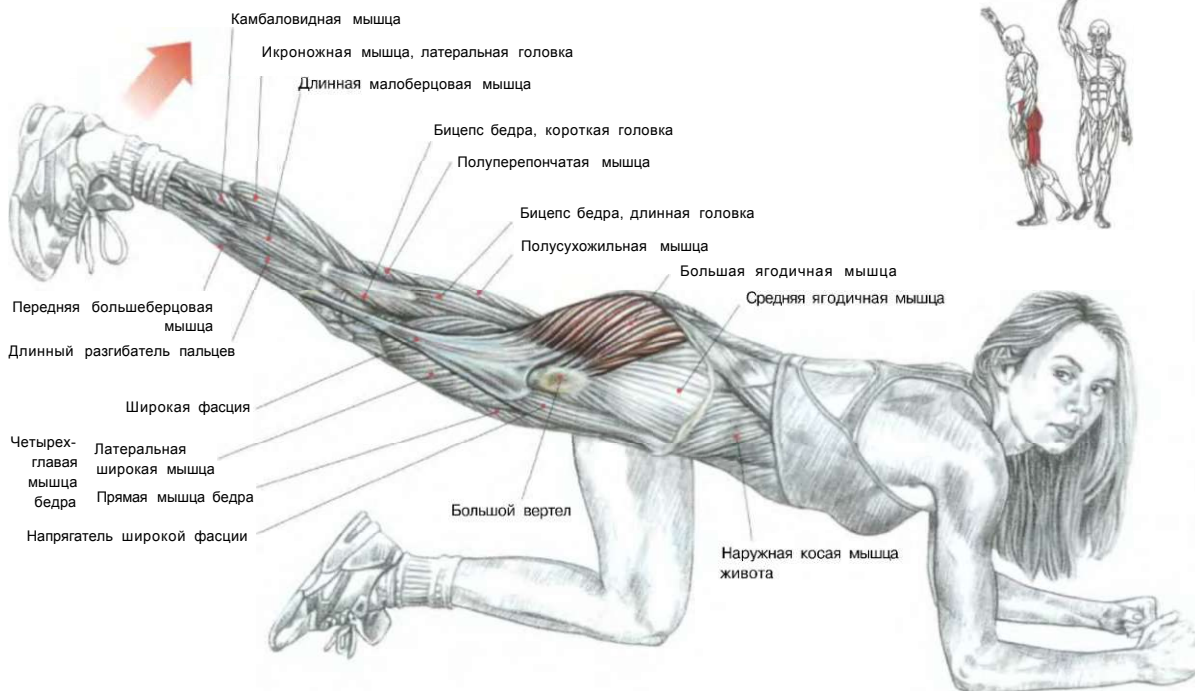
Четырех-  
 бедра

Стоя, взявшись за ручки тренажера. Наклониться немного вперед. Одна нога стоит на подставке, а другая помещена за мягким валиком, который расположен на уровне между коленным суставом и лодыжками:

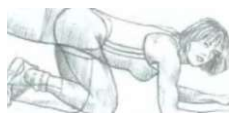- сделать вдох и двигать бедро назад, тазобедренный сустав задержать в этом положении с изометрическим напряжением в течение двух секунд и вернуть в исходное положение;
- сделать выдох по окончании движения.

Это упражнение задействует главным образом большую ягодичную мышцу, а также в меньшей степени полусухожильную, полуперепончатую мышцы и длинную головку бицепса бедра.

**МАХИ НОГОЙ НАЗАД НА ПОЛУ** лс



Стоя на одном колене с упором на локти и предплечья. Колено работающей ноги завести под грудь:  
 - сделать вдох и отвести ногу, согнутую под грудью, назад до полного распрямления бедра.



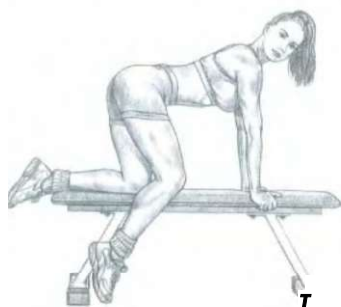**ВЫПОЛНЕНИЕ УПРАЖНЕНИЯ**

Это упражнение, выполняемое прямой ногой, разрабатывает седалищно-подколенные мышцы и большую ягодичную мышцу. При согнутой в колене ноге разрабатывается только большая ягодичная мышца, но менее интенсивно.

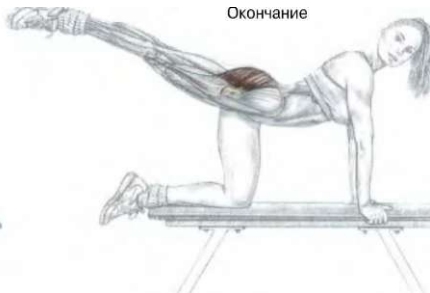Верхнюю фазу движения в этом упражнении можно выполнять с большой и малой амплитудами. В конце движения можно на 1—2 секунды задержаться в изометрическом напряжении.

Для большей интенсивности к лодыжкам можно прикрепить грузы. Доступность выполнения упражнения и эффективность сделали его очень популярным. Его часто используют в групповых занятиях.

Начало



Окончание



ГТ

**УМ**

— 4

**ВАРИАНТ НА СКАМЬЕ**

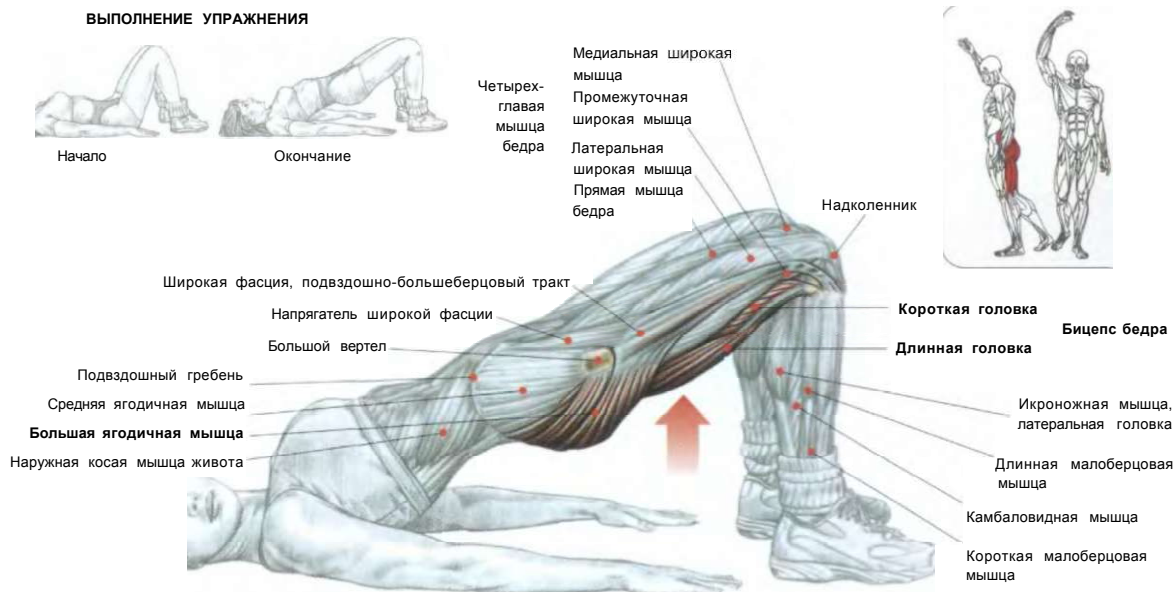**ВАРИАНТ С СОГНУТОЙ НОГОЙ**

# ягодицы

## «МОСТИК» ЛЕЖА

06

### ВЫПОЛНЕНИЕ УПРАЖНЕНИЯ



Лежа на спине. Руки прямые и расположены вдоль туловища. Ладони на полу, колени согнуты:  
 - сделать вдох и поднять ягодицы вверх над полом, твердо опираясь стопами в пол;  
 - задержаться в этом положении на две секунды и опустить таз, не касаясь ягодицами пола;  
 - по окончании движения сделать выдох.

Это упражнение задействует главным образом седалищно-подколенные и большие ягодичные мышцы.

Выполняйте его многократно, чувствуя в каждом повторении напряжение мышц в верхней точке подъема таза.

**Примечание:** это упражнение доступно и очень полезно. Оно входит в программу большинства гимнастических курсов.

### Вариант 1:

Подъем таза, поставив ступни на скамью. Лежа на полу. Кисти прижаты ладонями к полу. Руки вытянуты вдоль тела. Стопы поставить на скамью. Бедра в вертикальном положении:

- сделать вдох и оторвать ягодицы от пола. Удерживать это положение в течение двух секунд, а затем опуститься, не касаясь ягодицами пола;

- по окончании движения сделать выдох. Это упражнение разрабатывает большие ягодичные мышцы и главным образом седалищно-подколенные мышцы, которые задействуются в значительно большей степени в момент поднятия таза с пола. Упражнение выполняется медленно, поскольку самое главное — чувствовать явное мышечное напряжение. Хороших результатов можно достичь, выполняя это упражнение в несколько подходов с 10—15 повторениями.

Другой вариант: во время подъема таза поместить на скамью икры. В таком положении более интенсивно задействованы седалищно-подколенные мышцы и находящиеся в напряжении икроножные мышцы.

### Вариант 2:

Упражнение выполняется с небольшой амплитудой, не опуская низко таз к полу и стремясь добиться чувства мышечной усталости.

**Примечание:** очень важно понимать, что подъем таза на самом деле представляет собой не что иное, как разгибание бедер.

### ВАРИАНТ СО СКАМЬЕЙ

1, Начало

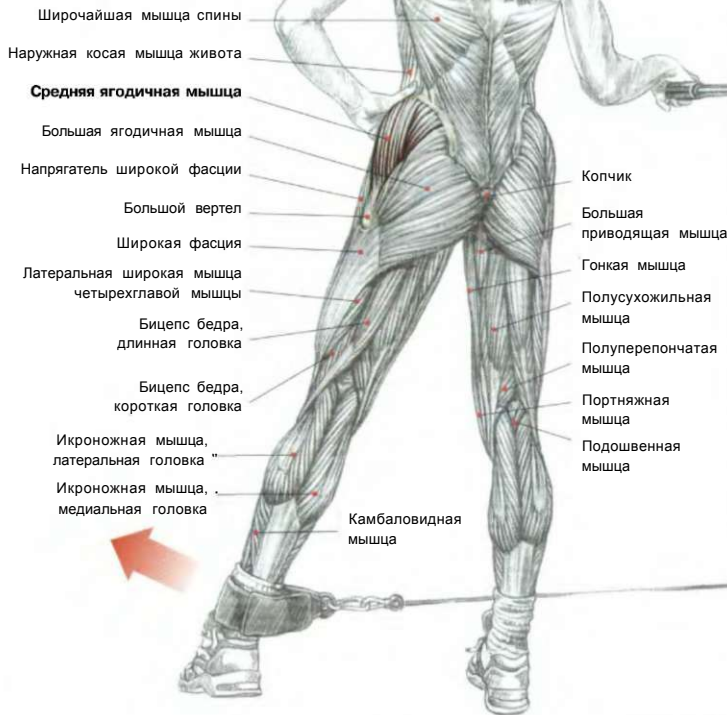
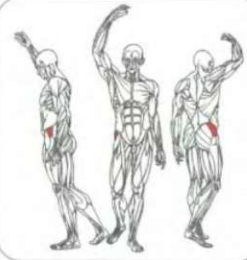
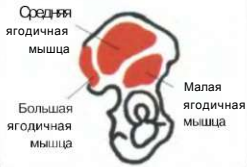2 Окончание



НАЧАЛО ДВИЖЕНИЯ

МАХИ НОГЙ В СТОРОНУ  
С НИЖНЕГО БЛОКА

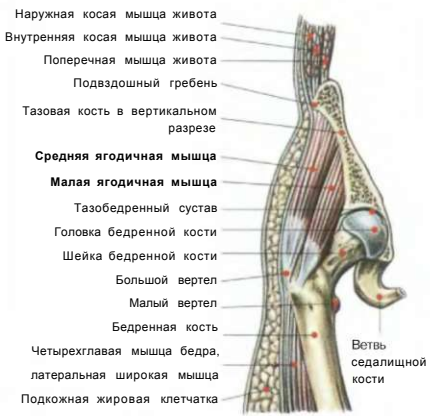
МЕСТА ПРИКРЕПЛЕНИЯ  
ЯГОДИЧНЫХ МЫШЦ  
К ТАЗОВОЙ КОСТИ



- Широчайшая мышца спины
- Наружная косая мышца живота
- Средняя ягодичная мышца**
- Большая ягодичная мышца
- Напрягатель широкой фасции
- Большой вертел
- Широкая фасция
- Латеральная широкая мышца четырехглавой мышцы
- Бицепс бедра, длинная головка
- Бицепс бедра, короткая головка
- Икроножная мышца, латеральная головка
- Икроножная мышца, медиальная головка

- Копчик
- Большая приводящая мышца
- Гонкай мышца
- Полусухожильная мышца
- Полуперепончатая мышца
- Портняжная мышца
- Подшвенная мышца

РАЗРЕЗ БЕДРА ЖЕНЩИНЫ, НА КОТОРОМ ВИДНЫ МЕСТА КРЕПЛЕНИЯ СРЕДНЕЙ ЯГОДИЧНОЙ И МАЛОЙ ЯГОДИЧНОЙ МЫШЦ

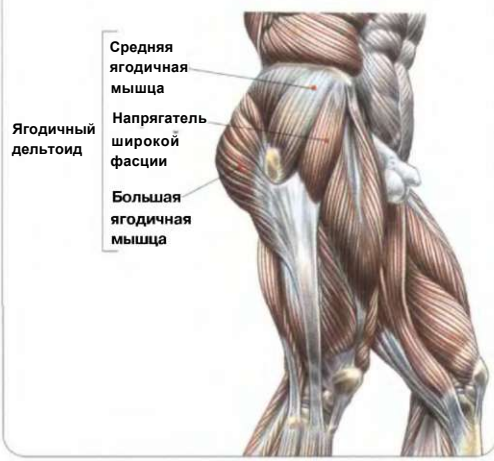

- Наружная косая мышца живота
- Внутренняя косая мышца живота
- Поперечная мышца живота
- Подвздошный гребень
- Тазовая кость в вертикальном разрезе
- Средняя ягодичная мышца**
- Малая ягодичная мышца**
- Тазобедренный сустав
- Головка бедренной кости
- Шейка бедренной кости
- Большой вертел
- Малый вертел
- Бедренная кость
- Четырехглавая мышца бедра, латеральная широкая мышца
- Подкожная жировая клетчатка

Ветвь седалищной кости

Стая боком к тренажеру. Туловище прямое, одной рукой держаться за поручень. Опорная нога стоит ближе к тренажеру, к рабочей ноге прикреплен манжета нижнего блока тренажера: - сделать вдох и отвести ногу в сторону как можно выше, затем вернуться в исходное положение; - по окончании движения сделать выдох. Это упражнение вовлекает в работу среднюю ягодичную мышцу и расположенную глубже малую ягодичную мышцу. Для эффективности повторяйте упражнение до чувства усталости.

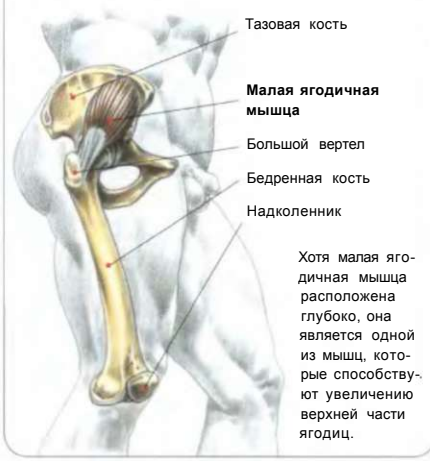ЯГОДИЧНАЯ «ДЕЛЬТА»



- Средняя ягодичная мышца
- Напрягатель широкой фасции
- Большая ягодичная мышца

Ягодичный дельтоид

МАЛАЯ ЯГОДИЧНАЯ МЫШЦА



- Тазовая кость
- Малая ягодичная мышца**
- Большой вертел
- Бедренная кость
- Надколенник

Хотя малая ягодичная мышца расположена глубоко, она является одной из мышц, которые способствуют увеличению верхней части ягодиц.



## ИНДИВИДУАЛЬНАЯ ПОДВИЖНОСТЬ БЕДЕР

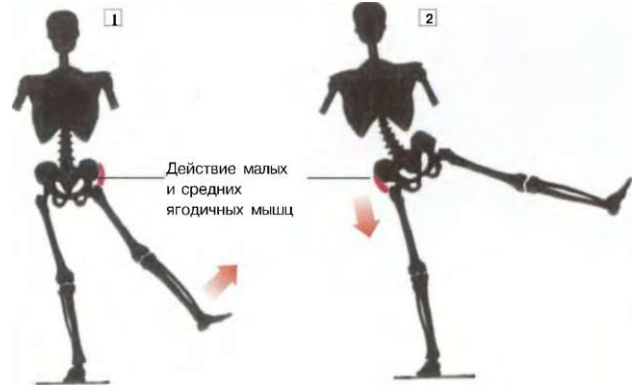
Главные индивидуальные особенности подвижности бедер помимо эластичности мышц и растяжимости связок связаны прежде всего с костной структурой тазобедренного сустава, которая играет главную роль в отношении амплитуды движения при отведении бедра.

### Пример:

- Почти горизонтальное положение шейки бедренной кости (soxa vara), примыкающей к верхнему, относительно большому и выступающему краю вертлюжной впадины, будет ограничивать амплитуду отводящих движений.

- Почти вертикальное положение шейки бедренной кости (soxa valga), примыкающей к верхнему, незначительно выступающему краю вертлюжной впадины, будет облегчать отводящие движения.

Следовательно, совершенно бесполезно стараться отвести ногу слишком высоко в сторону, если этому препятствует морфология (тип строения).



jJ Отведение ноги ограничено упором шейки бедренной кости в край вертлюжной впадины.

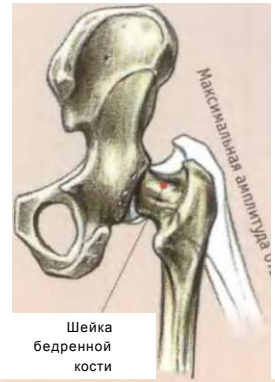
1-2 Принудительное отведение ноги вызывает смещение таза к головке противоположной бедренной кости.

### ВНИМАНИЕ!

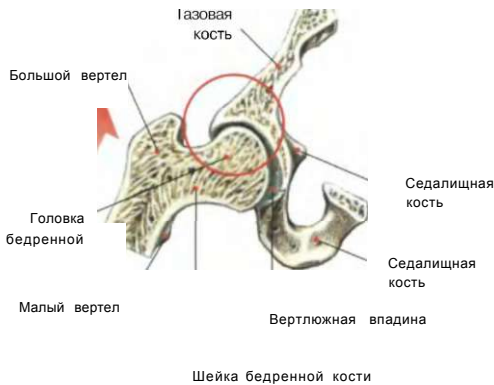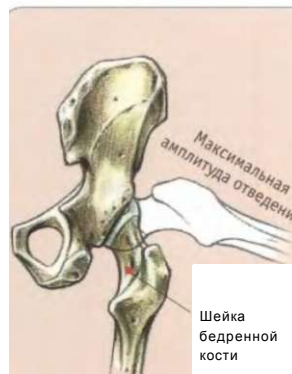При попытке увеличить амплитуду отведения ноги шейка бедренной кости упирается в край вертлюжной впадины. Более того, принудительное отведение ноги может впоследствии вызвать у некоторых микротравмы, что приведет к чрезмерным наростам на верхнем крае вертлюжной впадины. Это ограничит подвижность бедра, могут возникнуть болезненные воспалительные процессы.

### РАЗЛИЧИЯ МОРФОЛОГИИ БЕДРЕННОГО СУСТАВА

Почти горизонтальное положение шейки бедренной кости называется соха vara. Оно ограничивает амплитуду отводящих движений, так как шейка сразу упирается в верхний край вертлюжной впадины.



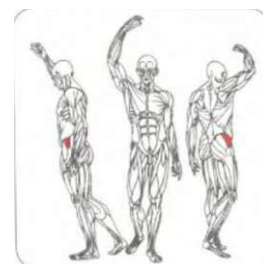
Почти вертикальное положение шейки бедренной кости называется соха valga. Оно способствует выполнению отводящих движений с более широкой амплитудой.



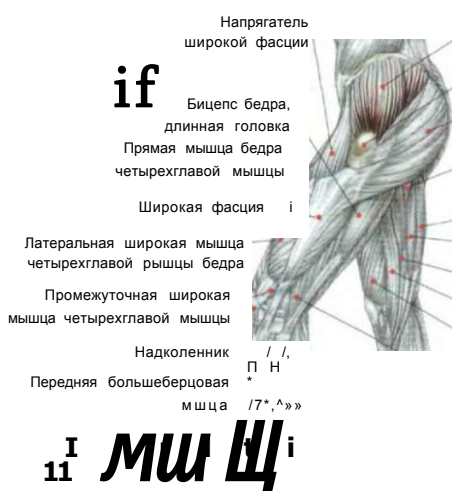**ОТВЕДЕНИЕ НОГИ ОГРАНИЧЕНО ТЕМ, ЧТО ШЕЙКА БЕДРЕННОЙ КОСТИ УПИРАЕТСЯ В КРАЙ ВЕРТЛЮЖНОЙ ВПАДИНЫ**



МАХИ НОГОЙ В СТОРОНУ С РЫЧАГОМ ТРЕНАЖЕРА « «



Ш р



Наружная косая мышца живота

Средняя ягодичная мышца

Большой вертел

Большая ягодичная мышца

Большая приводящая мышца

Полусухожильная мышца

Полуперечная мышца

Тонкая мышца

Портняжная мышца

Медиальная широкая мышца

Бицепс бедра, короткая головка

Икроножная мышца, медиальная головка

Камбаловидная мышца

Длинная малоберцовая мышца

Длинный разгибатель пальцев

Начало Окончание

ВЫПОЛНЕНИЕ УПРАЖНЕНИЯ

Стоя на тренажере. Одна нога стоит на подставке, а другая упирается в валик внешней стороны. Валик расположен ниже коленного сустава: - сделать вдох и отвести ногу в сторону, двигая валик вверх, как можно выше и медленно вернуться в исходное положение; - по окончании движения сделать выдох. Если ощущаете, что отведение ограничено, значит, шейка бедренной кости упирается в край вертлюжной впадины.

Это упражнение прекрасно подходит для формирования средней ягодичной мышцы и малой ягодичной мышцы, расположенной глубже.

Для достижения лучших результатов советуем выполнять это упражнение чаще и с многократными повторениями.

Напрягатель широкой фасции -  
 Четырехглавая мышца бедра, прямая мышца бедра  
 Широкая фасция, подвздошно-большеберцовый тракт  
 Четырехглавая мышца бедра, латеральная широкая мышца  
 Четырехглавая мышца бедра, промежуточная широкая мышца  
 Длинная малоберцовая мышца  
 Короткая малоберцовая мышца  
 Третья малоберцовая мышца

Камбаловидная мышца  
 Пяточное сухожилие

Средняя ягодичная мышца

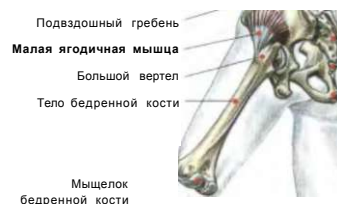Большая ягодичная мышца

Длинная головка  
 Короткая головка

Полусухожильная мышца  
 Полуперепончатая мышца

Икроножная мышца, медиальная головка

Икроножная мышца, латеральная головка

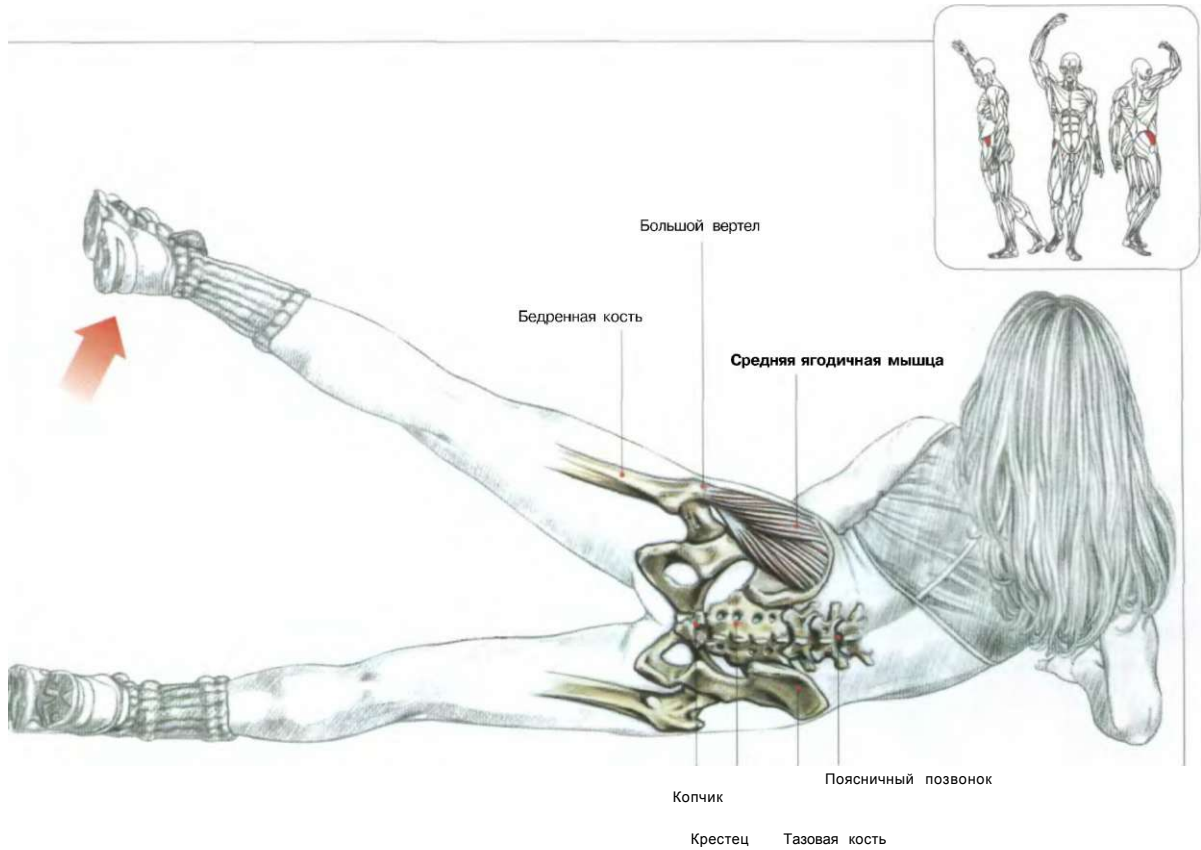


Крестец  
 Копчик  
 Бугристая седалищная кость

СРЕДНЯЯ И МАЛАЯ ЯГОДИЧНЫЕ МЫШЦЫ ОБЕСПЕЧИВАЮТ ПОДЪЕМ НОГИ В СТОРОНУ

## ЯГОДИЦЫ

### № МАХИ НОГОЙ В СТОРОНУ, ЛЕЖА НА БОКУ

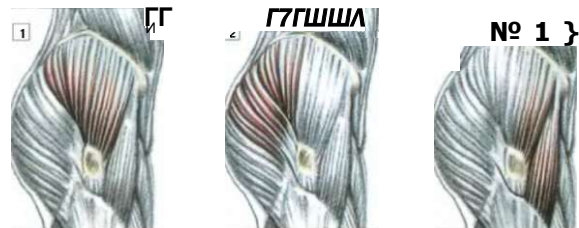

#### ВЫПОЛНЕНИЕ УПРАЖНЕНИЯ

Лежа на боку. Голову подпереть ладонью согнутой руки.  
 - сделать вдох и поднять ногу вверх от пола, сохраняя при этом колено выпрямленным. Угол отведения не должен превышать 70°. Вернуться в исходное положение, опустив ногу;  
 - по окончании движения сделать выдох.  
 Это упражнение задействует средние и малые ягодичные мышцы. В этом упражнении можно использовать полную и частичную амплитуды движения или применять изометрическое усилие, задерживая ногу в верхней фазе на несколько секунд.  
 Вы можете также поднимать ногу с отклонением движения немного вперед и назад. Для большей эффективности к лодыжке можно прикрепить небольшой груз.

#### ТРИ СПОСОБА ПОДНЯТИЯ НОГИ

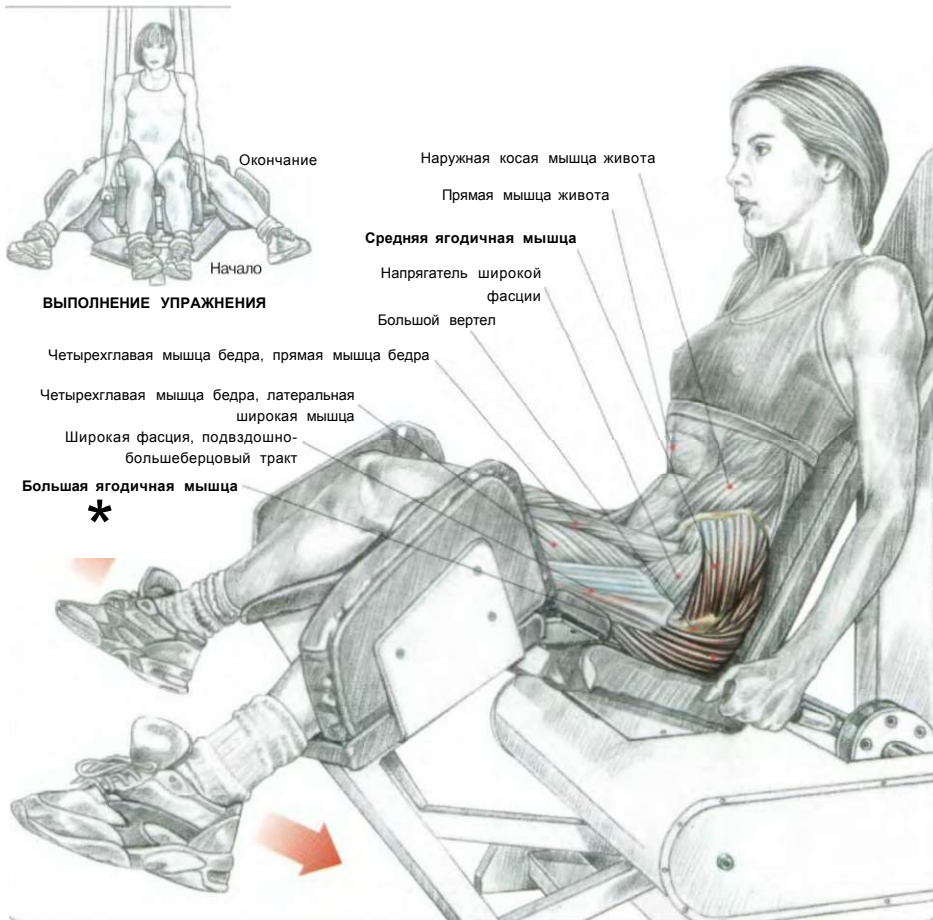
#### РАЗРАБАТЫВАЕМЫЕ ОБЛАСТИ



- 1 Нога поднята вертикально.
- ^ Поднятая нога отведена немного назад.
- 3 Поднятая нога отведена немного вперед.

РАЗВЕДЕНИЕ НОГ НА ТРЕНАЖЕРЕ

10



**ВЫПОЛНЕНИЕ УПРАЖНЕНИЯ**

Четырехглавая мышца бедра, прямая мышца бедра

Четырехглавая мышца бедра, латеральная широкая мышца

Широкая фасция, подвздошно-большеберцовый тракт

**Большая ягодичная мышца**



Сидя на тренажере:

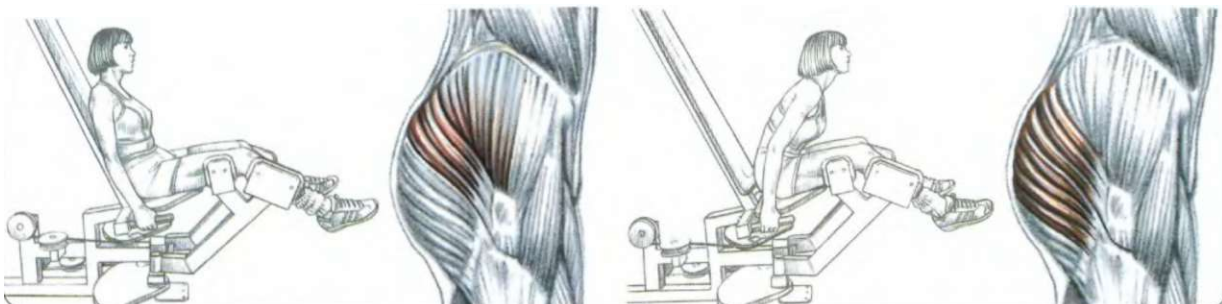
- сделать вдох и развести бедра с максимально возможной амплитудой.

Если спинка тренажера сильно наклонена назад, то в большей степени нагружаются средние ягодичные мышцы. Если же спинка не слишком наклонена или вертикальна, то нагрузку в большей мере получает верхний отдел большой ягодичной мышцы. Для охвата сразу двух пучков вам достаточно изменять наклон туловища во время выполнения одного подхода. Например: делайте 10 повторений с отклоненной назад спиной, после чего сделайте 10 повторений с наклоном туловища вперед.

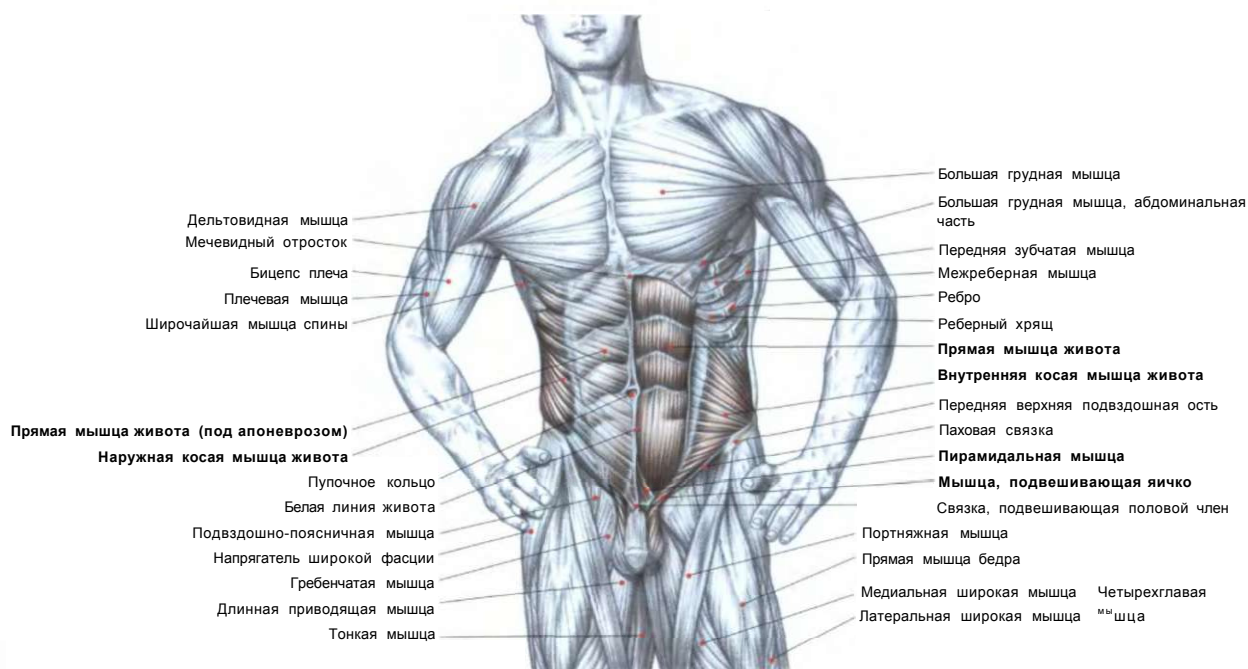
Это упражнение великолепно подходит для женщин, поскольку повышенный мышечный тонус бедер придает им округлость, что позволяет выделить талию, которая станет казаться более тонкой.

**ЗАДЕЙСТВОВАННАЯ ЧАСТЬ ЯГОДИЧНЫХ МЫШЦ ПРИ ОПИРАНИИ ТУЛОВИЩА НА СПИНКУ ТРЕНАЖЕРА**

**ЗАДЕЙСТВОВАННАЯ ЧАСТЬ ЯГОДИЧНЫХ МЫШЦ ПРИ НАКЛОНЕННОМ ВПЕРЕД ТУЛОВИЩЕ**



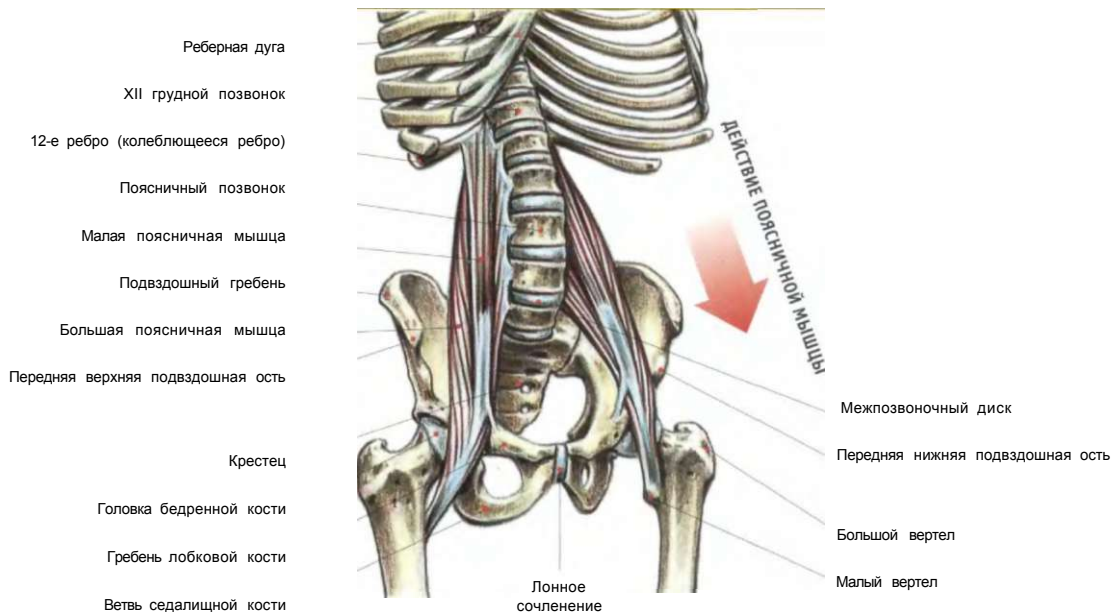
# 07 ЖИВОТ



01. СВОРАЧИВАНИЕ ТУЛОВИЩА НА ПОЛУ	130
02. ПОДЪЕМЫ ТУЛОВИЩА	131
03. ПОДЪЕМЫ ТУЛОВИЩА У ГИМНАСТИЧЕСКОЙ СТЕНКИ	132
04. СВОРАЧИВАНИЕ ТУЛОВИЩА С ГОЛЕНЬЮ НА СКАМЬЕ	133
05. ПОДЪЕМЫ ТУЛОВИЩА НА НАКЛОННОЙ СКАМЬЕ	134
06. ПОДЪЕМЫ ТУЛОВИЩА НА ВЕРТИКАЛЬНОЙ СКАМЬЕ	135
07. СВОРАЧИВАНИЕ ТУЛОВИЩА С ВЕРХНИМ БЛОКОМ	136
08. СВОРАЧИВАНИЕ ТУЛОВИЩА НА ТРЕНАЖЕРЕ	137
09. ПОДЪЕМЫ НОГ НА НАКЛОННОЙ СКАМЬЕ	138
10. ПОДЪЕМЫ КОЛЕНЕЙ В УПОРЕ	139
11. ПОДЪЕМЫ КОЛЕНЕЙ В ВИСЕ	140
12. РАЗВОРОТЫ ТУЛОВИЩА С ГРИФОМ	141
13. БОКОВЫЕ НАКЛОНЫ ТУЛОВИЩА СТОЯ	142
14. БОКОВЫЕ ПОДЪЕМЫ ТУЛОВИЩА НА РИМСКОМ СТУЛЕ	143
15. ВРАЩЕНИЯ ТУЛОВИЩА СТОЯ НА ТРЕНАЖЕРЕ «ТВИСТ»	144

**ВНИМАНИЕ!**

**A**

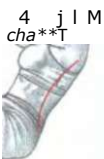

**ВЛИЯНИЕ БОЛЬШОЙ ПОЯСНИЧНОЙ МЫШЦЫ НА ПОЯСНИЧНЫЙ ИЗГИБ.**

Поясничные мышцы могут вызвать деформацию позвоночника вперед, увеличивая его изгиб.

При выполнении упражнений, развивающих брюшные мышцы, очень важно округлять спину

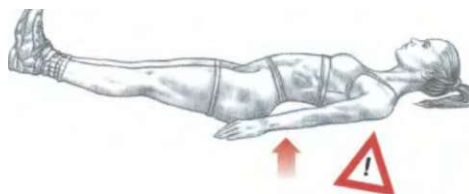
Как и в большинстве упражнений, развивающих мышцы живота, подъемы ног с пола или на наклонной доске никогда не должны выполняться с выгнутой спиной.



**Л**

**ПРАВИЛЬНОЕ ПОЛОЖЕНИЕ, СПИНА ОКРУГЛЕННАЯ**

**НЕПРАВИЛЬНОЕ ПОЛОЖЕНИЕ, СПИНА ВЫГНУТА**



**НЕПРАВИЛЬНОЕ ПОЛОЖЕНИЕ, СПИНА ВЫГНУТА**

В отличие от других движений, развивающих мышцы тела, упражнения для брюшных мышц, в частности для прямых мышц живота, должны непременно выполняться с округленной поясницей. При позвоночных свертываниях на полу, например при подъемах туловища, происходит механическое давление на позвонки, которое заметно отличается от давления, оказываемого при приседаниях со штангой или взятии штанги с пола.

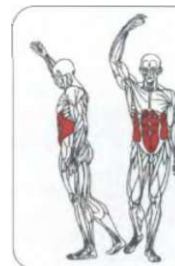
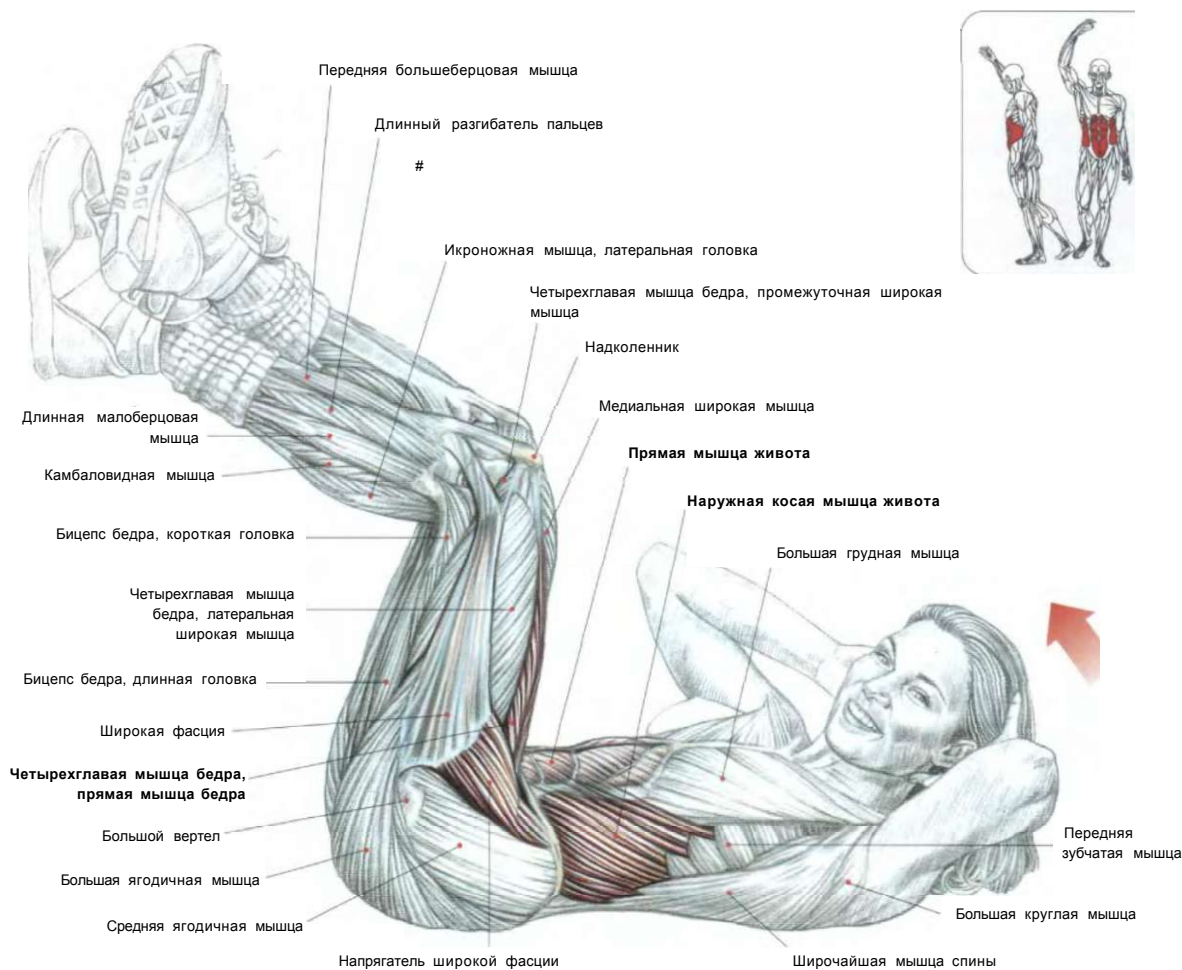
Действительно, при выполнении приседаний со штангой, при взятии штанги с пола «с добрым утром» или других аналогичных упражнениях с дополнительным отягощением в поясничном отделе позвоночника не происходит механических действий. Но большое вертикальное давление в совокупности с округлением позвоночни-

ка способствует выталкиванию студенистого ядра из межпозвоночного диска, что приводит к сдавливанию нервных окончаний и вызывает грыжу межпозвоночного диска.

Напротив, при выполнении специальных упражнений для развития мышц живота многие часто забывают округлять спину из-за интенсивного сокращения прямых и косых мышц живота. Мощные поясничные мышцы стремятся увеличить поясничный изгиб, смещают не зафиксированные вертикальным давлением межпозвоночные диски вперед. Это приводит к чрезмерному давлению на заднюю часть межпозвоночных суставов поясничного отдела позвоночника и может спровоцировать люмбаго или, что гораздо серьезнее, повреждение позвонка из-за сдавливания с одновременным смещением.

**ЖИВОТ**

**01 СВОРАЧИВАНИЕ\* ТУЛОВИЩА НА ПОЛУ**



Лежа спиной на полу. Руки расположить за головой. Ноги поднять и слегка согнуть в коленях. Бедра находятся в вертикальном положении:  
 - сделать вдох и приподнять плечи над полом, одновременно двигая колени навстречу к голове и сворачивая туловище;  
 - по окончании движения сделать выдох.

Это упражнение в основном нагружает прямые мышцы живота. Чтобы более интенсивно задействовать косые мышцы живота, просто поворачивайте туловище то в одну, то в другую сторону, двигая правый локоть по направлению к левому колену, а левый локоть - к правому.

\*На жаргоне культуристов «сворачиванием» называется приближение лобка к грудной клетке благодаря целенаправленному напряжению мышц.

jJ Начало

2 Окончание

«ЛJ

**ki M**

\* 5 > .

**Ш**

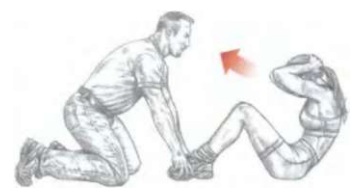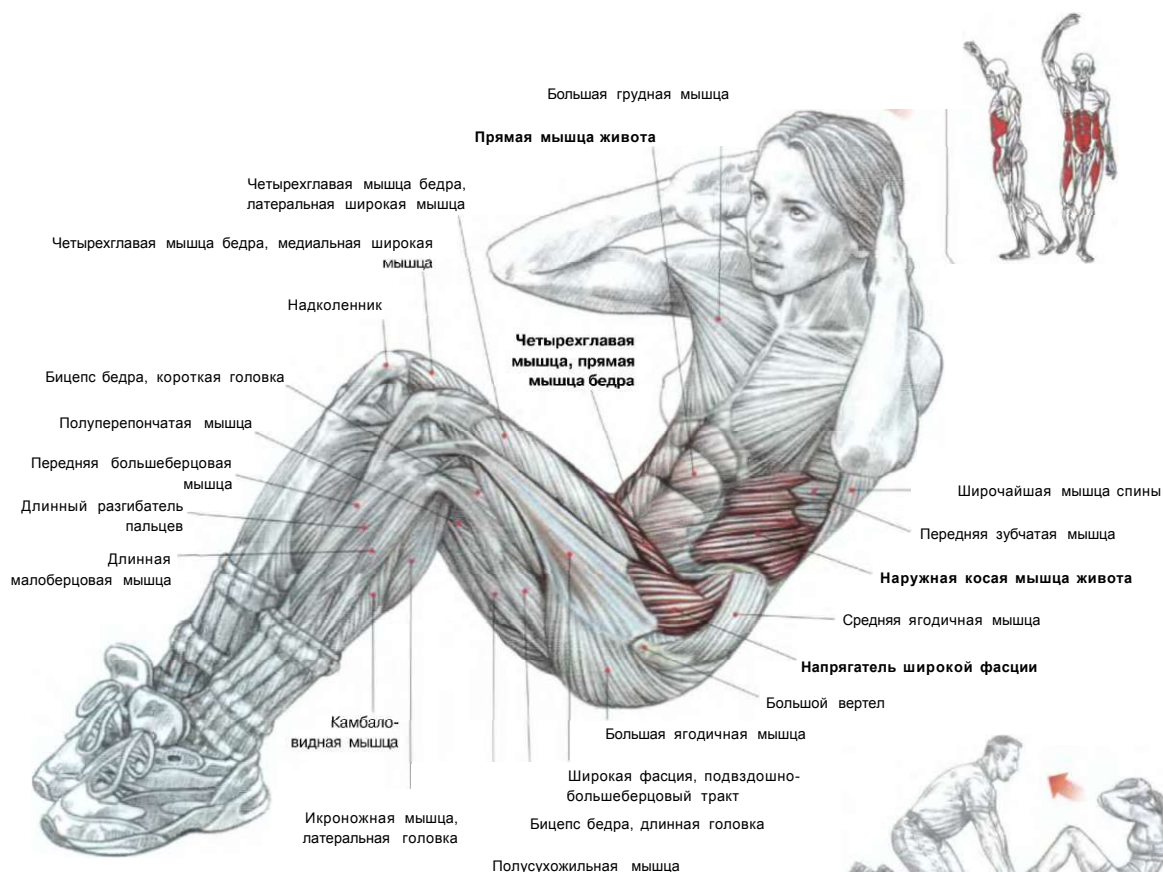
*m*

4,

**ВЫПОЛНЕНИЕ УПРАЖНЕНИЯ**

**ВАРИАНТ:**  
сворачивание сидя на скамье.

# ПОДЪЕМЫ ТУЛОВИЩА 02

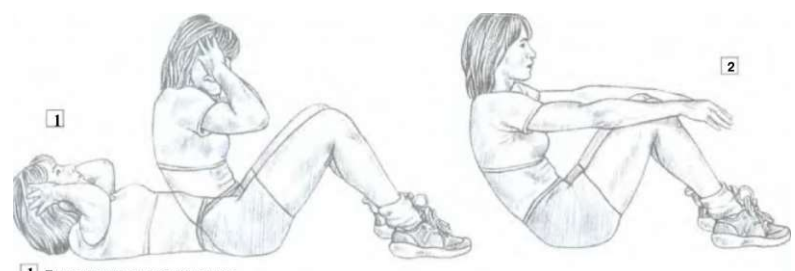


**ВЫПОЛНЕНИЕ УПРАЖНЕНИЯ С ПАРТНЕРОМ, ПРИДЕРЖИВАЮЩИМ СТОПЫ**

Лежа спиной на полу. Ноги согнуть. Ступни прижать к полу. Руки за головой:  
 - сделать вдох и приподнять туловище, округляя спину. Вернуться с исходное положение, не опуская торс на пол;  
 - по окончании движения сделать выдох.  
 Повторяйте движение до тех пор, пока не почувствуете утомление мышц живота.  
 Это упражнение задействует сгибатели бедра, а также косые мышцы живота, однако главным образом оно разрабатывает прямые мышцы живота.

- Варианты:**
1. Для лучшей устойчивости попросите партнера придерживать ваши стопы, прижимая их к полу.
  2. Для облегчения выполнения упражнения вытяните руки вперед.
  3. Для интенсивной нагрузки выполняйте упражнение на наклонной доске.

**L** Ж 0  
**У X**

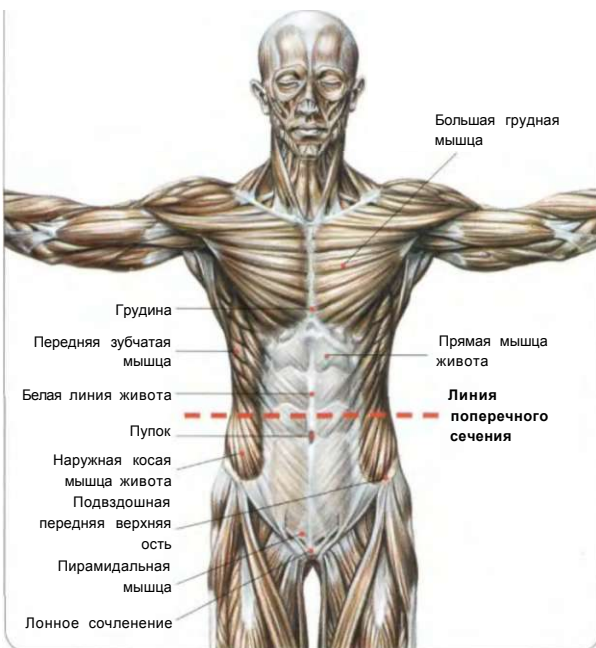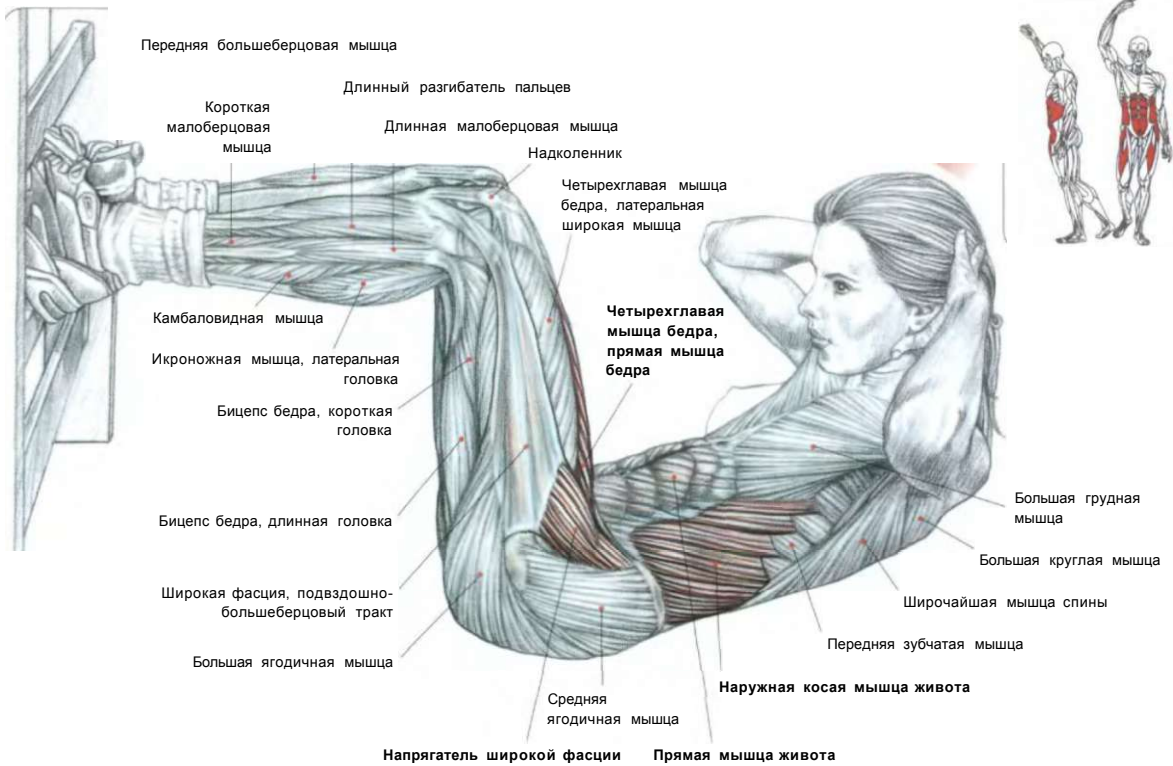


**1** Выполнение упражнения.  
**2** Вариант с вытянутыми вперед руками, что облегчает выполнение упражнения.

**ВАРИАНТ НА НАКЛОННОЙ ДОСКЕ**  
 Чем сильнее наклон доски, тем больше затрачивается усилий.

**Примечание:** поскольку у женщин, как правило, мышцы туловища менее развиты, а ноги относительно более объемны, чем у мужчин, им легче не отрывать ступни во время подъема туловища с пола.

# 03 ПОДЪЕМЫ ТУЛОВИЩА У ГИМНАСТИЧЕСКОЙ СТЕНКИ



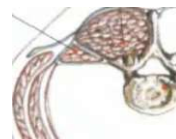
Лежа. Туловище на полу. Ноги согнуть. Ступни зацепить за перекладину шведской стенки, чтобы бедра располагались вертикально. Руки за головой:

- сделать вдох и приподнять туловище как можно выше, округлив спину, затем вернуться в исходное положение;
- по окончании движения сделать выдох.

Это упражнение разрабатывает прямые мышцы живота и в меньшей степени внутренние и наружные косые мышцы живота. Если туловище отодвинуть от шведской стенки, а ступни закрепить ниже, то это позволит совершать движения большей амплитуды и вовлекать в работу сгибатели бедра (подвздошно-поясничная мышца, прямая мышца бедра и напрягатель широкой фасции).

### ПОПЕРЕЧНОЕ СЕЧЕНИЕ

Выпрямитель позвоночника      Позвонок  
Квадратная мышца поясницы      Апоневроз



Поперечная мышца живота



Внутренняя косая мышца живота

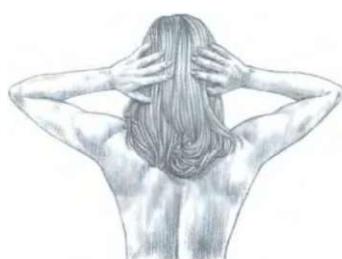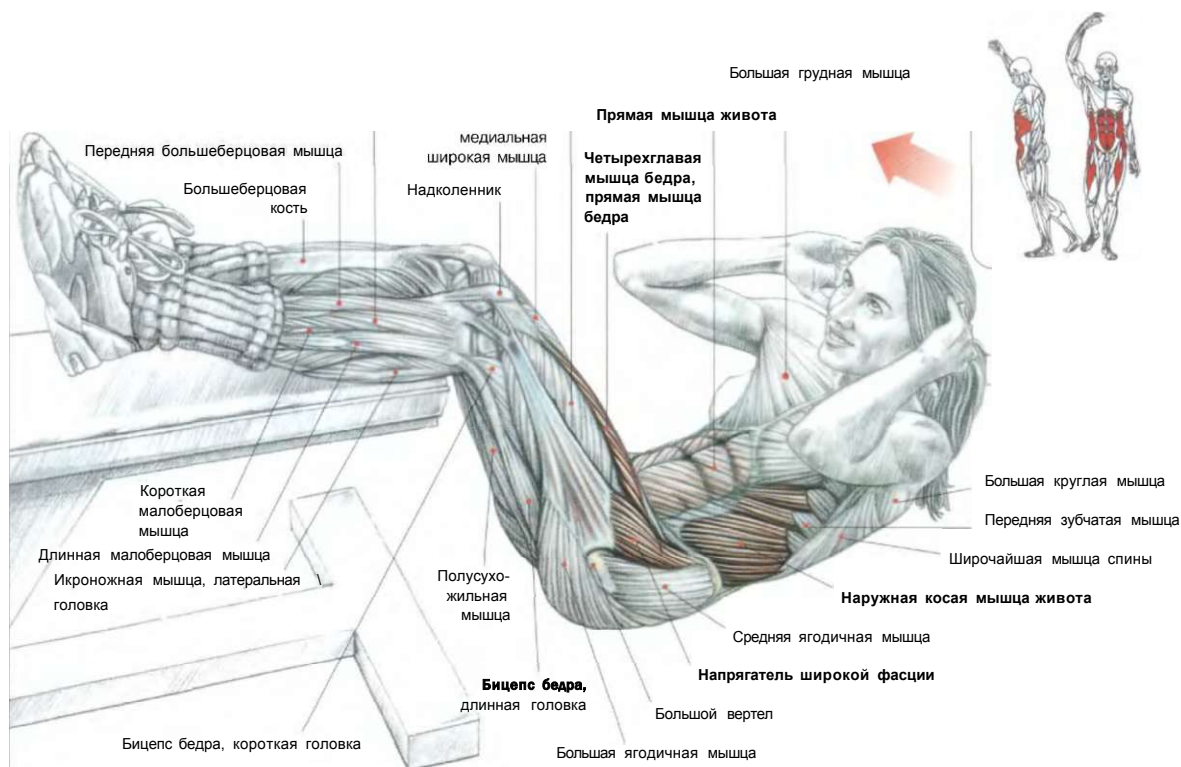
Наружная косая мышца живота

Апоневроз  
Прямая мышца живота

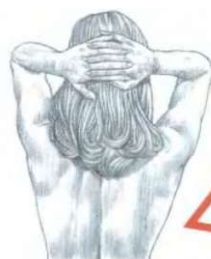

## СВОРАЧИВАНИЕ ТУЛОВИЩА С ГОЛЕНЬЮ НА СКАМЬЕ

04



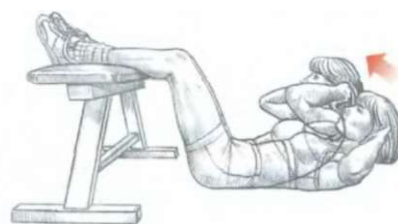
Правильное положение



Неправильное положение

### КАК ДЕРЖАТЬ КИСТИ И ЛОКТИ

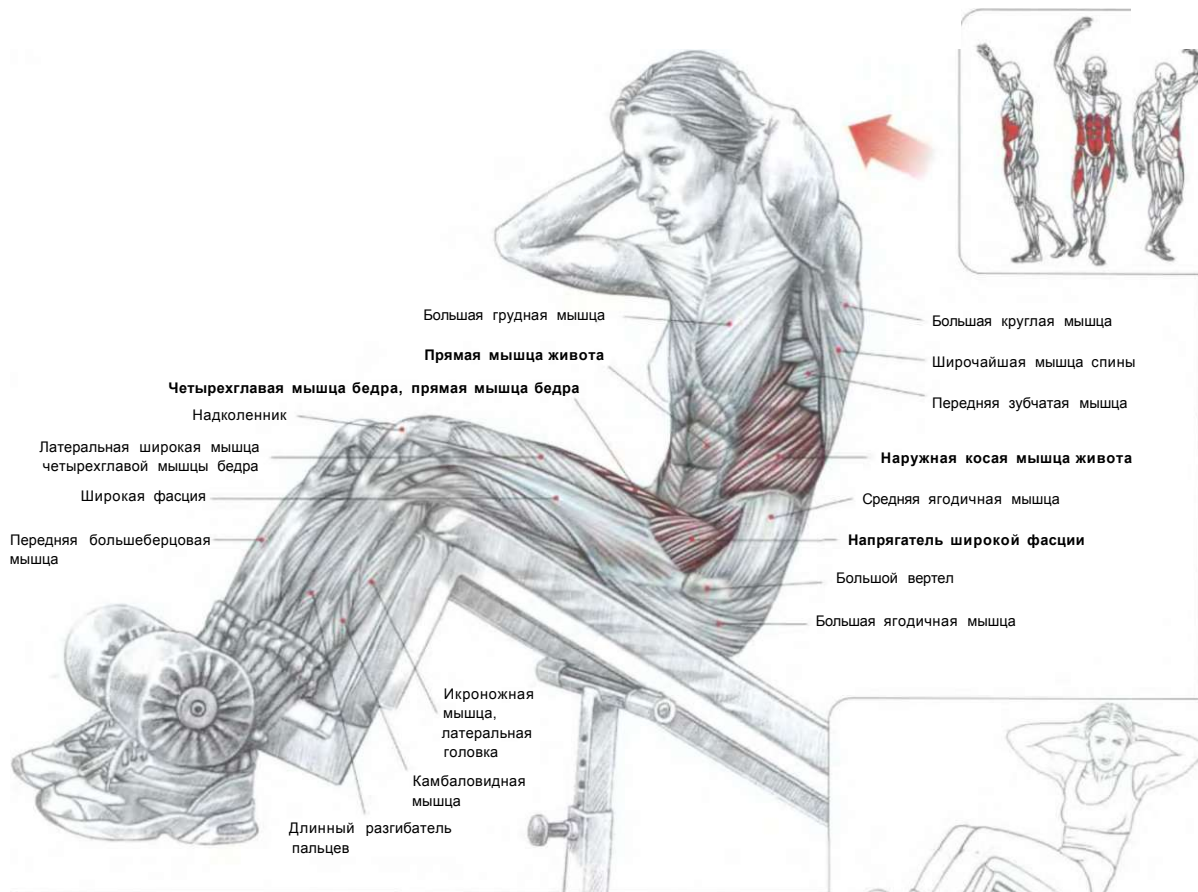
Чтобы чрезмерно не давить руками на затылок, не сцепляйте кисти за головой в замок, а расположите их по бокам около ушей. Заметим, что чем шире разведены локти, тем труднее выполнять упражнение. И наоборот, чем ближе сдвинуты локти, тем легче выполнять упражнение.



ВЫПОЛНЕНИЕ УПРАЖНЕНИЯ

Лежа. Туловище на полу. Голені на скамье. Руки за головой:  
 - сделать вдох и поднять туловище вверх, отрывая плечи от пола, округляя спину, пытаясь коснуться головой коленей;  
 - по окончании упражнения сделать выдох.  
 Это упражнение концентрирует усилия на прямых мышцах живота, особенно на их верхних частях. Если туловище расположить дальше от скамьи, то это позволит легче осуществлять его подъем за счет сокращения подвздошно-поясничных мышц, напрягателя широкой фасции и прямых мышц бедер.

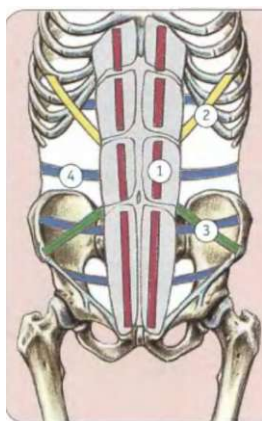
# 05 ПОДЪЕМЫ ТУЛОВИЩА НА НАКЛОННОЙ СКАМЬЕ



СХЕМА, ПОКАЗЫВАЮЩАЯ НАПРАВЛЕНИЕ ДЕЙСТВИЯ МЫШЦ ЖИВОТА И СИСТЕМУ УДЕРЖАНИЯ ВНУТРЕННИХ ОРГАНОВ

- 1 Прямая мышца живота
- 2 Наружная косая мышца живота
- 31 Внутренняя косая мышца живота
- 4 Поперечная мышца живота

У четвероногих животных мышцы живота, как гамак, пассивно поддерживают внутренние органы и играют, как правило, относительно ограниченную роль при передвижении. У человека вместе с переходом на хождение на двух конечностях мышцы брюшного пресса значительно окрепли для того, чтобы в вертикальном положении движения таза координировать с движениями туловища, не давая туловищу чересчур раскачиваться при ходьбе или беге. Мышцы живота превратились в мощный корсет, активно облегаящий внутренние органы и удерживающий их в неподвижном состоянии.



ВАРИАНТ С РАЗВОРОТОМ ТУЛОВИЩА

Сидя на наклонной скамье. Ступни под валиками. Руки за головой:

- сделать вдох и наклонить туловище примерно на 20°;
- опуская туловище назад, ссутулить спину, как бы раскладывая поясницу на скамье, чтобы сосредоточить напряжение на прямых мышцах живота;
- сделать выдох по окончании движения.

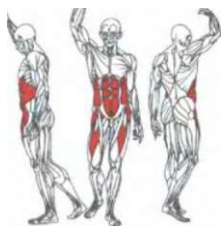Это упражнение следует выполнять с многократными повторениями. Оно позволяет разрабатывать все мышцы живота, так же как и подвздошно-поясничные мышцы, напрягатель широкой фасции и прямые мышцы бедра в составе четырехглавых мышц бедер.

**Вариант:** чтобы перенести часть нагрузки на косые мышцы живота, можно поочередно совершать повороты туловища то в одну, то в другую сторону при каждом очередном повторе.

**Например:** при поворотах туловища влево в работу вовлекаются в большей мере правая наружная и левая внутренняя косые мышцы живота, а также правая сторона прямой мышцы живота.

Это движение можно выполнять с многократными повторениями как в обе стороны, так и только в одну сторону. В обоих случаях нужно сконцентрироваться на мышечных ощущениях. Для этого необязательно чрезмерно увеличивать наклон скамьи.

# ПОДЪЕМЫ ТУЛОВИЩА НА ВЕРТИКАЛЬНОЙ СКАМЬЕ 06



**Ш** Г  
**№**

Передняя большеберцовая мышца  
Четырехглавая мышца бедра, промежуточная широкая мышца  
Длинная малоберцовая  
Надколенник  
Четырехглавая мышца <sup>бедр.</sup> прямая мышца бедра  
Прямая мышца живота  
V  
Ъ V

Короткая малоберцовая мышца

Камбаловидная мышца

Икроножная мышца, латеральная головка

Длинный разгибатель пальцев

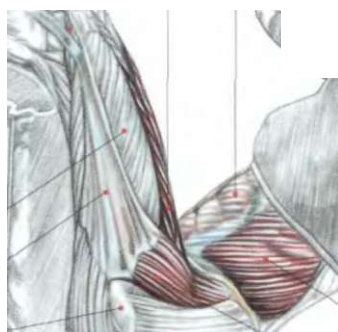
Четырехглавая мышца бедра, латеральная широкая мышца бедра

Подвздошно-большеберцовый тракт, широкая фасция

Большой вертел

Большая ягодичная мышца

**МЫШЦЫ - СГИБАТЕЛИ БЕДРА**



**А**  
**Ш**  
**Ж**

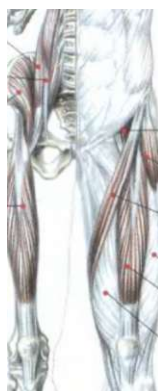Наружная косая мышца живота

Напрягатель широкой фасции

Средняя ягодичная мышца

Большая поясничная мышца  
Подвздошно-поясничная  
Малая поясничная мышца  
Подвздошно-поясничная мышца

Прямая мышца бедра



Подвздошно-поясничная

Напрягатель широкой фасции

Портняжная мышца

Латеральная широкая мышца

Прямая мышца бедра

Медиальная широкая мышца

Ступни закрепить под мягкими валиками, удерживая туловище в воздухе. Руки завести за голову или скрестить на груди:

- сделать вдох и поднять туловище вверх, попытайтесь коснуться головой коленей. Следить за правильным сворачиванием туловища;

- по окончании движения сделать выдох.

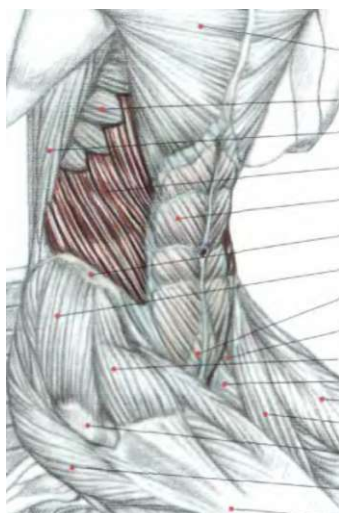
Это прекрасное упражнение для разработки прямых мышц живота. Оно также задействует, но менее интенсивно, косые мышцы живота.

**Примечание:** упражнение требует достаточной физической силы, которую начинающие могут обрести, начав с более легких вариантов выполнения.

<sup>2</sup> Вариант с вытянутыми вперед руками облегчает выполнение упражнения.

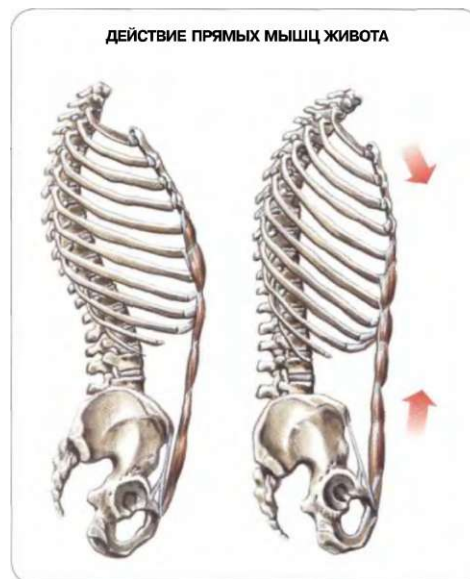1 Выполнение упражнения.

# 07 СВРАЧИВАНИЕ ТУЛОВИЩА С ВЕРХНИМ БЛОКОМ



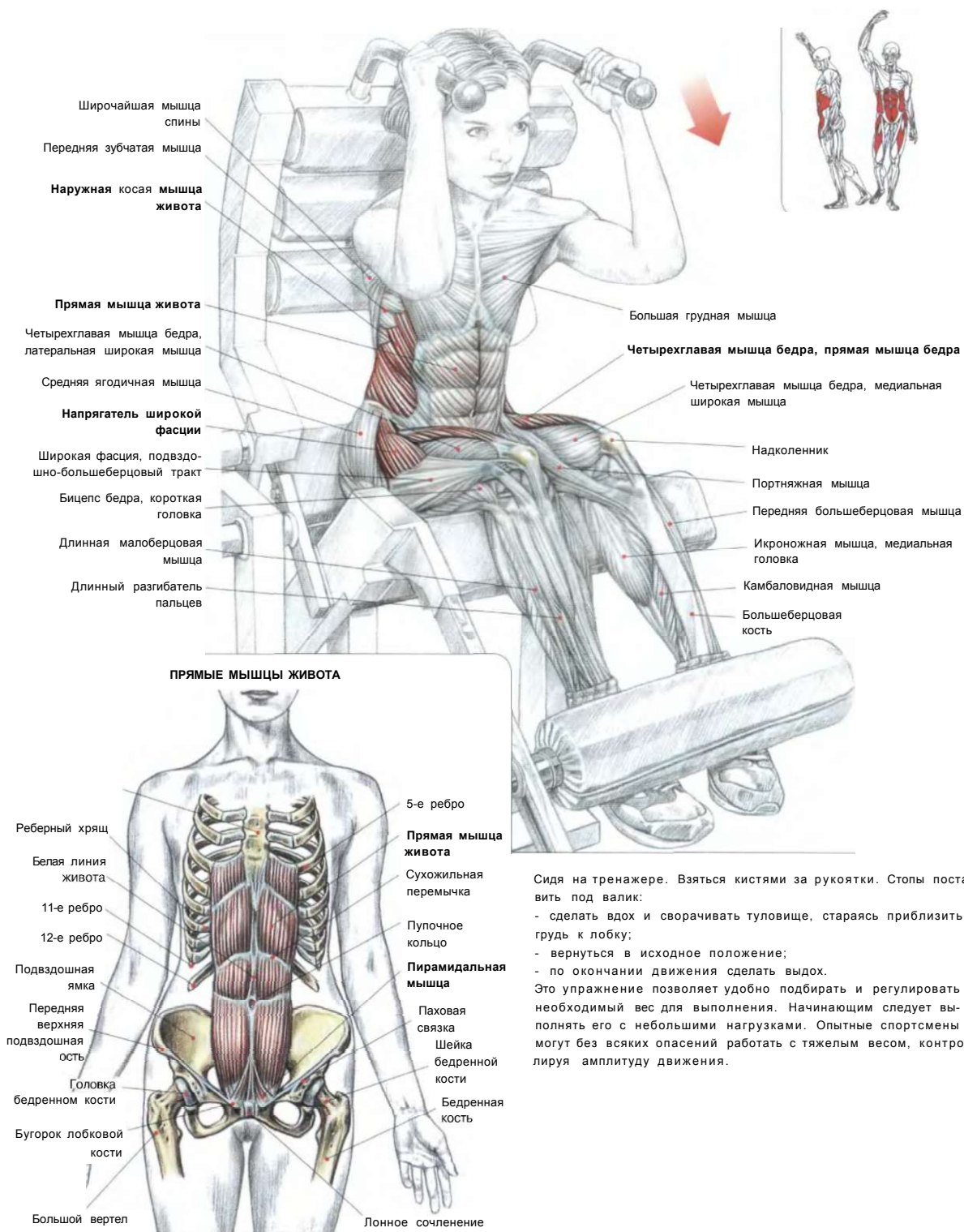
- Большая грудная
- Передняя зубчатая мышца
- Широчайшая мышца спины
- Наружная косая мышца живота**
- Прямая мышца живота**
- Подвздошный гребень
- Средняя ягодичная мышца
- Пирамидальная мышца**
- Подвздошно-поясничная мышца
- Напрягатель широкой фасции
- Гребенчатая мышца**
- Четырехглавая мышца бедра, прямая мышца бедра
- Портняжная мышца
- Большой вертел
- Большая ягодичная мышца
- Широкая фасция, подвздошно-большеберцовый тракт

Стоя на коленях. Держать гриф верхнего блока за головой:  
 - сделать вдох и свернуть туловище, приблизив грудину к лобку, затем вернуться в исходное положение;  
 - по окончании движения сделать выдох.  
 При выполнении этого упражнения никогда не используйте тяжелый вес, который мешает концентрировать внимание на работе мышц живота, особенно его прямых мышц.



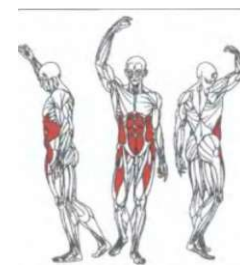
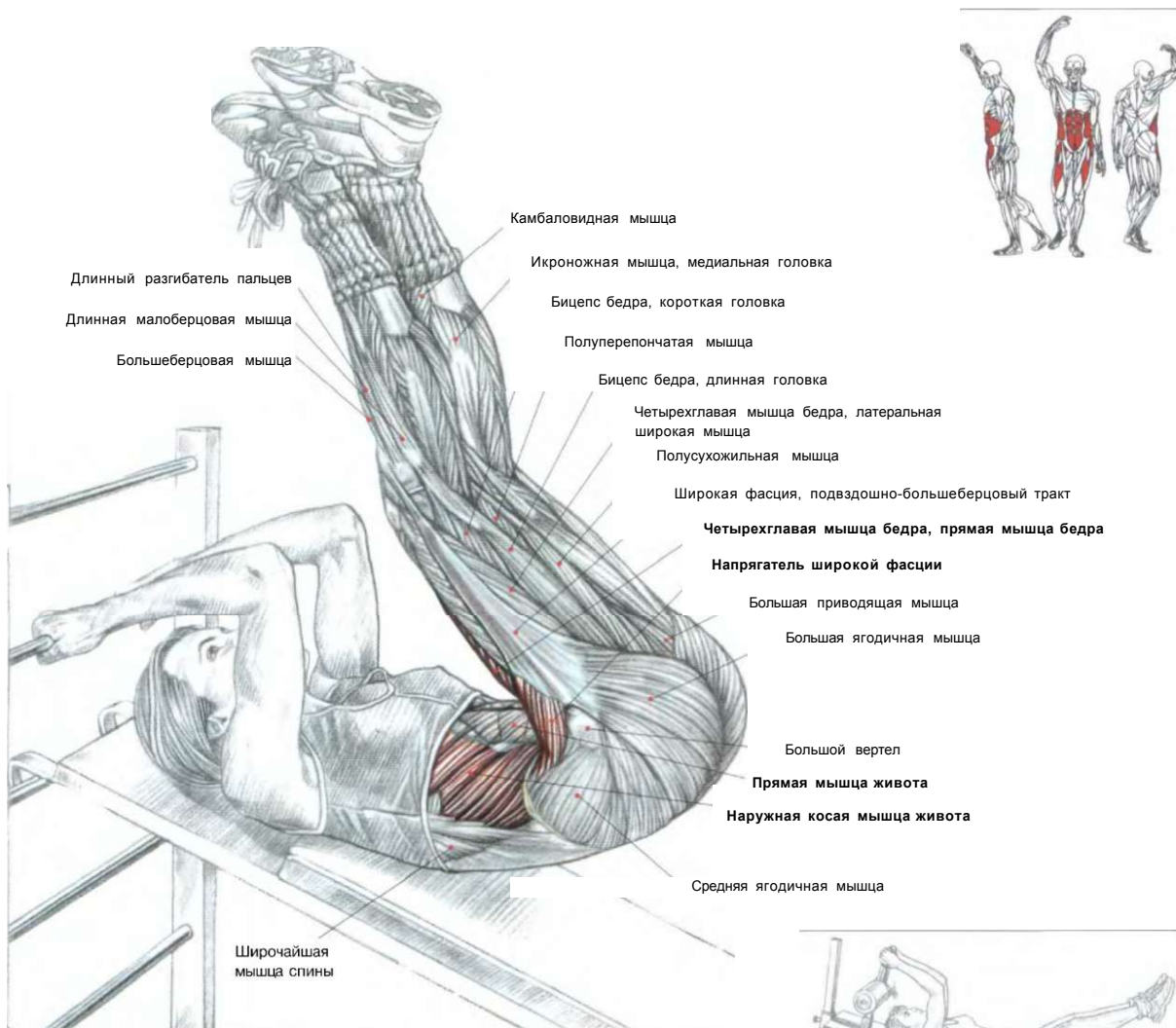
## СВОРАЧИВАНИЕ ТУЛОВИЩА НА ТРЕНАЖЕРЕ

08

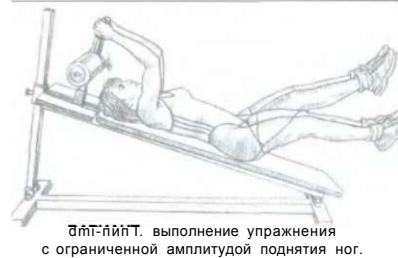

Сидя на тренажере. Взяться кистями за рукоятки. Стопы поставить под валик:  
 - сделать вдох и сворачивать туловище, стараясь приблизить грудь к лобку;  
 - вернуться в исходное положение;  
 - по окончании движения сделать выдох.  
 Это упражнение позволяет удобно подбирать и регулировать необходимый вес для выполнения. Начинающим следует выполнять его с небольшими нагрузками. Опытные спортсмены могут без всяких опасений работать с тяжелым весом, контролируя амплитуду движения.

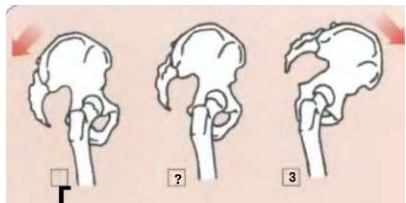
# 09 ПОДЪЕМ НОГ НА НАКЛОННОЙ СКАМЬЕ



Лежа спиной на наклонной доске. Кисти расположить на перекладине или рукоятке за головой:  
 - поднять ноги до вертикального положения, затем приподнять таз и попытаться свернуть туловище так, чтобы голова коснулась голени.  
 На первом этапе, когда вы поднимаете ноги, в работу вовлекаются подвздошно-поясничные мышцы, напрягатели широких фасций и прямые мышцы бедра в составе четырехглавых мышц. На втором этапе, когда вы приподнимаете таз и сворачиваете туловище, в работу вовлекаются также мышцы живота, главным образом верхние части прямых мышц.

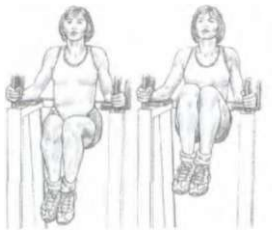


**Примечание:** поскольку это упражнение достаточно трудное, начинающим следует уменьшить угол наклона доски в случае, когда обнаруживаются трудности в работе с нижней частью мышц живота.



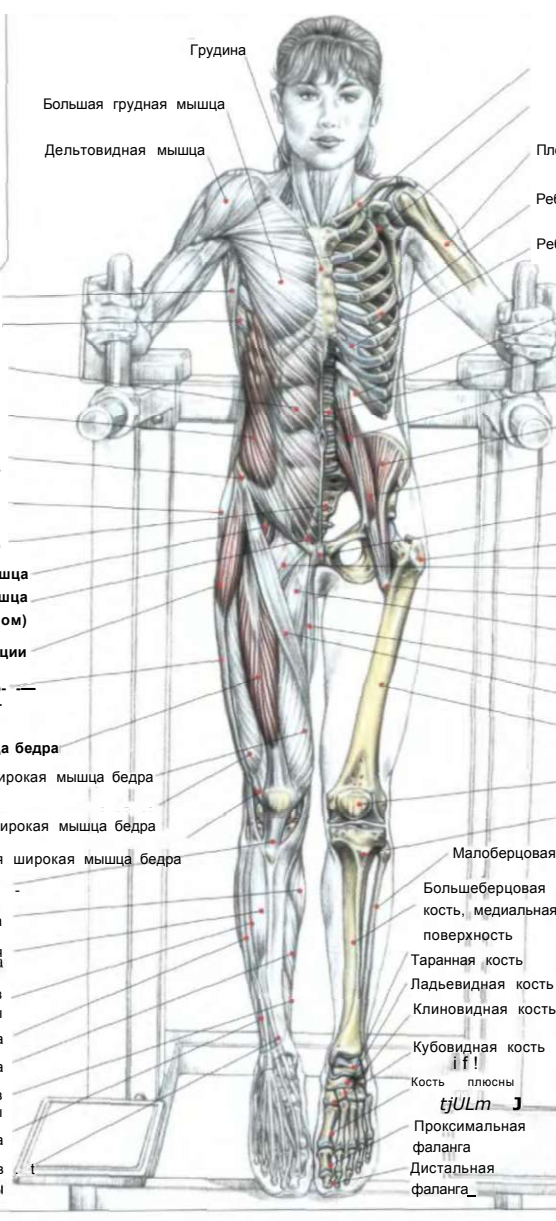
1 Таз отклонен назад  
 2 Таз в нормальном положении  
 3 Таз наклонен вперед

ПОДЪЕМЫ КОЛЕНЕЙ В УПОРЕ

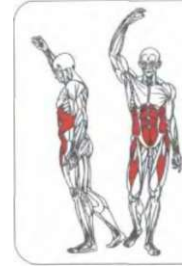


ВЫПОЛНЕНИЕ УПРАЖНЕНИЯ

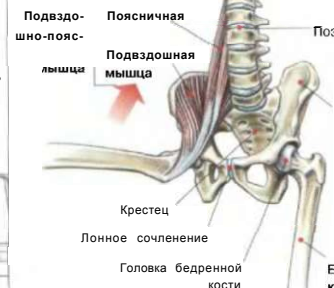- Широчайшая мышца спины
- Передняя зубчатая мышца
- Прямая мышца живота (под апоневрозом)**
- Наружная косая мышца живота**
- Передняя верхняя подвздошная ость
- Средняя ягодичная мышца
- Крестец
- Подвздошно-поясничная мышца**
- Пирамидальная мышца (под апоневрозом)**
- Напрягатель широкой фасции**
- I Широкая фасция, подвздошно-большеберцовый тракт**
- Прямая мышца бедра**
- Четырехглавая мышца бедра
- Медиальная широкая мышца бедра
- Латеральная широкая мышца бедра
- Промежуточная широкая мышца бедра
- Связка надколенника
- Икроножная мышца
- Передняя большеберцовая мышца
- Длинный разгибатель пальцев стопы
- Длинная малоберцовая мышца
- Камбаловидная мышца
- Длинный сгибатель пальцев стопы
- Короткая малоберцовая мышца
- Длинный разгибатель пальцев стопы



- Грудина
- Большая грудная мышца
- Дельтовидная мышца
- Плечевая кость
- Ребро
- Реберный хрящ
- 12-е ребро
- Позвонок
- Малая поясничная мышца**
- Подвздошная мышца**
- Большая поясничная мышца**
- Подвздошно-поясничная мышца
- Лонное сочленение
- Большой вертел
- Гребенчатая мышца
- Малый вертел
- Длинная приводящая мышца
- Тонкая мышца
- Портняжная мышца
- Бедренная кость
- Надколенник
- Бугристость большеберцовой кости
- Малоберцовая кость
- Большеберцовая кость, медиальная поверхность
- Таранная кость
- Ладьевидная кость
- Клиновидная кость
- Кубовидная кость
- Кость плюсны
- Проксимальная фаланга
- Дистальная фаланга



ДЕЙСТВИЕ ПОДВЗДОШНО-ПОЯСНИЧНОЙ МЫШЦЫ



Поставить локти на опору. Плотно прижать поясницу к спинке:

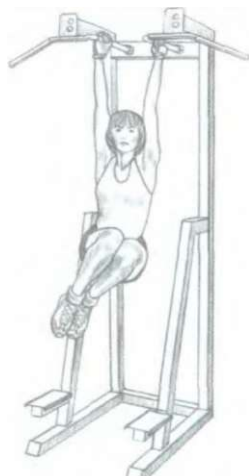
- сделать вдох и подтянуть колени к груди, округляя при этом спину, чтобы мышцы живота сильнее напряглись;
- по окончании движения сделать выдох.

Это упражнение разрабатывает мышцы - сгибатели бедер, в первую очередь подвздошно-поясничные, а также косые и прямые мышцы живота (особенно интенсивно задействованы их нижние части).

Варианты:

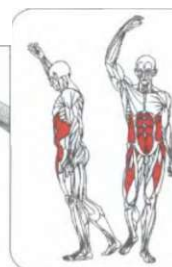
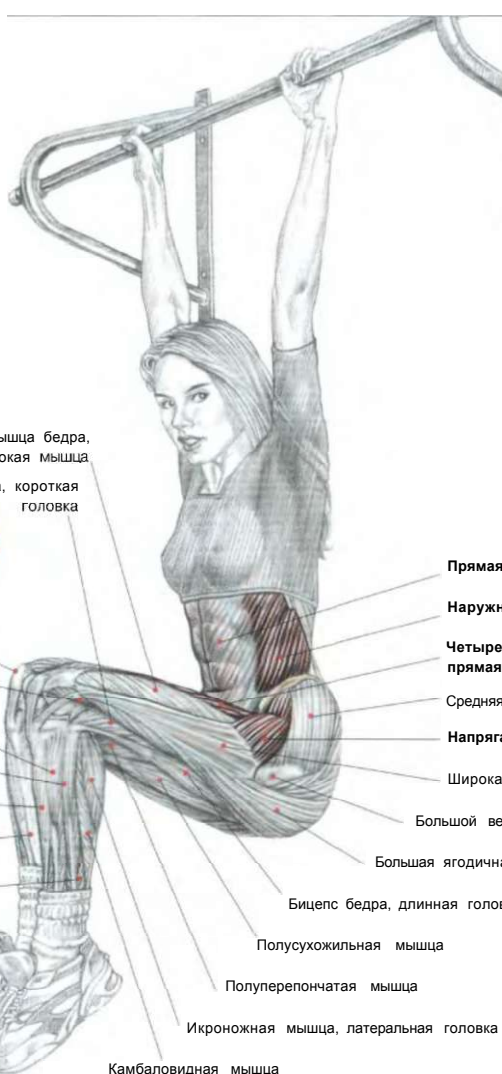
- 1 Для изолированной работы мышц живота необходимо сократить амплитуду движения, не опуская колени ниже горизонтального уровня, сохраняя только легкий изгиб позвоночника.
- ГП Для усложнения этого упражнения выполняйте его с выпрямленными ногами. При этом, однако, седалищно-подколенные мышцы должны быть эластичными.
- <sup>3</sup> Для дополнительного изометрического напряжения можно на несколько секунд задержать колени, сгруппированные у груди.

## ПОДЪЕМЫ КОЛЕНЕЙ В ВИСЕ



### ВАРИАНТ

Подтягивания голени попеременно в правую и в левую сторону, наиболее интенсивно задействуются косые мышцы живота.



Четырехглавая мышца бедра, латеральная широкая мышца

Бицепс бедра, короткая головка

Надколенник

Четырехглавая мышца бедра, промежуточная широкая мышца

Длинный разгибатель пальцев

Длинная малоберцовая мышца

Передняя большеберцовая мышца

Большеберцовая кость

Короткая малоберцовая мышца

Прямая мышца живота

Наружная косая мышца живота

Четырехглавая мышца бедра, прямая мышца бедра

Средняя ягодичная мышца

Напрягатель широкой фасции

Широкая фасция

Большой вертел

Большая ягодичная мышца

Бицепс бедра, длинная головка

Полусухожильная мышца

Полуперепончатая мышца

Икроножная мышца, латеральная головка

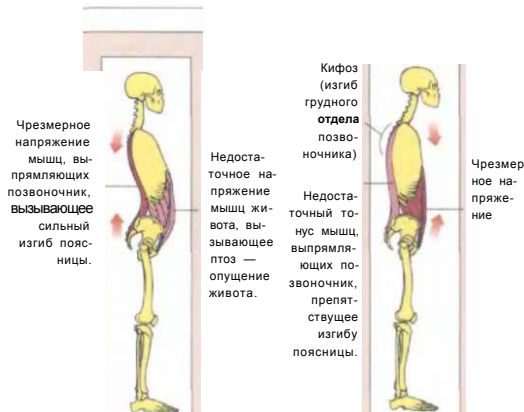
Камбаловидная мышца

Взяться за перекладину и повиснуть на ней:  
- сделать вдох и подтянуть колени как можно выше, стремясь приблизить их к груди благодаря сворачиванию туловища, затем вернуться в исходное положение;  
- по окончании движения сделать выдох.

Это упражнение задействует:

1. подвздошно-поясничные, прямые мышцы бедер, напрягатели широких фасций при подъеме ног;
2. прямые мышцы живота и в меньшей мере косые мышцы, когда вы подтягиваете колени к груди.

Для более изолированной работы мышц живота не опускайте колени ниже горизонтального положения.



Чрезмерное напряжение мышц, выпрямляющих позвоночник, вызывающее сильный изгиб поясницы.

Недостаточное напряжение мышц живота, вызывающее птоз — опущение живота.

Кифоз (изгиб грудного отдела позвоночника)  
Недостаточный тонус мышц, выпрямляющих позвоночник, препятствующее изгибу поясницы.

Чрезмерное напряжение

### АБДОМИНАЛЬНО-ПОЯСНИЧНОЕ СООТНОШЕНИЕ

Очень важно равномерно разрабатывать мышцы как брюшного пресса, так и спины, выпрямляющие позвоночник. Отсутствие необходимого напряжения или чрезмерное напряжение одной из этих мышечных групп может привести к неправильному положению тела, что в дальнейшем может привести к различной патологии.

#### Пример:

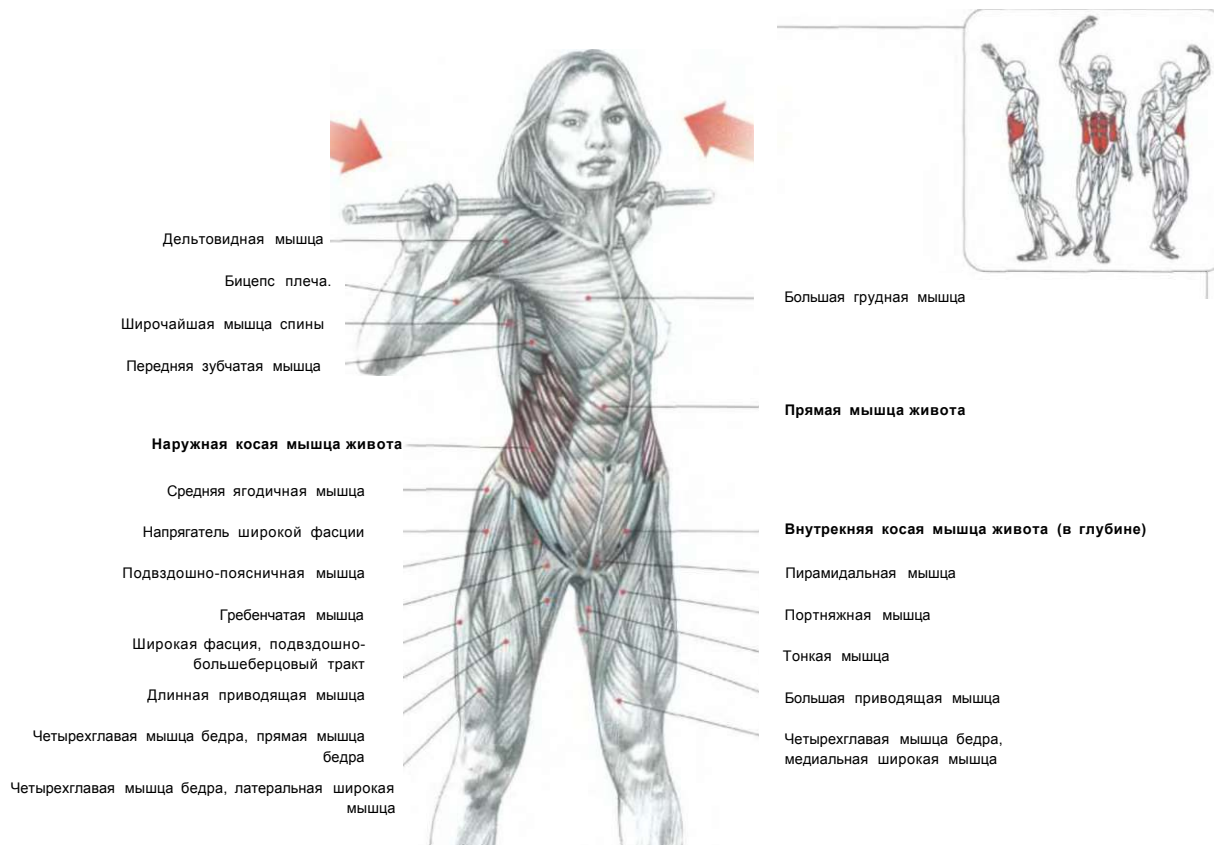
Чрезмерное напряжение мышц спины, выпрямляющих позвоночник (крестцово-поясничная мышечная масса), в совокупности с недостаточным напряжением мышц живота увеличивает лордоз позвоночника (изгиб кпереди) и одновременно опущение внутренних органов живота. Иногда этот дефект, если он не запущен, можно исправить специальными упражнениями, укрепляющими брюшной пресс.

Напротив, чрезмерное напряжение мышц живота в совокупности со слабостью мышц спины, выпрямляющих позвоночник, особенно в их верхней части (остистая мышца спины, длинная мышца спины, подвздошно-реберная мышца спины), вызывает кифоз грудного отдела позвоночника и утрату поясничного изгиба. Этот дефект можно исправить специальными упражнениями, укрепляющими мышцы, выпрямляющие позвоночник.

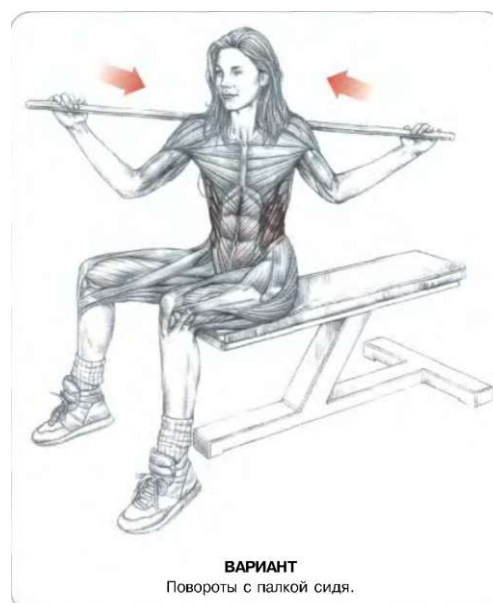


## РАЗВОРОТЫ ТУЛОВИЩА С ГРИФОМ

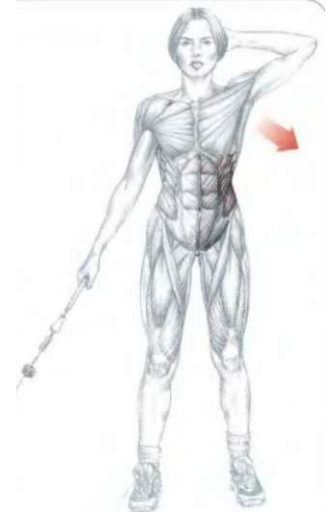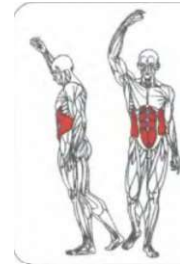
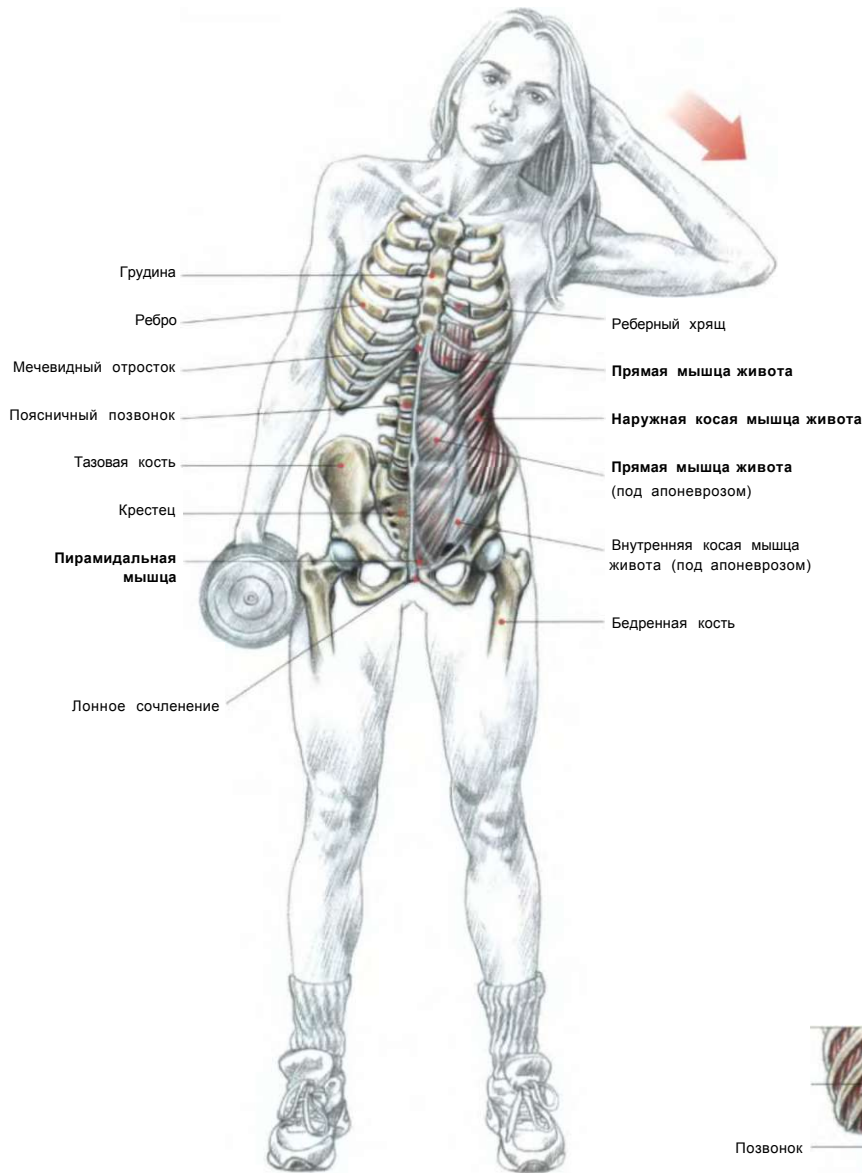
12

I  
Ш

Стоя. Ноги врозь. Положить гриф на трапециевидные мышцы, у задней части дельтовидных мышц, не прижимая гриф слишком сильно:  
 - разворачивать туловище из стороны в сторону, сохраняя в неподвижном положении таз (благодаря изометрическому сокращению ягодичных мышц).  
 Когда вперед продвигается правое плечо, то в этом движении задействованы правая наружная косая мышца живота, левая внутренняя косая мышца живота (в глубине) и незначительно прямая мышца живота, квадратная мышца поясницы и левая мышца, разгибающая позвоночник.  
 Это упражнение можно выполнять также сидя на скамье, с широко расставленными ногами, удерживая бедра неподвижными, чтобы направлять нагрузку только на мышцы живота.  
 Лучшего результата можно достичь при частом использовании и многократном выполнении этого упражнения.



40 БОКОВЫЕ НАКЛОНЫ СТОЯ

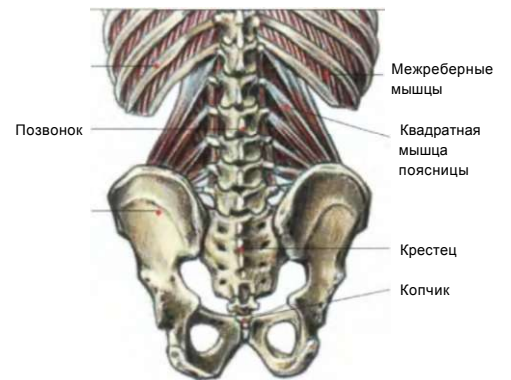


ВАРИАНТ с нижним блоком.

Стоя. Ноги врозь. Одна рука заведена за голову, а другая держит гантель: - сделать вдох и наклонить туловище в противоположную сторону от гантели. Вернуться в исходное положение либо продолжать движение дальше по инерции.

Сделать равное количество повторений упражнения, меняя руки с гантелью в каждом подходе, не делая перерывов.

Это упражнение концентрирует нагрузку на косых мышцах живота, особенно на той стороне, которая сгибается, а также в меньшей мере вовлекает в работу прямые мышцы живота, глубокие мышцы спины и квадратные мышцы поясницы (мышцы, которые прикрепляются к 12-му ребру, поперечным отросткам поясничных позвонков и гребню подвздошной кости).



КВАДРАТНАЯ МЫШЦА ПОЯСНИЦЫ

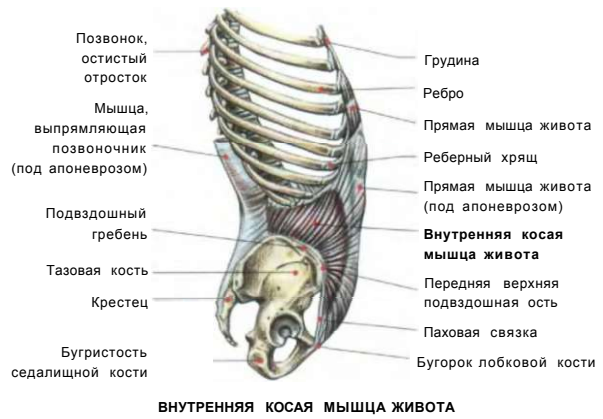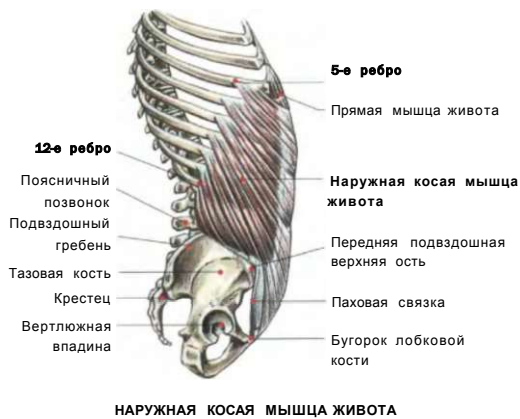
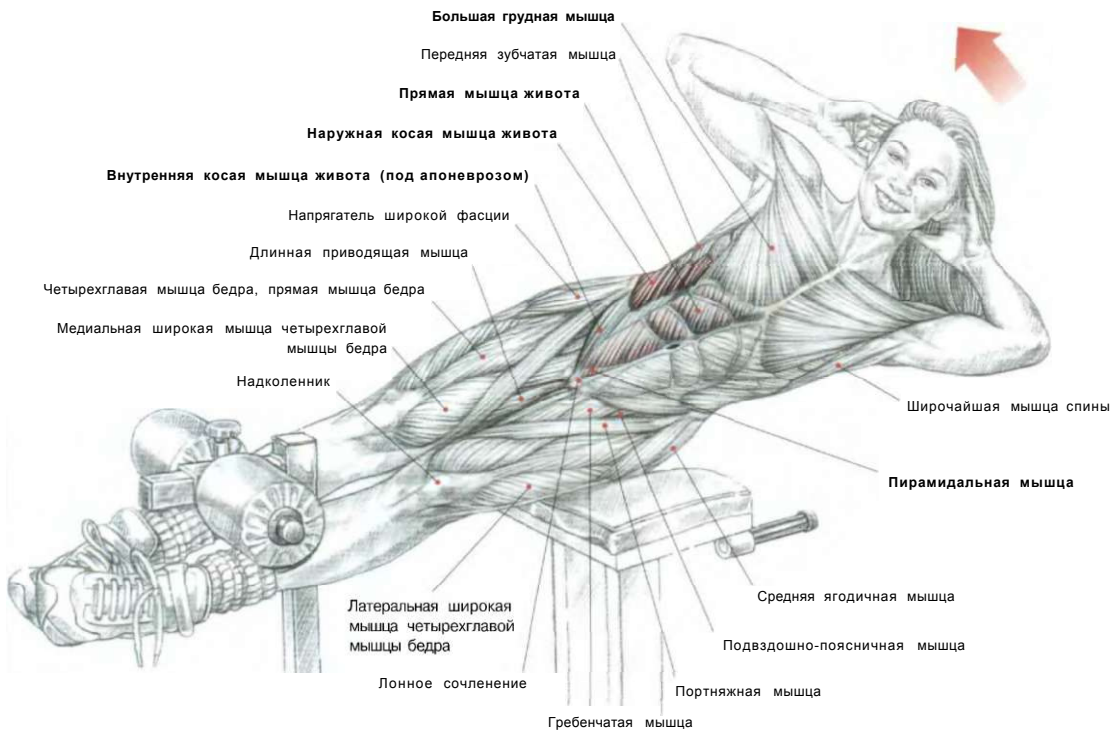
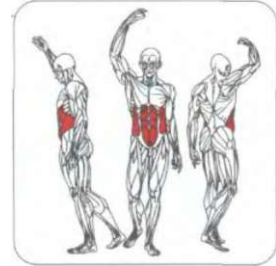
## БОКОВЫЕ ПОДЪЕМЫ ТУЛОВИЩА НА РИМСКОМ СТУЛЕ

Лежа боком на скамье. Ступни закреплены под валиками. Туловище «висит» в воздухе. Руки за головой или скрещены на груди:

- сделать вдох и поднять туловище вверх, сгибаясь в бок, вернуться в исходное положение;
- по окончании движения сделать выдох.

Основная нагрузка ложится на косую и прямую мышцы живота на той стороне, в которую осуществляется сгибание. Косая и прямая мышцы живота на противоположной стороне также задействованы статическим напряжением, не позволяющим туловищу опускаться ниже горизонтального уровня.

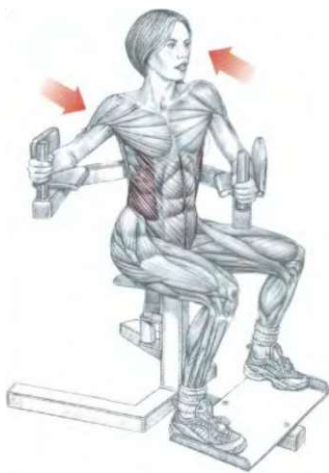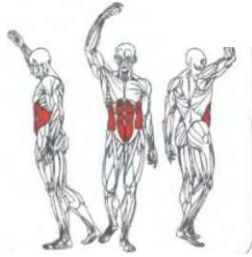
**Примечание:** на протяжении всего упражнения в работе задействована и квадратная мышца поясницы.



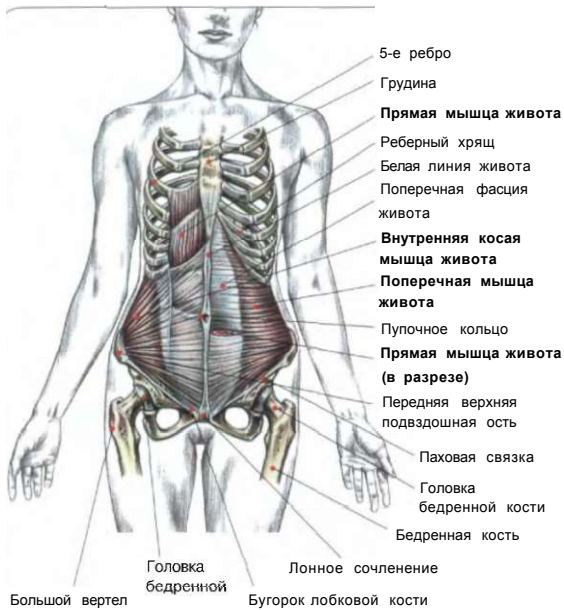
**ЖИВОТ**

**ВРАЩЕНИЯ ТУЛОВИЩА СТОЯ  
НА ТРЕНАЖЕРЕ «ТВИСТ»**

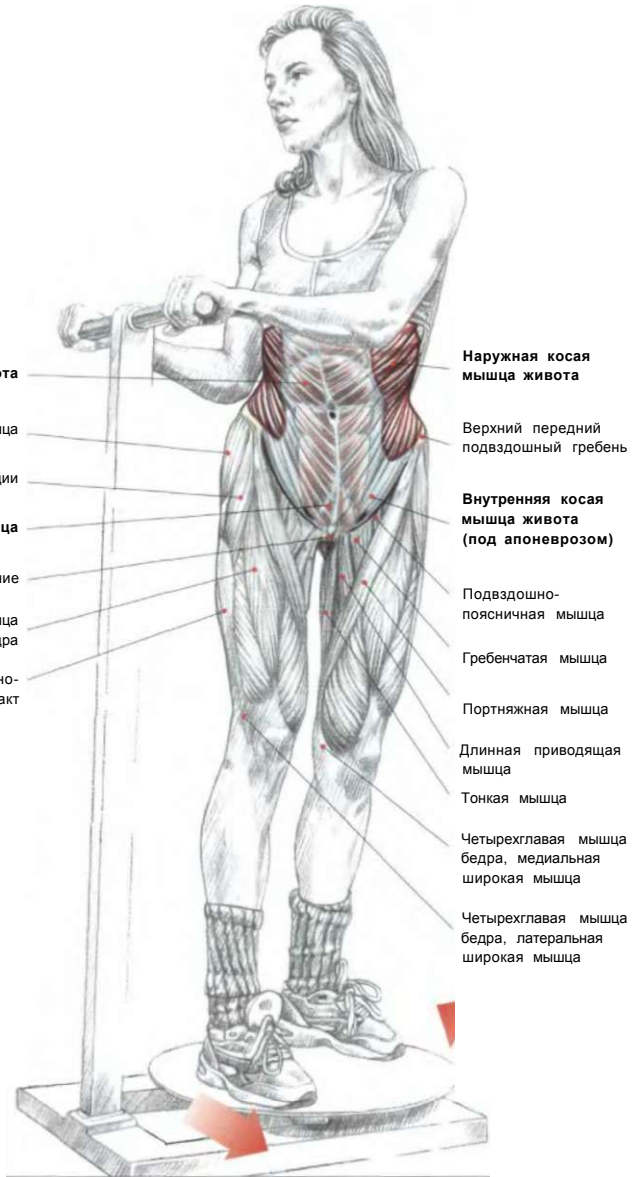
^



**ВАРИАНТ:**  
в положении сидя на тренажере.

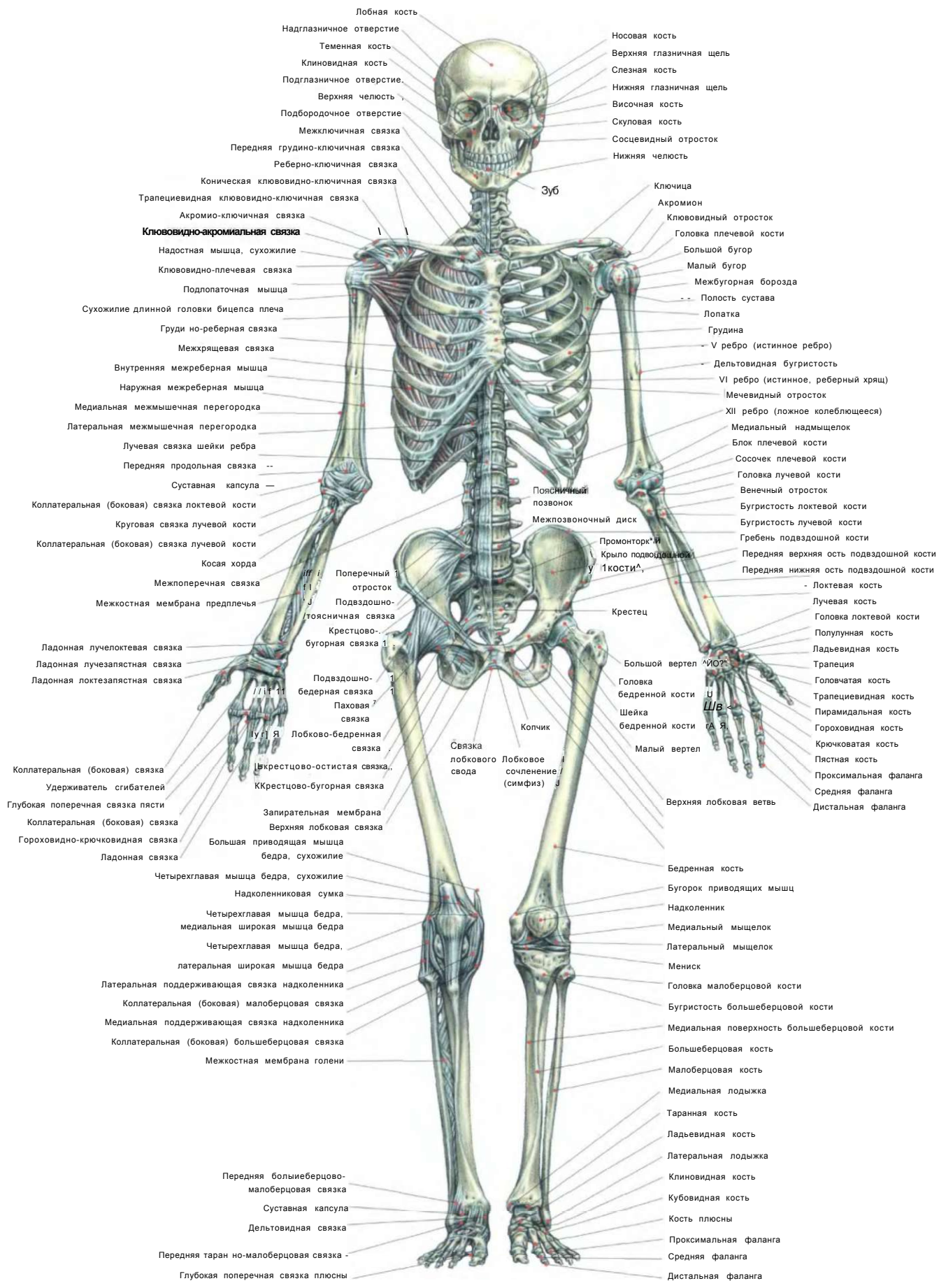


**ГЛУБОКИЕ МЫШЦЫ ЖИВОТА**



Стоя на вращающейся подставке. Взяться за ручки тренажера:  
- вращать таз из стороны в сторону, стараясь держать плечи неподвижными на протяжении всего упражнения. Колени слегка согнуть, сместив центр опоры не на носки, а на пятки, которые не отрывать от вращающейся подставки, во избежание опасности растяжения связок, контролируя все движения.

Это упражнение задействует в первую очередь наружные и внутренние косые мышцы живота, вовлекая в работу также прямые мышцы живота. Лучший результат можно получить при частом использовании и многократном выполнении этого упражнения.



Лобная кость

Надглазничное отверстие

Теменная кость

Клиновидная кость

Подглазничное отверстие

Верхняя челюсть

Подбородочное отверстие

Межключичная связка

Передняя грудино-ключичная связка

Реберно-ключичная связка

Коническая ключовидно-ключичная связка

Трапециевидная ключовидно-ключичная связка

Акромио-ключичная связка

**Ключовидно-акромияльная связка**

Надостная мышца, сухожилие

Ключовидно-плечевая связка

Подлопаточная мышца

Сухожилие длинной головки бицепса плеча

Груди но-реберная связка

Межхрящевая связка

Внутренняя межреберная мышца

Наружная межреберная мышца

Медиальная межмышечная перегородка

Латеральная межмышечная перегородка

Лучевая связка шейки ребра

Передняя продольная связка

Суставная капсула

Коллатеральная (боковая) связка локтевой кости

Круговая связка лучевой кости

Коллатеральная (боковая) связка лучевой кости

Косая хорда

Межпоперечная связка

Межкостная мембрана предплечья

Ладонная лучелоктевая связка

Ладонная лучезапястная связка

Ладонная локтезапястная связка

Коллатеральная (боковая) связка

Удерживатель сгибателей

Глубокая поперечная связка пясти

Коллатеральная (боковая) связка

Гороховидно-крючковидная связка

Ладонная связка

Четырехглавая мышца бедра, сухожилие

Надколенниковая сумка

Четырехглавая мышца бедра, медиальная широкая мышца бедра

Четырехглавая мышца бедра, латеральная широкая мышца бедра

Латеральная поддерживающая связка надколенника

Коллатеральная (боковая) малоберцовая связка

Медиальная поддерживающая связка надколенника

Коллатеральная (боковая) большеберцовая связка

Межкостная мембрана голени

Передняя большеберцово-малоберцовая связка

Суставная капсула

Дельтовидная связка

Передняя таран но-малоберцовая связка

Глубокая поперечная связка плюсны

Носовая кость

Верхняя глазничная щель

Слезная кость

Нижняя глазничная щель

Височная кость

Скуловая кость

Сосцевидный отросток

Нижняя челюсть

Зуб

Ключица

Акромион

Ключовидный отросток

Головка плечевой кости

Большой бугор

Малый бугор

Межбугорная борозда

Полость сустава

Лопатка

Грудина

V ребро (истинное ребро)

Дельтовидная бугристость

VI ребро (истинное, реберный хрящ)

Мечевидный отросток

XII ребро (ложное колеблющееся)

Медиальный надмыщелок

Блок плечевой кости

Сосочек плечевой кости

Головка лучевой кости

Венечный отросток

Бугристость локтевой кости

Бугристость лучевой кости

Гребень подвздошной кости

Передняя верхняя ость подвздошной кости

Передняя нижняя ость подвздошной кости

Локтевая кость

Лучевая кость

Головка локтевой кости

Полулуная кость

Ладьевидная кость

Трапеция

Головчатая кость

Трапециевидная кость

Пирамидальная кость

Гороховидная кость

Крючковатая кость

Плестная кость

Проксимальная фаланга

Средняя фаланга

Дистальная фаланга

Верхняя локтевая ветвь

Бедренная кость

Бугорок приводящих мышц

Надколенник

Медиальный мыщелок

Латеральный мыщелок

Мениск

Головка малоберцовой кости

Бугристость большеберцовой кости

Медиальная поверхность большеберцовой кости

Большеберцовая кость

Малоберцовая кость

Медиальная лодыжка

Таранная кость

Ладьевидная кость

Латеральная лодыжка

Клиновидная кость

Кубовидная кость

Кость плюсны

Проксимальная фаланга

Средняя фаланга

Дистальная фаланга

Поясничные позвонки

Межпозвоночный диск

Промонторк II

Крыло подвздошной кости

Крестец

Крестцово-бугорная связка

Колчико

Связка лобкового свода

Лобковое сочленение (симфиз)

Большой вертел

Головка бедренной кости

Шейка бедренной кости

Малый вертел

Поперечный отросток

Подвздошно-крестцовая связка

Крестцово-бугорная связка

Подвздошно-бедренная связка

Паховая связка

Лобково-бедренная связка

Крестцово-остистая связка

Крестцово-бугорная связка

Запирательная мембрана

Верхняя лобковая связка

Большая приводящая мышца бедра, сухожилие

Четырехглавая мышца бедра, медиальная широкая мышца бедра

Четырехглавая мышца бедра, латеральная широкая мышца бедра

Латеральная поддерживающая связка надколенника

Коллатеральная (боковая) малоберцовая связка

Медиальная поддерживающая связка надколенника

Коллатеральная (боковая) большеберцовая связка

Межкостная мембрана голени

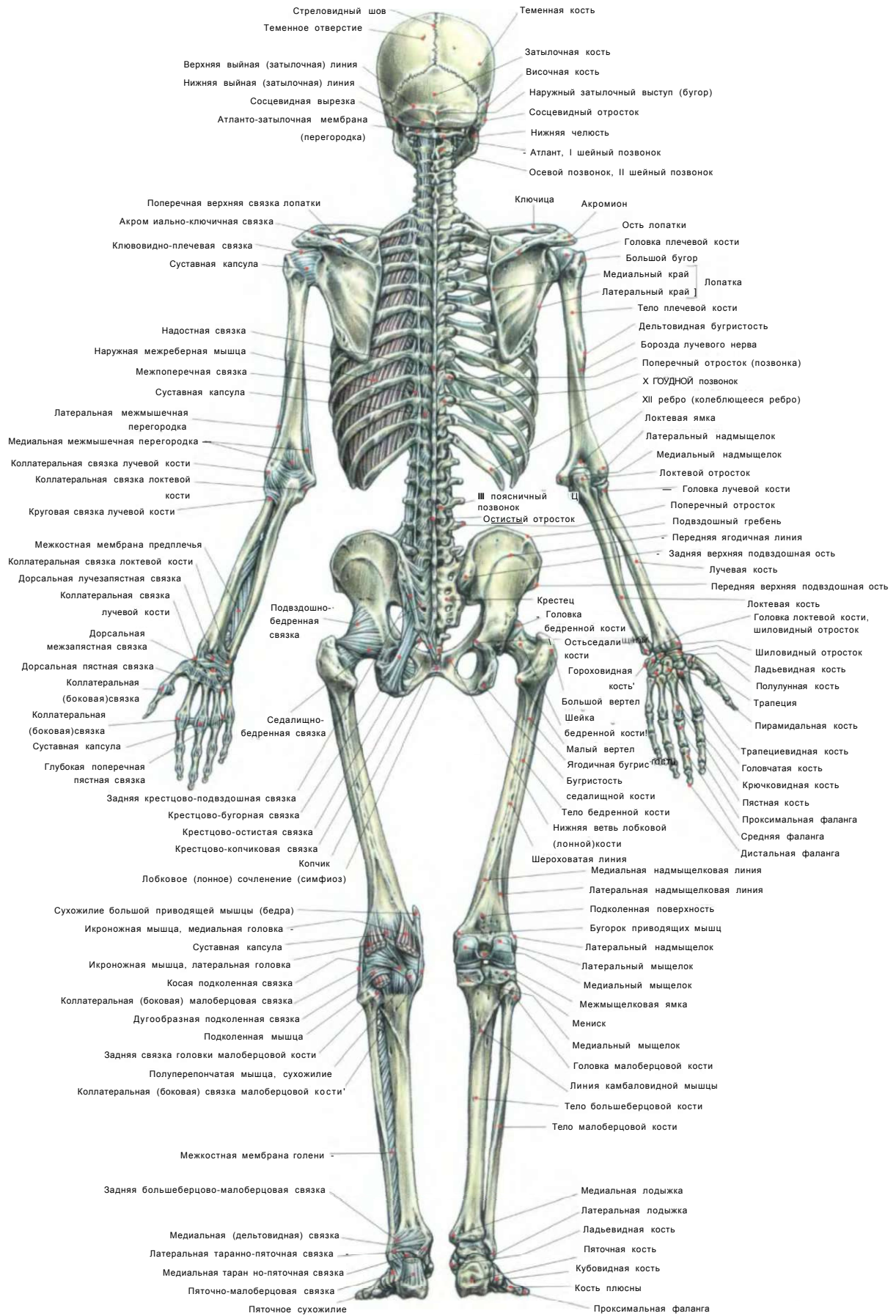
Передняя большеберцово-малоберцовая связка

Суставная капсула

Дельтовидная связка

Передняя таран но-малоберцовая связка

Глубокая поперечная связка плюсны



## ГЛАВНЫЕ ГРУППЫ МЫШЦ


Мышцы живота	 Разгибатели рук	Сгибатели запястий	 Икроножные мышцы
Приводящие мышцы	 Разгибатели запястий	 Мышцы-фиксаторы лопаток	 Мышцы груди
Мышцы спины	 Мышцы ЯГОДИЦ	 Седалищно-большеберцовые мышцы	Четырехглавые мышцы
Мышцы плеч	 Сгибатели рук	Мышцы поясницы	Трапециевидные мышцы

# **АНАТОМИЯ СИЛОВЫХ УПРАЖНЕНИЙ ДЛЯ МУЖЧИН И ЖЕНЩИН**

**Фредерик Делавье**

В этой книге в доступной форме описаны многие упражнения для развития мускулатуры. Каждое упражнение проиллюстрировано подробным рисунком, позволяющим наглядно представить задействованные группы мышц. Все рисунки сопровождаются необходимыми объяснениями, позволяющими как новичку, так и опытному спортсмену правильно построить план тренировки. Статьи, рассказывающие об основных травмах, которые можно получить во время тренировок, значительно расширили это новое издание.

Данное издание, удостоенное ГРАН-ПРИ в области спортивной техники и педагогики, превратилось в настольную книгу преподавателей спортивных клубов и студентов физиотерапевтических и физиологических учебных заведений Западной Европы и США.



Всемирно известный спортсмен, ученый, редактор, Фредерик Делавье является автором целого ряда работ в области сравнительной анатомии, палеонтологии, спорта. Призер чемпионатов Франции по тяжелой атлетике, сегодня он редактирует один из самых популярных в Европе журналов *«Monde du muscle»* и является экспертом таких изданий, как *«Iron-Man»* и *«Men's Health»*.